Guide d'identification microscopique et macroscopique des stades de maturité sexuelle du hareng de l'Atlantique
(Clupea harengus harengus L.).

Jean Landry et Ian H. McQuinn

DFO - Library / MPO - Bibliothèque
14005173

Division de la recherche sur les pêches
Ministère des Pêches et des Océans
Institut Maurice Lamontagne
C.P. 1000 850 route de la Mer
Mont-Joli (Québec) G5H 3Z4

Décembre 1988

Rapport technique canadien des sciences halieutiques et aquatiques
No. 1655

SH
223
F56
No 1655F
Ex. 2

Pêches et Océans Fisheries and Oceans

Canada

Rapport technique canadien des sciences halieutiques et aquatiques

Les rapports techniques contiennent des renseignements scientifiques et techniques qui constituent une contribution aux connaissances actuelles, mais qui ne sont pas normalement appropriés pour la publication dans un journal scientifique. Les rapports techniques sont destinés essentiellement à un public international et ils sont distribués à cet échelon. Il n'y a aucune restriction quant au sujet; de fait, la série reflète la vaste gamme des intérêts et des politiques du ministère des Pêches et des Océans, c'est-à-dire les sciences halieutiques et aquatiques.

Les rapports techniques peuvent être cités comme des publications complètes. Le titre exact paraît au-dessus du résumé de chaque rapport. Les rapports techniques sont résumés dans la revue *Résumés des sciences aquatiques et halieutiques*, et ils sont classés dans l'index annuel des publications scientifiques et techniques du Ministère.

Les numéros 1 à 456 de cette série ont été publiés à titre de rapports techniques de l'Office des recherches sur les pêcheries du Canada. Les numéros 457 à 714 sont parus à titre de rapports techniques de la Direction générale de la recherche et du développement. Service des pêches et de la mer, ministère de l'Environnement. Les numéros 715 à 924 ont été publiés à titre de rapports techniques du Service des pêches et de la mer, ministère des Pêches et de l'Environnement. Le nom actuel de la série a été établi lors de la parution du numéro 925.

Les rapports techniques sont produits à l'échelon régional, mais numérotés à l'échelon national. Les demandes de rapports seront satisfaites par l'établissement auteur dont le nom figure sur la couverture et la page du titre. Les rapports épuisés seront fournis contre rétribution par des agents commerciaux.

Canadian Technical Report of Fisheries and Aquatic Sciences

Technical reports contain scientific and technical information that contributes to existing knowledge but which is not normally appropriate for primary literature. Technical reports are directed primarily toward a worldwide audience and have an international distribution. No restriction is placed on subject matter and the series reflects the broad interests and policies of the Department of Fisheries and Oceans, namely, fisheries and acquatic sciences.

Technical reports may be cited as full publications. The correct citation appears above the abstract of each report. Each report is abstracted in *Aquatic Sciences and Fisheries Abstracts* and indexed in the Department's annual index to scientific and technical publications.

Numbers 1-456 in this series were issued as Technical Reports of the Fisheries Research Board of Canada. Numbers 457-714 were issued as Department of the Environment, Fisheries and Marine Service, Research and Development Directorate Technical Reports. Numbers 715-924 were issued as Department of Fisheries and the Environment, Fisheries and Marine Service Technical Reports. The current series name was changed with report number 925.

Technical reports are produced regionally but are numbered nationally. Requests for individual reports will be filled by the issuing establishment listed on the front cover and title page. Out-of-stock reports will be supplied for a fee by commercial agents.

109851

Rapport technique canadien des
sciences halieutiques et aquatiques
No 1655

INSTITUT MAURICE-LAMONTAGNE
BIBLIOTHÈQUE
OCT 11 1989
MONT-JOLI
GOUV. CANADA - PÊCHES ET OCÉANS

Décembre 1988

Guide d'identification microscopique et macroscopique des stades de maturité sexuelle du hareng de l'Atlantique (*Clupea harengus harengus* L.).

Jean Landry et Ian H. McQuinn

Division de la recherche sur les pêches
Ministère des Pêches et des Océans
Institut Maurice Lamontagne
C.P. 1000
850, route de la Mer
MONT-JOLI (Québec)
G5H 3Z4

SH
223
F56
No 1655F
Ex. 2

Ministère des Approvisionnements et Services Canada 1988
No de catalogue 97-6/0000F ISSN 0706-6570

On devra référer comme suit à cette publication:

Landry, Jean et Ian H. McQuinn. 1988. Guide d'identification microscopique et macroscopique des stades de maturité sexuelle du hareng de l'Atlantique (Clupea harengus harengus L.). Rapp. tech. can. sci. halieut. aquat. 1655: 71 p.

TABLE DES MATIERES

Pages

LISTE DES APPENDICES iv

RESUME/ABSTRACT v

PREFACE vi

INTRODUCTION 1
Identification macroscopique de la maturité sexuelle. 1
Identification microscopique de la maturité sexuelle. 2
objectifs de l'étude 2

MATERIEL ET METHODES 3
Zone et période d'échantillonnage 3
Coupes histologiques 3
Photographies et descriptions des gonades 3
Plan de travail 4
Présentation du guide d'identification 4

EVOLUTION DE LA MATURATION OVARIENNE 5
Classification histologique 5
Classification macroscopique 13
Discussion 16

EVOLUTION DE LA MATURATION TESTICULAIRE 19
Classification histologique 19
Classification macroscopique 26
Discussion 28

CONCLUSION 30

REFERENCES 31

PLANCHES 33

LISTE DES APPENDICES

Appendices		Pages
1	Classification macroscopique des stades de maturité sexuelle du hareng utilisée par le Comité Scientifique Consultatif des Pêches Canadiennes dans l'Atlantique (CSCPCA)	64
2	Critères histologiques définissant chaque stade de maturité	66
3	Critères macroscopiques à utiliser en priorité pour l'attribution du stade de maturité sexuelle	70

RESUME

Landry, Jean et Ian H. McQuinn. 1988. Guide d'identification microscopique et macroscopique des stades de maturité sexuelle du hareng de l'Atlantique (Clupea harengus harengus L.). Rapp. tech. can. sci. halieut. aquat. 1655: 71 p.

Des critères d'identification histologiques précis ont été associés à chacun des huit stades macroscopiques de maturité sexuelle du hareng de l'Atlantique (Clupea harengus harengus L.) de la classification adoptée par le Comité Scientifique Consultatif des Pêches Canadiennes dans l'Atlantique (CSCPCA). L'étude histologique a aussi permis de subdiviser davantage le cycle de développement des gonades du hareng (11 stades chez les mâles et 12 chez les femelles) et d'apporter des améliorations à la clé macroscopique. Notamment, la coloration des gonades ne doit être utilisée, même avec des échantillons frais, que pour séparer le début du stade VIII du stade II (à partir des teintes rouge-vin plus prononcées au stade VIII). Chez les femelles, la distinction des stades VIII et III doit être faite d'abord à partir de la possibilité de distinguer les oeufs à l'oeil nu au stade III. La longueur des gonades par rapport à celle de la cavité coelomique a été ajoutée (ou corrigée dans le cas du stade IV) aux descriptions existantes. La priorité à accorder à chaque critère a été établie plus clairement: le plus souvent, la définition du stade de maturité repose d'abord sur la largeur et la longueur relative des gonades. La définition de critères prioritaires ne diminue généralement pas les imprécisions de la clé macroscopique, mais offre la possibilité d'en uniformiser l'utilisation.

ABSTRACT

Landry, Jean et Ian H. McQuinn. 1988. Guide d'identification microscopique et macroscopique des stades de maturité sexuelle du hareng de l'Atlantique (Clupea harengus harengus L.). Rapp. tech. can. sci. halieut. aquat. 1655: 71 p.

Precise histological identification criteria associated with each of the eight macroscopic sexual maturity stages of Atlantic herring (Clupea harengus harengus L.) from the Canadian Atlantic Fisheries Scientific Advisory Committee (CAFSAC) classification key are described. The histological study also permitted a more detailed subdivision of the gonadal development cycle of herring (11 stages for males, 12 for females), and enabled the incorporation of several improvements to the macroscopic staging key. Notably, gonad colour should only be used, even with fresh samples, to separate the beginning of stage VIII from stage II (the wine red tint being more pronounced in stage VIII). For females, the distinction between stages VIII and III must be made foremost from the visibility of the eggs with the naked eye in stage III. Gonad length relative to that of the coelomic cavity was added (or corrected in the case of stage IV) to the existing descriptions. The priority accorded to each criteria was more clearly established, maturity stage identification most often resting principally on the relative width and length of the gonads. However, the establishment of criteria priorities does not generally diminish the imprecisions of the macroscopic key, but rather offers the possibility of standardizing its utilization.

PREFACE

Cette étude s'est largement inspirée de travaux en histologie concernant la maturité sexuelle du hareng (Clupea harengus L.), accomplis par Bowers et Holliday (1961) et Polder (1961). La particularité du présent travail réside dans le fait qu'il précise plus clairement les critères microscopiques et macroscopiques à utiliser pour classifier chaque stade de maturité sexuelle du hareng. Ces précisions ont été rendues nécessaires par les interprétations variées que peuvent faire différentes personnes, à propos d'une même classification. Le grand nombre de photographies de gonades présentées dans cet ouvrage facilitera la compréhension du processus de maturation des gonades du hareng, tout au long du cycle reproducteur, et permettra ainsi une utilisation plus uniforme de cette classification.

La classification de la maturité sexuelle utilisée dans cette étude est compatible avec celle adoptée par le Conseil International pour l'Exploration de la Mer (CIEM) et par le Comité Scientifique Consultatif des Pêches Canadiennes dans l'Atlantique (CSCPCA). Ce guide de classification peut donc constituer un outil de référence pour un grand nombre de gens désireux d'utiliser le stade de maturité dans leurs travaux de recherche sur le hareng.

INTRODUCTION

IDENTIFICATION MACROSCOPIQUE DE LA MATURITE SEXUELLE

L'étude du cycle reproducteur du hareng (Clupea harengus harengus L.) peut permettre d'aborder plusieurs facettes importantes du cycle vital de cette espèce. Entre autre, plusieurs phénomènes pouvant affecter les captures de ce poisson, tels que les concentrations de harengs précédant la fraie, les migrations et la fraie elle-même peuvent être mis en relation avec le cycle reproducteur (Naumov, 1956). Le stade de maturité sexuelle constitue donc une information couramment utilisée dans un grand nombre de travaux de recherche portant sur le hareng.

Le premier à définir un guide de classification des stades de maturité des gonades du hareng a été Heincke, en 1898 (Naumov, 1956). Sa classification était basée sur des critères macroscopiques tels que la couleur et la fermeté de la gonade, ainsi que la visibilité des oeufs à l'oeil nu, ou avec un verre grossissant. Par la suite, une multitude de guides de classification, résultant de modifications apportées à celui de Heincke, virent le jour. Chacun se voulait plus adéquat que le précédent, ou simplement, servait à adapter la clé pour d'autres espèces de poissons. Naumov (1956) a tracé un bref historique des différentes classifications qui ont suivi celle de Heincke. Parmi les classifications appliquées au hareng, il y a eu celle de Broch (1908), qui s'est servi de la taille des gonades pour définir des stades de maturité. Lea (1910) a ajouté l'épaisseur de la gonade à la clé de Heincke et Johansen (1924) a introduit le diamètre des ovocytes pour déterminer le stade de maturité chez les femelles. Naumov (1956) a fait lui-même une description assez detaillée des stades de maturité des ovaires en se basant sur plusieurs classifications existantes. En fait, à mesure que les connaissances sur le hareng s'étendaient et que l'espèce était divisée en unités taxonomiques plus petites, il devenait nécessaire d'établir une nouvelle classification (Naumov, 1956).

Plus récemment, on en arriva à la classification adoptée par le Conseil International pour l'Exploration de la Mer (CIEM), puis, avec des précisions mineures, par le Comité Scientifique Consultatif des Pêches Canadiennes dans l'Atlantique (CSCPCA - Appendice 1). Cette classification comporte des critères similaires à ceux établis par Johansen. Elle divise le cycle reproducteur du hareng en huit stades. Les stades I et II sont associés à des harengs vierges, tandis que les stades III à V correspondent à la phase de croissance rapide des gonades. La fraie a lieu au stade VI et elle est suivie par une période de reconstruction, correspondant aux stades VII et VIII. Finalement, les gonades passent du stade VIII au stade III, ce qui constitue l'amorce d'un nouveau cycle de maturation.

Des lacunes majeures ont été reconnues par Cleary et al. (1982) à la classification macroscopique adoptée par le CSCPCA. Cette classification est considérée adéquate avec des poisson frais, seulement lorsque ceux-ci se trouvent aux niveaux de développement précis mentionnés dans la classification. En fait, les critères utilisés sont définis trop vaguement pour permettre une classification précise et objective des stades lorsqu'ils se situent dans une période transitoire. De plus, les stades VIII et III ont été jugés insuffisamment documentés; la classification ne permet pas de tenir compte de toutes les variations pouvant être rencontrées, de telle sorte que le poids des gonades doit parfois être utilisé (par certains laboratoires) pour distinguer ces deux stades. Finalement, la clé macroscopique a été jugée inadéquate avec des échantillons congelés, état dans lequel la majorité des échantillons sont traités. Les stades attribués à partir de tels échantillons diffèrent grandement de ceux établis à partir de spécimens frais; notamment, la coloration des gonades est affectée considérablement par la congélation. Toutes ces lacunes laissent place aux interprétations variées des différents utilisateurs de la classification du

CSCPCA, ce qui contribue à diminuer la fiabilité de cette méthode.

Les lacunes de la classification macroscopique peuvent avoir une incidence sur l'une des principales applications qu'en fait le CSCPCA, soit la séparation des stocks reproducteurs du hareng de l'Atlantique du golfe St-Laurent. Dans cette région, les stocks sont composés principalement de frayeurs de printemps et d'automne (Day, 1957) et sont gérés de façon indépendante. La méthode permettant de les séparer consiste à prédire la saison probable de la fraie d'un individu, en reliant son stade de maturité à sa date de capture (Cleary et al., 1982). Cette méthode est basée sur l'observation de deux principaux pics de fraie, l'un en mai-juin et l'autre en août-septembre (Haegele et Schweigert, 1985) dont la séparation est fixée, par convention, au premier juillet (Cleary et al., 1982). Selon cette méthode, un individu au stade V, au mois de mai, est considéré comme un reproducteur de printemps, car on assume qu'il va frayer (stade VI) avant le mois de juillet. Par contre, un individu en stade V, au mois d'août, est associé à un reproducteur d'automne. Cette méthode repose sur une estimation arbitraire de la durée de chaque stade de maturité et peut être affectée par la possibilité que des individus appartenant aux deux stocks puissent être au même stade de maturité, à certaines périodes de l'année (Cleary et al., 1982). De plus, la séparation des stocks peut être faussée dès le départ, à cause des imprécisions liées à la méthode macroscopique d'attribution du stade de maturité. Une étude histologique du cycle reproducteur du hareng a donc été envisagée afin d'apporter des précisions à la classification du CSCPCA.

IDENTIFICATION MICROSCOPIQUE DE LA MATURITE SEXUELLE

La description microscopique de la maturation des gonades du hareng, à partir des coupes histologiques, a déjà été entreprise par plusieurs chercheurs dont Williamson (1945), Naumov (1956), Polder (1961) et Bowers et Holliday (1961). Ces auteurs ont décrit la morphologie générale des gonades et les principaux changements physiologiques associés à chaque étape macroscopique du cycle reproducteur du hareng, mais la plupart du temps sans définir précisément les critères choisis pour déterminer les stades de maturité. De plus, ces chercheurs ont utilisé des classifications macroscopiques différentes de celle du CSCPCA. Cela implique que les descriptions histologiques et macroscopiques qu'ils ont associées à chaque stade de maturité ne peuvent pas toujours être appliquées au guide du CSCPCA. Par exemple, la classification de Naumov (1956) divise le cycle reproducteur du hareng en six stades, au lieu de huit. Celles de Polder (1961) et de Bowers et Holliday (1961) sont constituées de huit stades, mais elles fournissent peu d'information sur la période de transition entre les stades VIII et III.

OBJECTIFS DE L'ETUDE

L'objectif principal de cette étude était d'utiliser la méthode histologique pour apporter les améliorations jugées nécessaires par Cleary et al. (1982) à la classification macroscopique du CSCPCA. L'accent a été mis vers une documentation accrue de la période de reconstitution des gonades et vers la détermination de la priorité à donner aux différents critères macroscopiques définissant chaque stade de maturité.

Dans un deuxième temps, nous désirions élaborer un outil de référence, autant au niveau microscopique que macroscopique, qui puisse être consulté par une majorité de gens, et dont les critères clairement établis en permettraient une utilisation plus uniforme. Les critères histologiques associés à chaque stade de maturité devaient donc être définis précisément, afin de remédier au manque de précision des travaux antérieurs à ce niveau. Ces critères histologiques devaient également être choisis dans un souci de compatibilité avec la clé du CSCPCA, afin d'éviter de créer une nouvelle classification.

Finalement, les données relatives aux stades définis histologiquement devaient servir de base à une autre étude, entreprise par McQuinn (1989). Cette étude avait pour but de développer une méthode de séparation des stocks reproducteurs à partir du stade de maturité déterminé indirectement à l'aide de l'indice gonadosomatique. Il a donc été jugé pertinent de tenir compte des renseignements supplémentaires pouvant être fournies par la méthode histologique, en subdivisant (à l'intérieur des huit divisions initiales) le cycle reproducteur du hareng en un plus grand nombre de stades.

MATERIEL ET METHODES

ZONE ET PERIODE D'ECHANTILLONNAGE

Les échantillons ont été récoltés à partir des pêches commerciales au filet maillant (maillage variant entre 2.25 et 2.5 pouces), effectuées en 1984, le long de la péninsule gaspésienne, au large de la région allant de Grande-Rivière à Anse-à-Beaufils (division 4T de l'OPANO). Il s'agissait d'échantillons aléatoires, stratifiés par la longueur, récoltés hebdomadairement entre les mois de mai et octobre. Cet échantillonnage, effectué sur une aire d'étude fréquentée par les deux stocks reproducteurs, a permis de suivre la majeure partie du cycle de maturation des deux stocks concernés. Seuls les stades I et II (immatures) ont été récoltés moins fréquemment, car les pêches commerciales au filet maillant sont orientées principalement vers la capture d'individus matures.

COUPES HISTOLOGIQUES

Au total, 2149 coupes histologiques ont été préparées. Celles-ci ont couvert toute la gamme de stades de maturité pouvant être rencontrés chez les deux sexes et les deux groupes reproducteurs.

Les coupes histologiques provenaient d'une pièce d'environ 5 mm d'épaisseur, prélevée dans la partie centrale d'une des gonades, à l'exception des gonades de certains juvéniles (stades I et quelques fois II), qui étaient conservées entières. Cette méthode permettait, d'une part, d'éviter les biais liés aux différences dans le niveau de développement d'une extrémité à l'autre de la gonade (Bruslé et Bruslé, 1983) et, d'autre part, d'éviter que des pièces trop épaisses soient mal fixées.

Les échantillons de gonades ont été fixés dans le bouin pendant environ 24 heures, puis entreposés dans l'alcool 70 %. D'après nos observations, la période de fixation ne devrait pas excéder 6 à 8 heures, afin d'éviter un durcissement des tissus et ce, surtout dans le cas des ovaires matures. Un tel durcissement peut occasionner l'effritement des coupes, ce qui complique l'identification du stade, ou la rend impossible. Le problème de surfixation peut être résolu en faisant tremper les pièces de tissu dans la celloïdine (Naumov, 1956), ou dans un mélange comportant 9 parties d'alcool 60 % et une partie de glycérine (Baker, 1950, tel que rapporté par Bowers et Holliday, 1961).

Les pièces entreposées dans l'alcool ont été acheminées chez une firme privée (Les Laboratoires Bio-Recherche Ltée) pour la préparation des coupes histologiques. Il s'agissait de coupes de 5 à 7 um d'épaisseur, incluses dans la paraffine et colorées à l'hématoxyline et à l'éosine.

PHOTOGRAPHIES ET DESCRIPTIONS DES GONADES

Au total, 330 gonades ont été photographiées et décrites de façon détaillée, avant d'être préservées pour les coupes histologiques. Les spécimens choisis représentaient toutes les variations rencontrées pour chaque stade de maturité. Les observations notées correspondaient généralement aux critères déjà utilisés dans la classification macroscopique du CSCPCA. Ces critères étaient la largeur des gonades, leur

longueur par rapport à celle de la cavité coelomique, leur volume (100 % de la cavité coelomique ou non), leur coloration, ainsi que les caractéristiques de leurs oeufs. La largeur des gonades a été obtenue en mesurant les gonades disséquées à deux endroits différents, soit au niveau de leur partie la plus large (généralement la partie centrale) et à environ deux cm de leur extrémité postérieure. Elles ont été mésurées sur leur face la plus large, c'est-à-dire selon leur disposition dans la cavité coelomique du poisson. La largeur a été mesurée à deux endroits afin de tenir compte des changements de forme des gonades d'un stade à l'autre. Les résultats provenant de ces mesures ne reposent toutefois sur aucun test statistique et ne doivent être considérés qu'à titre indicatif. Il en est de même pour les informations concernant le volume des gonades, ou leur longueur par rapport à celle de la cavité coelomique, qui ne proviennent d'aucune mesure précise, mais bien d'estimations.

Par la suite, les photographies et la description macroscopique de chaque gonade ont pu être associées à la coupe histologique correspondante. Cela a permis de faire la comparaison entre le développement des gonades au niveau histologique et celui décrit par la clé du CSCPCA. Parmi les caractéristiques histologiques étudiées, seul le diamètre moyen des ovocytes a été quantifié. Toutefois, cette information ne provient que d'un nombre limité de mesures, effectuées sur quelques ovocytes dont le diamètre était jugé représentatif du stade de maturité. De plus, les mesures proviennent d'une seule partie de l'ovaire (partie centrale).

PLAN DE TRAVAIL

La définition de critères histologiques compatibles avec les huit stades de maturité décrits dans la classification macroscopique du CSCPCA, ainsi que les améliorations apportées à cette dernière ont été effectuées selon les étapes suivantes:

1. Analyse microscopique de l'évolution des gonades durant leur cycle de maturation, par l'observation des coupes histologiques, complétée par les informations fournies dans la littérature.

2. Identification des principaux changements histologiques pouvant représenter des critères objectifs pour la division du cycle reproducteur en étapes précises.

3. Sélection, parmi les critères histologiques jugés objectifs, de ceux permettant une classification des stades de maturité compatible avec celle du CSCPCA, ainsi que ceux permettant une subdivision plus détaillée de certains stades de maturité. Cette première comparaison avec la classification du CSCPCA était plutôt grossière et avait pour but d'éviter un trop grand déphasage entre les deux méthodes. Par exemple, il ne fallait pas qu'un stade III, défini histologiquement, corresponde à un stade V avec la clé du CSCPCA.

4. Classification finale des stades de maturité à partir des critères histologiques sélectionnés et nouvelle comparaison avec les caractéristiques macroscopiques de la clé du CSCPCA. Cette deuxième comparaison avait pour but d'évaluer la précision des paramètres utilisés dans la clé du CSCPCA et de définir leur importance relative dans l'identification de chaque stade.

PRESENTATION DU GUIDE D'IDENTIFICATION

Ce guide d'identification présente des descriptions microscopiques et macroscopiques détaillées pour chaque sexe et chaque stade de maturité. L'analyse microscopique de chacun des stades comporte deux parties: une description détaillée des structures observées et un résumé des principaux critères d'identification retenus. L'analyse macroscopique est présentée en établissant le lien avec les descriptions microscopiques. De

cette façon, il est plus facile d'évaluer la pertinence des critères utilisés sur le terrain et de mettre en évidence les améliorations à apporter à la clé du CSCPCA.

EVOLUTION DE LA MATURATION OVARIENNE

CLASSIFICATION HISTOLOGIQUE

Stade I

Le stade I correspond à l'organisation du tissu conjonctif et du système vasculaire, et au début de la production d'une lignée d'ovocytes dans la gonade. La croissance de l'ovaire est alors surtout reliée à une augmentation du nombre d'ovocytes.

Organisation du tissu conjonctif:

L'infrastructure de l'ovaire est constituée d'une paroi, à partir de laquelle se forme une série de bandes de tissu conjonctif qui traversent la gonade et servent de support aux cellules germinales (Figure 1).

La paroi est composée d'une membrane externe, ou épithélium, sous laquelle se forme une couche plus épaisse, constituée principalement de fibres musculaires lisses et de fibres de collagène (Naumov, 1956; Polder, 1961). Au stade I, le développement de la paroi peut apparaitre incomplet; en certains points, la couche interne est formée et peut atteindre 30 um d'épaisseur, tandis que dans certaines zones, la paroi n'est constituée que d'une membrane externe (Figure 2).

Les bandes de tissu conjonctif originant de la paroi sont présentes sur toute la longueur de la gonade et orientées perpendiculairement à son axe (Figure 1). Etant donné leur orientation, ces bandes sont plus difficiles à observer en coupe transversale (Figure 2) qu'en coupe longitudinale (Figure 3). Les cellules germinales se trouvent le long de ces bandes, en association avec du tissu conjonctif et confèrent à l'ovaire une structure lamellaire plus évidente au stade I (en coupe longitudinale) qu'aux stades ultérieurs.

Vascularisation:

Au début du stade I, la vascularisation de l'ovaire est très simple et représentée principalement par une veine et une artère parcourant la gonade sur toute sa longueur (Figure 1). A la fin de ce stade, elle peut comporter une série de ramifications s'étendant dans toute la gonade.

Cellules germinales:

Les cellules germinales représentent la structure de base à partir de laquelle les stades de maturité sont déterminés. Ainsi, chaque stade est caractérisé par le passage de ces cellules à un niveau de développement donné. Le stade I représente la période pendant laquelle une lignée d'ovocytes est produite à partir des divisions et transformations subies par un certain nombre de cellules germinales souches, appelées "cellules germinales primaires" par Bowers et Holliday (1961). Ces auteurs font aussi mention de l'existence d'une étape intermédiaire avant celle des ovocytes, soit les ovogonies. Ils les décrivent comme de larges cellules circulaires, de 10 à 14 um de diamètre, dont le nucléole est situé au centre du noyau et relié à sa périphérie par des filaments de chromatine. Cette description correspond au type de cellule germinale présenté à la figure 4.

Le passage de l'ovogonie à l'ovocyte est accompagné d'une croissance du noyau et du cytoplasme ainsi que d'un réarrangement nucléaire (Bowers et Holliday, 1961). Les ovocytes comportent ainsi des nucléoles situés à la périphérie du noyau et un cytoplasme fortement coloré par rapport à celui des ovogonies (Figure 5). Les ovocytes peuvent atteindre environ 130 um de diamètre à la fin du stade I.

Follicule:

Le follicule est la structure qui entoure l'ovocyte au cours de sa maturation. Il joue le rôle important d'intermédiaire dans les échanges de matériaux servant à la vitellogénèse et s'effectuant entre le système circulatoire et la cellule (Naumov, 1956; Bowers et Holliday, 1961; Polder, 1961).

Au stade I, la thèque est la seule couche folliculaire pouvant être observée (Figure 5). La thèque représente l'épithélium, ou la "paroi" du follicule, au travers de laquelle passent les vaisseaux sanguins qui irriguent les ovocytes. Elle peut être observée très tôt au stade I, lorsque la croissance des ovocytes débute.

Critères d'identification utilisés:

Les critères jugés prépondérants pour l'identification du stade I sont les suivants (Figures 2 à 5):

1. La principale phase de maturation des ovocytes n'a pas encore debuté; ils sont foncés, sans vitellus et le follicule ne comprend que la thèque.

2. La paroi ovarienne est très mince et peut ne comporter que sa membrane externe.

3. Les bandes de tissu conjonctif traversant la gonade lui confèrent une structure lamellaire évidente en coupe longitudinale.

4. Les vaisseaux sanguins sont peu volumineux, à l'exception des vaisseaux centraux parcourant la gonade.

Stade II:

Le stade II correspond au début de la phase de maturation des ovocytes. Celle-ci implique la formation complète du follicule, le début de la vitellogénèse et l'apparition du chorion (membrane de l'ovocyte). Ces changements sont accompagnés par une augmentation substantielle du diamètre des ovocytes en maturation, qui passent de 130 um à environ 300 um. La production de nouveaux ovocytes étant presque terminée, la croissance de l'ovaire devient alors principalement due à l'accroissement des cellules existantes.

Follicule:

Le follicule est complètement formé au début du stade II. Il se compose alors de deux couches: la thèque, située à l'extérieur et la couche granuleuse, à l'intérieur. La formation de la couche granuleuse marque le début de la phase de maturation des ovocytes. Au début de sa formation, la couche granuleuse est plus difficile à distinguer; ses cellules sont aplaties, collées contre la thèque et distantes entre elles (Figure 6). Toutefois, le nombre et la taille des cellules de la couche granuleuse augmentent au cours du stade II et celle-ci forme rapidement une couche distincte, facilement observable.

La formation de la couche granuleuse est accompagnée par une diminution de l'affinité du cytoplasme des ovocytes à la coloration à l'hématoxyline (coloration bleue, Bowers et Holliday, 1961). Le cytoplasme des ovocytes montrant une couche granuleuse apparait alors plus pâle que celui des autres ovocytes. Lorsque la couche granuleuse est difficile à distinguer, cette caractéristique peut être utilisée pour identifier, de façon indirecte, les ovocytes ayant débuté leur phase de maturation (Figure 7).

Vitellogénèse:

La vitellogénèse débute peu de temps après la formation de la couche granuleuse. Le vitellus n'est pas une substance chimique définie; il peut être composé de protéines, de phospholipides, de graisses neutres et de glycogène (Le Moigne, 1979). Toutefois, deux principaux types d'inclusions vitellines ont été identifiées chez le hareng de l'Atlantique (Bowers et Holliday, 1961; Polder, 1961) et chez le hareng du Pacifique (*Clupea pallasii*;

Yamamoto, 1956): les vésicules vitellines et les globules vitellins. Selon Khoo (1979), la majorité des téléostéens ne possèdent que ces deux types d'inclusions vitellines; les vésicules vitellines seraient constituées principalement de mucopolysaccharides, tandis que les globules vitellins se composeraient surtout de phospholipides.

D'après nos observations, les deux types d'inclusions vitellines décrites par Polder (1961) et Bowers et Holliday (1961) sont observables au stade II. En accord avec ces auteurs, les vésicules sont produites avant les globules; elles se présentent sous la forme de grosses vacuoles blanches ou violacées (Figures 6, 7 et 8). Les vacuoles blanches sont probablement liées à une mauvaise réaction des vésicules vitellines à la coloration à l'hématoxyline et à l'éosine. Selon Khoo (1979), les vésicules réagissent mieux avec la coloration trichrome de Mallory.

Les vésicules vitellines sont observables d'abord à la périphérie du cytoplasme des ovocytes (Figures 6 et 7), puis s'étendent vers le centre de la cellule (Figure 8). A mesure que les ovocytes se développent, les vésicules s'élargissent et augmentent en nombre. La production de vésicules vitellines débute chez les ovocytes d'environ 150 um.

Vers la fin du stade II, la production du deuxième type de vitellus débute. Il se présente comme de petites goutelettes, ou globules, plus fortement colorés par l'éosine (coloration rosée) que ne le sont les vésicules vitellines. Toutefois, les globules vitellins demeurent peu nombreux au stade II et se retrouvent uniquement à la périphérie de la cellule (Figure 9).

Chorion:

Le chorion représente la membrane de l'oeuf. Complètement formé, il se compose de trois couches: une couche externe, très épaisse, ayant un aspect grossièrement strié et deux couches internes, finement striées et plus minces que la précédente (Figure 15; Bowers et Holliday, 1961). Polder (1961) considère les deux couches internes comme une seule couche.

Selon Bowers et Holliday (1961), la couche externe est la première à se différencier. D'après nos observations, c'est la couche intermédiaire qui serait observable en premier lieu, soit vers le milieu du stade II (Figure 9). La couche externe, identifiable à son aspect plus grossièrement strié, n'apparaîtrait qu'à la toute fin du stade II. Malheureusement, les coupes histologiques disponibles ne nous permettent pas d'établir ce fait avec certitude. Les stries, qui correspondent à des pores (Polder, 1961), sont plus difficiles à déceler lorsque la couche externe est au début de sa formation. Cela expliquerait la difficulté à distinguer la couche externe de la couche intermédiaire au début de leur formation. Seules ces deux couches du chorion peuvent être observées au stade II.

Ovocytes dormants et ovocytes en maturation:

La phase de maturation décrite précédemment ne s'effectue pas pour tous les ovocytes qui étaient présents dans la gonade au stade I. Une partie seulement de la réserve d'ovocytes de la gonade va subir une maturation dans l'année en cours, les autres ovocytes demeurant dormants jusqu'à la fraie de l'année suivante (Naumov, 1956). Il devient donc de plus en plus aisé, à mesure que l'on avance dans le stade II, de diviser les cellules présentes en deux groupes: les cellules en maturation (pâles avec la couche granuleuse et le vitellus) et les cellules dormantes (foncées, sans vitellus et n'ayant que la thèque comme couche folliculaire, Figures 7 et 8).

Lorsque leur développement cesse, les cellules dormantes peuvent avoir un diamètre égal à celui des ovocytes en fin de stade I (environ 130 um). Elles demeurent à cet état jusqu'à ce qu'un nouveau cycle de maturation soit amorcé.

Critères d'identification utilisés:

Le stade II peut être divisé en deux parties, soit les stades IIa et IIb. Les critères utilisés pour distinguer ces deux parties sont les suivants:

STADE IIa (Figures 7 et 8)

1. Distinction d'avec le stade I par l'apparition d'ovocytes ayant un cytoplasme plus pâle.

2. Ultérieurement, il y a production de vésicules vitellines, mais pas de globules vitellins.

L'apparition d'ovocytes ayant un cytoplasme plus pâle est aussi utilisée par Bowers et Holliday (1961) pour séparer les stades I et II. Par contre, Polder (1961) fait cette distinction au moment où la production de vésicules vitellines débute chez les ovocytes. D'après nos observations, le critère de Bowers et Holliday correspond mieux avec la transition du stade I au stade II de la clé du CSCPCA.

STADE IIb (Figure 9)

Apparition des premiers globules vitellins, qui demeurent peu nombreux et n'occupent qu'une très mince bande de cytoplasme à la périphérie de l'ovocyte.

La formation de la couche granuleuse et des deux premières couches du chorion sont considérées comme plus difficiles à observer et n'ont pas été utilisées comme critères d'identification prioritaires pour la séparation des stades I, IIa et IIb. Cependant, l'observation de ces structures demeure utile pour évaluer le niveau de maturation précis de la gonade au stade II.

Stade III

Le stade III implique une production importante de globules vitellins, ainsi que l'achèvement de la formation du chorion. La formation des globules vitellins demeure la caractéristique prépondérante de ce stade. Ces derniers ont envahi tout le cytoplasme de l'ovocyte à la fin du stade III. Cette vitellogénèse contribue à l'augmentation du diamètre des ovocytes, qui peuvent passer de 300 um à environ 500 um au cours de ce stade.

Production du vitellus:

A mesure que la production de globules vitellins s'effectue, la bande qu'ils forment à la périphérie de l'ovocyte s'élargit (Figure 10). A la fin du stade III, les globules vitellins occupent tout le cytoplasme des ovocytes (Figures 11 et 12). A ce moment, les vésicules vitellines sont généralement regroupées à la périphérie de la cellule (Figure 12).

Chorion:

Les couches intermédiaire et externe du chorion s'épaississent graduellement au cours du stade III. Les stries de la couche externe deviennent alors plus faciles à observer (Figure 13). L'épaississement des deux premières couches du chorion coïncide avec l'apparition de la couche interne. Toutefois, même à la fin du stade III, celle-ci demeure très mince et difficile à distinguer.

Critères d'identification utilisés:

Le stade III peut aussi être divisé en deux parties (IIIa et IIIb), à partir des critères suivants:

STADE IIIa (Figure 10)

1. Les globules vitellins occupent jusqu'à la moitié du cytoplasme des ovocytes, soit la partie située à leur périphérie.

2. Chez la plupart des ovocytes, la partie du cytoplasme (la moitié) adjacente au noyau ne comporte pas de globules vitellins.

STADE IIIb

1. Les globules occupent tout le cytoplasme des ovocytes (Figure 11), mais la plupart des cellules ont leur noyau dégagé de globules vitellins.

2. Les vésicules peuvent être observées dans tout le cytoplasme des ovocytes (Figure 11), mais à la fin du stade III, elles commencent généralement à se regrouper à la périphérie de chaque cellule (Figure 12).

Les critères choisis pour distinguer les stades II et III correspondent sensiblement à ceux utilisés par Polder (1961) et s'appliquent bien à la définition macroscopique utilisée par le CSCPCA pour ces deux stades.

Les changements qui s'effectuent au niveau des couches du chorion sont trop difficiles à évaluer pour constituer un critère objectif de classification.

Stade IV

Au stade IV, le diamètre des ovocytes peut atteindre jusqu'à 650 um. Les globules vitellins sont collés à la membrane nucléaire de la plupart des ovocytes (Figure 14). Dans certains cas, les globules peuvent même briser cette membrane (Polder, 1961) et ainsi conférer une forme irrégulière au noyau. A mesure que l'on progresse au cours du stade IV, les vésicules vitellines deviennent moins visibles, tandis que les globules vitellins augmentent de volume en se fusionnant entre eux (Polder, 1961). Toutefois, d'après nos observations, cette fusion semble demeurer de faible importance au stade IV.

Le follicule et le chorion subissent certains changements, liés à l'augmentation du diamètre des ovocytes. D'une part, la thèque s'agrandit et les cellules de la couche granuleuse augmentent en nombre (Bowers et Holliday, 1961) et d'autre part, le chorion s'épaissit et sa couche interne devient plus facile à observer à la fin du stade IV (Figure 15).

Critères d'identification utilisés:

1. Les globules vitellins sont collés à la membrane nucléaire (Figure 14) et peuvent même s'infiltrer dans le noyau.

2. Les vésicules vitellines ne forment généralement qu'une mince bande à la périphérie des ovocytes (Figure 14).

Le retour graduel des vésicules vitellines à la périphérie des ovocytes constitue une information supplémentaire pour l'attribution du stade de maturité, mais la répartition des globules vitellins dans l'ovocyte est utilisée comme premier critère de classification. Ce critère permet d'établir une meilleure correspondance avec le stade IV de la clé du CSCPCA.

Polder (1961) et Bowers et Holliday (1961) considèrent aussi que la période correspondant aux stades III et IV est liée principalement à un processus continu de production de vitellus. Toutefois, ils donnent peu de précisions sur les critères utilisés pour séparer ces stades.

Stade V

Au stade V, les ovocytes peuvent atteindre 750 um de diamètre. Leur noyau commence à se décentraliser (Figure 16). Cette migration du noyau vers l'un des pôles de la cellule a été observée par plusieurs auteurs dont Polder (1961), Gokhale (1957) chez *Gadus merlangus* L., et Wallace et Selman (1977) chez *Fundulus heteroclitus*.

A la toute fin du stade V, la fusion des globules vitellins est évidente et confère alors un tout autre aspect aux ovocytes (Figure 17). A ce moment, le noyau peut être allongé et collé contre la paroi de l'ovocyte, ou ne plus être apparent.

Critères d'identification utilisés:

1. Distinction d'avec le stade IV par la décentralisation du noyau des ovocytes qui débute (Figure 16).

2. Les ovocytes sont encore entourés par leur follicule (Figures 16 et 17).

Stade VI

Le stade VI correspond à la gonade mature, prête pour la fraie. L'ovulation marque le passage de l'ovaire au stade VI. Elle s'effectue une fois que la fusion des globules vitellins est devenue évidente et que le noyau n'est plus apparent. L'ovulation provoque l'expulsion des oeufs de leur follicule. Les oeufs ovulés s'accumulent alors dans la partie centrale de l'ovaire, repoussant les follicules vides et les ovocytes dormants à la périphérie de la gonade (Figure 18). Peu de temps après l'ovulation, la fraie a lieu et la plupart des oeufs sont expulsés de l'ovaire.

Les oeufs ovulés peuvent dépasser 1 mm de diamètre. Cette augmentation soudaine du diamètre des ovocytes du stade V au stade VI est liée à leur libération du follicule, qui provoque leur gonflement rapide, par absorption d'eau (Polder, 1961).

La paroi ovarienne, qui s'était étirée avec l'expansion de la gonade, commence à s'épaissir et à se contorsionner à mesure que les oeufs sont expulsés de l'ovaire. Elle contient alors un grand nombre de vaisseaux sanguins volumineux, qui se sont dilatés au cours du processus de maturation.

Critères d'identification utilisées:

1. Distinction d'avec le stade V par l'absence du follicule autour des ovocytes (ovulation complétée - Figure 18).

2. Les oeufs matures sont encore abondants dans la partie centrale de l'ovaire.

L'absence du follicule autour des ovocytes est aussi utilisée par Polder (1961) pour distinguer les stades V et VI. Toutefois, Bowers et Holliday (1961) considèrent que l'ovulation ne s'est pas encore effectuée au début du stade VI. Le critère de Polder a été choisi, car il permet de trancher facilement entre ces deux stades et il fait correspondre la définition microscopique du stade VI à la description macroscopique, faite pour le même stade, dans la clé du CSCPCA.

Stade VII

Le stade VII correspond à la période suivant immédiatement la fraie. A ce stade, la gonade ne renferme que des ovocytes dormants, des restes de follicules et parfois, quelques oeufs matures non-expulsés de l'ovaire lors de la fraie (Figures 19 à 22).

Les restes de follicules et les oeufs matures non-résorbés constituent des marques indéniables laissées par la fraie précédente. Toutefois, l'indication qu'une fraie a eu lieu antérieurement peut aussi être fournie par l'observation du système vasculaire et de l'infrastructure de l'ovaire. Le système vasculaire est encore bien développé après la fraie (vaisseaux sanguins nombreux et volumineux) et des hématomes peuvent être observés dans la gonade (Figure 20). Enfin, la paroi ovarienne et les bandes de tissu conjonctif traversant l'ovaire sont généralement épaisses et contorsionnées (Figure 20) et la structure lamellaire de l'ovaire n'est plus apparente (Figure 21).

Les marques de fraie ne sont pas nécessairement toutes présentes chez un même spécimen. L'indication qu'un individu a déjà frayé peut ne provenir que de l'une d'entre elles. Toutefois, les signes de fraie sont généralement nombreux et évidents au stade VII, car ce stade ne marque que le début de la période de reconstitution des gonades. Cette période implique l'amorce de deux processus majeurs: la résorption des marques de fraie et la production d'une nouvelle lignée d'ovocytes.

Résorption des marques de fraie:

La résorption des marques de fraie est de faible importance au stade VII. En général, les principaux changements observés sont une diminution dans les contorsions de la paroi ovarienne et des bandes de tissu conjonctif, ainsi qu'une reconstruction graduelle des lamelles de tissu conjonctif, qui servent de support aux ovocytes à mesure qu'ils sont produits (Figure 22). Ces changements rendent la gonade plus petite et plus ferme. Les autres marques de fraie changent peu au cours du stade VII; les follicules vides et les oeufs matures ne sont pas encore resorbés et les hématomes sont encore apparents.

Production d'une nouvelle lignée d'ovocytes:

Les étapes de la production d'une nouvelle lignée d'ovocytes sont les mêmes que celles décrites au stade I. Les ovocytes nouvellement produits ont un diamètre d'environ 15 um et sont faciles à distinguer de ceux d'environ 130 um, déjà présents au début du stade VII. On les retrouve dans les lamelles de tissu conjonctif, dont la reconstruction est en cours (Figure 22).

Critères d'identification utilisés:

1. Distinction d'avec le stade VI par le fait que les oeufs sont presques tous expulsés de la gonade. Les quelques oeufs matures encore présents sont considérés comme étant sur le point de se résorber.

2. Les jeunes ovocytes présents dans l'ovaire sont comme ceux décrits au stade I. Ils n'ont pas encore débuté leur phase de maturation; ils sont foncés, sans vitellus et n'ont que la thèque comme couche folliculaire.

3. Distinction d'avec le stade I par la présence d'une ou plusieurs des marques de fraie suivantes (Figures 19 à 22):

   a) présence de follicules vides;
   b) présence de quelques oeufs matures (ovulés ou non), non-expulsés de l'ovaire au cours de la fraie;
   c) épaississement et contorsions de la paroi ovarienne et des bandes de tissu conjonctif;
   d) lamelles de tissu conjonctif absentes de la gonade, ou du moins, de sa partie centrale;
   e) présence d'hématomes;
   f) présence de vaisseaux sanguins volumineux.

Stade VIII

Le stade VIII représente la dernière étape de la période de reconstitution des gonades et l'amorce d'un nouveau cycle de maturation. On y observe la résorption finale des marques de fraie, l'achèvement de la production de nouvelles cellules germinales et le début d'une nouvelle phase de maturation des ovocytes. Le troisième point est le trait caractéristique du stade VIII.

Phase de maturation des ovocytes:

Selon Naumov (1956), la phase de maturation des ovocytes n'impliquerait que les ovocytes déjà présents dans la gonade au début du stade VII et dont le développement a cessé l'année précédente. En ce qui nous concerne, il semble plausible que les ovocytes produits l'année précédente fassent partie de ceux en maturation un an plus tard, puisque ces ovocytes n'ont subi aucune dégénérescence après l'arrêt de leur développement. Toutefois, rien ne nous permet d'affirmer que les ovocytes produits au stade VII d'une année donnée ne compléteraient pas leur maturation la même année.

La maturation des ovocytes qui s'effectue au stade VIII implique les mêmes étapes que celles décrites au stade II, soit le cytoplasme des ovocytes devenant plus pâle (Figures 23 à 26), la production des deux types de vitellus (Figures 27 à 30) et la

formation du follicule et des deux premières couches du chorion. Comme pour la fin du stade II, les ovocytes en fin de stade VIII comportent peu de globules vitellins et ces derniers ne se retrouvent qu'à la périphérie de la cellule. La seule différence entre les stades VIII et II se situe au niveau des marques de fraie, présentes au stade VIII. Par la suite, les ovocytes passent au stade III et le cycle de maturation est bouclé.

Résorption finale des marques de fraie:

Des marques de fraie sont généralement observables jusqu'à la fin du stade VIII. Toutefois, elles sont plus ou moins évidentes dépendamment des individus. On peut observer des spécimens en fin de stade VIII (Figures 29 et 30), ayant des marques de fraie plus évidentes que chez d'autres individus n'étant qu'au début de ce stade (Figure 24). Cette différence pourrait être attribuée aux variations importantes dans l'évidence des marques de fraie, dès le stade VII, ou aux différences dans l'énergie dont chaque individu dispose après la fraie pour, à la fois, amorcer un nouveau cycle de maturation et résorber les résidus de la reproduction précédente.

Les lamelles de tissu conjonctif présentes dans l'ovaire sont généralement reconstituées dès le début du stade VIII, mais il subsiste souvent des espaces entre les lamelles et ce, principalement dans la partie centrale de l'ovaire (Figures 24 et 25). Ce phénomène peut être lié, en partie, au mauvais état de certaines coupes histologiques, car il est possible de l'observer, de façon moins prononcée, chez certains stades II (Figure 7). Cependant, l'espacement entre les lamelles a été observé beaucoup plus fréquemment chez les spécimens dont les marques de fraie ne faisaient pas de doute, ce qui indique qu'il est probablement dû aussi à une reconstitution encore incomplète, suite à la fraie.

Les follicules vides sont rarement visibles à partir du moment où la vitellogénèse s'est amorcée. Les oeufs matures résistent plus longtemps à la résorption et peuvent être présents jusqu'à la fin du stade VIII. Leur résorption plus lente serait liée à leur masse importante et à leur chorion, qui opposerait une plus grande résistance à la résorption (Polder, 1961).

Les ovaires renfermant des oeufs matures en résorption sont faciles à associer à un individu ayant frayé antérieurement. Malheureusement, les coupes histologiques passant par l'un de ces oeufs sont peu fréquentes. Pour la plupart des individus en fin de stade VIII, la fraie antérieure doit être décelée à partir de marques de fraie moins évidentes, mais qui subsistent généralement plus longtemps. Il s'agit de l'épaississement et des contorsions de la paroi ovarienne et des bandes de tissu conjonctif (Figures 26, 28 et 30), de la présence de vaisseaux sanguins volumineux (Figure 27), ou de la présence d'hématomes dans l'ovaire (Figures 28, 29 et 30).

Critères d'identification utilisés:

Le stade VIII peut être divisé en trois parties (VIIIa, VIIIb et VIIIc) à partir des critères suivants:

STADE VIIIa (Figures 23 à 26)

1. Distinction d'avec le stade VII par l'apparition d'ovocytes ayant un cytoplasme plus pâle, c'est-à-dire d'ovocytes au début de leur phase de maturation.

2. La production de vitellus n'a pas encore débuté.

3. Distinction d'avec le stade II d'après les mêmes marques de fraie qu'au stade VII, sauf que la structure lamellaire de l'ovaire est généralement reconstituée. Des espaces libres peuvent toutefois subsister entre les lamelles de tissu conjonctif.

STADE VIIIb (Figures 27 et 28)

1. Présence de vésicules vitellines, mais pas de globules vitellins.
2. Distinction d'avec le stade II par les mêmes marques de fraie qu'au stade VIIIa, sauf que les follicules vides sont généralement complètement résorbés.

STADE VIIIc (Figures 29 et 30)

1. Apparition des premiers globules vitellins, mais ceux-ci demeurent peu nombreux et n'occupent qu'une très mince bande de cytoplasme à la périphérie des ovocytes.

2. Distinction d'avec le stade II par les mêmes marques de fraie qu'au stade VIIIb, mais celles-ci sont généralement moins évidentes.

La marge d'erreur dans la distinction des stades II et VIII augmente à mesure que les marques de la fraie précédente deviennent moins évidentes. Les risques d'erreur sont d'autant plus grands lorsque cette distinction est basée uniquement sur la présence d'hématomes dans l'ovaire, ou d'espaces entre les lamelles de tissu conjonctif, car ces caractéristiques peuvent être affectées par l'état du spécimen échantillonné et par l'état de la coupe histologique.

La période de reconstitution des gonades (stades VII et VIII) n'est décrite que très sommairement par Polder (1961) et Bowers et Holliday (1961). Ces auteurs considèrent que la reconnaissance d'un individu ayant déjà frayé devient impossible à faire, à partir du moment où la vitellogénèse s'est amorcée (début du stade VIIIb). D'après nos observations, il a été clairement établi que la distinction entre un hareng vierge et un récidiviste peut être faite, la plupart du temps, jusqu'au moment où la production de globules vitellins débute (stade VIIIc).

CLASSIFICATION MACROSCOPIQUE

Stade I

Au début du stade I, la gonade a une largeur d'environ 1 mm et occupe jusqu'au tiers de la longueur de la cavité coelomique. Elle est aplatie et plutôt blanchâtre (presque transparente). Le sexe ne peut être identifié à l'oeil nu. Cette description correspond généralement aux harengs de longueur inférieure à 200 mm et dont la production de la lignée de cellules germinales (ovocytes) dans l'ovaire n'est pas complétée (Figure 2).

Vers la fin du stade I, la gonade peut atteindre 3 mm de large et jusqu'à la moitié de la longueur de la cavité coelomique. Les oeufs ne sont pas discernables à l'oeil nu. La forme cylindrique de la gonade, sa partie antérieure se terminant en pointe et sa coloration rouge-orangé, typiques aux femelles, permettent alors de déterminer aisément le sexe. Cette description s'appliquerait aux harengs ayant entre 200 et 300 mm de longueur et s'apprêtant à débuter leur premier cycle de maturation. Leurs gonades comportent alors un grand nombre d'ovocytes (Figure 3), mais dont la principale phase de maturation, associée à la vitellogénèse, n'a pas encore débuté.

Le passage des gonades d'une forme aplatie à une forme cylindrique au cours du stade I est probablement dû à l'augmentation du nombre d'ovocytes. La coloration rouge-orangé pourrait être liée, en partie, au développement du système vasculaire, qui s'effectue à mesure que le nombre d'ovocytes augmente.

Stade II

Les ovaires ont entre la moitié et les 2/3 de la longueur de la cavité coelomique et sont d'une largeur variant entre 3 et 8 mm (Figures 31 et 32). La largeur peut être la même sur toute la longueur de la gonade, ou être plus petite à la partie postérieure (3 à 5 mm) pour

atteindre un maximum à la partie centrale (5 à 8 mm). La coloration peut être rouge, orange, ou même jaune clair. Les oeufs sont transparents et demeurent difficilement visibles à l'oeil nu (Figure 33).

La coloration des gonades ne doit pas être considérée comme un critère d'identification fiable, même pour des échantillons frais. L'utilisation de la largeur de la gonade et de sa longueur par rapport à celle de la cavité coelomique est recommandée pour la distinction entre les stades I et II.

La division de ce stade en deux parties, comme au niveau histologique, ne peut être effectuée à partir de critères macroscopiques, car celle-ci impliquerait une trop grande marge d'erreur.

Stade III

L'ovaire atteint entre les 2/3 et la totalité de la longueur de la cavité coelomique. Sa largeur varie entre 5 et 10 mm à sa partie postérieure et entre 10 et 20 mm à sa partie la plus large. Sa coloration consiste le plus souvent en un mélange de jaune-or et d'orange (Figure 34), mais peut aussi apparaître comme étant rouge-vin (Figure 35, qui correspond à la Figure 11), ou brunâtre, lorsqu'il y a présence d'hématomes dans l'ovaire.

Les oeufs sont transparents au début du stade III, mais leur opacité augmente graduellement au cours de ce stade. Ce changement coïncide avec l'envahissement progressif des ovocytes par les globules vitellins. Dès le début du stade III, les oeufs sont facilement visibles à l'oeil nu (Figure 36). Ce critère est plus objectif que la coloration et les dimensions de la gonade et a été considéré comme prioritaire dans la séparation des stades II et III.

La distinction microscopique faite entre le début et la fin du stade III (IIIa et IIIb) n'a pas de correspondance macroscopique évidente. La longueur et la largeur des gonades tendent évidemment à augmenter au cours de ce stade, tandis que les teintes oranges s'atténuent (Figure 37) et que l'opacité des oeufs augmente. Toutefois, aucun de ces critères n'est utilisable sur le terrain pour diviser, de façon fiable, le stade III en deux parties.

Stade IV

L'ovaire a généralement la même longueur que la cavité coelomique. Il est d'une largeur supérieure à 10 mm à sa partie postérieure et dépassant quelques fois 20 mm, à sa partie la plus large. La coloration peut comporter encore quelques teintes oranges, mais la plupart du temps, elle varie du jaune pâle à une teinte plutôt blanchâtre (Figure 38). Les oeufs sont opaques et de diamètre plus grand qu'au stade III.

Quoiqu'elle soit très imprécise, l'évaluation de la largeur de l'ovaire constitue le meilleur critère pour distinguer les stades III et IV. La coloration de l'ovaire et sa longueur par rapport à la cavité coelomique peuvent apporter des renseignements supplémentaires, mais ne doivent pas être considérées comme des critères prioritaires pour l'identification de ce stade.

Stade V

Les ovaires occupent tout le volume de la cavité coelomique, maintenant le tube digestif et les autres organes compressés. La largeur des ovaires atteint 10 mm à leur partie postérieure et jusqu'à 30 mm à leur partie la plus large. Au début du stade V, la gonade est généralement blanchâtre, ou jaune pâle, comme au stade IV. A la fin du stade V, la coloration de l'ovaire peut être plus claire (jaune clair; Figure 39) ou peut comporter des teintes brunâtres très caractéristiques (Figure 40). Ces dernières semblent coïncider avec la

période de fusion marquée des globules vitellins, qui précède l'ovulation.

Quelques oeufs transparents peuvent être observés occasionnellement dans l'ovaire au stade V. L'ovulation et l'absorption ultérieure d'eau par les ovocytes sont responsables de la transparence des oeufs matures (Polder, 1961). Les quelques oeufs transparents observables au stade V auraient donc franchi ces étapes plus rapidement, puisque l'ovulation ne s'effectue, pour la majorité des ovocytes, qu'à la transition entre les stades V et VI.

Le volume que les gonades occupent dans la cavité coelomique et la présence d'un certain nombre d'oeufs transparents devraient être considérés comme les caractéristiques les plus fiables pour la distinction des stades IV et V.

Stade VI

L'ovaire est strié et de couleur rouge sur sa moitié dorsale, tandis qu'il est jaune clair sur sa moitié ventrale. Il est généralement flasque et se détache en lamelles. Les oeufs sont transparents, de diamètre beaucoup plus grand qu'au stade V (à cause de l'absorption d'eau suivant l'ovulation; Polder, 1961) et peuvent s'écouler librement.

La coloration jaune clair de l'ovaire semble être accentuée par la transparence des oeufs. L'apparence striée de la gonade est causée par la vascularisation plus prononcée de la paroi ovarienne (Bowers et Holliday,1961).

La transparence des oeufs (oeufs tous transparents) constitue le meilleur critère pour la séparation des stades V et VI. Les lamelles se détachant de l'ovaire représentent une information supplémentaire, mais cette caractéristique peut être accentuée lorsque les ovaires sont en mauvais état. L'augmentation substantielle du diamètre des oeufs peut aussi être utilisée, mais son évaluation, même faite à partir de mesures précises, serait entachée d'erreurs car elle ne tiendrait pas compte des variations individuelles du diamètre des oeufs à maturité (Baxter, 1959).

Stade VII

Le stade VII est attribué aux ovaires dont la majeure partie des oeufs ont été émis. Immédiatement après la fraie, la gonade peut avoir la même longueur que la cavité coelomique et sa largeur peut dépasser 20 mm. Elle est très flasque, injectée de sang (coloration rouge-vin - Figure 41) et peut contenir une bonne quantité de matériel à résorber, ou être complètement vide.

Une fois que la résorption est amorcée (fin du stade VII), la gonade occupe environ les 2/3 de la longueur de la cavité coelomique (Figure 42) et sa largeur peut être réduite à 5 mm. Elle est alors plus ferme (seulement lorsque les résidus de la fraie précédente sont peu abondants) et peut revêtir une teinte jaune clair, ou orange, à l'une de ses extrémités (généralement l'extrémité antérieure). Cette plus grande fermeté est probablement liée à l'épaississement important du tissu conjonctif.

Stade VIII

Au début du stade VIII (VIIIa microscopique), l'ovaire occupe environ les 2/3 de la longueur de la cavité coelomique et a une largeur variant entre 3 et 8 mm. Il est complètement rouge-vin, ou jaune-orangé à sa partie antérieure et rouge-vin à sa partie postérieure (Figure 43). Il renferme un grand nombre d'oeufs, difficilement visibles à l'oeil nu, qui lui confèrent une forme cylindrique (Figure 44) et une plus grande fermeté qu'au stade VII, lorsque les résidus sont peu abondants dans l'ovaire. Dans le cas contraire, l'ovaire demeure flasque, même si le nombre d'oeufs y a augmenté.

La délimitation histologique fixée entre les stades VII et VIII correspond principalement à une augmentation du nombre

d'ovocytes en maturation dans la gonade. La forme cylindrique de l'ovaire constitue donc le meilleur critère pour déceler ce changement (Figures 42, 43 et 44). La fermeté de la gonade peut aussi être utilisée, mais ce paramètre est moins fiable que le précédent, car il peut être faussé par la quantité variable de résidus dans la gonade.

Dans le cas d'échantillons frais, la distinction entre un stade II et un début de stade VIII peut être faite à partir des teintes rouge-vin et des stries de la gonade (liées respectivement à la présence d'hématomes et de vaisseaux sanguins proéminents), qui sont généralement plus évidentes au stade VIII. Cependant, l'utilisation de ce critère implique certaines erreurs car des teintes rouge-vin peuvent aussi être observées chez certains spécimens au stade II, particulièrement les spécimens congelés. Dans ces cas, la longueur relative de la gonade peut être utilisée. La gonade au stade VIII peut être plus longue (plus que les 2/3 de la longueur de la cavité coelomique au lieu de 1/2 à 2/3) à cause de sa contraction souvent encore incomplète (Figures 31, 32 et 43). Cependant, ce paramètre implique des erreurs importantes.

A mesure que l'on avance dans le stade VIII, l'aspect allongé et les teintes rouge-vin de l'ovaire s'atténuent. Il peut ainsi se situer entre la moitié et plus des 2/3 de la longueur de la cavité coelomique et atteindre entre 5 et 10 mm de large. La coloration est rouge-orangé ou jaune-orangé (Figure 45). Les oeufs sont plus nombreux et plus volumineux, mais demeurent difficilement visibles à l'oeil nu. Le stade VIII avancé est alors très difficile à distinguer du stade II. Seule la largeur de la gonade, qui semble généralement un peu plus grande pour le stade VIII (5-10 mm vs. 3-8 mm), peut être utilisée, mais la distinction entre les stades VIII et II à partir de cette information implique une grande marge d'erreur.

Par la suite, l'ovaire passe au stade III. Le passage de l'ovaire du stade VIII au stade III est délimité de la même façon que celui du stade II au stade III, c'est-à-dire à partir de la visibilité des oeufs à l'oeil nu (Figures 36 et 44).

DISCUSSION

Classification histologique

La plupart des descriptions microscopiques associées à chacun des huit stades de maturité de la classification du CSCPCA correspondent aux descriptions fournies par Bowers et Holliday (1961), ou par Polder (1961). Cependant, les critères choisis (Appendice 2) pour séparer chaque stade de maturité ont été établis plus clairement. La période de reconstitution des gonades a aussi été mieux documentée; la distinction entre un hareng vierge et un récidiviste peut généralement être faite jusqu'au moment où les premiers globules vitellins sont produits (stade VIIIc), et non uniquement jusqu'au début du stade VIIIb, comme il est considéré par ces auteurs.

Certaines parties du cycle reproducteur sont plus difficiles à diviser en stades de maturité. C'est le cas principalement pour la période correspondant aux stades III à V, dont la classification doit reposer sur une évaluation grossière de la progression des globules vitellins dans les ovocytes (Appendice 2). Les critères choisis pour classifier ces stades permettent néanmoins de définir de façon détaillée la principale phase de croissance des gonades précédant la fraie. De plus, ces critères sont compatibles avec les stades définis dans la clé du CSCPCA.

Le souci de compatibilité avec le CSCPCA peut constituer un facteur d'imprécision supplémentaire dans l'attribution microscopique de certains stades de maturité. Par exemple, la séparation des stades II (ou VIII) et III doit être faite à partir d'une estimation de l'importance de la bande de globules vitellins présente à la périphérie des ovocytes. Cette séparation aurait pu correspondre tout simplement à la production des premiers globules vitellins. Toutefois, ce changement

impliquerait que la possibilité de discerner, ou non, les oeufs à l'oeil nu deviendrait un critère moins approprié pour distinguer les stades II (ou VIII) et III. De plus, ce changement occasionnerait la classification au stade III, de certains individus dont les marques de fraie sont encore évidentes, ce qui limiterait le maintien de la distinction entre un hareng vierge et un individu ayant déjà frayé.

L'étude histologique a permis de subdiviser le cycle reproducteur des femelles en douze stades, plutôt que huit. Les subdivisions supplémentaires apportées aux stades III (IIIa et IIIb) et VIII (VIIIa, VIIIb et VIIIc) permettent de détailler l'une des périodes où la séparation des groupes reproducteurs à partir du stade de maturité est reconnue comme étant la moins sûre, à cause des risques de chevauchement entre les deux stocks, à certaines périodes de l'année (Cleary et al., 1982). Nos observations confirment cette hypothèse pour le stade VIII; les individus frayant à la mi-mai peuvent demeurer au stade VIII une bonne partie de l'été, tandis que les reproducteurs d'automne semblent passer du stade VIII à la maturité complète, entre les mois de juin et septembre. Les harengs récoltés au mois de juin et classés en début et en fin de stade VIII peuvent donc appartenir à des stocks reproducteurs différents et seule la subdivision du stade VIII peut permettre de les distinguer. L'indice gonadosomatique associé aux subdivisions du stade VIII a d'ailleurs permis à McQuinn (1989) de séparer les deux stocks reproducteurs au cours du mois de juin. La subdivision du stade III en deux parties (IIIa et IIIb) a aussi été utilisée par McQuinn (1989), qui considère qu'il y a une possibilité de chevauchement entre les deux stocks reproducteurs aux mois d'avril et mai, pour les individus au stade III.

Le stade de maturité n'est généralement pas utilisé pour différencier les groupes reproducteurs lorsqu'il s'agit d'individus vierges (stades I et II); cette distinction repose alors sur les caractéristiques des otolithes (Cleary et al.,1982). Toutefois, la subdivision du stade II en deux parties (IIa et IIb, qui correspondent respectivement aux stades VIIIa et VIIIb-VIIIc) a été maintenue. Elle pourrait être pertinente pour établir si le début de la phase de maturation des ovocytes (ovocytes plus pâles et production des premières vésicules vitellines) implique réellement l'amorce d'un premier cycle de maturation, menant à l'intégration des juvéniles au stock reproducteur.

Classification macroscopique

Les lacunes associées à la classification du CSCPCA ne sont pas liées uniquement à un manque d'information sur les changements des gonades d'un stade à l'autre, mais aussi à un manque de précisions quant à la priorité à accorder aux différents critères disponibles pour séparer les stades transitoires. Ce problème contribue à ce que les utilisateurs de la clé du CSCPCA en fassent des interprétations différentes. Les principales améliorations apportées à cette clé ne concernent donc pas principalement l'apport de nouveaux critères, mais la définition des critères à utiliser en priorité pour trancher entre chaque stade de maturité. Cet ordre de priorité (Appendice 3) devrait être considéré dans la clé du CSCPCA.

De façon générale, la coloration des gonades ne constitue pas une caractéristique fiable pour la détermination du stade de maturité et ce, même avec des échantillons frais.

La séparation des stades I et II et celle des stades III et IV devrait reposer d'abord sur une évaluation de la largeur des gonades. La longueur relative des gonades peut constituer une information supplémentaire, mais elle devrait être utilisée en second lieu. La longueur relative des gonades n'est disponible que pour le stade IV dans la clé du CSCPCA. Cette information devrait donc y être ajoutée pour les autres stades.

Les valeurs de la largeur des gonades mentionnées pour chaque stade de maturité se réfèrent à des cas généraux et ne tiennent pas compte du fait que ce paramètre peut varier

considérablement (pour un stade donné) avec la taille du poisson. La relation entre la largeur des gonades et la taille des poissons (pour chaque stade de maturité) n'a pas été établie précisément dans cette étude. De toute façon, il est probable que cette relation n'éliminerait que partiellement le recouvrement des valeurs de la largeur des gonades entre chaque stade de maturité. L'utilisation de ce paramètre pour la séparation des stades I et II et celle des stades III et IV implique donc une marge d'erreur importante.

Il est mentionné dans la clé du CSCPCA que les gonades peuvent occuper environ la moitié de la cavité centrale (nous supposons qu'on fait allusion au volume des gonades) et que leur largeur varie entre 1 et 2 cm. D'après nos observations, il semble que le volume des gonades, pour une largeur de 1 à 2 cm, puisse être nettement supérieur à la moitié de la cavité coelomique (Figure 37). Ce point illustre très bien les principales lacunes de la classification du CSCPCA. Dans un premier temps, les valeurs mentionnées pour le volume des gonades ne représentent pas tous les cas pouvant être rencontrés au stade III. En second lieu, on ne précise pas clairement lequel des critères, entre la largeur et le volume des gonades, doit avoir préséance lorsque les valeurs d'un des deux critères ne correspondent pas à celles mentionnées dans la clé. En ce qui nous concerne, le volume des gonades n'a été noté que pour le stade V (100% du volume de la cavité coelomique). Ce paramètre aurait pu constituer un critère supplémentaire à la largeur et à la longueur relative des gonades pour classer certains stades de maturité. Toutefois, l'estimation grossière du volume des gonades impliquerait également une marge d'erreur importante et son évaluation précise serait trop laborieuse pour le peu de précisions supplémentaires qu'elle apporterait.

La distinction entre les stades II (ou VIII) et III peut être faite de manière relativement précise à partir de la possibilité de distinguer, ou non, des oeufs à l'oeil nu. L'importance des caractéristiques des oeufs est soulignée pour la séparation des stades II à V dans la clé du CSCPCA, mais il n'y est pas précisé clairement que les stades II (ou VIII) et III doivent être séparés d'abord à partir de ce critère. Si c'était le cas, le besoin de mieux documenter le stade VIII (à partir de la méthode histologique) ne serait pas aussi pressant, du moins chez les femelles.

Les ovaires devraient être considérés au stade V lorsque leur volume est équivalent à celui de la cavité coelomique du poisson. Ce critère, ainsi que la transparence de quelques oeufs, sont mentionnés dans la clé du CSCPCA. Toutefois, la priorité devrait être accordée au volume des gonades car la présence d'un certain nombre d'oeufs transparents n'est observable que chez certains individus et généralement à la fin du stade V. Ce critère n'est donc pas d'une grande utilité pour la période de transition entre les stades IV et V. La transparence de tous les oeufs s'avère toutefois être une caractéristique fiable pour distinguer les stades V et VI. Cette information est déjà disponible dans la clé du CSCPCA, mais elle devrait avoir préséance sur l'écoulement libre des oeufs, qui peut être affecté par l'état de préservation de la gonade.

La séparation des stades VI et VII ne constitue pas un problème. L'aspect flasque des ovaires, leur coloration rouge-vin et le fait qu'ils soient généralement vides, tels que stipulés dans la clé du CSCPCA, permettent de faire cette distinction aisément. L'attribution du stade de maturité devient plus difficile à faire à mesure que l'on avance dans la période de reconstitution des gonades et les informations fournies dans la classification du CSCPCA pour cette période sont insuffisantes. Ainsi, la distinction des stades VII et VIII n'y est pas documentée. Cette distinction repose principalement sur la forme cylindrique que prend l'ovaire à mesure que la production de nouveaux ovocytes s'y effectue (au stade VIII). L'ovaire au stade VIII peut être également plus ferme qu'au stade VII, mais ce critère peut être affecté par la quantité variable de résidus pouvant subsister dans la gonade.

La clé du CSCPCA fournit également peu d'informations sur la distinction des stades VIII et II et celles-ci sont parfois erronées. Entre autre, la fermeté plus grande de l'ovaire au stade VIII, telle que mentionnée dans la clé du CSCPCA, semble contraire à la réalité. En fait, c'est l'ovaire en stade II, qui peut être plus ferme, surtout lorsque la gonade en stade VIII renferme beaucoup de résidus. Lorsque ces résidus sont peu abondants, la fermeté des gonades ne permet pas de séparer ces deux stades. Cette séparation peut souvent être faite à partir des teintes rouge-vin et des stries, généralement plus évidentes au stade VIII. Ce critère est déjà inclus dans la clé du CSCPCA, mais il devrait y être considéré comme prioritaire. Lorsque les différences de coloration sont peu évidentes (surtout avec des échantillons congelés), la longueur relative des gonades peut être utilisée pour séparer le stade VIII (seulement le début) du stade II. Celle-ci est généralement plus élevée au début du stade VIII (plus que les 2/3 de la longueur de la cavité coelomique au lieu de 1/2 à 2/3), à cause de sa contraction encore incomplète. Cependant, ce paramètre implique des erreurs appréciables.

A la fin du stade VIII, les teintes rouge-vin et la longueur relative des gonades ne permettent plus de faire la distinction d'avec le stade II. Seule la largeur des ovaires peut être supérieure au stade VIII (5 à 10 mm plutôt que 3 à 8 mm). Cette possibilité est mentionnée dans la classification du CSCPCA, mais aucune valeur de la largeur des gonades n'y est disponible. Les valeurs fournies pour les stades VIII et II peuvent donc être ajoutées à la clé du CSCPCA, mais elles impliquent une grande marge d'erreur. En fait, ces deux stades impliquent des niveaux de développement identiques, la seule différence se situant dans le fait que l'un est vierge et l'autre a déjà frayé antérieurement. La distinction des stades II et VIII représente donc la principale lacune de la méthode macroscopique d'attribution du stade de maturité chez les femelles.

EVOLUTION DE LA MATURATION TESTICULAIRE

CLASSIFICATION HISTOLOGIQUE

Stade I

Le stade I correspond à l'organisation du tissu conjonctif et du système vasculaire de la gonade, ainsi qu'au début de la production de cellules germinales. Cette production est responsable de la croissance de la gonade.

Organisation du tissu conjonctif:

L'infrastructure du testicule est constituée d'une paroi, à partir de laquelle partent des ramifications de tissu conjonctif traversant la gonade (Figure 46). La paroi est composée d'une membrane externe, sous laquelle se forme une épaisse couche fibreuse, souvent incomplète au stade I. La paroi est généralement beaucoup plus épaisse à la partie dorsale de la gonade. Les ramifications de tissu conjonctif traversant la gonade vont éventuellement former les parois des tubes séminifères. Ces derniers contiennent les cellules germinales en maturation.

Une fois établie, la structure des tubes séminifères s'apparente à une série de canaux, pourvus de plusieurs ramifications et se dirigeant tous vers le spermiducte, canal par lequel le sperme est évacué lors de la fraie (Figure 46). Au début du stade I, la structure des tubes séminifères n'est pas encore définie; le tissu conjonctif est distribué en un réseau lâche de fibres parcourant toute la gonade (Figure 47). A la fin du stade I, on peut observer un début d'organisation des fibres conjonctives autour des cellules germinales nouvellement formées, mais la structure des tubes séminifères demeure difficile à distinguer.

Cellules germinales:

Comme pour l'ovaire, le niveau de développement atteint par les cellules germinales détermine le stade de maturité du testicule. Deux types de cellules germinales peuvent être identifiées dans un testicule en stade I: les cellules germinales primaires et les spermatogonies (Figures 47 et 48). Selon Bowers et Holliday (1961), les premières représentent les cellules souches à partir desquelles les spermatogonies sont formées.

Les cellules germinales primaires sont caractérisées par leur nucléole volumineux, situé au centre de la cellule et par leur chromatine dispersée à la périphérie du noyau (Figure 48). Ces cellules peuvent atteindre 15 um de diamètre, avec un noyau de 10 um. Les spermatogonies ont un diamètre d'environ 8 um pour un noyau de 6 um. Le passage des cellules germinales primaires à la phase des spermatogonies occasionne une perte de cytoplasme, mais l'arrangement de la chromatine et du nucléole demeurent inchangés (Bowers et Holliday, 1961). Cet arrangement est toutefois beaucoup moins évident chez les spermatogonies, probablement à cause de l'aspect plus compact de leur noyau.

A la fin du stade I, les spermatogonies sont plus nombreuses que les cellules germinales primaires. A ce moment, l'arrangement des fibres conjonctives en tubes séminifères est mieux défini. Les cellules germinales sont alors généralement collées aux parois tubulaires en formation, laissant libre la partie centrale de chaque tube.

Système vasculaire:

Au début du stade I, le système vasculaire du testicule s'apparente à celui décrit pour l'ovaire. Il est constitué principalement d'une veine et d'une artère parcourant la gonade sur toute sa longueur (Figure 46). A la fin de ce stade, le système vasculaire comporte plusieurs ramifications s'infiltrant entre les parois tubulaires, afin d'irriguer individuellement chaque tube séminifère en formation (Bowers et Holliday, 1961).

Autres types de cellules:

D'autres types de cellules sont présentes avec les cellules germinales. Il s'agit principalement des cellules conjonctives et des cellules de Sertoli (Bowers et Holliday, 1961; Polder, 1961). Les cellules conjonctives ont une coloration pâle et une forme allongée. A la fin du stade I, elles se retrouvent le long des parois tubulaires et entourent les spermatogonies, au moment où ces dernières se regroupent pour laisser libre la partie centrale des tubes séminifères. Les cellules conjonctives demeurent difficiles à observer au stade I. Les cellules de Sertoli sont aussi très difficiles à observer, car elles comportent des prolongements cytoplasmiques qui les lient de façon intime aux cellules germinales en maturation (Bowers et Holliday, 1961). Les cellules de Sertoli prennent une part importante dans la maturation des cellules germinales (Bowers et Holliday, 1961) en les nourrissant et en servant de cellules phagocytaires, durant la période de maturation (Grier et al., 1978).

Critères d'identification utilisés:

Les deux critères d'identification jugés prépondérants pour classifier le testicule au stade I sont les suivants (Figures 47 et 48):

1- Les seules cellules germinales présentes sont les cellules germinales primaires et les spermatogonies. A la fin du stade I, les spermatogonies sont plus nombreuses que les cellules germinales primaires.

2- La structure des tubes séminifères demeure peu évidente.

Stade II

Spermatogénèse:

Le stade II correspond au début de la spermatogénèse. Celle-ci implique la multiplication rapide des premières spermatogonies issues des cellules germinales

primaires et leur passage graduel aux phases des spermatocytes primaires ("2n" chromosomes), des spermatocytes secondaires ("n" chromosomes), des spermatides et finalement, des spermatozoïdes (Bowers et Holliday, 1961; Polder 1961). Ces phases apparaissent toutes au cours du stade II. Il n'est donc pas nécessaire de les examiner toutes de façon détaillée pour déterminer le stade de maturité sexuelle.

Le diamètre des cellules germinales diminue d'une phase à l'autre de la spermatogénèse (Bowers et Holliday, 1961). La croissance du testicule durant cette période est donc due à une augmentation du nombre de cellules, contrairement aux ovaires au même stade, dont l'expansion est liée principalement à la croissance d'un nombre limité de cellules.

Au début du stade II, les spermatogonies représentent la phase de développement la plus avancée pouvant être observée dans le testicule (Figure 49). La première étape de la spermatogénèse, soit la phase de multiplication des spermatogonies, y débute. Les spermatogonies sont alors beaucoup plus nombreuses que les cellules germinales primaires, confinant ces dernières à de petits groupes isolés.

A mesure que leur nombre augmente, les spermatogonies forment des groupes distincts de cellules à la périphérie des tubes séminifères (Figure 50; Bowers et Holliday, 1961). De tels regroupements de cellules ont aussi été rapportés par Turner (1919), Foley (1924) et Grier et al. (1978), chez d'autres espèces de téléostéens. Les trois derniers auteurs attribuent leur formation aux cellules de Sertoli. Ces dernières maintiendraient les cellules germinales en groupe et délimiteraient les frontières de chacun de ces groupes.

Les spermatocytes primaires ont un diamètre d'environ 3 um (Bowers et Holliday, 1961) et semblent être moins sensibles à la coloration à l'hématoxyline. Le passage des spermatocytes primaires aux autres phases de la spermatogénèse s'effectue rapidement. Une fois rendu à la phase des spermatozoïdes, le diamètre cellulaire ne dépasse pas 1 um. Les spermatozoïdes sont formés à partir d'une condensation de la chromatine des spermatides, qui provoque un rejet du cytoplasme cellulaire (Bowers et Holliday, 1961). Cette condensation est suivie par une déformation du noyau et par l'apparition d'un flagelle d'environ 20 um de longueur. Les spermatozoïdes ont donc l'apparence de petits points bleu foncé, ou noirs (Figure 51), pourvus d'un grand flagelle presque transparent.

Les spermatozoïdes sont situés au centre des tubes séminifères, tandis que les groupes de cellules moins matures se retrouvent à leur périphérie. A mesure que les cellules germinales se transforment en spermatozoïdes, leur disposition en groupes distincts disparait. Cependant, les spermatozoïdes demeurent serrés les uns sur les autres, car leur tête est encore liée aux cellules de Sertoli (Grier et al., 1978).

L'apparition des premiers spermatozoïdes dans les tubes séminifères marque la fin du stade II. Les spermatozoïdes sont d'abord observés dans quelques tubes seulement (Figure 51), car certaines cellules à l'intérieur de chaque groupe peuvent se développer plus rapidement (Foley, 1924).

Tissu conjonctif et système vasculaire:

Les ramifications du système vasculaire sont plus nombreuses qu'au stade I. Il est possible d'observer un début d'arrangement du tissu conjonctif en tubes séminifères, mais leur formation est encore incomplète (Figures 49, 50 et 51).

Critères d'identification utilisés:

Le stade II peut être divisé en deux parties (IIa et IIb), qui se distinguent à partir des critères suivants:

STADE IIa (Figure 49)

1. La distinction d'avec le stade I est basée sur la proportion plus grande (déterminée arbitrairement) de spermatogonies au stade II. Généralement, les cellules germinales primaires sont confinées à de petits groupes isolés, tandis que le reste des tubes séminifères est occupé par les spermatogonies.

2. La spermatogénèse débute, mais les cellules germinales présentes ne dépassent pas la phase des spermatogonies.

3. La formation des tubes séminifères est mieux définie qu'au stade I, mais demeure incomplète.

STADE IIb (Figures 50 et 51)

1. Les spermatogonies passent à la phase des spermatocytes primaires, puis aux autres étapes du cycle spermatogénique.

2. Les spermatozoïdes apparaissent rapidement, mais ils demeurent peu nombreux et sont présents dans quelques tubes séminifères seulement.

Les critères choisis pour séparer les stades I et II sont les mêmes que ceux définis par Polder (1961) et Bowers et Holliday (1961).

Stade III

Au stade III, la production de nouvelles spermatogonies et leur passage vers les autres phases du cycle spermatogénique se poursuivent. L'abondance de spermatozoïdes dans les tubes séminifères augmente graduellement. Au début du stade III, les spermatozoïdes sont peu nombreux, mais observables dans la plupart des tubes séminifères. A la fin de ce stade, ces cellules peuvent occuper jusqu'au tiers de la surface délimitée par les tubes séminifères (Figures 52 et 53).

Les tubes séminifères sont plus grands qu'au stade II. Leur paroi, ainsi que celle du testicule, se sont amincies. Les tubes séminifères sont généralement bien définis (Figure 52), mais dans certains cas, leur structure demeure peu évidente (Figure 53). Cela est probablement lié principalement à la coupe histologique (effritement et mauvaise orientation de la coupe).

Critères d'identification utilisés:

1. Toutes les étapes du cycle spermatogénique sont observables, mais la distinction d'avec le stade II se fait par la présence de spermatozoïdes dans la plupart des tubes séminifères.

2. A la fin du stade III, les spermatozoïdes n'occupent pas plus que le tiers de la surface délimitée par les tubes séminifères (Figures 52 et 53).

Les critères d'identification utilisés pour séparer les stades II et III sont les mêmes que ceux définis par Polder (1961). Bowers et Holliday (1961) mentionnent que l'abondance de spermatozoïdes augmente dans les tubes séminifères, à partir du stade III, sans toutefois spécifier qu'elle est la proportion de spermatozoïdes (par rapport aux autres cellules germinales) pour ce stade.

Stade IV

La production de nouvelles spermatogonies cesse au cours du stade IV (Bowers et Holliday, 1961). Ce stade implique donc une élimination graduelle des phases intermédiaires du cycle spermatogénique à mesure qu'elles passent à la phase des spermatides et des spermatozoïdes. A la fin du stade IV, une mince bande de spermatocytes subsiste à la périphérie des tubes séminifères, mais les spermatozoïdes (incluant aussi quelques spermatides) occupent le reste de la surface (environ les 3/5) délimitée par les tubules (Figure 54).

Les cellules germinales primaires et les spermatogonies restantes sont poussées vers les parois tubulaires une fois que leur développement est interrompu. Elles vont demeurer dormantes jusqu'à l'année suivante, où elles serviront à l'établissement d'une nouvelle lignée de cellules germinales (Bowers et Holliday, 1961).

Critères d'identification utilisés:

Les spermatozoïdes occupent entre le tiers et les 3/5 de la surface délimitée par les tubes séminifères (Figure 54).

Le critère choisi s'apparente à celui défini par Polder (1961). Bowers et Holliday (1961) ne définissent pas la proportion de spermatozoïdes utilisée pour classer le stade IV.

Stade V

Le stade V représente la phase finale de la maturation des cellules germinales. Au début de ce stade, seuls quelques groupes de spermatocytes subsistent à la périphérie des tubes séminifères. Les spermatozoïdes sont encore liés, par leur tête, aux cellules de Sertoli (Grier et al., 1978), et conservent ainsi un aspect de paquets denses de noyaux, séparés par des espaces plus clairs où prennent place les flagelles (Figures 55 et 56). Ces derniers sont rosés, ou blancs, sur des microphotographies utilisant une lumière au mercure.

Vers la fin du stade V, les tubes séminifères renferment uniquement des spermatozoïdes. Ces derniers se libèrent alors des cellules de Sertoli et se répartissent uniformément dans les tubes séminifères, ce qui rend les flagelles difficiles à observer (Figure 57). Ce phénomène (spermiation) est rapporté par Grier et al. (1978), chez plusieurs téléostéens.

Critères d'identification utilisés:

Le stade V est divisé en deux parties (Va et Vb), qui sont définies par les critères suivants:

STADE Va

1. Distinction du stade IV par le fait qu'il ne subsiste plus qu'une mince bande de spermatocytes à la périphérie des tubes séminifères.

2. Ultérieurement, le testicule contient uniquement des spermatozoïdes, mais ceux-ci conservent l'aspect de paquets denses de noyaux (Figures 55 et 56).

STADE Vb (Figure 57)

Les spermatozoïdes sont répartis uniformément dans les tubes séminifères.

La délimitation fixée entre les stades IV et V est la même que celle utilisée par Polder (1961), mais diffère de celle choisie par Bowers et Holliday (1961). Ces derniers considèrent qu'il n'y a plus de spermatocytes dans le testicule, dès le début du stade V. D'après nos observations, le critère de Polder est plus compatible que celui de Bowers et Holliday avec la transition entre les stades IV et V de la clé du CSCPCA.

Stade VI

Le stade VI correspond à l'étape de la fraie. Le passage du stade V au stade VI est caractérisé par un relâchement entre le sperme et les parois des tubes séminifères (Figure 58). Ce relâchement est probablement lié à un début d'émission de sperme. Les parois tubulaire et testiculaire sont alors plus épaisses et les cellules conjonctives, les cellules germinales primaires et les spermatogonies, situées dans les replis des parois tubulaires, sont plus faciles à observer.

Durant la fraie, le sperme est émis à partir des contractions du corps et des fibres musculaires de la paroi du testicule (Polder, 1961). Après la fraie, du sperme résiduel peut demeurer dans un certain nombre de tubes séminifères.

Critères d'identification utilisés:

Un relâchement peut être observé entre le contenu des tubes séminifères et leur paroi (Figure 58). Le stade VI typique est toutefois représenté par l'absence de sperme dans plusieurs tubules.

Stade VII

Au stade VII, les tubes séminifères ne contiennent plus que les résidus (sperme résiduel et autres débris) associés à la fraie précédente, les cellules germinales dont le développement a cessé au cours du stade IV et des cellules conjonctives.

L'abondance des résidus peut varier considérablement entre les spécimens (Figures 59 et 60). Lorsque ces résidus ne sont pas apparents, d'autres marques laissées par la fraie précédente peuvent être observées. Il s'agit principalement de l'épaississement et des contorsions des parois testiculaire et tubulaire et de la présence de vaisseaux sanguins volumineux. Ces changements au niveau du tissu conjonctif sont liés à la contraction générale du testicule, nécessaire après que celui-ci se soit vidé de son contenu. Le volume prononcé des vaisseaux sanguins est lié à la dilatation qu'ils ont subie au cours du processus de maturation et ce, principalement dans les derniers moments précédant la fraie. Des hématomes peuvent aussi être observés dans le testicule, mais ce phénomène semble moins évident que dans l'ovaire.

Comme pour les femelles, le stade VII implique l'amorce de deux processus majeurs; la résorption des marques de fraie et la production de nouvelles cellules germinales.

Résorption des marques de fraie:

Les marques de fraie changent peu au cours du stade VII. Le sperme résiduel n'en est qu'au début de sa résorption et les vaisseaux sanguins, lorsqu'ils sont présents, demeurent de dimension importante. Le volume du testicule diminue considérablement au cours du stade VII, mais cette contraction générale du tissu conjonctif peut faire paraître encore plus évidents l'épaississement et les contorsions des parois testiculaire et tubulaire. La structure des tubes séminifères devient alors plus difficile à distinguer.

Production de nouvelles cellules germinales:

La production de nouvelles cellules germinales s'effectue à partir des cellules dont le développement a cessé au cours du stade IV (Bowers et Holliday, 1961). Au début du stade VII, les cellules germinales sont sorties des replis des parois tubulaires; elles se retrouvent le long de ces parois, accompagnées par un grand nombre de cellules conjonctives (Figure 60). Les cellules germinales sont alors très peu nombreuses et peuvent souvent être difficiles à identifier parmi les cellules conjonctives et le sperme résiduel.

A la fin du stade VII, les cellules germinales forment des petits groupes de cellules facilement identifiables, mais présents dans quelques tubes séminifères seulement. Il est probable qu'elles ont alors débuté leurs divisions. D'après nos observations, ces groupes sont composés de cellules germinales primaires et non de spermatogonies. Il se peut que les spermatogonies issues du cycle précédent contribuent peu au démarrage du nouveau cycle de maturation.

Critères d'identification utilisés:

1. Distinction du stade VI par le fait que la majorité des tubes séminifères se sont vidés de leur contenu en sperme.

2. Les cellules germinales primaires forment des petits groupes, mais ceux-ci sont peu importants et ne sont présents que dans quelques tubes séminifères.

3. Distinction d'avec le stade I à partir d'une ou plusieurs des marques de fraie suivantes: (Figures 59 et 60)

   a) la présence de sperme résiduel;
   b) l'épaississement et les contorsions des parois testiculaire et tubulaire;
   c) la structure des tubules séminifères, qui est peu ou pas apparente;
   d) la présence de vaisseaux sanguins volumineux;
   e) occasionnellement, la présence d'hématomes.

Stade VIII

Au début du stade VIII, les groupes de cellules germinales primaires en division sont apparents dans la majorité des tubes séminifères (Figure 61). Par la suite, la production des premières spermatogonies débute, suivie par leur phase de multiplication rapide, qui constitue la première étape d'un nouveau cycle spermatogénique. Le stade VIII est donc caractérisé par le début d'un nouveau cycle de maturation, en plus de correspondre à la période de résorption finale des marques de fraie.

Spermatogènèse:

Les étapes de la spermatogénèse sont les mêmes que celles décrites au stade II, soit la phase de multiplication rapide des spermatogonies (Figures 62 et 63) et leur passage graduel aux phases des spermatocytes primaires et secondaires, des spermatides et enfin, des spermatozoïdes (Figures 64 et 65). A la fin du stade VIII, toutes les phases de maturation des cellules germinales sont présentes dans le testicule, mais les spermatozoïdes y sont peu nombreux et ne sont présents que dans quelques tubes séminifères. Par la suite, le testicule passe au stade III.

Résorption finale des marques de fraie:

Comme pour l'ovaire, la distinction entre un hareng vierge et un individu ayant déjà frayé n'est pas toujours évidente. Les marques de fraie dans le testicule peuvent disparaître dès le début du stade VIII, chez certains individus, tandis que chez d'autres spécimens, elles sont encore évidentes à la fin de ce stade. Il est même possible, chez certains stades III (Figure 53), que la difficulté à distinguer la structure des tubes séminifères, ainsi que la présence de vaisseaux sanguins volumineux, soient liées à une reconstitution encore incomplète du testicule, suite à une fraie antérieure.

Les résidus (sperme résiduel, débris cellulaires,...) contenus dans les tubes séminifères en reconstitution représentent la première marque de fraie à disparaître. Leur résorption est généralement complétée avant la fin de la phase de multiplication des spermatogonies (Figures 61 et 62). Parfois, les résidus persistent plus longtemps; on les retrouve alors dans la partie centrale des tubes séminifères, entourés par une large bande de spermatogonies (Figure 63).

La vascularisation (vaisseaux sanguins volumineux et hématomes) peut parfois constituer un signe de la fraie précédente jusqu'à la fin du stade VIII. Toutefois, les caractéristiques du tissu conjonctif (parois épaisses et contorsionnées) représentent le signe de la fraie le plus évident et celui qui persiste généralement le plus longtemps au stade VIII (Figures 64 et 65).

Critères d'identification utilisés:

Le stade VIII peut être divisé en deux parties (stades VIIIa et VIIIb), qui se distinguent à partir des critères suivants:

STADE VIIIa (Figures 61, 62 et 63)

1. Les cellules germinales primaires forment des groupes identifiables dans la plupart des tubes séminifères.

2. Les spermatogonies représentent la phase de la spermatogénèse la plus avancée pouvant être observée.

3. La distinction d'avec le stade II se fait d'après les mêmes marques de fraie qu'au stade VII, sauf que la contraction du tissu conjonctif peut s'être accentuée. Par conséquent, la structure des tubes séminifères peut être encore moins bien définie qu'au stade VII.

STADE VIIIb (Figures 64 et 65)

1. Apparition des spermatocytes primaires, suivie des autres étapes du cycle spermatogénique.

2. A la fin du stade VIII, les spermatozoïdes sont peu nombreux et peuvent n'être présents que dans quelques tubes séminifères.

3. La distinction d'avec le stade II se fait d'après les mêmes marques de fraie qu'au stade VIIIa, sauf que les résidus sont généralement complètement résorbés et que la contraction des parois tubulaires est moins évidente.

Comme il a été mentionné pour les ovaires, la période de reconstitution des gonades (stades VII et VIII) n'est décrite que très sommairement par Polder (1961) et Bowers et Holliday (1961). Polder considère que la reconnaissance d'un individu ayant déjà frayé devient impossible à faire, à partir du déclenchement de la spermatogénèse (à la fin du stade VIIIa). Quant à Bowers et Holliday, ils permettent la distinction des stades VIII et II jusqu'au développement des spermatocytes secondaires. D'après nos observations, cette distinction a été jugée généralement évidente jusqu'à l'apparition des spermatozoïdes dans les tubes séminifères (stade VIIIb; Figure 65) et il est même possible qu'elle le demeure jusqu'au cours du stade III, chez certains individus (Figure 53).

CLASSIFICATION MACROSCOPIQUE

Stade I

Au début du stade I, le testicule a une largeur d'environ 1 mm et atteint jusqu'au tiers de la longueur de la cavité coelomique. Il est aplati et plutôt blanchâtre (presque transparent). Le sexe ne peut être identifié à l'oeil nu. Cette description correspond aux testicules étant à la phase des cellules germinales primaires et d'une vascularisation rudimentaire.

Vers la fin du stade I, le testicule peut atteindre 3 mm de large et jusqu'à la moitié de la longueur de la cavité coelomique. Sa coloration brunâtre (plutôt que rouge-orangé pour l'ovaire), son aspect plat (plutôt que cylindrique) et sa partie antérieure de forme arrondie (plutôt que pointue), le rendent alors facilement distinguable de l'ovaire (Figure 66).

Polder (1961) attribue la coloration brunâtre du testicule à un mélange entre les teintes rouge-vin (presque noires) des vaisseaux sanguins et celles plutôt blanchâtres des spermatogonies. La description du testicule en fin de stade I semble donc correspondre aux testicules dont la production de spermatogonies est assez avancée et dont le système vasculaire est mieux développé.

Stade II

Les testicules ont de 3 à 8 mm de large. Leur longueur peut parfois être inférieure à la moitié de la cavité coelomique (Figure 67), mais varie généralement entre la moitié et les 2/3 de la longueur de la cavité. Leur coloration peut être gris-rougeâtre, brunâtre

ou même beige. La coloration ne peut donc constituer une caractéristique fiable pour séparer les stades I et II. Cette séparation doit reposer sur les dimensions (largeur et longueur relative) des gonades.

Aucune correspondance macroscopique ne peut être établie avec les divisions du stade II (IIa et IIb), effectuées au niveau histologique.

Stade III

La longueur de la gonade peut atteindre entre les 2/3 et la totalité de celle de la cavité coelomique. Sa largeur est de 5 à 10 mm à sa partie postérieure et de 10 à 20 mm, à sa partie la plus large. La coloration peut varier du gris-rosé au rouge-vin (Figures 68, 69 et 70). Les dimensions du testicule devraient être considérées comme le critère prioritaire dans la distinction des stades II et III.

Stade IV

Les testicules ont généralement la même longueur que la cavité coelomique. Leur largeur est supérieure à 10 mm à la partie postérieure et peut dépasser 20 mm à leur partie la plus large (Figures 71 et 72). La coloration comporte des teintes blanchâtres, liées à la proportion grandissante que prennent les spermatozoïdes dans la gonade. Toutefois, la couleur du testicule en stade IV peut aussi être gris-rougeâtre ou rouge-vin. Le spermiducte peut être gonflé chez certains individus, mais ce gonflement est généralement de faible importance et observable sur une portion seulement du spermiducte.

Les dimensions des gonades représentent le critère le plus fiable permettant de séparer les stades III et IV.

Stade V

Les testicules occupent tout le volume de la cavité coelomique. Leur largeur peut dépasser 30 mm chez certains individus. Leur coloration est généralement blanche avec quelques plaques rouge-vin, mais peut parfois être d'un gris-rosé. Le spermiducte est généralement gonflé sur toute sa longueur et laisse s'échapper du sperme, lorsqu'on lui fait subir une pression (Figure 73). Le gonflement du spermiducte, ainsi que l'examen du volume de la cavité coelomique occupé par les gonades, constituent les critères les plus fiables pour distinguer les stades IV et V.

Aucune correspondance macroscopique ne peut être faite avec les divisions du stade V (Va et Vb), effectuées au niveau histologique.

Stade VI

Le testicule en stade VI est plus flasque qu'au stade V. Le sperme s'écoule librement et donne une apparence visqueuse à la gonade. Le spermiducte est très dilaté.

L'écoulement de sperme peut être amplifié lorsqu'il s'agit d'échantillons en mauvais état (gonades écrasées ou étant moins fraîches). Il peut aussi paraître moins prononcé dans le cas d'échantillons congelés (Cleary et al., 1982). La dilatation du spermiducte constitue donc un meilleur critère pour la séparation des stades V et VI.

Stade VII

Les testicules sont considérés au stade VII lorsqu'ils se sont vidés de la majeure partie de leur contenu. Au début du stade VII, les testicules peuvent avoir la même longueur que la cavité coelomique et leur largeur peut dépasser 20 mm. Ils sont flasques et injectés de sang, mais la plupart du temps, leur coloration est brunâtre (Figure 74), plutôt que rouge-vin comme l'ovaire. Cela est

probablement dû aux restes de sperme que les testicules contiennent encore à ce moment. Cette abondance de sperme résiduel peut toutefois varier considérablement entre les individus.

Vers la fin du stade VII, le testicule atteint environ les 2/3 de la longueur de la cavité coelomique et sa largeur peut être réduite à 5 mm sur toute sa longueur. Le testicule est brunâtre et peut être plus ferme, lorsque les résidus sont peu abondants. Cette plus grande fermeté est liée à la contraction de la gonade (épaississement et contorsions du tissu conjonctif) qui débute.

Stade VIII

Au début du stade VIII (VIIIa) le testicule peut être de même longueur qu'au stade VII (2/3 de la longueur de la cavité coelomique) et sa largeur peut atteindre la limite inférieure de 3 mm. Sa coloration est généralement brunâtre (Figure 75), mais peut aussi comporter des teintes rouge-vin. Comme à la fin du stade VII, le testicule est presque vide, car la production de nouvelles cellules germinales ne fait qu'y débuter. Toutefois, il peut s'être raffermi (si les résidus sont peu abondants), car la contraction de la gonade s'accentue généralement du stade VII au stade VIII (Figures 60 et 61). A mesure que l'on avance dans le stade VIII, le contenu (volume) de la gonade augmente avec la production de cellules germinales et la distinction entre les stades VII et VIII devient alors plus évidente.

Comme dans le cas des femelles, la séparation entre le stade II et le début du stade VIII (VIIIa) est facile à faire lorsque les teintes rouge-vin et les stries produites par les vaisseaux sanguins sont évidentes chez le spécimen en stade VIII. Dans le cas contraire, l'aspect légèrement plus allongé du testicule en stade VIII (2/3 de la cavité plutôt que 1/2 à 2/3), qui est probablement lié à une contraction encore incomplète du testicule, peut être utilisé pour faire cette distinction, mais ce paramètre implique une marge d'erreur appréciable.

A la fin du stade VIII (VIIIb), les marques de fraie sont généralement difficiles à déceler; les différences dans la coloration des gonades sont souvent inexistantes et l'aspect plus allongé du testicule en stade VIII est disparu. Le seul critère permettant de séparer les stades VIII et II est alors la largeur du testicule, qui peut être légèrement plus élevée au stade VIII (5 à 10 mm plutôt que 3 à 8 mm). La distinction entre les stades III et VIIIb doit aussi être basée sur la largeur des gonades, plus élevée au stade III.

DISCUSSION

Classification histologique

Comme pour les femelles, les descriptions microscopiques associées à chaque stade de maturité chez les mâles (Appendice 2) sont similaires à celles de Polder (1961) et Bowers et Holliday (1961). La principale différence réside dans le fait que les critères microscopiques choisis sont mentionnés plus clairement et que la période correspondant au stade VIII a été mieux documentée.

Du stade III au stade V, la détermination du stade de maturité implique une moins grande précision. La maturation des testicules dans cette phase de développement ne peut être liée qu'à une augmentation graduelle de l'abondance de spermatozoïdes dans les tubes séminifères. Ainsi, les spermatozoïdes occupent le tiers de la surface délimitée par les tubes séminifères à la fin du stade III et n'en dépassent pas les 3/5 à la fin du stade IV. Ces divisions permettent néanmoins de décrire de façon détaillée la période correspondant à la principale phase de croissance des testicules.

Comme pour les femelles, l'analyse microscopique a permis de diviser le cycle reproducteur des mâles de façon plus précise qu'il n'est possible de le faire avec la clé macroscopique du CSCPCA. Ce cycle, tel que nous l'avons défini, comporte 11 stades de maturité plutôt que huit. Les deux parties du stade VIII (VIIIa et VIIIb) s'apparentent

respectivement aux stades IIa et IIb, au niveau du développement des cellules germinales. La seule différence se situe dans le fait que la production de spermatogonies est déjà avancée lorsqu'on classe le testicule au stade II, tandis qu'elle ne fait que débuter au stade VIIIa. Il a été jugé opportun de définir le début du stade VIII à partir du moment où les groupes de cellules germinales primaires sont présents dans la majorité des tubes séminifères. Ce critère est plus objectif qu'une estimation arbitraire de la proportion de spermatogonies par rapport aux cellules germinales primaires, telle qu'utilisée pour distinguer les stades I et II. Ce choix crée un déphasage mineur entre les stades II et VIII chez les mâles, contrairement à ce qui prévaut chez les femelles.

Le stade VIII a été subdivisé en seulement deux parties, comparativement à trois chez les femelles, à cause de la difficulté qu'impliquerait une distinction précise des différentes phases du cycle spermatogénique et de la grande rapidité de ce dernier, une fois qu'il est amorcé. Le stade III n'a pu être divisé en deux parties car cette subdivision aurait impliqué une estimation trop imprécise de la quantité de spermatozoïdes présents dans les tubes séminifères. Comme dans le cas des femelles, des individus en stade VIII, au mois de juin, peuvent appartenir aux deux stocks reproducteurs. La subdivision apportée au stade VIII chez les mâles a permis à McQuinn (1989) de séparer les stocks reproducteurs durant cette période critique.

La subdivision du stade V en deux parties (Va et Vb) n'a pas d'application dans la séparation des stocks reproducteurs. Toutefois, elle pourrait être utilisée pour définir le niveau de maturation précis des testicules, au moment où les mâles arrivent sur le site de fraie.

Classification macroscopique

La méthode macroscopique d'identification de la maturité sexuelle est encore moins précise chez les mâles que chez les femelles, car les caractéristiques des oeufs (visibilité, diamètre et opacité) peuvent faciliter l'attribution des stades chez ces dernières. La plupart du temps, le niveau de maturation atteint par le testicule doit être classifié à partir des dimensions des gonades. C'est le cas notamment pour la séparation des stades I à IV, qui repose sur une évaluation de la largeur des gonades et de leur longueur par rapport à la cavité coelomique, et pour la reconnaissance du stade V, où les testicules occupent tout le volume de la cavité coelomique du poisson.

Les améliorations à apporter à la clé du CSCPCA concernent principalement la définition de la priorité à accorder aux différents critères utilisables sur le terrain (Appendice 3). Ainsi, il est mentionné dans la clé du CSCPCA que la séparation des stades III, IV et V repose principalement sur une évaluation des dimensions des gonades, lorsqu'il s'agit d'échantillons congelés. D'après nos observations, les dimensions des gonades devrait être utilisées également avec des échantillons frais. Cette différence est probablement liée au fait que la coloration est considérée, dans la classification du CSCPCA, comme un critère valable pour distinguer ces stades, lorsqu'il s'agit de spécimens frais.

Les valeurs de la longueur relative des gonades devraient être ajoutées à la clé du CSCPCA, ce paramètre n'y étant mentionné que pour le stade IV. Comme pour les femelles, il est probable que le volume des testicules au stade III, tel que mentionné dans la clé du CSCPCA (testicules occupant environ la moitié de la cavité centrale), ne corresponde pas à toutes les possibilités pouvant être rencontrées pour ce stade. En ce qui nous concerne, le volume des gonades n'a été noté qu'au stade V (100% du volume de la cavité coelomique). Les informations supplémentaires fournies par les valeurs du volume des gonades pour chaque stade de maturité pourraient

s'avérer être encore plus importantes chez les mâles, étant donné que la classification des stades y repose généralement uniquement sur la largeur et la longueur relative des gonades. Toutefois, l'utilisation du volume des gonades impliquerait aussi une marge d'erreur importante.

La classification du stade VI ne constitue généralement pas un problème. Toutefois, il importe d'y apporter certaines précisions. Entre autre, il a été reconnu par Cleary et al. (1982; Appendice 1) que l'apparence visqueuse de la gonade au stade VI peut dépendre de l'état du spécimen. La dilatation du spermiducte devrait donc être ajoutée à la définition du stade VI de la clé du CSCPCA, car ce critère est plus fiable que l'aspect visqueux de la gonade.

La description du stade VII faite dans la classification du CSCPCA s'applique très bien aux spécimens immédiatement après la fraie, mais tient peu compte des changements occasionnés par la période de reconstitution des gonades, qui s'effectue ultérieurement. A la fin du stade VII, les testicules demeurent généralement presque vides, mais ils se sont contractés et raffermis par rapport au début de ce stade. Ce raffermissement se poursuit au stade VIII et le contenu du testicule y augmente graduellement. L'augmentation du contenu du testicule peut être utilisée pour séparer les stades VII et VIII, mais celle-ci n'est apparente que lorsque le stade VIII est suffisamment avancé. A la transition entre ces deux stades, seules la contraction accentuée et la fermeté plus grande des gonades au stade VIII peuvent permettre de faire la distinction d'avec le stade VII. Quoique ces changements soient difficiles à déceler, ils devraient néanmoins être ajoutés à la clé du CSCPCA.

Comme pour les femelles, les informations disponibles dans la clé du CSCPCA et faisant mention que les testicules seraient plus fermes au stade VIII qu'au stade II sont erronées. La séparation entre le début du stade VIII et le stade II doit plutôt être faite à partir des teintes rouge-vin, qui peuvent être plus prononcées au stade VIII. Lorsque ces différences ne sont pas évidentes (avec la plupart des spécimens congelés), la distinction doit reposer, comme avec les femelles, sur la longueur relative de la gonade, qui est légèrement supérieure au début du stade VIII (plus des 2/3 de la longueur de la cavité coelomique au lieu de 1/2 à 2/3). A la toute fin du stade VIII, seule l'utilisation de la largeur des gonades peut être envisagée pour distinguer les stades II, III et VIII. Ainsi le testicule en stade VIII peut être légèrement plus large qu'au stade II et moins large qu'au stade III. Cependant, les valeurs de la largeur des gonades mentionnées pour ces stades (appendice 3) impliquent un recouvrement très important. La distinction des stades II, III et VIII demeure la principale lacune de la méthode de classification macroscopique des stades de maturité chez les mâles.

CONCLUSION

La comparaison des descriptions microscopiques et macroscopiques pour chaque stade de maturité a donné la possibilité d'apporter des améliorations à la clé du CSCPCA. La période de reconstruction des gonades a été mieux documentée et des précisions ont été fournies sur la priorité à accorder aux différents critères utilisables sur le terrain. Entre autre, la coloration des gonades, qui est mentionnée régulièrement dans la classification du CSCPCA, ne devrait être utilisée que pour la séparation des stades VIII (généralement uniquement le début du stade VIII) et II et ce, même pour des échantillons frais. Quoique cette étude n'ait été effectuée qu'avec des échantillons frais, les critères recommandés s'appliquent généralement aux échantillons congelés car, le plus souvent, la classification du stade de maturité doit reposer sur une évaluation des dimensions des gonades par rapport à celles du poisson. Cette remarque s'applique particulièrement aux mâles, car les caractéristiques des oeufs facilitent l'identification de certains stades de maturité chez les femelles.

Les valeurs de la largeur des gonades mentionnées dans ce travail ne tiennent pas

compte des variations liées à la taille du poisson. Les modifications apportées à la clé du CSCPCA dans le cadre de cette étude ne contribuent donc pas toujours à diminuer l'imprécision de la clé du CSCPCA, mais permettent plutôt d'en uniformiser l'utilisation.

La méthode macroscopique d'attribution de la maturité sexuelle demeurera toujours entachée d'erreurs importantes, qui affecteront la pertinence des données concernant la séparation des stocks reproducteurs. La méthode microscopique permet de définir plus précisément et plus objectivement le stade de maturité. De plus, elle offre la possibilité de subdiviser davantage le cycle reproducteur du hareng (12 stades chez les femelles et 11 chez les mâles). Cette étude histologique a servi de base à celle entreprise par McQuinn (1989), et visant à développer une méthode de séparation des stocks reproducteurs à partir du stade de maturité, déterminé indirectement avec l'indice gonadosomatique. Entre autre, les subdivisions apportées aux stades VIII et III ont permis à McQuinn (1989) de solutionner certains des problèmes liés au chevauchement des stocks reproducteurs, à certaines périodes de l'année.

Finalement, les critères histologiques précis associés à chaque stade de maturité font de ce travail un guide d'identification fiable, et dont l'utilisation peut être faite de façon uniforme. Ce guide peut donc servir dans le cadre d'autres études nécessitant une évaluation précise du stade de maturité. Entre autre, il offre la possibilité d'étudier de façon plus approfondie la durée des stades de maturité pour chaque stock reproducteur. Cette étude est recommandée, afin d'évaluer plus précisément les périodes de l'année et les stades de maturité en cause, lorsqu'il y a chevauchement entre les deux stocks.

REFERENCES

Baker, J.R. 1950. Cytological technique. Methuen, London, 131 p.

Baxter, I.G. 1959. Fecundities of winterspring and summer-autumn herring spawners. J. Cons. int. Explor. Mer. 25(1): 73-80.

Bowers, A.B. and F.G.T. Holliday. 1961. Histological changes in the gonad associated with the reproductive cycle of the herring (Clupea harengus L.). Mar. Res. 5: 1-20.

Broch, H. 1908. Norwegische Heringsuntersuchungen während der Jahre 1904-1906, Bergens Museums Aarbok, No 1: 69 p.

Bruslé, J. et S. Bruslé. 1983. La gonadogénèse des poissons. Reprod. Nutr. Dev. 23(3): 453-491.

Cleary, L., J.J. Hunt, J. Moores and D. Tremblay. 1982. Herring aging workshop, St.John's, Newfoundland, March 1982. CAFSAC Res. Doc. 82/41, 10p.

Day, L.R. 1957. Populations of herring in the southern gulf of St-Lawrence. Bull. Fish. Res. Bd Can. No.111, 121-137.

Foley, J.O. 1924. The spermatogenesis of Umbra limi. Biol. Bull. 50: 117-146.

Gokhale, S.V. 1957. Seasonal histological changes in the gonads of the whiting (Gadus merlangus L.) and the Norway Pout (G. esmarkii Nilsoon). Indian J. Fish. 4: 92-112.

Grier, H.J., J.M. Fitzsimmons and J.R. Linton. 1978. Structure and ultrastructure of the testis and sperm formation in Goodeid teleosts. J. Morph. 156(3): 419.

Haegele, C.W., and J.F. Schweigert. 1985. Distribution and characteristics of herring spawning grounds and description of spawning behavior. Can. J. Fish. Aquat. Sci. 42 (Suppl. 1): 39-55.

Heincke, Fr. 1898. Naturgeschichte des Herrings. Teil I - Die Lokalformen und Wanderungen des Herrings in den europäischen Meeren. Abh. Dtsch. Seefisch. Ver.2, 128-223.

Johansen, A.C. 1924. On the summer and autumn spawning herrings of the North Sea. Medd. Komm. Havunders. Ser. Fisk., 7(5), 119 p.

Khoo, K.H. 1979. The histochemistry and endocrine control of vitellogenesis in goldfish ovaries. Can. J. Zool. 57: 617-626.

Lea, E. 1910. On the methods used in herring investigations. Report on Herring Investigations by Johan Hjort. Cons. Perm. Intern. Explor. Mer. Publications de Circonstance, No. 53, p. 35.

Le Moigne, A. 1979. Abrégé de biologie du développement. Masson, Paris, 224 p.

McQuinn, I.H. 1989. The identification of spring and autumn spawning herring (Clupea harengus harengus L.) using maturity stages assigned from a gonadosomatic index model. Can. J. Fish. Aquat. Sci. (sous presse).

Naumov, V.M. 1956. The ovogenesis and ecology of the sexual cycle of the Murmansk herring (Clupea harengus harengus L.). Trans. Knipovich polyar. Sci. Inst. 9: 176-225. (translated from the russian in Spec. Sci., Reprod. Fish., U.S. Fish and Wildl. Serv., 327: 203-262, 1959).

Polder, J.J.W. 1961. Cyclical changes in testis and ovary related to maturity stages in the North Sea herring (Clupea harengus L.). Neth. J. Zool., 14: 45-60.

Turner, C.L. 1919. The seasonal cycle in the perch spermary. J. Morph. 32: 681-711.

Wallace, R.A. and K. Selman. 1977. Oogenesis in Fundulus heteroclitus. I. Preliminary observations on oocyte maturation in vivo and in vitro. Develop. Biol. 62(2): 354-369.

Williamson, H.C. 1945. Development of the roe and milt of the herring. Independent Lives. Fish. News, Oct. 6, 1945., p. 10.

Yamamoto, K. 1956. Studies on the formation of fish eggs. VII: The fate of the yolk vesicles in the oocytes of the herring, Clupea pallasii. Annot. Zool. Japon, 29 91-96.

PLANCHES ET FIGURES

LISTE DES ABREVIATIONS UTILISEES

Femelles

Ap - Artère principale
Bc - Bande de tissu conjonctif
Cg - Couche granuleuse
Ch - Chorion
Cm - Couche intermédiaire du chorion
Cn - Couche interne du chorion
Cx - Couche externe du chorion
Cy - Cytoplasme
Es - Espacement entre les lamelles
Fo - Follicule
Gv - Globule vitellin
Hm - Hématome
Jo - Jeune ovocyte
No - Noyau
Nu - Nucléole
Od - Ovocyte dormant
Og - ovogonie
Or - Oeuf mature en résorption
Os - Ovocyte en maturation (sans vitellus)
Ov - Ovocyte en début de vitellogénèse
Po - Paroi ovarienne
Th - Thèque
Vp - Veine principale
Vs - Vaisseaux sanguins
Vv - Vésicule vitelline

Mâles

Ap - Artère principale
Cc - Cellule conjonctive
Cy - Cytoplasme
Fl - Flagelle
Gp - Germinale primaire
Hm - Hématome
No - Noyau
Nu - Nucléole
Pt - Paroi testiculaire
R - Résidus
Sc - Spermatocyte
Sg - Spermatogonie
Sm - Spermiducte
Sr - Sperme résiduel
Sz - Spermatozoïdes
Tb - Paroi tubulaire
Tc - Tissu conjonctif
Vp - Veine principale
Vs - Vaisseaux sanguins

PLANCHE I

STADE I

Fig. 2 Début du stade I. Les ovocytes sont peu nombreux et n'ont que la thèque comme couche folliculaire. La paroi ovarienne est mince et peut ne comporter que sa membrane externe. Coupe transversale. x 180.

Fig. 3 Fin du stade I. L'ovaire renferme un plus grand nombre d'ovocytes qu'au début du stade I et son système vasculaire est mieux ramifié. Dans une coupe longitudinale, la structure lamellaire et les bandes de tissu conjonctif traversant la gonade sont plus évidentes. x 40.

Fig. 4 Stade I. Vue détaillée d'une ovogonie, d'après la description faite par Bowers et Holliday (1961). Ces cellules ont un diamètre variant entre 10 et 14 um et un nucléole situé au centre du noyau. x 1000.

Fig. 5 Stade I. Vue détaillée d'un ovocyte, d'après la description faite par Bowers et Holliday (1961). Les nucléoles des ovocytes sont dispersés à la périphérie du noyau. La thèque est la seule couche folliculaire apparente. x 1000.

PLANCHE II

STADE II

Fig. 6 La formation de la couche granuleuse débute et les premières vésicules vitellines apparaissent à la périphérie de l'ovocyte. Au début de sa formation, la couche granuleuse est plus difficile à distinguer, car ses cellules sont aplaties, distantes entre elles et collées contre la thèque. Microphotographie d'un stade VIII, mais le développement des ovocytes est le même pour le début du stade II (IIa). x 250.

Fig. 7 Début du stade II (IIa). La formation des vésicules vitellines a débuté chez la plupart des ovocytes. Les vésicules se retrouvent d'abord à la périphérie de la cellule. Certaines cellules ne contiennent pas encore de vitellus, mais leur cytoplasme plus pâle indique que leur couche granuleuse est en formation et qu'elles ont donc débuté leur phase de maturation. x 32.

Fig. 8 Début du stade II (IIa). Les vésicules vitellines forment une large bande à la périphérie des ovocytes. Leur présentation sous forme de vacuoles blanches est liée à la faible réaction des vésicules face à la coloration à l'hématoxyline et à l'éosine (Khoo, 1979). A mesure que l'on avance dans le stade II, il devient plus facile de distinguer les ovocytes dormants de ceux en maturation. x 100.

Fig. 9 Fin du stade II (IIb). La production des globules vitellins débute. La couche intermédiaire du chorion est observable. x 1000.

PLANCHE III

STADE III

Fig. 10 Début du stade III (IIIa). Les globules vitellins constituent une large bande à la périphérie des ovocytes. Le présent cas se situe à la transition entre les stades IIIa et IIIb, car les globules commencent à envahir la moitié du cytoplasme des ovocytes qui est adjacente au noyau. x 250.

Fig. 11 Fin du stade III (III b). Les globules vitellins ont envahi la partie centrale du cytoplasme des ovocytes, mais la plupart des cellules ont un noyau dégagé de globules vitellins. Ici, les vésicules vitellines sont encore présentes dans tout le cytoplasme de la cellule. Des hématomes importants peuvent être observés occasionnellement dans la gonade. Ils peuvent être dûs au mauvais état de l'ovaire et lui confèrent alors une apparence rouge-vin (voir figure 35). x 44.

Fig. 12 Fin du stade III (IIIb). Les globules vitellins occupent tout le cytoplasme de la cellule et les vésicules se situent plutôt à sa périphérie. Le présent cas se situe à la transition entre les stades IIIb et IV car les globules vitellins sont collés au noyau de certains ovocytes. Toutefois, l'examen d'un grand nombre d'ovocytes a confirmé l'appartenance de ce spécimen au stade IIIb. x 90.

Fig. 13 Début du stade III (IIIa). Les couches intermédiaire et externe du chorion deviennent plus faciles à observer. Les stries de la couche externe sont aussi plus évidentes. x 1000.

PLANCHE IV

STADES IV ET V

Fig. 14 Stade IV. Les globules vitellins sont collés au noyau des ovocytes. x 70.

Fig. 15 Stade IV. Les trois couches du chorion, dont la couche interne, sont maintenant faciles à identifier. x 1000.

Fig. 16 Stade V. La décentralisation du noyau débute. Les ovocytes sont encore entourés par leur follicule. x 36.

Fig. 17 Stade V. Vers la fin du stade V, la fusion des globules vitellins devient plus prononcée et le noyau de la cellule n'est plus apparent. Les ovocytes demeurent entourés par leur follicule. x 38.

PLANCHE V

STADES VI ET VII

Fig. 18 Stade VI. Les oeufs ovulés sont au centre de l'ovaire, tandis que les follicules vides et les ovocytes dormants se retrouvent généralement à sa périphérie. x 32.

Fig. 19 Stade VII. Vue détaillée d'un jeune ovocyte, entouré de sa thèque, ainsi que d'un follicule vide et d'un vaisseau sanguin. L'observation de follicules vides constitue l'un des signes indéniables de la fraie antérieure. x 200.

Fig. 20 Stade VII. Après la fraie, la paroi ovarienne et les bandes de tissu conjonctif sont épaisses et contorsionnées, les follicules vides sont nombreux et les hématomes sont fréquents dans l'ovaire. x 32.

Fig. 21 Stade VII. Dans certains cas, les hématomes sont presques inexistants dans l'ovaire et les follicules vides sont peu évidents. La principale marque de fraie est alors représentée par l'épaississement et les contorsions de la paroi ovariennne, ainsi que par l'absence de structure lamellaire. x 32.

PLANCHE VI

STADES VII ET VIII

Fig. 22 Stade VII. La structure lamellaire de l'ovaire se reconstitue à mesure que les nouveaux ovocytes sont produits. Ici, les lamelles sont encore absentes de la partie centrale de l'ovaire. La paroi ovarienne s'amincit graduellement et ses contorsions s'atténuent. La résorption des oeufs matures est peu avancée à la fin du stade VII et la présence d'un de ces oeufs constitue une marque évidente laissée par la fraie précédente. De jeunes ovocytes (diamètre d'environ 15 um) sont maintenant observables dans l'ovaire. x 32.

Fig. 23 Début du stade VIII (VIIIa). Des ovocytes ayant une coloration plus pâle sont maintenant observables dans l'ovaire. x 76.

Fig. 24 Début du stade VIII (VIIIa). La vitellogénèse n'a pas encore débuté, mais la majorité des ovocytes ont un cytoplasme plus pâle. Certaines marques de fraie sont déjà moins évidentes: la paroi ovarienne s'est amincie, les follicules vides ne sont plus apparents et la structure lamellaire s'est reconstituée. Toutefois, des espaces libres subsistent entre les lamelles. Ces espaces sont probablement liés, en partie, à l'état de la coupe histologique, mais aussi à une reconstitution encore incomplète suite à la fraie. x 32.

Fig. 25 Début du stade VIII (VIIIa). La vitellogénèse débute chez quelques ovocytes, mais ceux-ci ne sont pas en proportion assez importante pour que le spécimen soit considéré au stade VIIIb. Les marques de la fraie antérieure sont encore apparentes; la paroi ovarienne est épaisse, les hématomes (grossissement trop faible pour observer les globules rouges) sont prononcés et de larges espaces libres subsistent entre les lamelles de tissu conjonctif. x 32.

PLANCHE VII

STADE VIII

Fig. 26 Début du stade VIII (VIIIa). La vitellogénèse n'a pas encore débuté. Les hématomes ne sont pas apparents, mais la présence d'un oeuf mature en résorption et l'épaississement et les contorsions de la paroi ovarienne et des bandes de tissu conjonctif constituent des marques évidentes de la fraie antérieure. x 32.

Fig. 27 Milieu du stade VIII (VIIIb). La plupart des ovocytes comportent une bande importante de vésicules vitellines à la périphérie de leur cytoplasme, mais les globules vitellins ne sont pas encore apparents. Ici, les seules marques de fraie identifiables sont la présence de quelques vaisseaux sanguins volumineux et l'espacement marqué entre les lamelles de tissu conjonctif. x 32.

Fig. 28 Milieu du stade VIII (VIIIb). Les vésicules vitellines sont bien établies, mais la production de globules vitellins n'a pas encore débuté. Les hématomes (grossissement trop faible pour observer les globules rouges) sont importants et la paroi ovarienne est épaisse. x 32.

Fig. 29 Fin du stade VIII (VIIIc). Début de production des globules vitellins. L'espace entre les lamelles de tissu conjonctif est évident et les hématomes (grossissement trop faible pour observer les globules rouges) sont encore apparents dans l'ovaire. x 32.

PLANCHE VIII

STADE VIII (MICROSCOPIQUE) ET II (MACROSCOPIQUE)

Fig. 30 Fin du stade VIII (VIIIc). Début de production des globules vitellins. L'ovaire est sur le point de passer au stade III, mais l'épaississement de la paroi ovarienne est encore prononcé. Les hématomes (grossissement trop faible pour observer les globules rouges), probablement accentués par le mauvais état du spécimen, demeurent prononcés. x 32.

Fig. 31 Stade II (correspondant au stade IIa microscopique). Ovaire jaune-or, ayant entre 3 et 5 mm de large et occupant la moitié de la longueur de la cavité coelomique. Sur cette photographie, l'alignement incorrect de l'extrémité postérieure de la gonade avec le début de la cavité coelomique fait paraître la longueur relative de l'ovaire supérieure à la moitié de la cavité coelomique.

Fig. 32 Stade II (correspondant au stade IIb microscopique). Gonade orange, de 5 à 8 mm de large et représentant plus de la moitié de la longueur de la cavité coelomique.

Fig. 33 Stade II (correspondant au stade IIb microscopique). Oeufs transparents et difficiles à discerner à l'oeil nu.

PLANCHE IX

STADE III

Fig. 34 Stade III (correspondant au stade IIIa microscopique). Gonade jaune-orangé, de 5 à 12 mm de large et occupant les 2/3 de la longueur de la cavité coelomique.

Fig. 35 Stade III (correspondant au stade IIIb microscopique). La présence d'hématomes (voir figure 11) dans certains ovaires en mauvais état leur confère une coloration rouge-vin.

Fig. 36 Stade III (correspondant au stade IIIa microscopique). Oeufs transparents et faciles à discerner à l'oeil nu.

Fig. 37 Stade III (correspondant au stade IIIb microscopique). Les teintes oranges s'atténuent graduellement au cours du stade III. A la fin de ce stade, l'ovaire est de coloration plutôt jaune-or.

PLANCHE X

STADES IV, V ET VII

Fig. 38 Stade IV. La gonade est jaune pâle, de longueur égale à celle de la cavité coelomique et d'une largeur pouvant dépasser 20 mm.

Fig. 39 Stade V. Ovaire jaune clair, de même longueur que la cavité coelomique et d'une largeur atteignant 30 mm. Lorsqu'ils sont placés dans la cavité coelomique, les ovaires en stade V en occupent tout le volume.

Fig. 40 Stade V. Vers la fin du stade V, l'ovaire prend une coloration brunâtre qui semble coïncider avec la fusion marquée des globules vitellins, qui précède l'ovulation.

Fig. 41 Stade VII. Au début du stade VII, la gonade peut être aussi longue que la cavité coelomique et sa largeur varie entre 10 et 20 mm. Elle est flasque, presque vide et de coloration rouge-vin.

PLANCHE XI

STADES VII ET VIII

Fig. 42 Stade VII. A la fin du stade VII, l'ovaire peut avoir entre 5 et 10 mm de large et représenter environ les 2/3 de la longueur de la cavité coelomique. Il est presque vide, mais plus ferme qu'au début du stade VII, probablement à cause de l'épaississement du tissu conjonctif. Ici, l'ovaire est pourvu de teintes jaunes à son extrémité postérieure.

Fig. 43 Stade VIII (correspondant au stade VIIIa microscopique). La gonade occupe plus des 2/3 de la longueur de la cavité coelomique et a environ 5 mm de large. La coloration est rouge-vin à la partie postérieure et jaune-orangé à la partie antérieure. L'ovaire prend un aspect cylindrique.

Fig. 44 Stade VIII (correspondant au stade VIIIa microscopique). La forme cylindrique de l'ovaire est liée à la présence des oeufs, maintenant plus abondants. Ces oeufs demeurent difficiles à discerner à l'oeil nu.

Fig. 45 Stade VIII (correspondant au stade VIIIb microscopique). Ovaire ayant entre la moitié et les 2/3 de la longueur de la cavité coelomique et entre 3 et 8 mm de large. La coloration passe graduellement du rouge-vin au jaune-orangé.

PLANCHE XII

STADES I ET II

Fig. 47 Stade I. Les cellules germinales primaires et les spermatogonies sont les seules cellules germinales présentes. Les tubes séminifères ne sont pas encore formés; le tissu conjonctif est distribué en un réseau lâche de fibres parcourant toute la gonade. Microphotographie utilisant une lumière au mercure. x 200.

Fig. 48 Stade I. Vue détaillée des cellules germinales primaires et des spermatogonies. Les premières ont un diamètre plus grand (jusqu'à 15 um) que les spermatogonies (environ 8 um), mais l'arrangement de la chromatine et du nucléole est le même pour les deux types cellulaires (Bowers et Holliday, 1961). Cet arrangement semble toutefois moins évident chez les spermatogonies, probablement à cause de l'aspect plus compact de leur noyau. Microphotographie utilisant une lumière au mercure. x 1000.

Fig. 49 Début du stade II (IIa). Les spermatogonies représentent la phase de la spermatogénèse la plus avancée pouvant être observée dans le testicule. Leur proportion par rapport aux cellules germinales primaires est plus importante qu'au stade I. L'organisation du tissu conjonctif en tubes séminifères est mieux définie qu'au stade I, mais demeure incomplète. Microphotographie utilisant une lumière au mercure. x 400.

Fig. 50 Fin du stade II (IIb). A mesure que leur nombre augmente, les spermatogonies forment des groupes distincts à la périphérie des tubes séminifères. Les groupes de spermatocytes primaires se situent plutôt vers la partie centrale des tubes séminifères. La structure de ces derniers demeure incomplète. x 256.

PLANCHE XIII

STADES II, III ET IV

Fig. 51 Fin du stade II (IIb). Les premiers spermatozoïdes apparaissent dans un certain nombre de tubes séminifères. x 50.

Fig. 52 Stade III. Les spermatozoïdes sont situés au centre des tubes séminifères, tandis que les groupes de cellules moins matures se retrouvent à leur périphérie. Les spermatozoïdes n'occupent pas plus que le tiers de la surface délimitée par les tubes séminifères. Ici, les tubes séminifères sont bien définis. Microphotographie utilisant une lumière au mercure. x 100.

Fig. 53 Stade III. Les spermatozoïdes n'occupent pas plus que le tiers de la surface des tubes séminifères. Dans le présent cas, la structure des tubules demeure peu évidente. Ce phénomène est probablement lié principalement à la coupe histologique (effritement et mauvaise orientation de la coupe), mais pourrait aussi être causé par une reconstitution encore incomplète du testicule, suite à une fraie antérieure (voir stade VIII). Cette dernière possibilité est appuyée par la présence de vaisseaux sanguins volumineux. x 100.

Fig. 54 Stade IV. La bande centrale de spermatozoïdes (comportant aussi quelques spermatides) atteint jusqu'aux 3/5 de la surface des tubes séminifères. La mince bande de cellules germinales en maturation qui se retrouve à la périphérie des tubules est surtout composée de spermatocytes. Microphotographie utilisant une lumière au mercure. x 200.

PLANCHE XIV

STADES V ET VI

Fig. 55 Début du stade V (Va). Les tubes séminifères ne contiennent plus que des spermatides et des spermatozoïdes. Les spermatozoïdes demeurent liés aux cellules de Sertoli (Grier et al., 1978) et conservent ainsi l'aspect de paquets denses de noyaux, séparés par des espaces libres dans lesquels se trouvent les flagelles. Microphotographie utilisant une lumière au mercure. x 200.

Fig. 56 Début du stade V (Va). Les têtes des spermatozoïdes sont en paquets denses, tandis que les flagelles flottent librement. Microphotographie utilisant une lumière au mercure. x 1000.

Fig. 57 Fin du stade V (Vb). Le testicule ne contient plus que des spermatozoïdes, qui sont répartis uniformément dans les tubes séminifères. Microphotographie utilisant une lumière au mercure. x 200.

Fig. 58 Stade VI. Le relâchement entre les parois des tubes séminifères et leur contenu marque le passage du stade V au stade VI. Ce relâchement provoque un épaississement des parois testiculaire et tubulaire. Microphotographie utilisant une lumière au mercure. x 100.

PLANCHE XV

STADES VII ET VIII

Fig. 59 Stade VII. Dans certains cas, les tubes séminifères ne contiennent presque pas de résidus, mais les paroi testiculaire et tubulaire sont épaisses et contorsionnées. La structure des tubes séminifères est altérée, mais encore apparente. Des vaisseaux sanguins volumineux sont aussi observables.

Fig. 60 Stade VII. Les résidus de la fraie précédente sont abondants. Les cellules conjonctives forment une bande le long des parois tubulaires. Ces parois sont contorsionnées, ce qui rend la structure des tubes séminifères difficile à distinguer. Les cellules germinales sont peu nombreuses et difficiles à observer. Microphotographie utilisant une lumière au mercure. x 100.

Fig. 61 Début du stade VIII (VIIIa). La division des cellules germinales primaires a débuté. Celles-ci se retrouvent en groupes facilement observables au travers des cellules conjonctives, qui sont encore nombreuses. Les résidus sont presque tous résorbés. La contraction des parois tubulaires est très évidente. x 100.

Fig. 62 Début du stade VIII (VIIIa). La phase de multiplication des spermatogonies a débuté et celles-ci occupent maintenant une bonne partie des tubes séminifères. Quelques cellules germinales primaires (dont la division se poursuit) sont aussi présentes. Les parois tubulaires sont encore épaisses et contorsionnées et peuvent comporter des vaisseaux sanguins volumineux. Les résidus sont complètement résorbés. Microphotographie utilisant une lumière au mercure. x 100.

PLANCHE XVI

STADE VIII

Fig. 63 Début du stade VIII (VIIIa). Dans certains cas, une bande substantielle de spermatogonies est présente le long des parois tubulaires, mais les résidus sont encore abondants à l'intérieur des tubes séminifères. Microphotographie utilisant une lumière au mercure. x 200.

Fig. 64 Fin du stade VIII (VIIIb). Les spermatogonies ont passé aux autres phases du cycle spermatogénique, mais les spermatozoïdes ne s'accumulent pas encore dans la partie centrale des tubes séminifères. La contraction des parois tubulaires est encore apparente.

Fig. 65 Fin du stade VIII (VIIIb). Les spermatozoïdes sont peu nombreux, mais présents dans plusieurs tubes séminifères. La contraction des parois tubulaires est encore évidente.

PLANCHE XVII

STADES I, II ET III

Fig. 66 Fin du stade I. Le testicule atteint moins de la moitié de la longueur de la cavité coelomique et sa largeur maximale est de 3mm. Sa coloration brunâtre (plutôt que rouge-vin), son aspect plat (plutôt que cylindrique) et sa partie antérieure de forme arrondie (plutôt que pointue) permettent alors de le différencier de l'ovaire.

Fig. 67 Stade II (correspondant au stade IIb microscopique). Ici, la longueur de la gonade est inférieure à la moitié de la longueur de la cavité coelomique, mais généralement, la longueur relative des gonades, au stade II, se situe entre la moitié et les 2/3 de la cavité coelomique. Leur largeur varie entre 3 et 8 mm et leur coloration est brunâtre.

Figs.68 69 Stade III. La longueur relative de la gonade peut varier considérablement au stade III. Dans certains cas, elle peut n'atteindre que la moitié de la cavité coelomique (Figure 68), mais généralement elle se situe autour des 2/3 de la cavité centrale (Figure 69). La largeur est de 5 à 10 mm à la partie postérieure et de 10 à 20 mm à la partie la plus large. La coloration peut être gris-rosé.

PLANCHE XVIII

STADES III, IV ET V

Fig. 70 Stade III. Dans certains cas, la coloration peut être rouge-vin.

Figs.71 72 Stade IV. Les testicules ont généralement la même longueur que la cavité coelomique (Figure 71), mais des exceptions peuvent être observées (Figure 72; testicule moins long que la cavité coelomique). Leur largeur est supérieure à 10 mm à la partie postérieure et peut dépasser 20 mm à la partie la plus large. Les teintes blanchâtres s'accentuent au cours du stade IV.

Fig. 73 Stade V. Le testicule occupe maintenant la totalité du volume de la cavité coelomique. Il est d'un blanc laiteux et son spermiducte est gonflé sur toute sa longueur, laissant s'échapper du sperme, lorsqu'on lui fait subir une pression.

PLANCHE XIX

STADES VII ET VIII

Fig. 74 Stade VII. Le testicule est presque vide. Il a plus de 20 mm de large et sa longueur dépasse les 2/3 de celle de la cavité coelomique. Sa coloration est brunâtre à cause du mélange entre les teintes rouge-vin des vaisseaux sanguins et celles, plutôt blanchâtres, du sperme résiduel.

Fig. 75 Stade VIII (correspondant au stade VIIIa microscopique). Le testicule est brunâtre et demeure presque vide, car la production de spermatogonies ne fait que débuter. Il peut cependant être distingué du stade VII par sa plus grande fermeté, liée à la contraction de la gonade qui s'accentue.

Fig. 76 Stade VIII (correspondant au stade VIIIb microscopique). Le testicule peut atteindre jusqu'à 10 mm de large. Dans le présent cas, la coloration brunâtre est encore évidente. Toutefois, rendu à ce niveau de maturation, il est fréquent que les testicules ne comportent plus ces teintes.

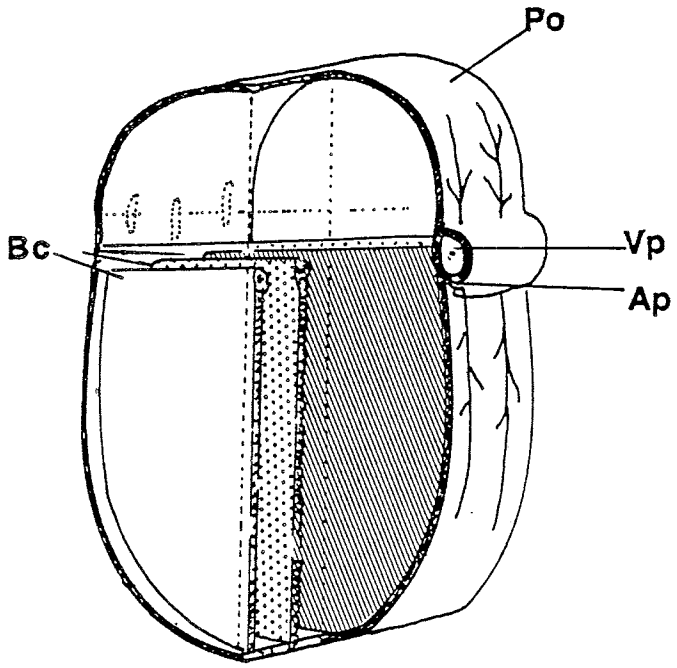

Figure 1 Représentation schématique de l'infrastructure de l'ovaire. Celle-ci est constituée d'une paroi, à partir de laquelle se forme une série de bandes de tissu conjonctif qui traversent la gonade et servent de support aux cellules germinales. Le système vasculaire est constitué principalement d'une veine et d'une artère, qui parcourent la gonade sur toute sa longueur (adapté de Polder, 1961).

PLANCHE I

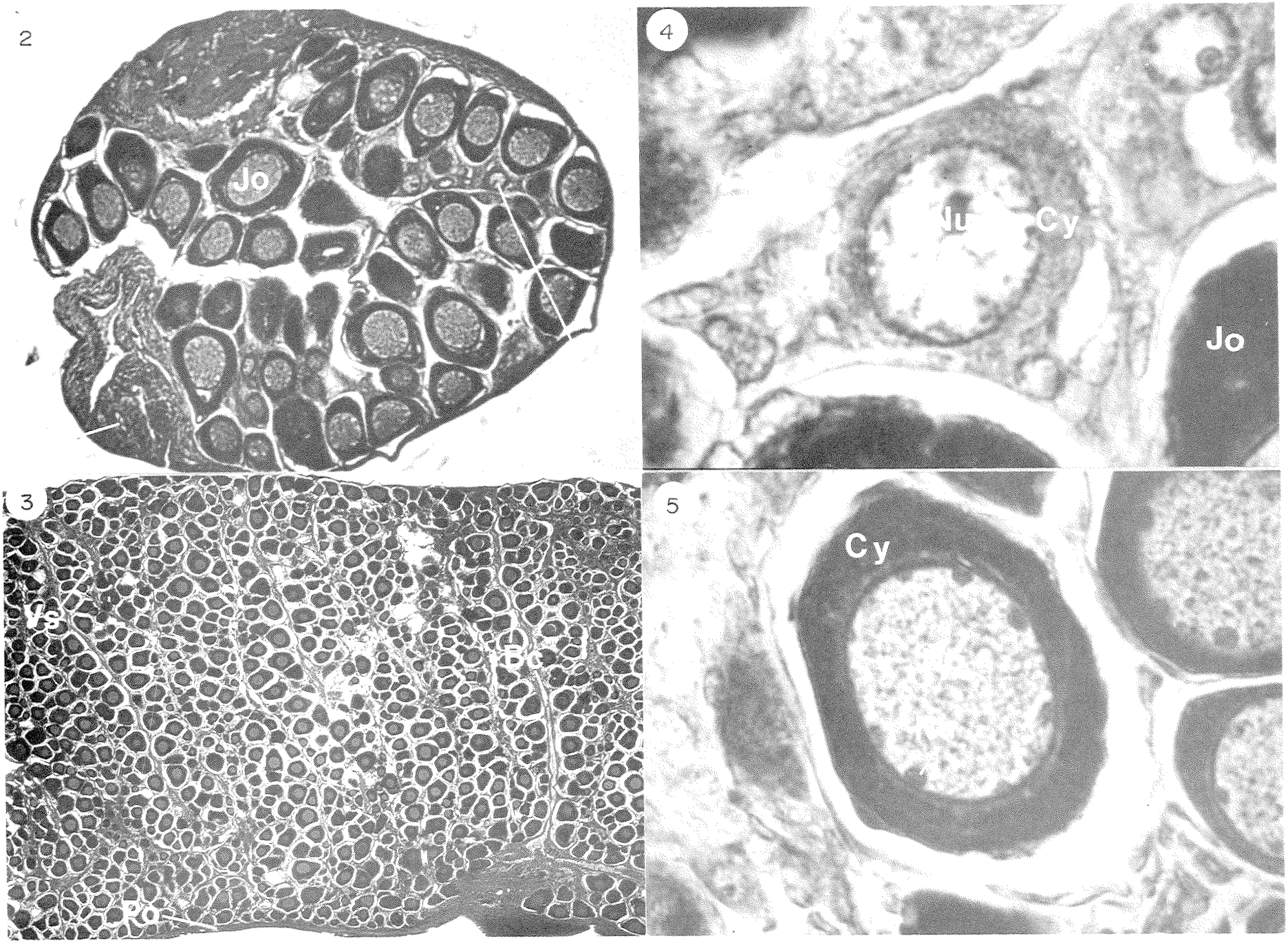

PLANCHE II

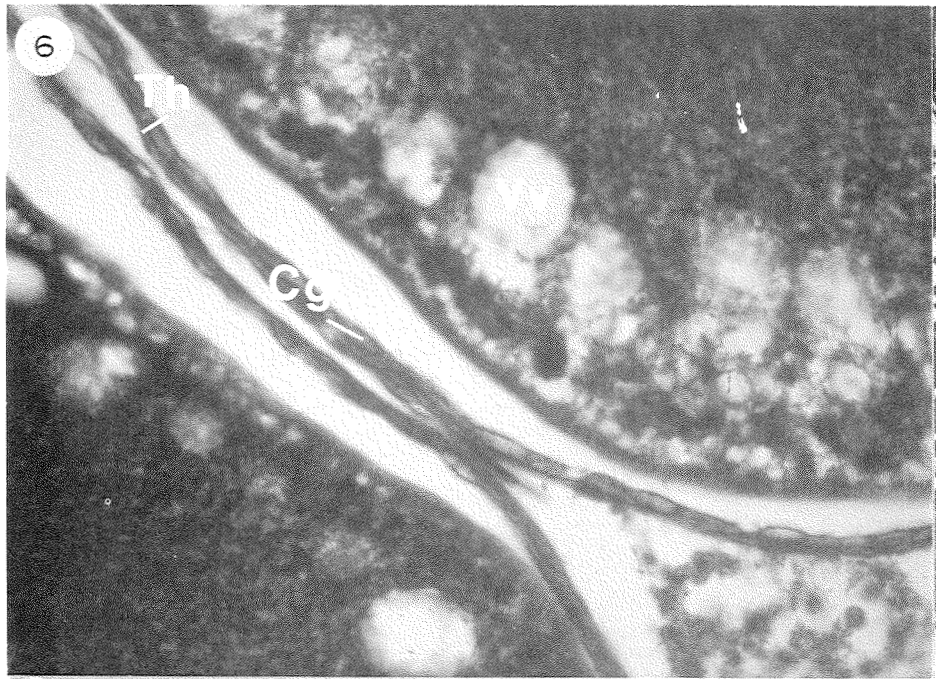

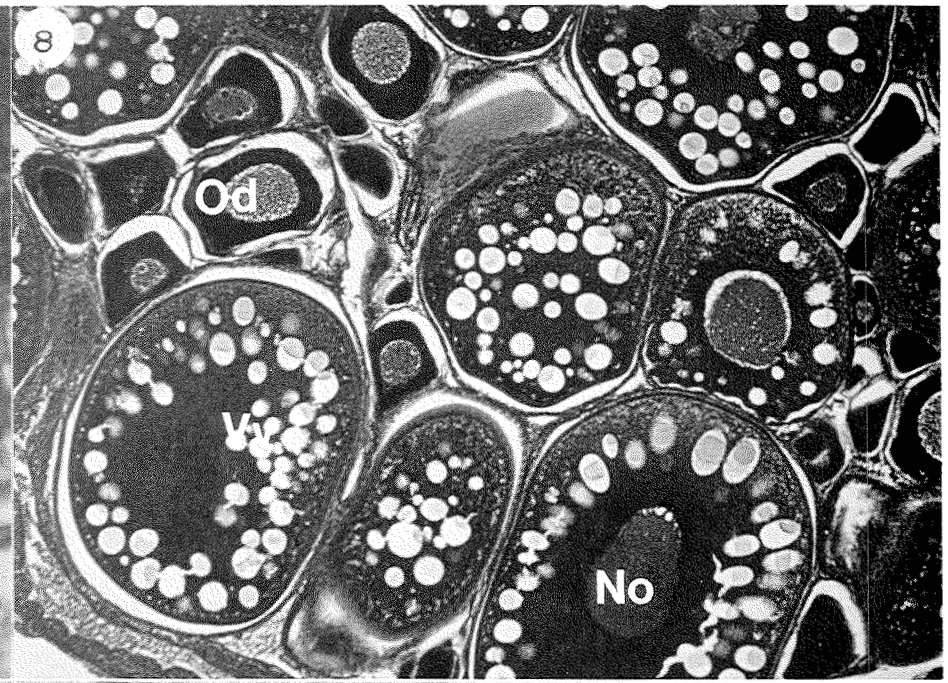

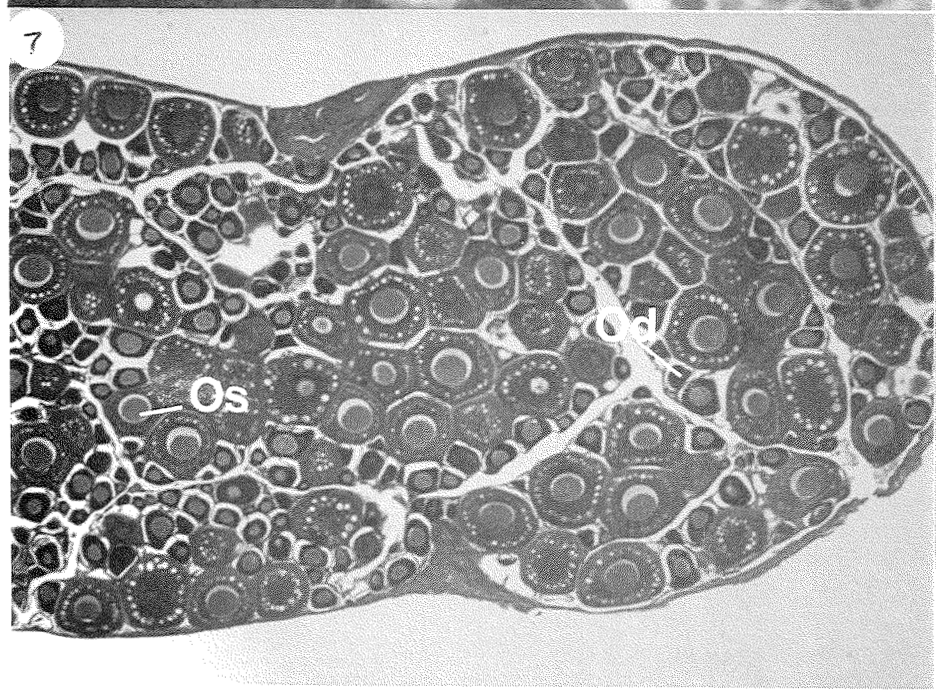

PLANCHE III

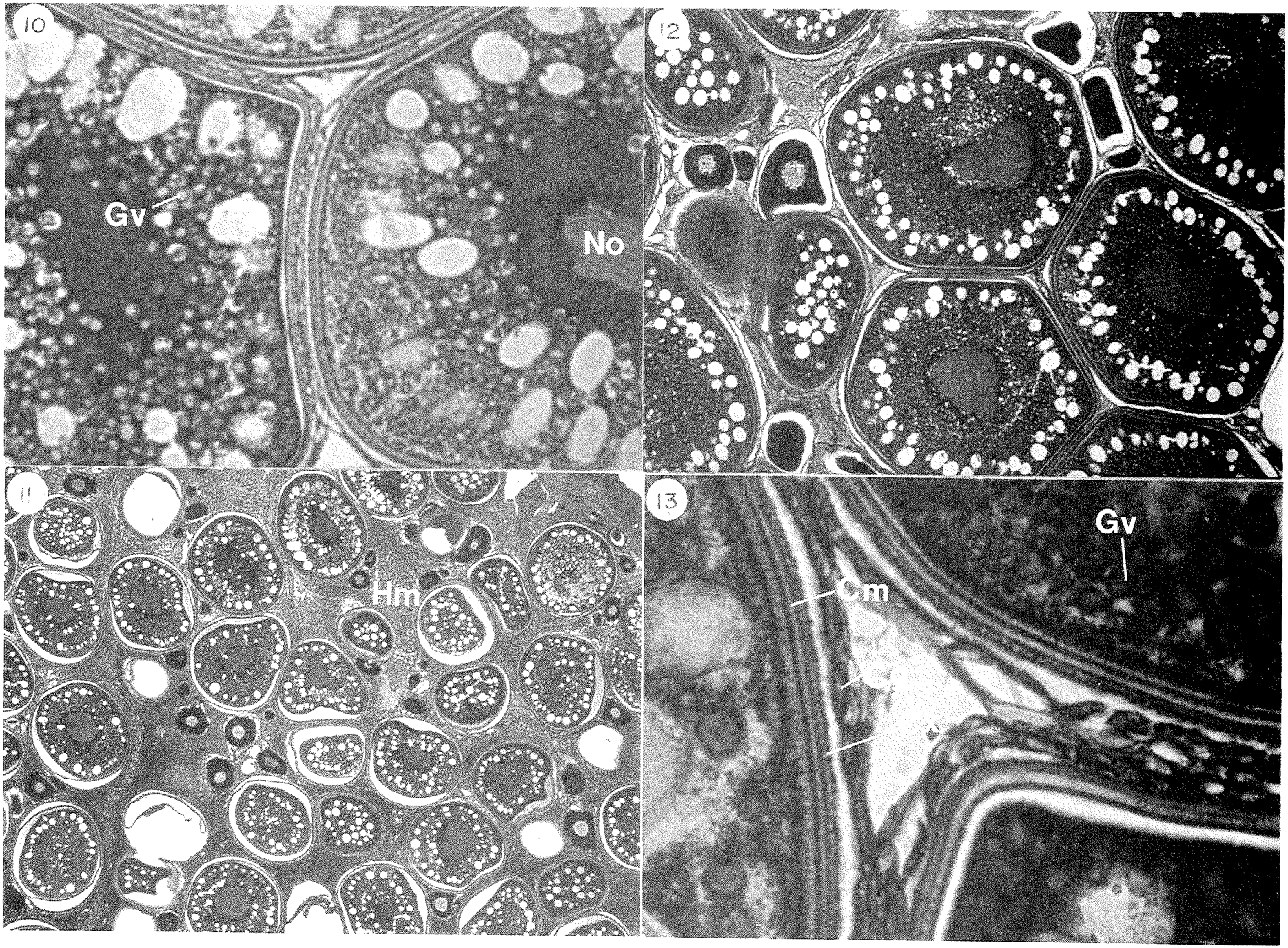

PLANCHE IV

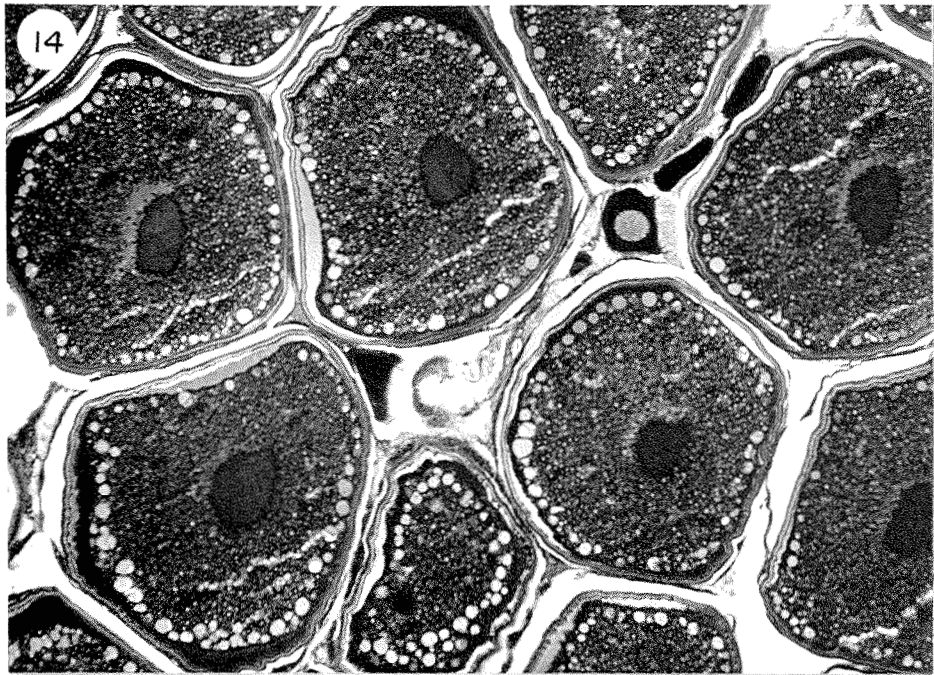

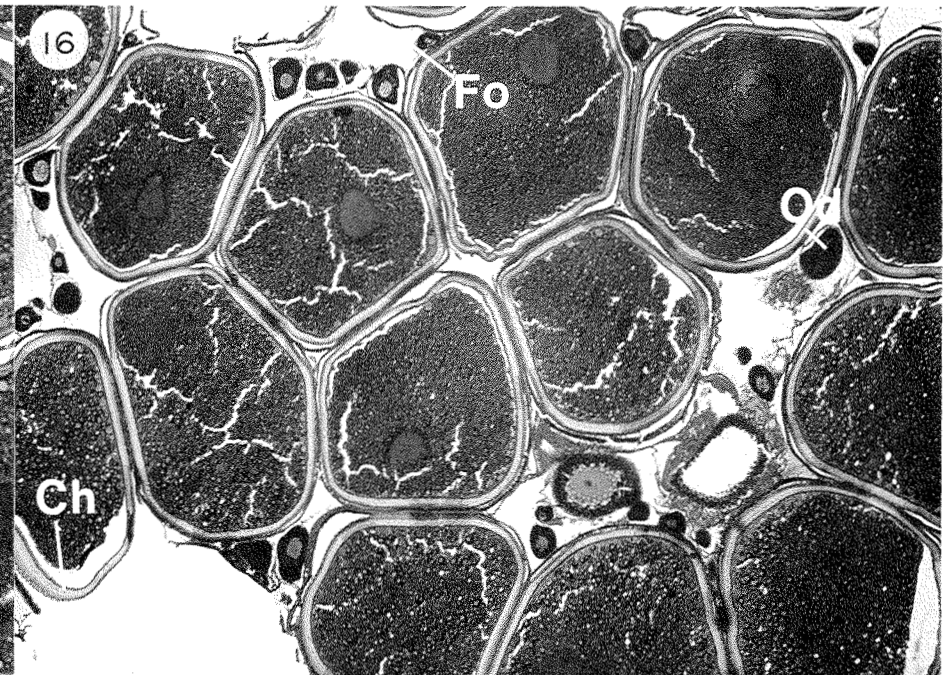

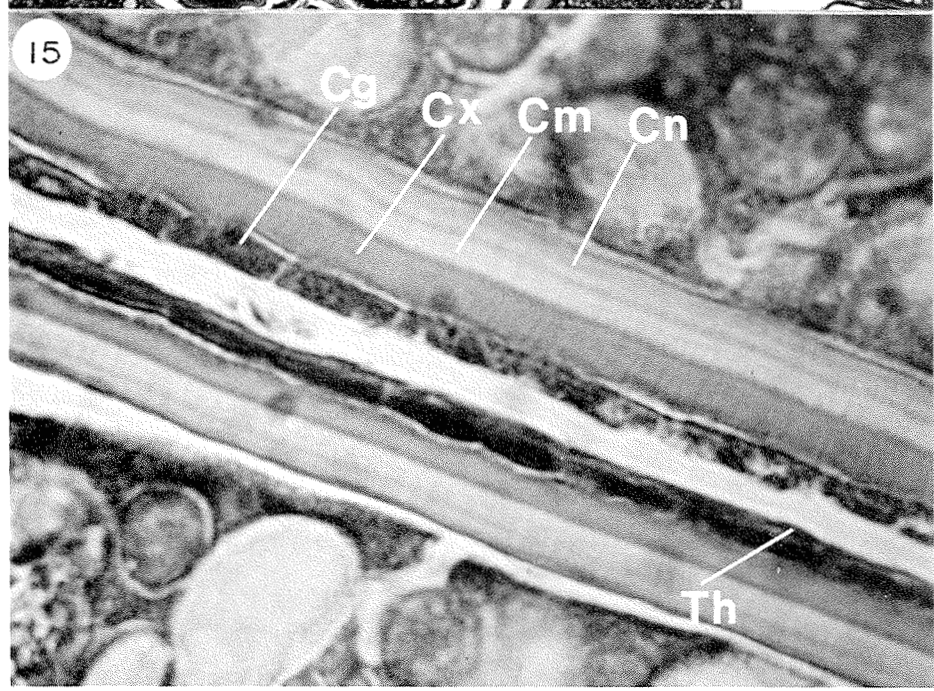



PLANCHE V

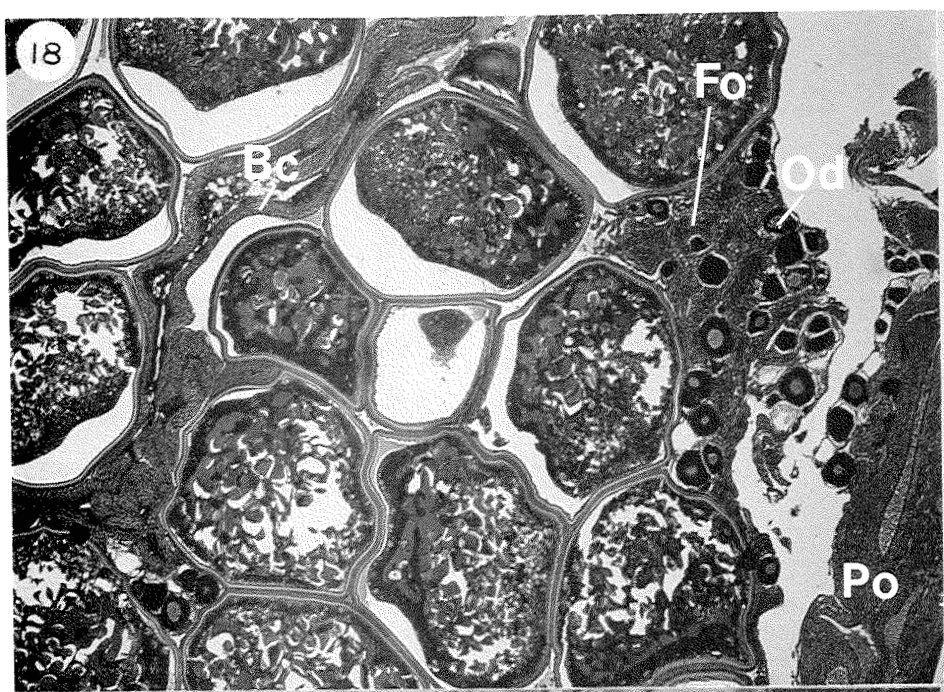

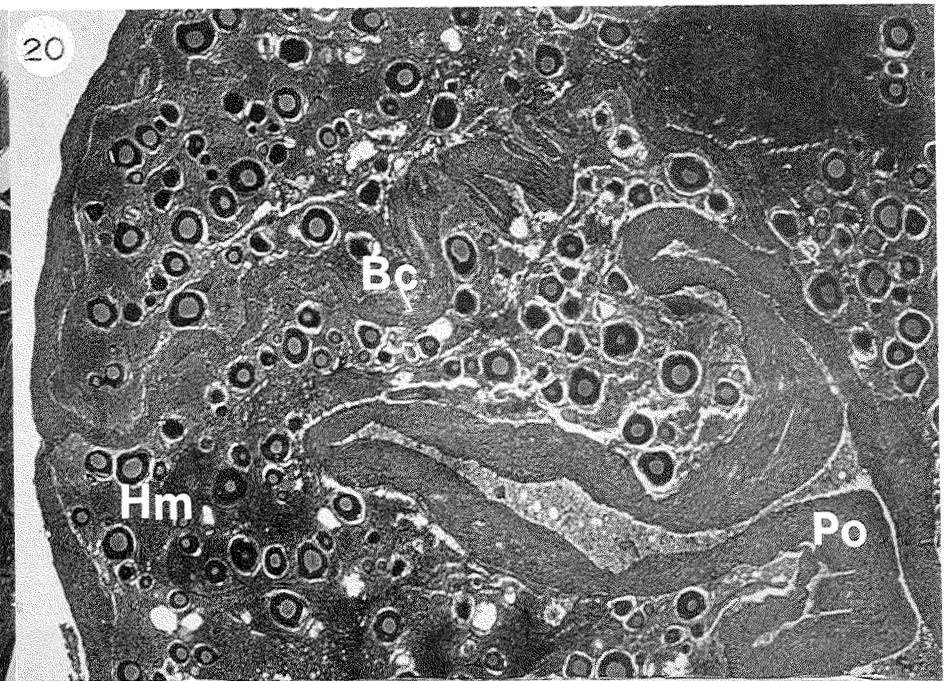

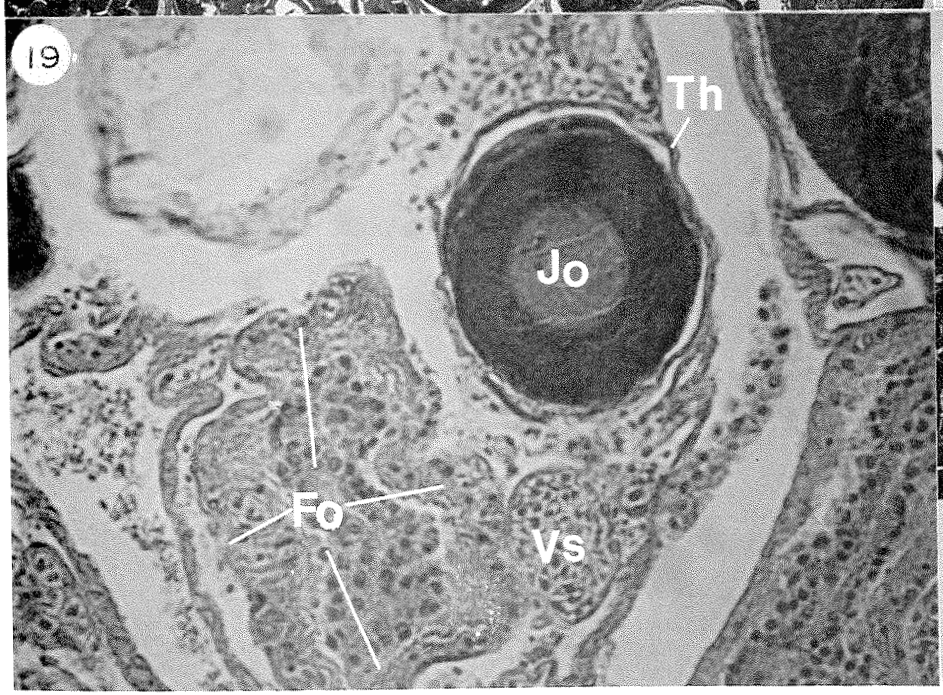

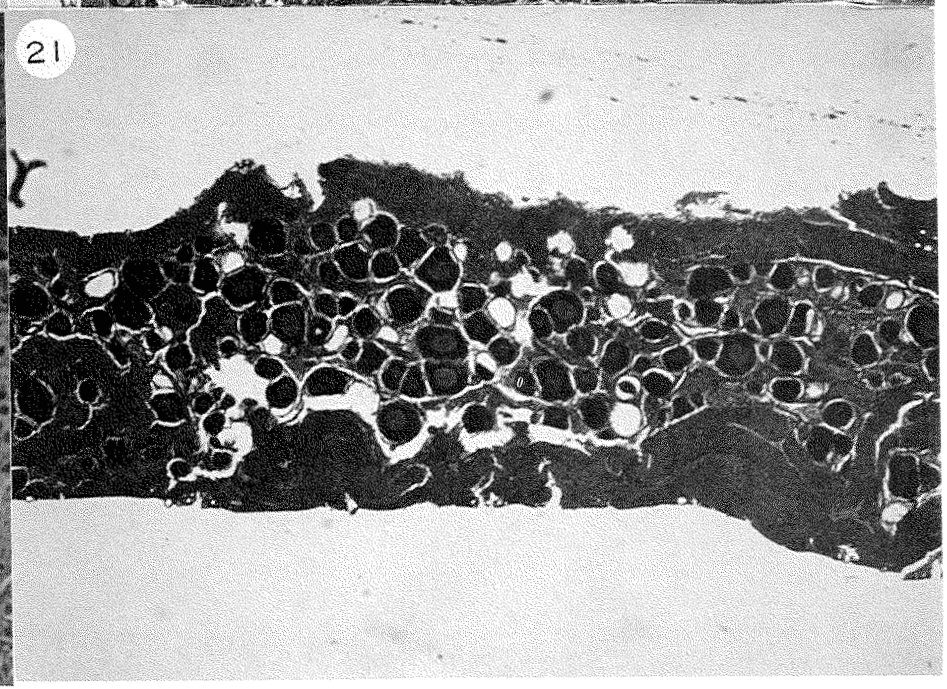

PLANCHE VI

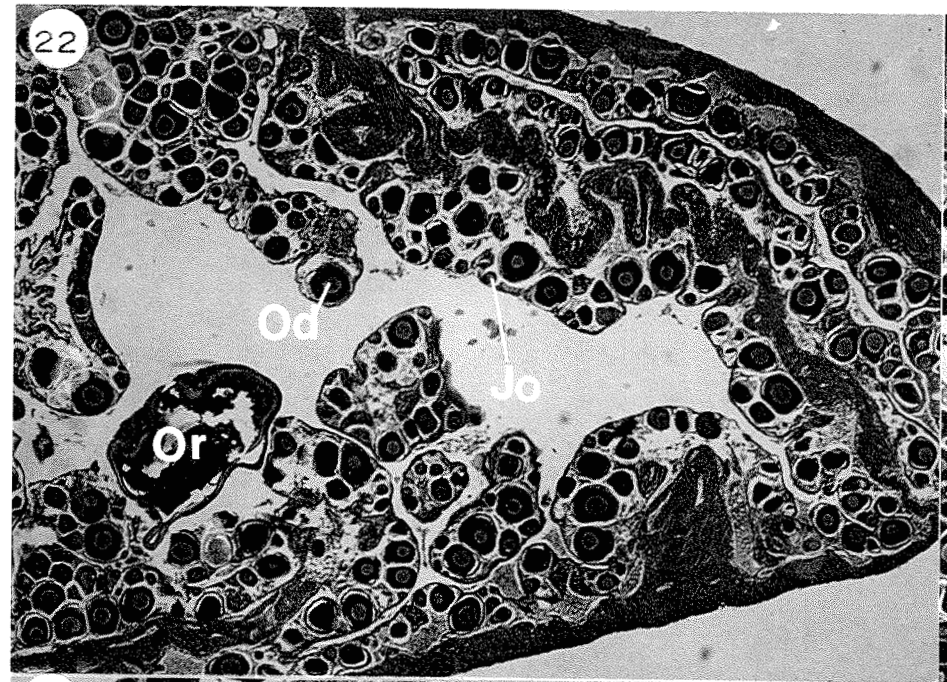

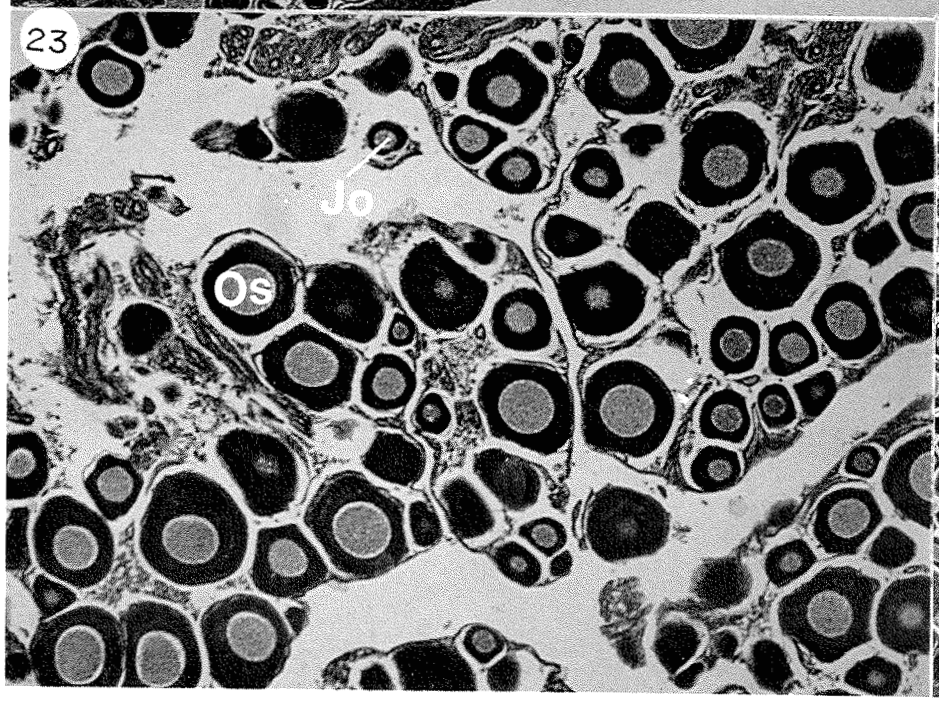

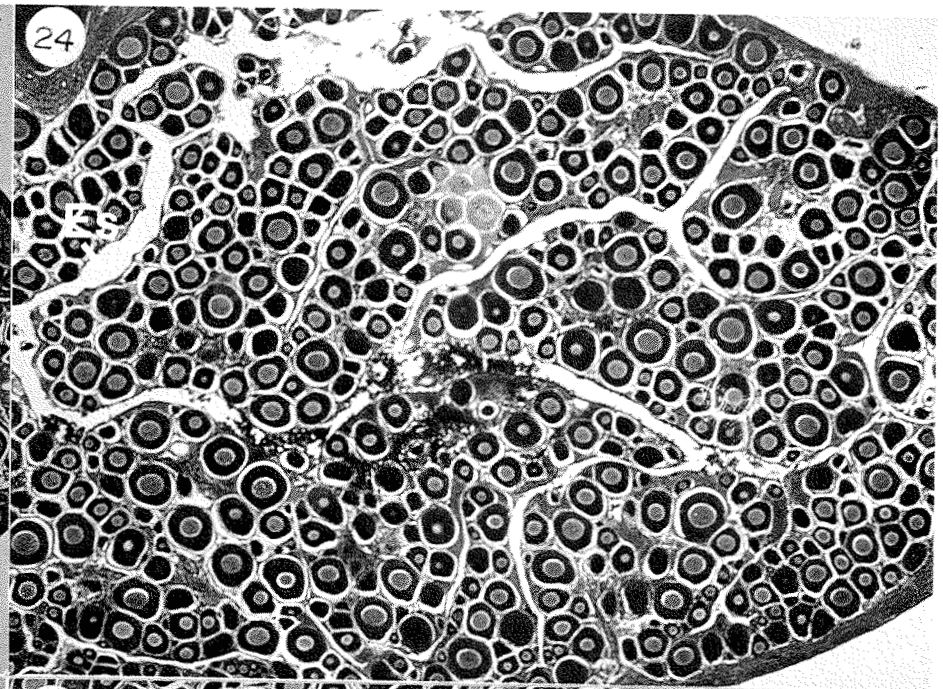

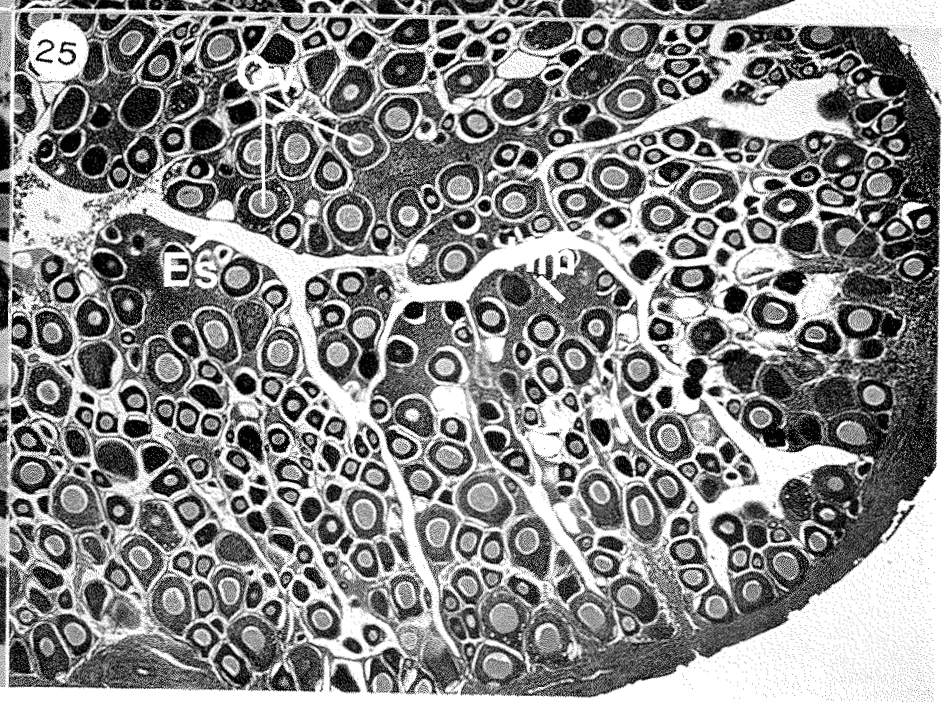

PLANCHE VII

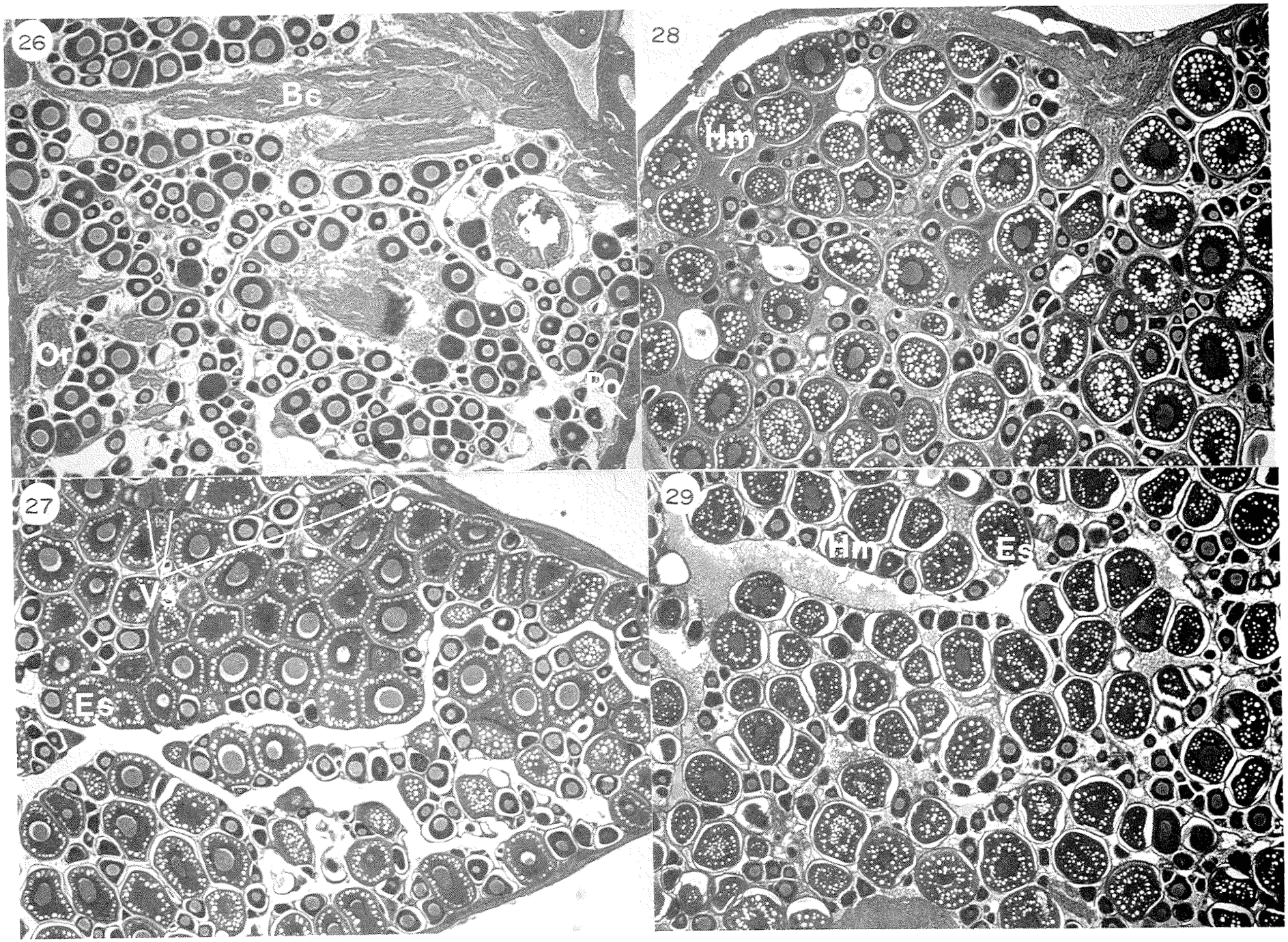

PLANCHE VIII







PLANCHE IX



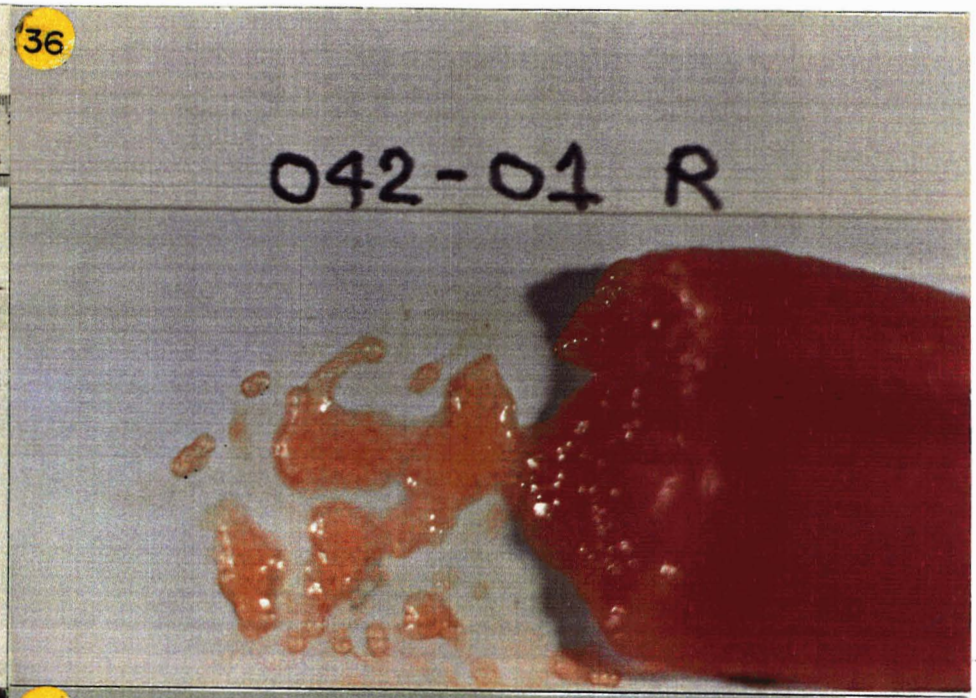





PLANCHE X

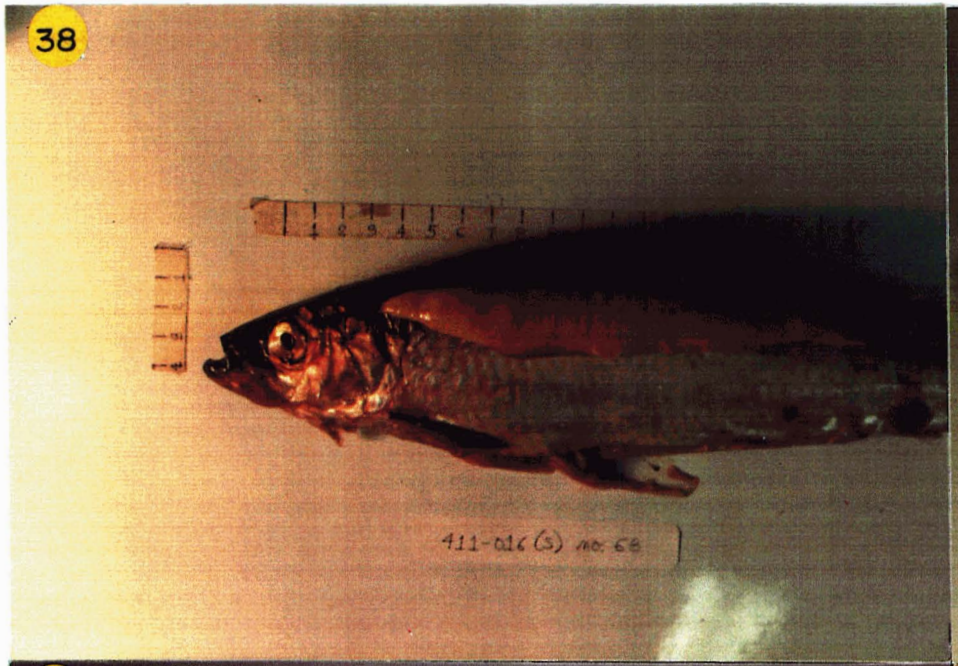







PLANCHE XI









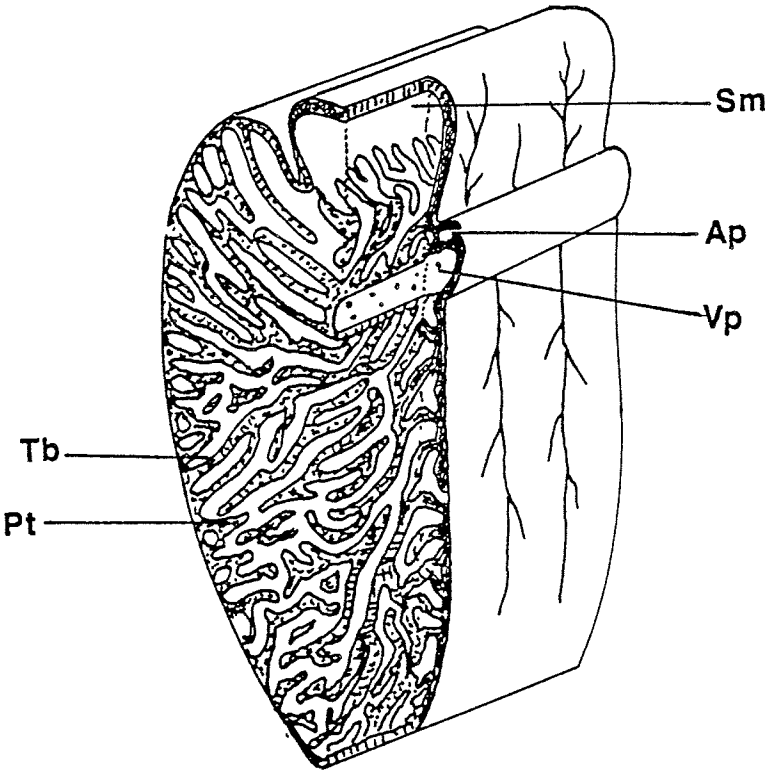

Figure 46 Représentation schématique de l'infrastructure du testicule, une fois que son développement est complété. Le testicule comporte une paroi, à partir de laquelle partent des ramifications de tissu conjonctif qui forment les parois des tubes séminifères. Ces derniers forment un réseau de canaux conduisant tous vers le spermiducte, canal par lequel le sperme est évacué lors de la fraie. Le système vasculaire est entre autre constitué d'une veine et d'une artère principales, qui parcourent la gonade sur toute sa longueur (adapté de Polder, 1961).

PLANCHE XII

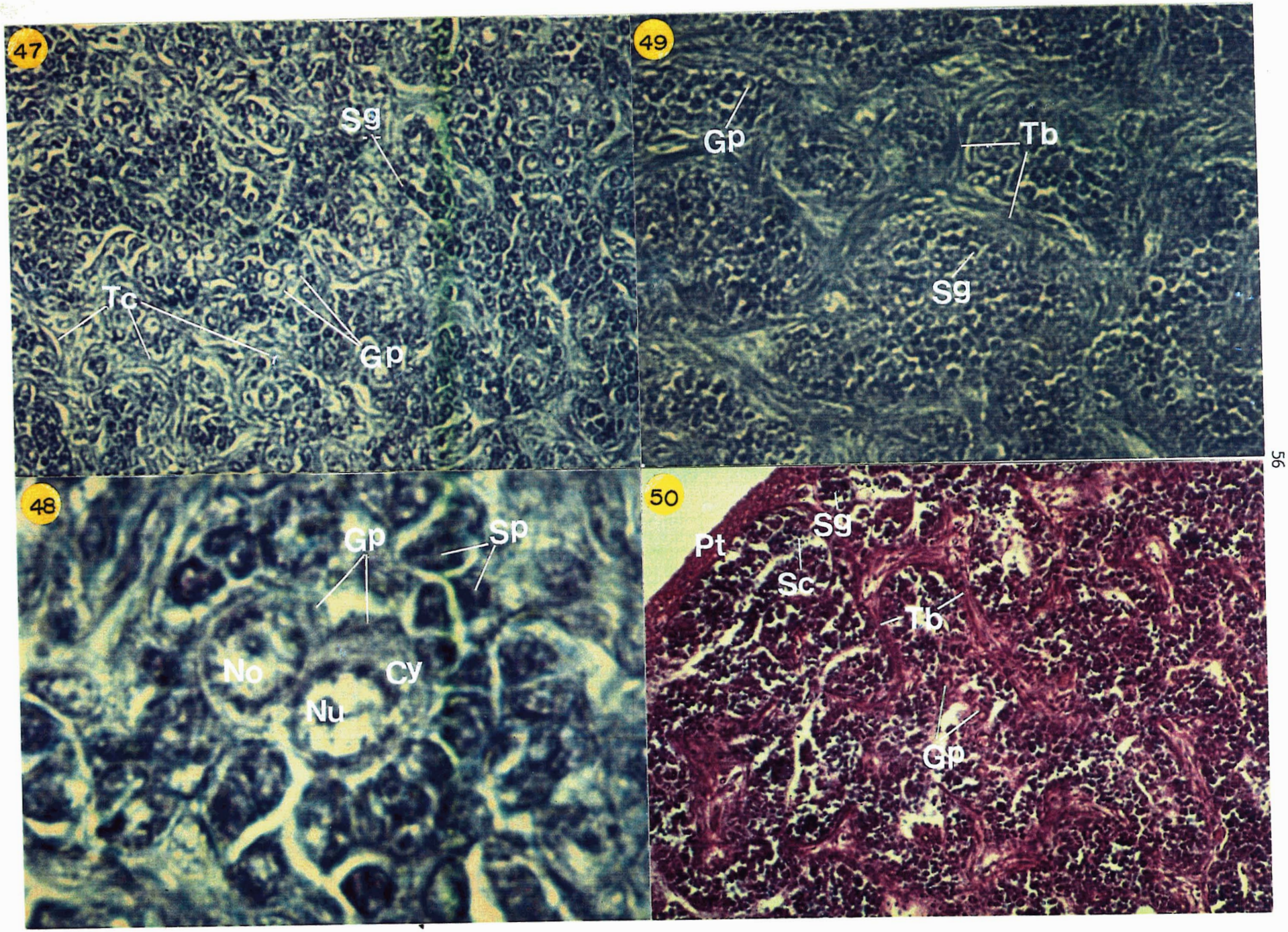

PLANCHE XIII

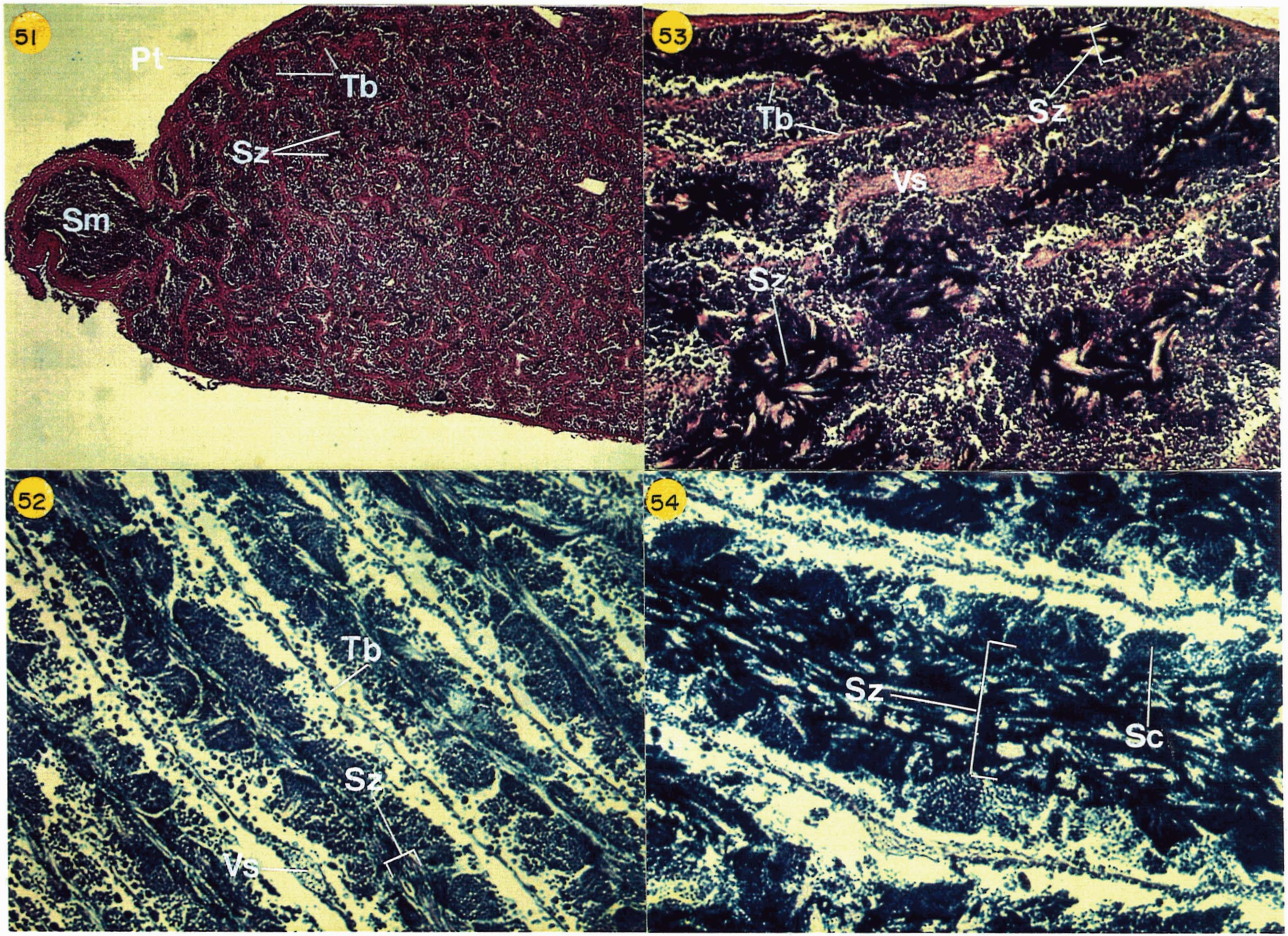

PLANCHE XIV



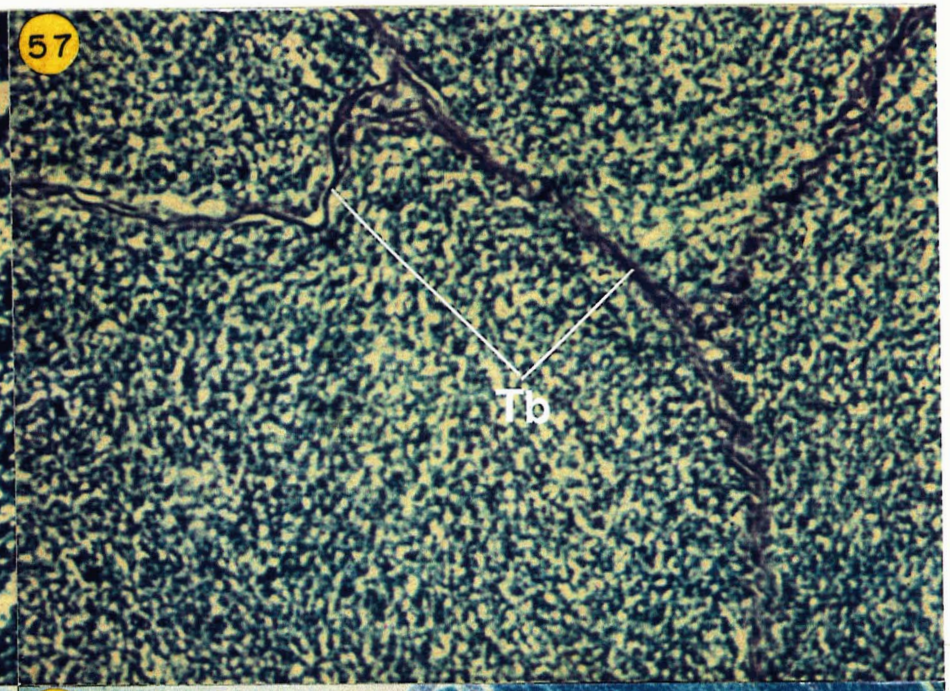

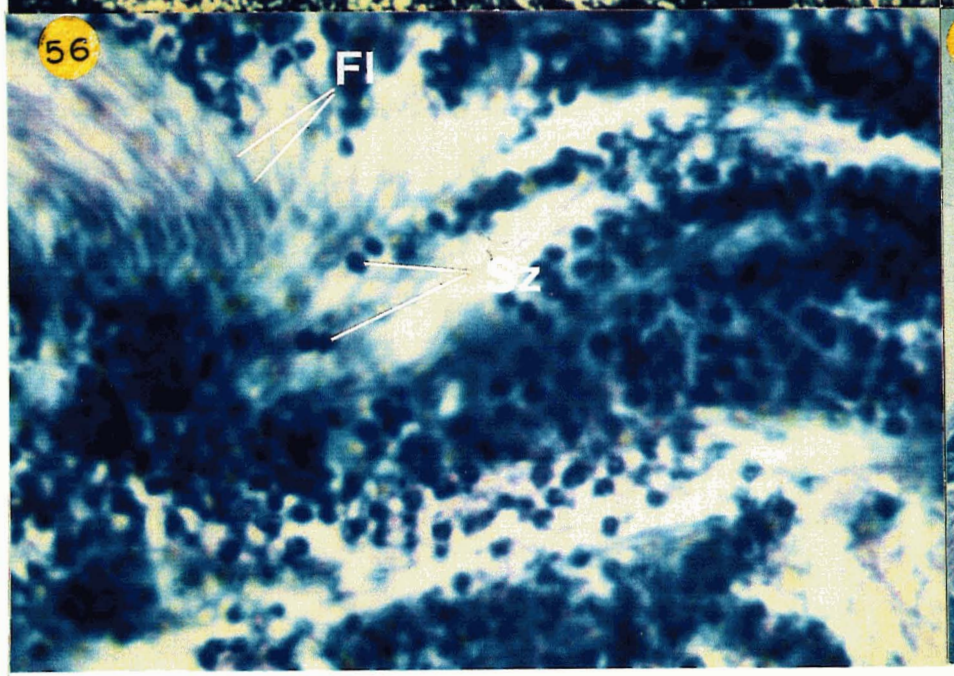

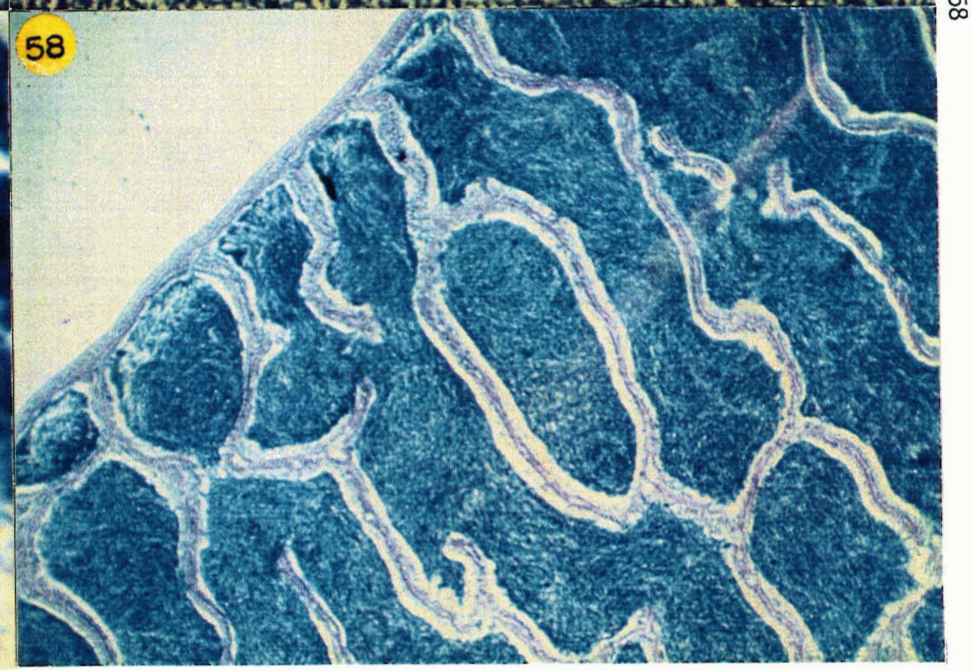

PLANCHE XV

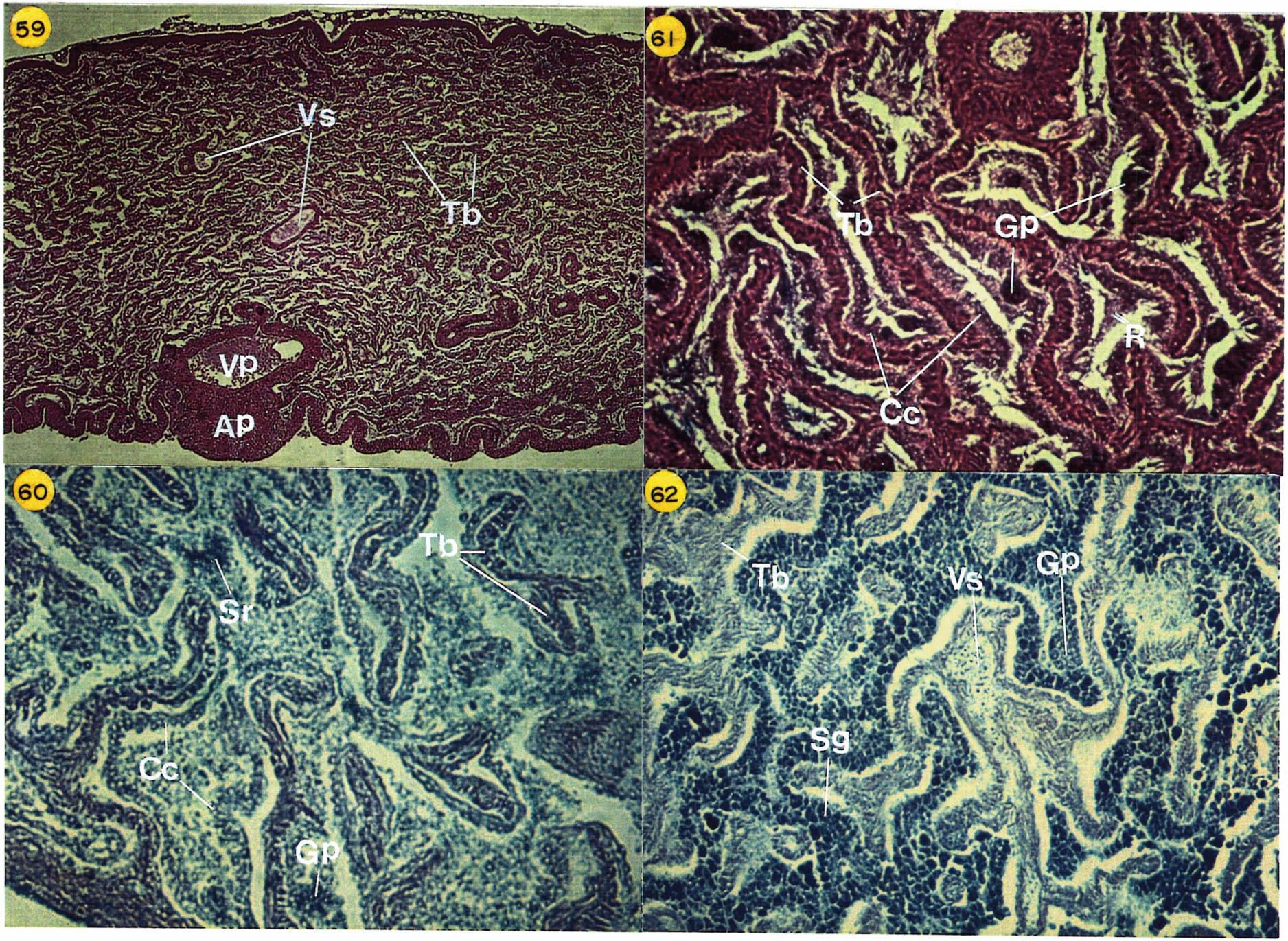

PLANCHE XVI

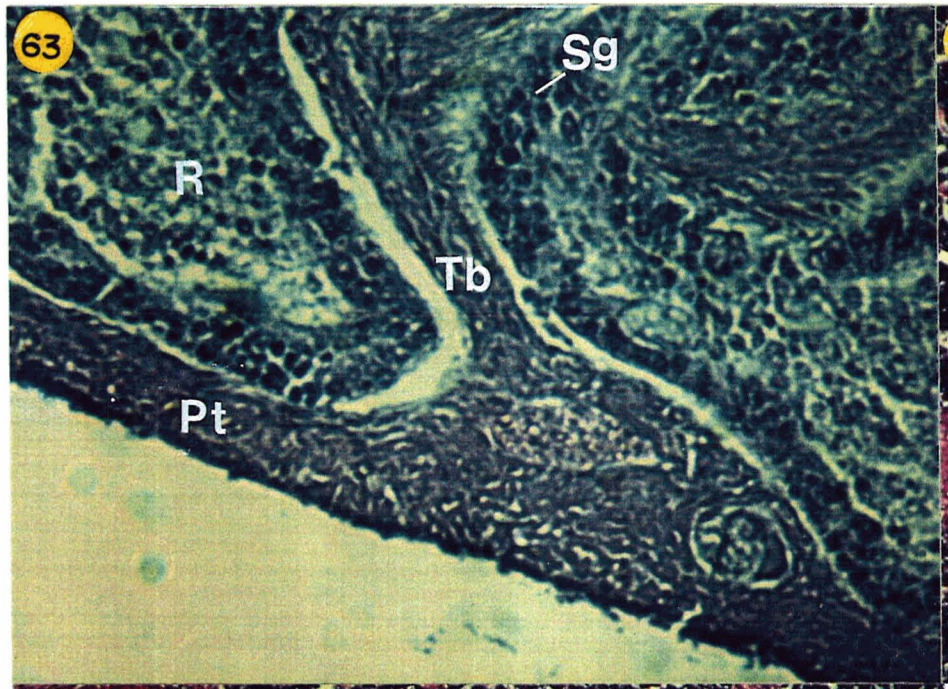

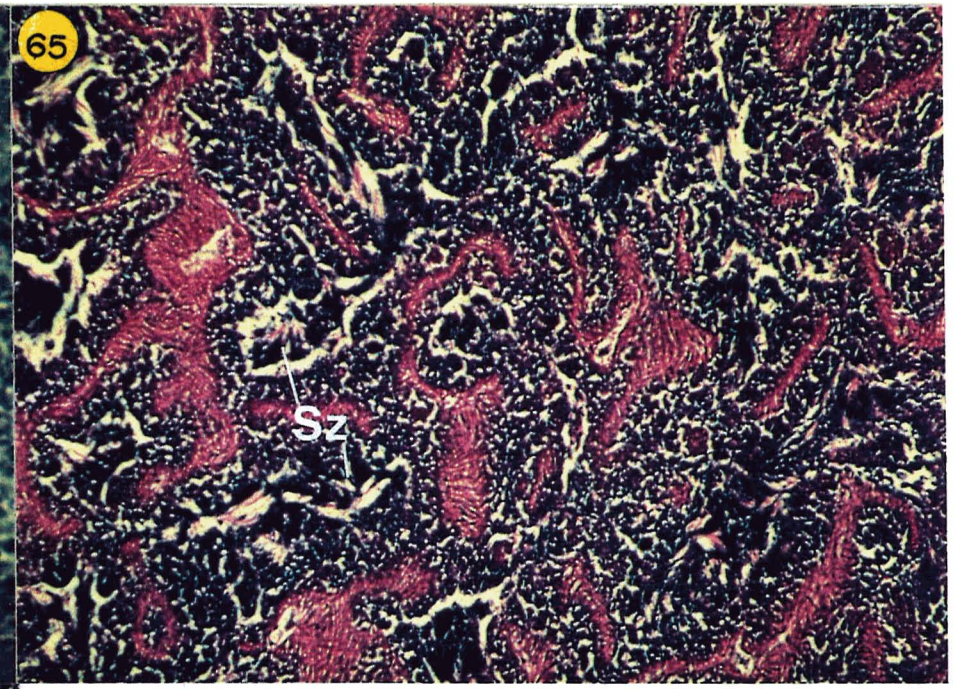

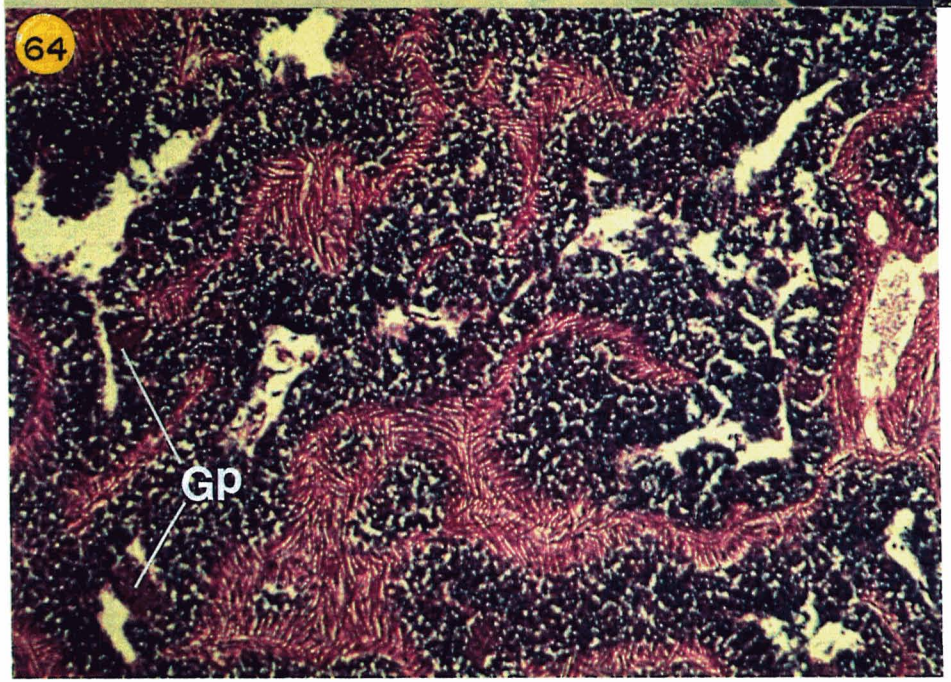

PLANCHE XVII





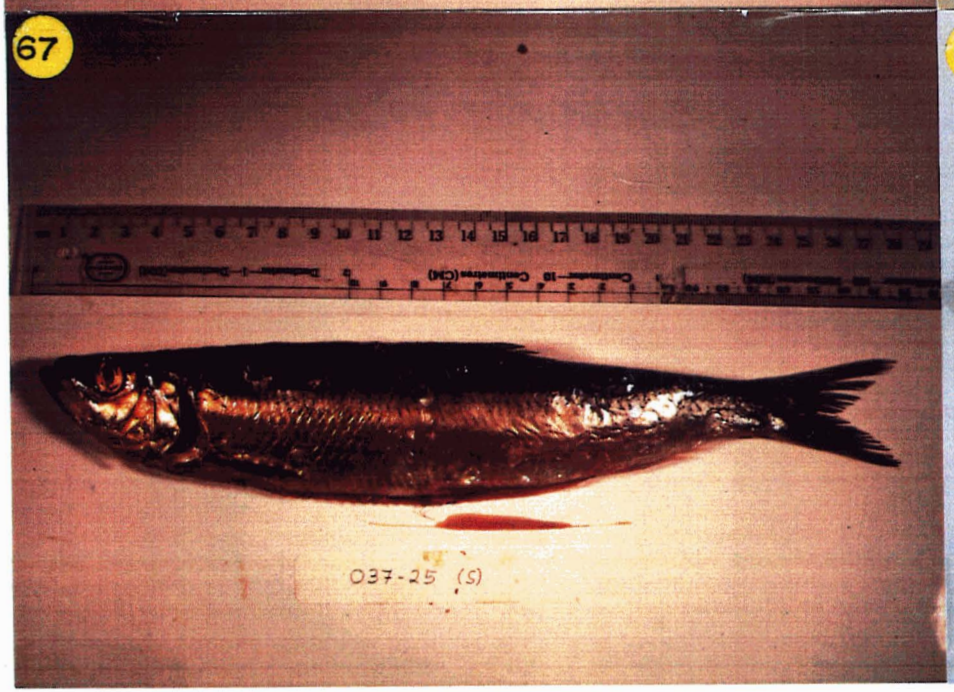

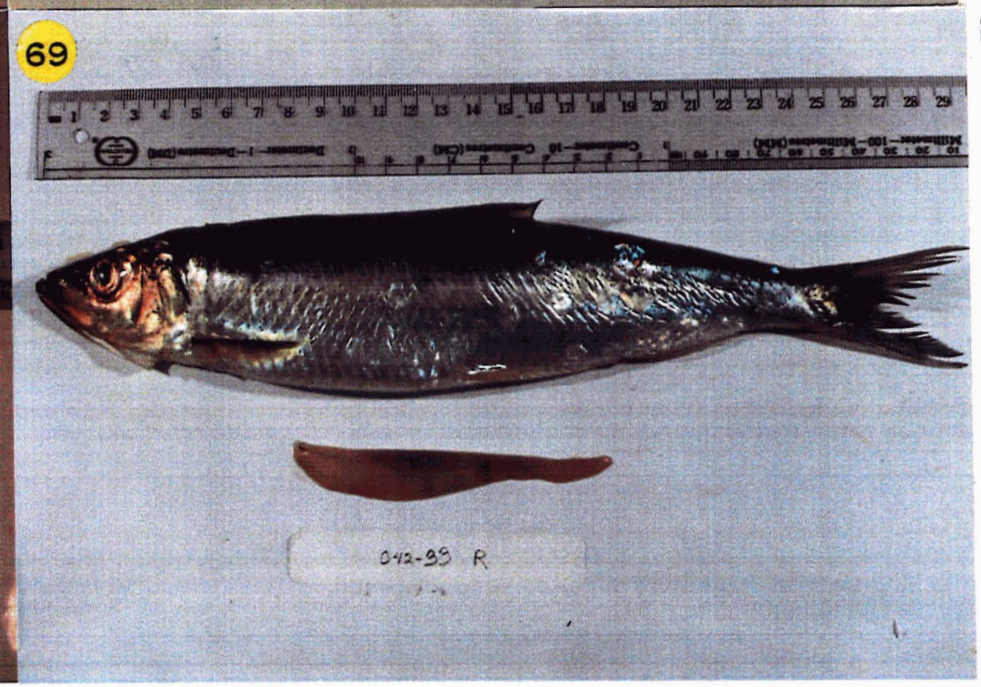

PLANCHE XVIII

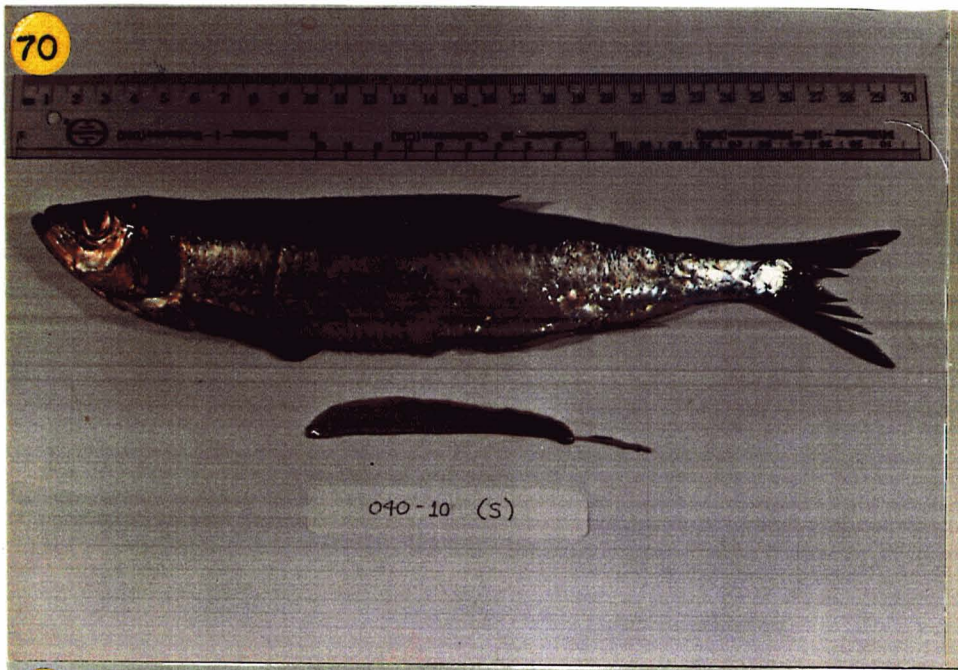





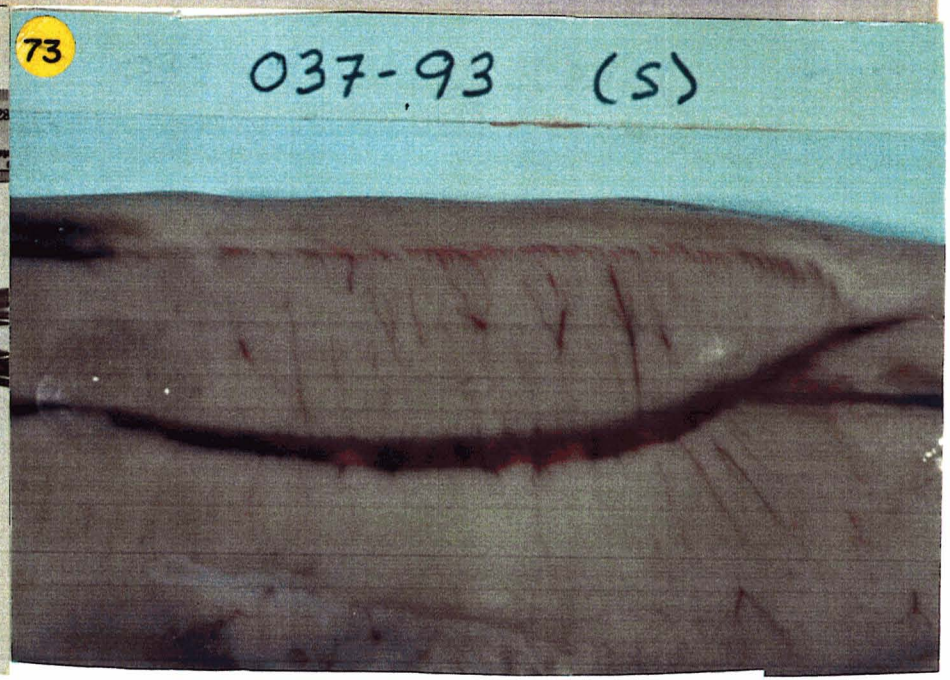

PLANCHE XIX







APPENDICE 1

MATURITY SCALE RECOMMENDED BY HERRING COMMITTEE OF ICES AND COMMENTS (*) GIVEN BY THE PARTICIPANTS OF THE ST.JOHN'S AGING WORKSHOP (tiré de Cleary et al., 1982).

Males

Stage

I Virgin herring. Testes very small, thread-like, whitish or grey-brown.
* Assignment of sex generally require microscope examination.

II Virgin herring with small sexual organs. Width of testes about 3-8 mm and reddish grey in colour.
* At stage 2 gonads are clearly visible and can be sexed according to the morphology of the gonad.

III Testes occupying about half of ventral cavity. Width of testes between 1 and 2 cm. Reddish grey or greyish.

IV Testes almost as long as body cavity. Testes whitish.

V Testes fill body cavity, testes milk white. Sperm do not flow but can be extruded by pressure.
* For stages III, IV and V with frozen fish, size of the gonads in relation to body cavity is the determinant character. There is a potential application for relative gonad-weight.

VI Testes ripe, testes white and sperm flowing freely.
* At this stage, stress induced extrusion of sexual product can happen. Initial analysis suggests that freezing may substantially reduce the incidence of free flowing attribute of this stage.

VII Spent herring. Testes bloodshot but may contain remains of sperm.

VIII Recovering spents. Testes firm and larger than virgin herring on stage II. Walls of testes striated: blood vessels prominent, testes wine red in colour (this stage passes into Stage III)
* Differentiation between stage III and VIII is difficult. In general, gonads at stage VIII are smaller and blood vessels are more prominent. However on the basis of present description, the transition period from VIII to III is not clearly defined. Since this is the major problem encountered maturity designation it is the area that should be examined more intensively. This problem might be resolved by relating histological analysis to some relative index of gonad weight.

APPENDICE 1 (suite)

Females

Stage

I Virgin herring. Gonads very small 2-3 mm broad, ovaries wine red.

II Virgin herring with small sexual organs. Width of ovaries about 3-8 mm, eggs not visible to naked eye but can be seen with a magnifying glass.

III Ovaries occupying about half of ventral cavity, width of ovaries between 1 and 2 cm. Eggs small but can de distinguished with naked eye, orange in colour.

IV Ovaries almost as long as body cavity. Eggs larger, varying in size, opaque, orange or pale yellow.

V Ovaries fill body cavity. Yellowish in colour. Eggs large, round; some transparent but do not flow.

* Size and visibility of the eggs is the determinant criteria between those stages.

VI Ovaries ripe. Eggs transparent and flowing freely.

VII Spent herring. Ovaries baggy and bloodshot, empty or containing only a few residual eggs.

VIII Recovering spents. Ovaries firm and larger than virgin herring on stage II. Eggs not visible to naked eye. Walls of ovary striated, blood vessels prominent, ovaries wine red in colour (this stage passes into Stage III).

APPENDICE 2

CRITERES HISTOLOGIQUES DEFINISSANT CHAQUE STADE DE MATURITE

A-Femelles

Stades I et II: harengs vierges

I - L'organisation du tissu conjonctif et du système vasculaire, et la production d'une lignée de cellules germinales s'effectuent dans l'ovaire. La phase de maturation des ovocytes n'a pas encore débuté. Les ovocytes sont foncés, ne contiennent pas de vitellus et n'ont que la thèque comme couche folliculaire. L'ovaire comporte une structure lamellaire très évidente en coupe longitudinale.

IIa - Début de la phase de maturation des ovocytes. Leur cytoplasme est plus pâle qu'au stade I et on peut y noter la présence de vésicules vitellines.

IIb - Les premiers globules vitellins apparaissent, mais sont présents en très petits nombres et se situent à la périphérie des ovocytes.

Stades III à V: phase de croissance rapide des gonades

IIIa - Les globules vitellins occupent jusqu'à la moitié du cytoplasme des ovocytes, soit la partie située à leur périphérie. Chez la plupart des ovocytes, la moitié du cytoplasme adjacente au noyau ne renferme pas de globules vitellins.

IIIb - Les globules ont envahi la moitié du cytoplasme des ovocytes qui est adjacente au noyau, mais la plupart des cellules comportent un noyau dégagé de globules vitellins.

IV - Les globules sont collés à la membrane nucléaire et peuvent même s'infiltrer dans le noyau. Généralement, les vésicules vitellines ne forment qu'une mince bande à la périphérie des ovocytes.

V - La décentralisation du noyau débute. A la fin du stade V, le noyau est complètement disparu et les globules vitellins sont devenus volumineux (par fusion). Les ovocytes sont encore entourés par leur follicule.

APPENDICE 2 (suite)

Stade VI: fraie

VI - L'ovulation se produit. Les oeufs matures se situent dans la partie centrale de l'ovaire et maintiennent les follicules vides et les ovocytes dormants à leur périphérie. L'abondance des oeufs décroît avec l'avancement de la fraie.

Stades VII et VIII: phase de reconstitution

VII - L'ovaire s'est presque complètement vidé de son contenu en oeufs. Les quelques oeufs matures encore présents sont considérés comme étant sur le point de se résorber. Les jeunes ovocytes présents dans l'ovaire ont les mêmes caractéristiques que ceux du stade I. La distinction d'avec le stade I doit reposer sur les marques de fraie présentes au stade VII. Celles-ci peuvent être:

(a) les follicules vides;
(b) les oeufs matures non-émis lors de la fraie;
(c) l'épaississement et les contorsions du tissu conjonctif;
(d) l'absence de structure lamellaire dans toute la gonade, ou au moins, dans sa partie centrale;
(e) les hématomes;
(f) les vaisseaux sanguins volumineux.

VIIIa - Début de la phase de maturation des ovocytes. Ceux-ci ont un cytoplasme moins coloré, mais ils ne contiennent pas de vitellus.

VIIIb - Phase de production des vésicules vitellines.

VIIIc - Apparition des premiers globules vitellins, mais ceux-ci demeurent peu nombreux et ne forment qu'une mince bande à la périphérie des ovocytes.

Le stade VIII correspond au stade II, au niveau du développement des cellules germinales. La distinction entre ces deux stades est liée à la présence des marques de fraie au stade VIII. Au stade VIIIa, ces marques sont les mêmes qu'au stade VII, à l'exception de la structure lamellaire, qui peut déjà être partiellement reconstituée et des follicules vides, qui sont généralement complètement résorbés. Aux stades VIIIb et VIIIc, les seules marques de fraie observables sont:

(a) l'épaississement et les contorsions du tissu conjonctif;
(b) la présence de vaisseaux sanguins volumineux ou d'hématomes;
(c) la présence d'oeufs matures non-émis lors de la fraie précédente;
(d) l'espacement entre les lamelles de tissu conjonctif.

Les marques de fraie peuvent devenir très difficiles à déceler, à mesure que l'on avance dans le stade VIII. L'ovaire passe par la suite au stade III.

APPENDICE 2 (suite)

B-Mâles

Stades I et II: harengs vierges

I - L'organisation du tissu conjonctif et du système vasculaire, et la production d'un premier groupe de spermatogonies s'effectuent dans le testicule. A la fin du stade I, les spermatogonies sont plus nombreuses que les cellules germinales primaires. Le tissu conjonctif n'est pas encore organisé en tubes séminifères.

IIa - La spermatogénèse débute, mais le niveau de maturation n'a pas dépassé la phase de multiplication des spermatogonies. La distinction d'avec le stade I se fait d'après la proportion plus importante (déterminée arbitrairement) de spermatogonies au stade II. Généralement, les cellules germinales primaires y sont confinées à de petits groupes isolés, tandis que les spermatogonies occupent le reste des tubes séminifères.

IIb - Les spermatogonies passent aux autres étapes du cycle spermatogénique. Le testicule en fin de stade II renferme toutes les phases de maturation des cellules germinales (cellules germinales primaires, spermatogonies, spermatocytes primaires et secondaires, et spermatozoïdes). Toutefois, les spermatozoïdes sont peu nombreux et ne peuvent être observés que dans quelques tubes séminifères.

Stades III à V: phase de croissance rapide des gonades

III - Distinction d'avec le stade II par la présence de spermatozoïdes dans la majorité des tubes séminifères. Les spermatozoïdes n'occupent pas plus que le tiers de la surface délimitée par les tubes séminifères.

IV - Les spermatozoïdes occupent entre le tiers et les 3/5 de la surface délimitée par les tubes séminifères.

Va - Il ne subsiste plus qu'une mince bande de spermatocytes à la périphérie des tubes séminifères. Ultérieurement, le testicule ne contient plus que des spermatozoïdes, mais ceux-ci conservent l'aspect de paquets denses de noyaux.

Vb - Les spermatozoïdes se sont détachés des cellules de Sertoli et sont maintenant distribués uniformément dans les tubes séminifères.

APPENDICE 2 (suite)

Stade VI: fraie

VI - Le stade VI est attribué au testicule à partir du moment où un relâchement peut être observé entre le contenu des tubes séminifères et leur paroi. Le stade VI typique est toutefois représenté par l'absence de sperme dans plusieurs tubules.

Stades VII et VIII: phase de reconstitution

VII - La majorité des tubes séminifères se sont vidés de leur contenu en sperme. Des petits groupes de cellules germinales primaires sont identifiables dans quelques tubes séminifères. La distinction d'avec le stade I se fait d'après les marques de fraie suivantes:

(a) la présence de sperme résiduel;
(b) l'épaississement et les contorsions des parois testiculaire et tubulaire;
(c) la structure des tubes séminifères, qui est peu ou pas apparente;
(d) la présence de vaisseaux sanguins volumineux et parfois, d'hématomes.

VIIIa - Les cellules germinales primaires poursuivent leurs divisions. Les spermatogonies subissent une phase importante de multiplication, ce qui contribue à augmenter considérablement leur nombre dans les tubes séminifères. Les autres étapes du cycle spermatogénique ne sont toutefois pas encore présentes.

VIIIb - Présence de toutes les phases de développement des cellules germinales, mais les spermatozoïdes sont peu nombreux et ne peuvent être observés que dans quelques tubes séminifères.

Le stade VIII s'apparente au stade II, au niveau du développement des cellules germinales. La seule différence se situe au niveau de la production de spermatogonies, qui est déjà avancée lorsqu'on attribue le stade II au testicule, tandis qu'elle ne fait que débuter au stade VIIIa. La distinction entre ces deux stades doit donc reposer aussi sur les marques de fraie apparentes au stade VIII. Au stade VIIIa, ces marques sont les mêmes qu'au stade VII, sauf que la résorption du sperme résiduel est plus avancée et que la contraction des parois tubulaires est plus évidente. Au stade VIIIb, la résorption du sperme résiduel est généralement complétée. Les signes de fraie sont alors indiqués principalement par la contraction des parois tubulaires et parfois, par la présence d'un système vasculaire mieux développé (présence de vaisseaux sanguins volumineux et occasionnellement d'hématomes).

APPENDICE 3

ENUMERATION DES CRITERES MACROSCOPIQUES A UTILISER EN PRIORITE POUR L'ATTRIBUTION DU STADE DE MATURITE

Mâles

STADE		
I	Largeur:	maximum 3 mm[1]
	Longueur:	jusqu'à 1/2[2]
II	Largeur:	3 à 8 mm[1]
	Longueur:	1/2 à 2/3[2]
III	Largeur:	5 à 10 mm (partie post.) et 10 à 20 mm (partie la plus large)[1]
	Longueur:	2/3 et plus[2]
IV	Largeur:	peut dépasser 10 mm (partie post.) et 20 mm (partie la plus large)[1]
	Longueur:	généralement toute la cavité
V	Volume:	100 % de la cavité
	Spermiducte:	gonflé sur toute sa longueur[5]
	Coloration:	généralement blanc laiteux[7]
VI	Spermiducte:	très dilaté
	Testicules:	plus visqueux[8]
VII	Gonades flasques, injectées de sang (brunâtres) et généralement vides9	
VIII	Plus ferme qu'au stade VII. Teintes rouge-vin et forme plus allongée qu'au stade II[11]. Testicules plus large qu'au stade II[12], mais moins large qu'au stade III[13].	

Femelles

STADE		
I	Largeur:	maximum 3 mm[1]
	Longueur:	jusqu'à 1/2[2]
II	Oeufs:	difficilement visibles à l'oeil nu[3]
	Largeur:	3 à 8 mm[1]
	Longueur:	1/2 à 2/3[2]
III	Oeufs:	facilement visibles à l'oeil nu
	Largeur:	5 à 10 mm (partie post.) et 10 à 20 mm (partie la plus large)[1]
	Longueur:	2/3 et plus[2]
IV	Largeur:	peut dépasser 10 mm (partie post.) et 20 mm (partie la plus large)[1]
	Longueur:	généralement toute la cavité
	Oeufs:	opaques[4]
V	Volume:	100 % de la cavité
	Oeufs:	certains sont transparents[6]
VI	Oeufs:	tous transparents
	Ovaire:	se détache en lamelles
VII	Gonades flasques, injectées de sang (rouge-vin) et généralement vides[9]	
VIII	Aspect cylindrique[10] et plus ferme qu'au stade VII. Teintes rouge-vin et forme plus allongée qu'au stade II[11]. Testicule plus large qu'au stade II[12].	
	Oeufs:	difficilement visibles à l'oeil nu[3].

APPENDICE 3 (SUITE)

(1) Les valeurs de la largeur des gonades ne sont mentionnées que pour donner une idée de leur ordre de grandeur aux différents stades de maturité. Ces valeurs ne tiennent pas compte des variations en fonction de la taille du poisson.

(2) Exprimée en fonction de la longueur de la cavité coelomique.

(3) Chez les femelles, la possibilité, ou non, de distinguer les oeufs à l'oeil nu représente le meilleur critère pour séparer les stades II (ou VIII) et III.

(4) Les oeufs deviennent opaques au cours du stade III. Cependant, ce paramètre peut apporter de l'information supplémentaire pour l'identification du stade IV.

(5) Le gonflement du spermiducte peut aussi être observé au stade IV. Donc, le volume de la cavité coelomique occupé par les gonades doit être considéré comme la caractéristique prioritaire pour la classification du stade V.

(6) La présence de quelques oeufs transparents n'est pas observée régulièrement au stade V. Le volume de la gonade par rapport à celui de la cavité coelomique demeure donc le critère prioritaire pour distinguer les stades IV et V.

(7) Le testicule peut aussi être gris-rosé. La coloration ne peut servir, à elle seule, pour la détermination de ce stade de maturité.

(8) L'aspect visqueux des gonades peut varier dépendamment de l'état de l'échantillon (Cleary et al., 1982).

(9) Cette caractéristique peut varier considérablement dépendamment de la quantité de résidus présents dans la gonade.

(10) L'aspect cylindrique de l'ovaire pourrait constituer le meilleur paramètre pour distinguer les stades VII et VIII. Cet aspect est lié à la production d'une nouvelle lignée d'ovocytes et au début de la phase de maturation d'une partie d'entre eux.

(11) Ce critère n'est généralement valable que pour une gonade au début du stade VIII.

(12) Vers la fin du stade VIII, seule la largeur de la gonade, légèrement supérieure au stade VIII (de 5 à 10 mm plutôt que 3 à 8 mm), permet de faire la distinction d'avec le stade II, mais l'utilisation de ce paramètre implique une marge d'erreur très importante.

(13) Chez les mâles, la distinction des stades VIII et III doit reposer uniquement sur la largeur des gonades.