

Date of Publication: 15 January 2001

Vol. 27-2

Date de publication : 15 janvier 2001

Contained in this issue:

Death from Invasive Meningococcal Disease Following Close Contact with a Case of Primary Meningococcal Conjunctivitis – Langley, British Columbia, 1999 13

Progress Toward Interrupting Indigenous Measles Transmission – Region of the Americas, January 1999-September 2000 18

Contenu du présent numéro :

Décès dû à une méningocoque invasive par suite d'un contact étroit avec un cas de conjonctivite méningococcique primitive - Langley (Colombie-Britannique), 1999 13

Progrès vers l'élimination de la transmission de la rougeole indigène – Région des Amériques, janvier 1999-septembre 2000 18

DEATH FROM INVASIVE MENINGOCOCCAL DISEASE FOLLOWING CLOSE CONTACT WITH A CASE OF PRIMARY MENINGOCOCCAL CONJUNCTIVITIS – LANGLEY, BRITISH COLUMBIA, 1999

Introduction

Conjunctivitis caused by *Neisseria meningitidis* can occur in association with invasive meningococcal infection, or in isolation as primary meningococcal conjunctivitis (PMC)⁽¹⁾. *N. meningitidis* is an uncommon cause of acute, purulent conjunctivitis in children or adults but may have serious consequences⁽²⁾. Published cases series report local periorbital infection⁽³⁻⁵⁾ or systemic invasive meningococcal disease following primary meningococcal conjunctivitis in 10% to 29% of cases^(2,3,4,6-8), with an associated case fatality rate of 13%⁽⁴⁾. Risk of invasive meningococcal infection following PMC is higher among patients who are treated with only topical therapy, compared with those treated with systemic antibiotics^(2,3,4,6,8-10). Close contacts of patients with PMC also appear to be at increased risk of invasive meningococcal infection following transmission of the organism^(2,4).

Current guidelines for management of meningococcal disease in both Canada and the United States recommend chemoprophylaxis for close contacts of patients with invasive meningococcal disease. The most common clinical presentations of invasive meningococcal disease are meningitis and/or meningococemia, although other manifestations may occur. To be reportable as a confirmed case requires isolation of *N. meningitidis* from a normally sterile site, or demonstration of *N. meningitidis* antigen in cerebrospinal fluid (CSF)^(11,12). These guidelines make no reference to locally aggressive disease such as PMC as a presentation of meningococcal infection warranting prophylaxis of contacts⁽¹³⁾. A recent survey of Canadian provincial epidemiologists revealed that PMC is neither a provincially reportable communicable disease in Canada, nor generally recognized as an infection requiring public-health intervention (i.e. contact tracing and provision of antibiotic chemoprophylaxis to household and other close contacts (Dr. D. Patrick: unpublished observations).

DÉCÈS DÛ À UNE MÉNINGOCOCCIE INVASIVE PAR SUITE D'UN CONTACT ÉTROIT AVEC UN CAS DE CONJONCTIVITE MÉNINGOCOCCIQUE PRIMITIVE – LANGLEY (COLOMBIE-BRITANNIQUE), 1999

Introduction

La conjonctivite causée par *Neisseria meningitidis* peut survenir en marge d'une méningocoque invasive ou encore isolément sous forme de conjonctivite méningococcique primitive (CMP)⁽¹⁾. *N. meningitidis* est une cause peu fréquente de conjonctivite purulente aiguë chez les enfants et les adultes, mais elle peut avoir des conséquences graves⁽²⁾. Des études présentant des séries de cas font état d'infections périorbitaires localisées⁽³⁻⁵⁾ ou de méningocoques invasives généralisées consécutives à une conjonctivite méningococcique primitive chez 10 % à 29 % des cas^(2,3,4,6-8) pour lesquelles le taux de létalité s'établit à 13 %⁽⁴⁾. Le risque d'infection méningococcique invasive consécutive à une CMP est plus élevé chez les patients qui ont reçu uniquement un traitement topique comparativement à ceux à qui l'on a administré une antibiothérapie par voie générale^(2,3,4,6,8-10). Les contacts étroits des patients atteints de CMP semblent également courir un risque plus élevé de méningocoque invasive lorsqu'ils contractent l'infection^(2,4).

Les lignes directrices canadiennes et américaines concernant le traitement de la méningocoque invasive recommandent une chimioprophylaxie pour les contacts étroits des patients atteints de méningocoque invasive. Les tableaux cliniques les plus fréquents des méningocoques invasives sont une méningite, ou une méningococcémie, ou les deux, bien que d'autres manifestations aient également été observées. Pour que la maladie soit déclarée en tant que cas confirmé, *N. meningitidis* doit être isolé à partir d'un site normalement stérile ou encore il faut démontrer la présence de l'antigène de *N. meningitidis* dans le liquide céphalorachidien (LCR)^(11,12). Ces lignes directrices ne font pas mention d'entités cliniques locales agressives comme la CMP parmi les tableaux cliniques qui justifient une prophylaxie chez les contacts⁽¹³⁾. Une enquête récente menée auprès des épidémiologistes provinciaux du Canada a révélé que la CMP n'est ni une maladie à déclaration obligatoire à l'échelle provinciale au Canada ni une infection qui nécessite l'intervention des services de santé publique (p. ex., recherche des contacts et recours à une chimioprophylaxie antibiotique pour les contacts domestiques ou les autres contacts étroits (D^r D. Patrick : observations inédites).

There are no published estimates for rates of secondary infection among close contacts of patients with PMC⁽²⁾. However, case reports of secondary transmission of *N. meningitidis* to close contacts of patients with PMC⁽²⁾ point to the need for appropriate case management of PMC, and for this infection to be reportable to local public-health authorities, to ensure appropriate case-contact follow up and management. In this report, we describe primary meningococcal conjunctivitis in a child associated with fatal meningococcal disease in a close contact of the case, and review the relevant literature.

Case study

In early summer, a 4½-year-old male daycare attendee presented to a local emergency room with bilateral conjunctivitis. The child lived with his parents and 2-year-old brother. Two days prior to presentation, he had been started on sulfacetamide eye drops for conjunctivitis at a walk-in clinic. The conjunctivitis had started in his right eye, apparently after getting sand in that eye 2 days earlier. In the emergency room, both eyes were noted to be injected and he had marked discharge from both eyelids. A subconjunctival hemorrhage was noted in the upper part of his right eye. The eyes were examined with the assistance of local anesthetic and there was no visible foreign body. A swab was taken for culture and sensitivity, and the child was given erythromycin ointment and advised to see his family physician the following day.

The next day, the family physician was advised that Gram-negative diplococci were found on Gram stain of the discharge. The child returned for reassessment, and was started on a 10-day course of cefprozil (a broad spectrum oral cephalosporin). He recovered uneventfully. The final culture report described a heavy growth of *N. meningitidis* and scant growth of *Moraxella catarrhalis*. In the absence of invasive disease, and in accordance with current public-health recommendations in Canada, no chemoprophylaxis for household or other close contacts was advised.

Twenty-three days following the child's visit to the emergency room, his 33-year-old mother came by ambulance to the same community hospital complaining of shortness of breath, chest pain, headache, and significant pain in her legs, arms, abdomen, and back. She described a 'cold' during the previous week and complained of a 1-day history of sore throat and headache.

The woman was alert and oriented on initial examination. Her oral temperature was 37.3° C. However, at presentation she exhibited signs of shock, including hypotension (blood pressure 86/69), tachycardia (pulse rate of 112), tachypnea (respiratory rate of 24), and poor peripheral perfusion (mottling of her lower extremities to the hips bilaterally). She was found to have red conjunctiva and some redness of her throat. Other than a slightly stiff neck, there were no abnormal neurologic findings on examination. She had right upper quadrant tenderness and slight tenderness at the right costovertebral angle.

Sepsis was included in the emergency room physician's differential diagnosis. Intravenous volume replacement was commenced and laboratory investigations undertaken, including collection of blood for culture. Treatment was initiated with vancomycin and cefotaxime immediately following the blood culture. Penicillin G and clindamycin were later added. She developed a petechial rash, first noted on her face, which later became generalized and purpuric. Over the next few hours her clinical condition deteriorated despite vigorous intervention. She was transferred to a tertiary referral centre where she died, 7 hours after initial presentation to the emergency room, from irreversible shock associated with disseminated intravascular coagulation.

Personne n'a jamais publié d'estimations des taux d'infections secondaires parmi les contacts étroits des patients atteints de CMP⁽²⁾. Toutefois, des rapports de cas de transmission secondaire de *N. meningitidis* à des contacts étroits de patients atteints de CMP⁽²⁾ témoignent de la nécessité de traiter convenablement la CMP et rendre obligatoire la déclaration de cette maladie aux services locaux de santé publique afin de faire en sorte qu'il y ait un suivi et un traitement adéquats des cas et de leurs contacts. Dans le présent rapport, nous décrivons un cas de conjonctivite méningococcique primitive chez un enfant qui a été lié à une méningococcie fatale chez un contact étroit de ce cas, de même qu'une recension de la littérature pertinente.

Étude de cas

Au début de l'été, un bambin de 4½ ans qui fréquentait une garderie s'est présenté au service d'urgence de l'hôpital local où l'on a diagnostiqué une conjonctivite bilatérale. Le garçonnet vivait avec ses parents et son frère âgé de 2 ans. Deux jours auparavant, un médecin d'une clinique sans rendez-vous lui avait prescrit un collyre au sulfacétamide pour traiter une conjonctivite. L'infection avait débuté dans l'oeil droit, apparemment après qu'il eut reçu du sable dans cet oeil 2 jours plus tôt. À la salle d'urgence, le médecin a noté que les deux yeux étaient injectés et qu'il y avait un écoulement important au niveau des deux paupières. Il a observé une hémorragie sous-conjonctivale dans la partie supérieure de l'oeil droit et a examiné les yeux à fond après avoir administré une anesthésie locale. Il n'a découvert aucun corps étranger. Enfin, il a effectué un prélèvement pour la réalisation d'une culture et d'un antibiogramme et lui a donné un onguent à base d'érythromycine en lui recommandant de consulter son médecin de famille le lendemain.

Le jour suivant, on informait le médecin de famille que la coloration de Gram avait révélé la présence de diplocoques Gram négatifs dans le prélèvement réalisé la veille. L'enfant a subi une nouvelle évaluation et reçu une prescription de cefprozil (une céphalosporine orale à large spectre) pour une période de 10 jours. Il s'est rétabli normalement. Le rapport final de la culture faisait état d'une croissance abondante de *N. meningitidis* et d'un nombre limité de *Moraxella catarrhalis*. En l'absence de maladie invasive et conformément aux recommandations de santé publique qui ont actuellement cours au Canada, aucune chimioprophylaxie pour les contacts domestiques ou les autres contacts étroits n'a été recommandée.

Vingt-trois jours après que l'enfant se fut présenté à la salle d'urgence, sa mère de 33 ans est arrivée en ambulance au même hôpital communautaire; elle se plaignait de dyspnée, de douleurs thoraciques, de maux de tête et de douleurs importantes aux jambes, aux bras, à l'abdomen et au dos. Elle a indiqué qu'elle avait souffert d'un rhume au cours de la semaine précédente et qu'elle avait un mal de gorge et des maux de tête.

Elle était éveillée et orientée lors de l'examen initial. Sa température buccale était de 37,3 °C. Cependant, elle présentait des signes de choc, dont une hypotension (tension artérielle 86/69), une tachycardie (pouls de 112), une tachypnée (fréquence respiratoire de 24) et une mauvaise circulation périphérique (marbrures bilatérales sur les membres inférieurs atteignant les hanches). Ses conjonctives et sa gorge étaient rouges. Hormis une légère raideur de la nuque, l'examen n'a révélé aucune anomalie neurologique. On a noté une légère sensibilité au toucher dans le quadrant supérieur droit et au niveau de l'angle costo-vertébral droit.

L'urgentologue a inclus la septicémie dans son diagnostic différentiel. Il a entrepris de corriger l'hypovolémie par remplissage vasculaire et demandé des analyses de laboratoire, dont une hémoculture. Une antibiothérapie à base de vancomycine et de cefotaxime a été mise en route immédiatement après l'hémoculture. Par la suite, on a ajouté de la pénicilline G et de la clindamycine. La patiente a développé une éruption pétéchiiale qui est d'abord apparue au visage pour ensuite s'étendre à l'ensemble du corps et devenir purpurique. Au cours des heures suivantes, son état s'est détérioré malgré des interventions acharnées. Elle a été transférée à un centre de soins tertiaires où elle est décédée, 7 heures après son arrivée à l'urgence de l'hôpital, d'un choc irréversible attribuable à une coagulation intravasculaire disséminée.

Cultures from both the boy and his mother were positive for *N. meningitidis*, serogroup C serotype 2a; serosubtype P1.2, electrophoretic type 15. Rifampin prophylaxis was offered to the mother's household and close contacts. No further cases occurred in contacts of either the child or his mother.

Discussion

Although *N. meningitidis* is an uncommon cause of primary conjunctivitis, previous reports have described meningococcal conjunctivitis as a secondary manifestation of invasive meningococcal disease⁽¹⁾. Some small studies have reported that 2% of microbiologically proven acute bacterial conjunctivitis is caused by *N. meningitidis*^(4,14,15), but larger series suggest that the organism is responsible for < 0.08% of cases⁽¹⁶⁻¹⁸⁾. PMC presents as acute or hyperacute, mucopurulent conjunctivitis that is indistinguishable clinically from gonococcal conjunctivitis^(3-6,19,20). *N. meningitidis* may masquerade as the gonococcus as a rare cause of ophthalmia neonatorum⁽²¹⁾. PMC is infrequently catarrhal⁽²²⁾ and more commonly unilateral^(3,4,8,20). Patients typically have painful, swollen, red eyelids, with injected, erythematous bulbar conjunctiva. Ocular complications are uncommon but corneal erosions have been reported in as many as 10% of cases⁽⁴⁾. In cases of meningococcal conjunctivitis, Gram stain of conjunctival exudate or scrapings consistently reveals intracellular and extracellular Gram-negative diplococci and abundant polymorphonuclear leukocytes^(2-5,19). However, a differential diagnosis including *Neisseria gonorrhoea* and *M. catarrhalis* should be considered⁽²⁾.

As with invasive meningococcal infection, PMC is primarily a pediatric disease with the highest age-specific incidence in young children^(3,4,8,23). In a review of 84 identified cases of PMC, 50% occurred among children < 5 years old, and 95% of all cases were in individuals < 25 years old⁽⁴⁾. This same review reported a male:female ratio of PMC of 1.76:1, which differs significantly from the average gender ratio for invasive meningococcal disease in Canada over the 10-year period 1988-1997 inclusive of 1.07:1⁽²⁴⁾. A male preponderance was also noted in another series⁽⁷⁾.

PMC is presumably caused by exposure of the conjunctiva to *N. meningitidis* following direct contact with contaminated hands, or infectious airborne respiratory secretions⁽⁴⁾. Meningococci isolated from the conjunctiva in PMC are usually of the same serogroup, serotype, and subtype as those recovered from the nasopharynx of the case, suggesting probable secondary seeding of the conjunctiva from the upper respiratory tract⁽⁶⁾. Published studies and reviews of PMC report that 10% to 28% of patients with PMC develop invasive meningococcal disease, with symptoms of systemic disease appearing within 2 days (range: 3 hours to 4 days) of onset of ocular symptoms^(2,4,6). It is unknown whether the conjunctiva or the nasopharynx, as is presumed for invasive meningococcal disease, is the primary site of invasion prior to the onset of systemic meningococcal disease⁽¹⁰⁾.

Preliminary diagnosis may be made by Gram stain of conjunctival fluid, but culture is essential for diagnostic confirmation, strain characterization, and antibiotic susceptibility testing. Conjunctival swabs should be rapidly transported to the microbiology laboratory for immediate microscopy and culture. The distribution of meningococci serogroups that cause PMC generally correlates with that causing invasive disease in the general population^(2,4,14).

Systemic antibiotic therapy of PMC is more effective than topical antibiotic therapy alone, in protecting the patient from subsequent invasive disease^(2-4,6,8-10,19,20). A review of 14 cases of PMC that were

Les cultures réalisées chez la mère et l'enfant étaient toutes deux positives pour *N. meningitidis*, sérotype 2a, sous-type P1.2; type électrophorétique 15. Une prophylaxie à la rifampicine a été offerte aux membres de la famille de la dame ainsi qu'à ses contacts étroits. Aucun autre cas n'a été observé parmi les contacts de l'enfant ou de la femme.

Analyse

S'il est vrai que *N. meningitidis* est une cause peu fréquente de conjonctivite primitive, certains auteurs ont déjà signalé des cas de conjonctivite méningococcique comme manifestation secondaire d'une méningococcie invasive⁽¹⁾. Des études d'envergure restreinte ont établi que 2 % des conjonctivites bactériennes aiguës pour lesquelles on avait obtenu une confirmation bactériologique étaient attribuables à *N. meningitidis*^(4,14,15), mais des séries plus importantes semblent indiquer que cet organisme est responsable de < 0,08 % des cas⁽¹⁶⁻¹⁸⁾. La CMP se présente comme une conjonctivite mucopurulente aiguë ou hyperaiguë qu'il est impossible de distinguer cliniquement d'une conjonctivite gonococcique^(3-6,19,20). *N. meningitidis* peut prendre le masque d'un gonocoque en tant que cause rare d'une ophtalmie purulente du nouveau-né⁽²¹⁾. La CMP est rarement catarrhale⁽²²⁾ et le plus souvent unilatérale^(3,4,8,20). Généralement, les patients se présentent avec des paupières douloureuses, bouffies et rouges et une conjonctive bulbaire injectée et érythémateuse. Les complications ophtalmiques sont rares mais on a signalé la présence d'érosions cornéennes dans jusqu'à 10 % des cas⁽⁴⁾. Dans les cas de conjonctivite méningococcique, la coloration de Gram de l'exsudat ou des produits de grattage révèle toujours la présence de diplocoques intracellulaires ou extracellulaires Gram négatifs et d'une abondance de leucocytes polynucléaires^(2-5,19). Il faut toutefois toujours envisager la possibilité d'une infection due à *Neisseria gonorrhoea* et à *M. catarrhalis* dans le diagnostic différentiel⁽²⁾.

Tout comme la méningococcie invasive, la CMP est avant tout une affection pédiatrique, l'incidence la plus élevée étant observée chez les enfants en bas âge^(3,4,8,23). Dans une étude portant sur 84 cas diagnostiqués de CMP, 50 % des infections sont survenues chez des bambins âgés de < 5 ans et 95 % de tous les cas ont été relevés chez des patients âgés de < 25 ans⁽⁴⁾. La même étude a signalé un ratio hommes : femmes de 1,76:1 dans le cas de la CMP, ce qui diffère considérablement du ratio hommes : femmes moyen de 1,07:1 observé au Canada pour la méningococcie invasive au cours de la période décennale de 1988 à 1997 inclusivement⁽²⁴⁾. Une prépondérance masculine a également été signalée dans une autre série de cas⁽⁷⁾.

La CMP est vraisemblablement causée par l'exposition de la conjonctive à *N. meningitidis* lors d'un contact direct avec des mains contaminées ou des sécrétions respiratoires infectées en suspension dans l'air⁽⁴⁾. Les méningocoques isolés à partir de prélèvements conjonctivaux effectués chez les cas de CMP appartiennent généralement aux mêmes sérogroupes, sérotype et sous-type que ceux qui proviennent du rhinopharynx de ces mêmes cas, ce qui porte à croire qu'il se produirait un ensemencement secondaire des conjonctives à partir des voies respiratoires supérieures⁽⁶⁾. Des études et des recensions publiées sur les cas de CMP rapportent qu'entre 10 % et 28 % des patients atteints de CMP développent une méningococcie invasive, les symptômes de l'atteinte générale se manifestant généralement dans les 2 jours (intervalle de 3 heures à 4 jours) qui suivent l'apparition des manifestations oculaires^(2,4,6). On ignore encore si c'est la conjonctive ou le rhinopharynx, comme c'est croit-on le cas dans la méningococcie invasive, qui représente le premier site d'invasion avant l'apparition de la méningococcie généralisée⁽¹⁰⁾.

Le diagnostic préliminaire peut être effectué par coloration de Gram du liquide conjonctival, mais la culture est indispensable à la confirmation du diagnostic, à la détermination de la souche et à la réalisation de l'antibiogramme. Les prélèvements doivent être transportés rapidement au laboratoire de microbiologie en vue de l'examen microscopique et de la mise en culture immédiate. La distribution des sérogroupes de méningocoques qui causent la CMP correspond généralement à celle des organismes qui sont à l'origine de la forme invasive de l'infection dans la population générale^(2,4,14).

En présence d'une CMP, l'antibiothérapie à action générale est plus efficace que l'administration d'un antibiotique topique seulement pour ce qui est de protéger les patients contre la maladie invasive subséquente^(2-4,6,8-10,19,20).

followed by invasive disease determined an estimated risk of systemic disease following topical treatment alone that was 19 times greater than if combined with systemic treatment ($p = 0.001$)⁽⁴⁾. These reports, describing progression to systemic invasive disease in cases of PMC, highlight the importance of systemic antibiotic therapy for the index case with PMC^(2,4,6,8). If the antibiotic selected for treatment does not reliably clear nasopharyngeal carriage of meningococci, chemoprophylaxis should be provided to the index case (with ciprofloxacin, rifampin, or ceftriaxone) to eradicate nasopharyngeal carriage of *N. meningitidis* and reduce the risk of secondary cases^(2,25). It is often more convenient to treat the index case with ceftriaxone or cefotaxime which will clear nasopharyngeal carriage without the necessity for use of additional antimicrobial agents. Furthermore, third generation cephalosporins also have the advantages of less frequent dosing and better CSF penetration in the case of invasive disease.

In the case described above, transmission of *N. meningitidis* from a child with recent PMC to his mother is suggested by recovery of organisms with identical serogroup, serotype, subtype, and electrophoretic type from both. Recovery of meningococci of the same serogroup, serotype, and subtype from household contacts of a case with PMC has been previously reported⁽⁶⁾, as have cases implicating transmission of *N. meningitidis* from a patient with PMC to a close contact⁽²⁾. Similarly, it has been clearly established that identical strains may be isolated from household contacts of cases with invasive meningococcal disease, particularly if the index case is a child^(22,26-28).

On the basis of an apparent increased risk of invasive disease among close contacts, antibiotic chemoprophylaxis to eradicate nasopharyngeal colonization of *N. meningitidis* in persons with PMC and their close contacts is recommended by public-health authorities in the United Kingdom⁽²⁹⁾. Guidelines in Canada and the United States for antibiotic chemoprophylaxis of cases and close contacts of persons with invasive meningococcal disease (e.g. meningitis or septicemia) do not currently extend to cases and close contacts of PMC^(13,30).

The rationale for providing chemoprophylaxis to close contacts of cases of invasive meningococcal disease is based on an increased risk of invasive disease, estimated to be four per 1,000 persons exposed – a rate > 500 times the incidence of sporadic meningococcal disease in the general population⁽³¹⁾ and representing a risk of around 1% per household. Chemoprophylaxis is recommended for close contacts whose most recent exposure to the case is within the 7 days preceding onset of symptoms, up to 24 hours following the start of appropriate treatment⁽¹³⁾.

In view of the cases described both here and in previous literature, we recommend that existing communicable disease reporting regulations be amended to make PMC infection reportable to public-health authorities, and that current Canadian recommendations for antibiotic chemoprophylaxis of cases of invasive meningococcal disease and their household and other close contacts be extended to include PMC. Physician education should emphasize the importance of timely reporting, since chemoprophylaxis for close contacts should be given within 24 hours of a diagnosis being made^(13,25,29).

In summary, patients with PMC require systemic antibiotic treatment, plus appropriate chemoprophylaxis to eradicate nasopharyngeal carriage of *N. meningitidis*. In our view, PMC should also be reportable to public-health authorities to facilitate contact tracing and timely administration of chemoprophylaxis to all household members and other close contacts.

Une étude rétrospective de 14 cas de CMP qui ont été suivis d'une atteinte invasive a permis de déterminer que le risque estimatif de développer une infection invasive après un traitement topique uniquement était 19 fois plus élevé que lorsqu'il était associé à une antibiothérapie à action générale ($p = 0,001$)⁽⁴⁾. Ces rapports, qui décrivent l'évolution des cas de CMP vers la forme invasive de la maladie, font ressortir l'importance d'administrer une antibiothérapie à action générale au cas-index de CMP^(2,4,6,8). Si l'antibiotique choisi pour le traitement n'élimine pas efficacement le portage rhinopharyngé des méningocoques, il faudrait administrer également une chimioprophylaxie au cas-index (ciprofloxacin, cefotaxime ou ceftriaxone) pour éradiquer le portage rhinopharyngé de *N. meningitidis* et réduire le risque de cas secondaires^(2,25). Il est souvent plus commode de traiter le cas-index avec du ceftriaxone ou du cefotaxime, lesquels élimineront le portage rhinopharyngé sans qu'il soit nécessaire d'administrer d'autres antimicrobiens. De plus, les céphalosporines de troisième génération présentent également l'avantage de permettre l'espacement des prises et de mieux pénétrer le LCR en cas de maladie invasive.

Dans le cas décrit ci-dessus, la transmission de *N. meningitidis* par un enfant qui avait récemment été atteint de CMP, à sa mère est évoquée par la découverte d'organismes appartenant aux mêmes sérogroupe, sérotype, sous-type et type électrophorétique chez le fils et la mère. La découverte de méningocoques appartenant au même sérogroupe, sérotype et sous-type chez des contacts d'un cas de CMP avait déjà été signalée dans le passé⁽⁶⁾ et il en est de même de cas de transmission de *N. meningitidis* d'un patient atteint de CMP à un contact étroit⁽²⁾. De même, il a été clairement établi que des souches identiques peuvent être isolées chez des contacts domestiques de cas atteints d'une méningococcie invasive, surtout si le cas-index est un enfant^(22,26-28).

En raison de l'augmentation apparente du risque de maladie invasive chez les contacts étroits, les services de santé publique de Grande-Bretagne recommandent le recours à une chimioprophylaxie antibiotique pour éradiquer la colonisation du rhinopharynx par *N. meningitidis* chez les personnes présentant une CMP et leurs contacts étroits⁽²⁹⁾. Quant aux lignes directrices canadiennes et américaines concernant la chimioprophylaxie antibiotique pour les cas et les contacts étroits de personnes atteintes d'une méningococcie invasive (p. ex., méningite ou septicémie), elles ne s'appliquent pas actuellement aux cas ou aux contacts étroits de cas de CMP^(13,30).

L'administration d'une telle chimioprophylaxie aux contacts étroits des cas de méningococcie invasive est justifiée par le risque accru de maladie invasive, dont l'incidence est estimée à quatre cas pour 1 000 personnes exposées, soit un taux qui est > 500 fois plus élevé que l'incidence de la méningococcie sporadique dans la population générale⁽³¹⁾ et qui correspond à un risque d'environ 1 % par ménage. La chimioprophylaxie est recommandée pour les contacts étroits dont l'exposition la plus récente est survenue au cours des 7 jours précédant l'apparition des symptômes jusqu'à 24 heures suivant la mise en route d'une antibiothérapie appropriée⁽¹³⁾.

À la lumière des cas décrits ici et dans la littérature, nous recommandons que les règlements actuels concernant la déclaration des maladies transmissibles soit modifiés de manière que la CMP soit inscrite sur la liste des maladies devant être déclarées aux services de santé publique et que les recommandations canadiennes actuelles relatives à la chimioprophylaxie des cas de méningococcie invasive et des contacts domestiques et autres contacts étroits s'appliquent également aux cas de CMP. La formation des médecins devrait insister sur l'importance de la déclaration rapide des cas, étant donné que la chimioprophylaxie chez les contacts étroits devrait être mise en route dans les 24 heures suivant le diagnostic^(13,25,29).

En résumé, les patients atteints d'une CMP doivent recevoir une antibiothérapie à action générale de même qu'une chimioprophylaxie appropriée destinée à éradiquer le portage rhinopharyngé de *N. meningitidis*. À notre avis, la CMP devrait également faire partie des maladies à déclaration obligatoire, car cela faciliterait la recherche des contacts et l'administration en temps opportun d'une chimioprophylaxie à tous les membres du ménage et aux autres contacts étroits.

Acknowledgements

The authors thank Dr. W.D. MacIntosh, Dr. T. Newton, and Dr. R.A. Strang for their assistance in preparing this paper.

References

1. Apicella MA. *Neisseria meningitidis*. In: Mandell GL, Bennett JE, Dolin R, eds. *Principles and practice of infectious diseases*, 5th ed. Philadelphia, PA: Churchill Livingstone, 2000:2228-41.
2. Stansfield RE, Masterton RG, Dale BAS et al. *Primary meningococcal conjunctivitis and the need for prophylaxis in close contacts*. J Infect 1994;29:211-14.
3. Newton DA, Wilson WG. *Primary meningococcal conjunctivitis*. Pediatrics 1977;60:104-05.
4. Barquet N, Gasser I, Pere Domingo et al. *Primary meningococcal conjunctivitis: report of 21 patients and review*. Rev Infect Dis 1990;12:838-46.
5. Pomeranz HD, Storch GA, Lueder GT. *Pediatric meningococcal conjunctivitis*. J Am Assoc Pediatr Ophthalmol Strabismus 1999;36:161-62.
6. Odegaard A. *Primary meningococcal conjunctivitis followed by meningitis and septicemia*. NIPH Ann 1983;6:55-7.
7. Shuttleworth FN, Benstead JG. *Primary meningococcal ophthalmia*. Br Med J 1947;2:568.
8. Llop FAM, Esteve NB, Pedrol D et al. *Conjunctivitis meningococica primaria: implicaciones mas alla de la conjuntiva*. Med Clin (Barc) 1996;107:130-32.
9. Dillman CE. *Meningococemia following meningococcal conjunctivitis*. South Med J 1967;60:456.
10. Nussbaum E, Jeyaeranjana T, Feldman F. *Primary meningococcal conjunctivitis followed by meningitis*. J Pediatr 1978;92:784-85.
11. Advisory Committee on Epidemiology. *Case definitions for diseases under national surveillance*. CDR 2000;26S3:49.
12. Wharton M, Chorbha TL, Vogt RL et al. *Case definitions for public health surveillance*. MMWR 1990;39(RR13):1-43.
13. CDC. *Guidelines for control of meningococcal disease*. CDR 1994;20:17-27.
14. Neoh C, Agius-Fernandez A, Kaye SB et al. *Primary meningococcal conjunctivitis in children*. Br J Clin Pract 1994;48:27-8.
15. Moraga F, Domingo P, Barquet N et al. *Invasive meningococcal conjunctivitis*. JAMA 1990;264:333-34.
16. Kenny JF. *Meningococcal conjunctivitis in neonates*. Clin Pediatr 1987;26:473-76.
17. Stirland RM, Tooth JA, Meigh JA. *Acute bacterial conjunctivitis and maltose negative meningococci*. J Clin Pathol 1984;37:1416.
18. Brook I. *Anaerobic and aerobic bacterial flora of acute conjunctivitis in children*. Arch Ophthalmol 1980;98:833-35.
19. Irani F, Ruddell T. *Meningococcal conjunctivitis*. Austral N Z J Ophthalmol 1997;25:167-68.
20. Curran JP, Nunez JR, Visconti E. *Primary meningococcal conjunctivitis*. NY State J Med 1989;11:684-85.
21. Lehman SS. *An uncommon cause of ophthalmia neonatorum: Neisseria meningitidis*. J Am Assoc Pediatr Ophthalmol Strabismus 1999;3:316.
22. Brook I, Bateman JB, Pettit TH. *Meningococcal conjunctivitis*. Arch Ophthalmol 1979;97:890-91.
23. Zagorzycki MT, Brook I. *Primary meningococcal conjunctivitis in an infant*. Clin Pediatr 1979;18:233-34.
24. Health Canada. *Notifiable diseases on-line*. URL: <http://cythera.ic.gc.ca/dsol/ndis/c_time_e.html>. Date of access: 14 July 2000.

Remerciements

Les auteurs souhaitent remercier les D^{rs} W. D. MacIntosh, T. Newton et R.A. Strang de l'aide qu'ils leur ont fournie dans la préparation de cet article.

Références

1. Apicella MA. *Neisseria meningitidis*. Dans : Mandell GL, Bennett JE, Dolin R, eds. *Principles and practice of infectious diseases*, 5^e éd. Philadelphia, PA: Churchill Livingstone, 2000:2228-41.
2. Stansfield RE, Masterton RG, Dale BAS et coll. *Primary meningococcal conjunctivitis and the need for prophylaxis in close contacts*. J Infect 1994;29:211-14.
3. Newton DA, Wilson WG. *Primary meningococcal conjunctivitis*. Pediatrics 1977;60:104-05.
4. Barquet N, Gasser I, Pere Domingo et coll. *Primary meningococcal conjunctivitis: report of 21 patients and review*. Rev Infect Dis 1990;12:838-46.
5. Pomeranz HD, Storch GA, Lueder GT. *Pediatric meningococcal conjunctivitis*. J Am Assoc Pediatr Ophthalmol Strabismus 1999;36:161-62.
6. Odegaard A. *Primary meningococcal conjunctivitis followed by meningitis and septicemia*. NIPH Ann 1983;6:55-7.
7. Shuttleworth FN, Benstead JG. *Primary meningococcal ophthalmia*. Br Med J 1947;2:568.
8. Llop FAM, Esteve NB, Pedrol D et coll. *Conjunctivitis meningococica primaria: implicaciones mas alla de la conjuntiva*. Med Clin (Barc) 1996;107:130-32.
9. Dillman CE. *Meningococemia following meningococcal conjunctivitis*. South Med J 1967;60:456.
10. Nussbaum E, Jeyaeranjana T, Feldman F. *Primary meningococcal conjunctivitis followed by meningitis*. J Pediatr 1978;92:784-85.
11. Comité consultatif de l'épidémiologie. *Définitions de cas des maladies faisant l'objet d'une surveillance nationale*. RMTC 2000;26S3:50.
12. Wharton M, Chorbha TL, Vogt RL et coll. *Case definitions for public health surveillance*. MMWR 1990;39(RR13):1-43.
13. LLMC. *Lignes directrices pour la lutte contre les atteintes méningococciques*. RMTC 1994;20:17-27.
14. Neoh C, Agius-Fernandez A, Kaye SB et coll. *Primary meningococcal conjunctivitis in children*. Br J Clin Pract 1994;48:27-8.
15. Moraga F, Domingo P, Barquet N et coll. *Invasive meningococcal conjunctivitis*. JAMA 1990;264:333-34.
16. Kenny JF. *Meningococcal conjunctivitis in neonates*. Clin Pediatr 1987;26:473-76.
17. Stirland RM, Tooth JA, Meigh JA. *Acute bacterial conjunctivitis and maltose negative meningococci*. J Clin Pathol 1984;37:1416.
18. Brook I. *Anaerobic and aerobic bacterial flora of acute conjunctivitis in children*. Arch Ophthalmol 1980;98:833-35.
19. Irani F, Ruddell T. *Meningococcal conjunctivitis*. Austral N Z J Ophthalmol 1997;25:167-68.
20. Curran JP, Nunez JR, Visconti E. *Primary meningococcal conjunctivitis*. NY State J Med 1989;11:684-85.
21. Lehman SS. *An uncommon cause of ophthalmia neonatorum: Neisseria meningitidis*. J Am Assoc Pediatr Ophthalmol Strabismus 1999;3:316.
22. Brook I, Bateman JB, Pettit TH. *Meningococcal conjunctivitis*. Arch Ophthalmol 1979;97:890-91.
23. Zagorzycki MT, Brook I. *Primary meningococcal conjunctivitis in an infant*. Clin Pediatr 1979;18:233-34.
24. Santé Canada. *Maladies à déclaration obligatoire en direct*. URL : <http://cythera.ic.gc.ca/dsol/ndis/c_time_f.html>. Date d'accès : le 14 juillet 2000.

25. American Academy of Pediatrics. *Meningococcal Infections*. In: Pickering LK, Peter G, Baker CJ et al. 2000 Red Book: Report of the Committee on Infectious Diseases. 25th ed. Elk Grove Village, IL: American Academy of Pediatrics, 2000:396-401.
 26. Cartwright KAV, Stuart JM, Robinson PM. *Meningococcal carriage in close contacts of cases*. *Epidemiol Infect* 1991;106:133-41.
 27. Frasch CE, Mocca LF. *Strains of Neisseria meningitidis isolated from patients and their close contacts*. *Infect Immun* 1982;37:155-59.
 28. Saez-Nieto JA, Campos J, Latorre C et al. *Prevalence of Neisseria meningitidis in family members of patients with meningococcal infection*. *J Hygiene* 1982;89:139-48.
 29. Public Health Laboratory Service Meningococcal Infections Working Group, Public Health Medicine Environmental Group. *Control of meningococcal disease: guidance for consultants in communicable disease control*. *CDR Rev* 1995;5:R190-R207.
 30. Advisory Committee on Immunization Practice. *Prevention and control of meningococcal disease*. *MMWR* 2000;49(RR07):1-10.
 31. The Meningococcal Disease Surveillance Group. *Analysis of endemic meningococcal disease by serogroup and evaluation of chemoprophylaxis*. *J Infect Dis* 1976;134:201-04.
- Source:** JM Bigham, MD, FRCPC, Communicable Disease Epidemiology, University of British Columbia Centre for Disease Control, Vancouver; ME Hutcheon, MD, FRCPC, South Fraser Health Region, Surrey; DM Patrick, MD, FRCPC, Communicable Disease Epidemiology, University of British Columbia Centre for Disease Control, Vancouver; AJ Pollard, MRCPC, PhD, British Columbia Research Institute for Children's and Women's Health, Vancouver, B.C.

International Note

PROGRESS TOWARD INTERRUPTING INDIGENOUS MEASLES TRANSMISSION – REGION OF THE AMERICAS, JANUARY 1999-SEPTEMBER 2000

In 1994, countries in the Region of the Americas set a goal of interrupting indigenous measles transmission by the end of 2000⁽¹⁾. From 1990 to 1996, measles cases declined from approximately 250,000 to an all-time low of 2,109 confirmed cases⁽²⁾. However, a resurgence began in 1997, with 52,284 confirmed cases reported from Brazil (Figure 1)⁽³⁾ and in 1998, with 14,330 confirmed cases reported from 16 (39%) of the 41 countries that report to the Pan American Health Organization (PAHO). This report summarizes the measles control strategies implemented in the region and measles incidence during 1999-2000, and indicates that the region has made important progress towards interrupting indigenous measles transmission and that achieving this goal is within reach.

Measles vaccination

PAHO recommends a three-part vaccination strategy for interrupting indigenous measles transmission: 1) a one-time nationwide “catch-up” campaign targeting all persons aged 1 to 14 years; 2) routine, “keep-up” vaccination among 1-year-olds; and 3) nationwide “follow-up” campaigns conducted every 4 years, targeting all children aged 1 to 4 years, regardless of previous measles vaccination status⁽⁴⁾. Thirty-nine (95%) of 41 countries in the region conducted catch-up campaigns during 1989-1995 and conducted follow-up campaigns since 1994; routine keep-up coverage in the region increased from 80% in 1994 to 91% in 1999⁽²⁾.

Measles cases

From January 1999 through 16 September 2000, 28 (68%) of 41 countries in the region reported no measles cases, including Cuba, the

Note internationale

PROGRÈS VERS L'ÉLIMINATION DE LA TRANSMISSION DE LA ROUGEOLE INDIGÈNE – RÉGION DES AMÉRIQUES JANVIER 1999-SEPTEMBRE 2000

En 1994, les pays de la région des Amériques se sont fixé pour objectif d'éliminer la transmission de la rougeole indigène avant la fin de l'an 2000⁽¹⁾. De 1990 à 1996, le nombre de cas de rougeole est tombé d'environ 250 000 à un plancher record de 2 109 cas confirmés⁽²⁾. Cependant, on a observé une recrudescence de la maladie en 1997, lorsque le Brésil a déclaré 52 284 cas confirmés (figure 1)⁽³⁾ et en 1998, lorsque 14 330 cas confirmés ont été déclarés par 16 (39 %) des 41 pays qui soumettent des rapports à l'Organisation panaméricaine de la santé (OPS). Le présent rapport résume les stratégies de lutte contre la rougeole mises en oeuvre dans la région et l'incidence de la rougeole en 1999-2000. De plus, il révèle que d'importants progrès ont été réalisés dans la région et que l'objectif d'éliminer la transmission de la rougeole indigène est atteignable.

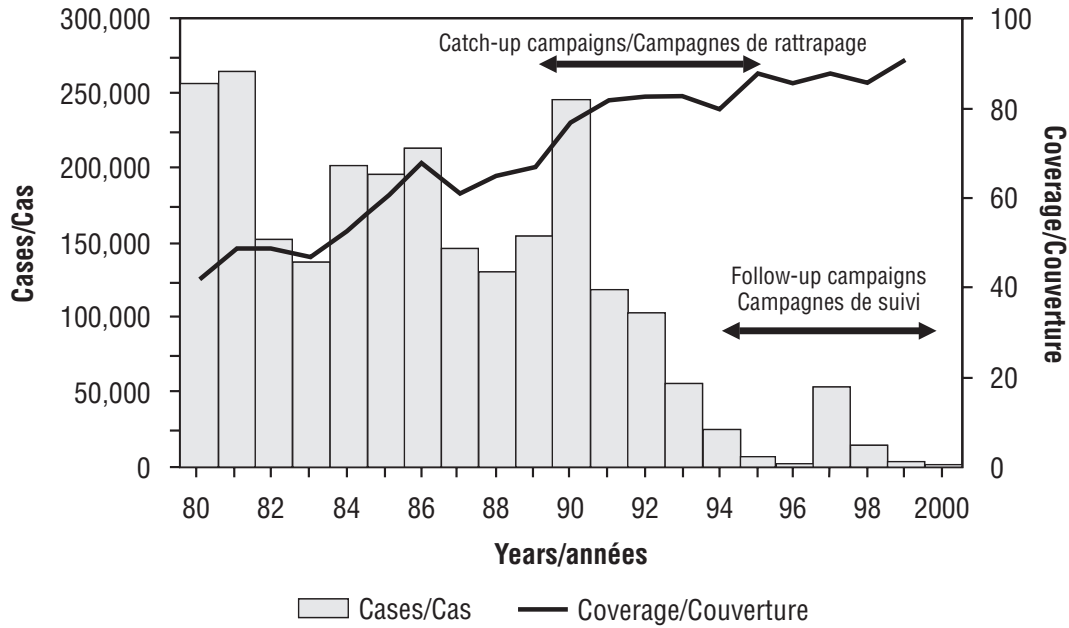
Vaccination contre la rougeole

L'OPS recommande d'appliquer une stratégie de vaccination en trois parties, en vue d'éliminer la transmission de la rougeole indigène : 1) une campagne nationale de «rattrapage» visant toutes les personnes de 1 à 14 ans; 2) la vaccination systématique de «maintien» visant les nourrissons de 1 an; et 3) des campagnes nationales de «suivi» menées tous les 4 ans et visant tous les enfants de 1 à 4 ans, peu importe leurs antécédents de vaccination⁽⁴⁾. Trente-neuf (95 %) des 41 pays de la région ont mené des campagnes de rattrapage en 1989-1995 et mènent des campagnes de suivi depuis 1994; la couverture systématique de «maintien» dans la région est passée de 80 % en 1994 à 91 % en 1999⁽²⁾.

Cas de rougeole

De janvier 1999 au 16 septembre 2000, 28 (68 %) des 41 pays de la région n'ont signalé aucun cas de rougeole, dont Cuba, les pays des Caraïbes

Figure 1
Number of confirmed measles cases and percentage of routine infant measles vaccination coverage – Region of the Americas, 1980-2000*
Nombre de cas confirmés de rougeole et pourcentage de la couverture vaccinale systématique chez les nourrissons – région des Amériques, 1980-2000*



* Data as of 20 September 2000
 Données au 20 septembre 2000

English-speaking Caribbean countries, and most of Central and South American countries. In 1999, 3,091 confirmed cases were reported from 11 countries, 78% fewer cases than in 1998 and 94% fewer than in 1997. In 1999, ongoing endemic transmission occurred in four countries (Bolivia [1,441 cases], Brazil [797], Argentina [313], and the Dominican Republic [274]). In 1999 and 2000, Canada, Chile, Costa Rica, Mexico, Peru, Uruguay, and the United States reported measles importations; spread was limited by high vaccination coverage⁽⁵⁻⁷⁾.

From 1 January through 16 September, 880 confirmed measles cases were reported in the region, the lowest number recorded in any year during those weeks. Endemic transmission occurred in Argentina, Bolivia, Brazil, the Dominican Republic, and Haiti. Forty (< 1%) of the approximately 12,000 reporting municipalities reported confirmed measles cases during this period.

Since December 1997, virus isolates were obtained from nine outbreaks in the region (including urine specimens from Argentina, Bolivia, Brazil, Chile, the Dominican Republic, Haiti, and Uruguay) and were analyzed by the measles laboratories of the United States Centers for Disease Control and Prevention and Fundação Oswaldo Cruz in Brazil. All virus were genotype D6, which indicates its continued endemic circulation in the region.

References

1. Pan American Health Organization. *Elimination of measles in the Americas*. XXIV Meeting of the Pan American Sanitary Conference Washington, DC, 1995.
2. Hersh BS, Tambini G, Nogueira AC et al. *Review of regional measles surveillance data in the Americas, 1996–1999*. *Lancet* 2000;355:1943-48.
3. Pan American Health Organization. *Update: Sao Paulo measles outbreak*. *EPI Newsletter* 1998;20:5-6.
4. de Quadros CA, Olivé JM, Hersh BS et al. *Measles elimination in the Americas – evolving strategies*. *JAMA* 1996;275:224-29.

anglophones et la plupart des pays d'Amérique centrale et d'Amérique du Sud. En 1999, 3 091 cas confirmés ont été signalés par 11 pays, ce qui équivalait à une baisse de 78 % par rapport à 1998 et de 94 % par rapport à 1997. En 1999, on a observé une transmission endémique continue dans quatre pays (la Bolivie [1 441 cas], le Brésil [797], l'Argentine [313] et la République dominicaine [274]). En 1999 et 2000, le Canada, le Chili, le Costa Rica, le Mexique, le Pérou, l'Uruguay et les États-Unis ont déclaré des cas importés de rougeole; la propagation a pu être contenue grâce à une vaste couverture vaccinale⁽⁵⁻⁷⁾.

Du 1^{er} janvier au 16 septembre, 880 cas confirmés de rougeole ont été signalés dans la région, ce qui représentait le nombre le plus faible enregistré pendant ces semaines, quelle que soit l'année. Une transmission endémique a été constatée en Argentine, en Bolivie, au Brésil, en République dominicaine et à Haïti. Quarante (< 1 %) des quelque 12 000 municipalités déclarantes ont signalé des cas confirmés de rougeole pendant cette période.

Depuis décembre 1997, des isolats du virus ont été obtenus pour neuf éclosons survenues dans la région (dont des échantillons d'urine d'Argentine, de Bolivie, du Brésil, du Chili, de la République dominicaine, d'Haïti et de l'Uruguay) et ils ont été analysés par les laboratoires de la rougeole des Centers for Disease Control and Prevention des États-Unis et de la Fundação Oswaldo Cruz du Brésil. Tous les virus étaient du génotype D6, ce qui indique qu'il subsiste une transmission endémique dans la région.

Références

1. Pan American Health Organization. *Elimination of measles in the Americas*. XXIV Meeting of the Pan American Sanitary Conference Washington, DC, 1995.
2. Hersh BS, Tambini G, Nogueira AC et coll. *Review of regional measles surveillance data in the Americas, 1996–1999*. *Lancet* 2000;355:1943-48.
3. Pan American Health Organization. *Update: Sao Paulo measles outbreak*. *EPI Newsletter* 1998;20:5-6.
4. de Quadros CA, Olivé JM, Hersh BS et coll. *Measles elimination in the Americas – evolving strategies*. *JAMA* 1996;275:224-29.

5. Pan American Health Organization, Division of Vaccines and Immunization. *Measles in Canada*. EPI Newsletter 1999;21:3-4.
6. Pan American Health Organization, Division of Vaccines and Immunization. *Good surveillance is key to measles eradication*. EPI Newsletter 1999;21:3-4.
7. Pan American Health Organization, Division of Vaccines and Immunization. *USA interrupts measles transmission*. EPI Newsletter 1998;20:1-2.

Source: *Morbidity and Mortality Weekly Report, Vol 49, No 43, 2000.*

5. Pan American Health Organization, Division of Vaccines and Immunization. *Measles in Canada*. EPI Newsletter 1999;21:3-4.
6. Pan American Health Organization, Division of Vaccines and Immunization. *Good surveillance is key to measles eradication*. EPI Newsletter 1999;21:3-4.
7. Pan American Health Organization, Division of Vaccines and Immunization. *USA interrupts measles transmission*. EPI Newsletter 1998;20:1-2.

Source : *Morbidity and Mortality Weekly Report, Vol 49, N° 43, 2000.*

Our mission is to help the people of Canada maintain and improve their health.

Health Canada

Notre mission est d'aider les Canadiens et les Canadiennes à maintenir et à améliorer leur état de santé.

Santé Canada

The Canada Communicable Disease Report (CCDR) presents current information on infectious and other diseases for surveillance purposes and is available through subscription. Many of the articles contain preliminary information and further confirmation may be obtained from the sources quoted. Health Canada does not assume responsibility for accuracy or authenticity. Contributions are welcome (in the official language of your choice) from anyone working in the health field and will not preclude publication elsewhere.

Editor-in-Chief	Eleanor Paulson	(613) 957-1788
Assistant Editor	Nicole Beaudoin	(613) 957-0841
Desktop Publishing	Francine Boucher	

Submissions to the CCDR should be sent to the Editor-in-Chief, Laboratory Centre for Disease Control, Tunney's Pasture, Address Locator 0602C2, Ottawa, Ontario K1A 0L2.

To subscribe to this publication, please contact:

Canadian Medical Association	Tel. No.:	(613) 731-8610 Ext. 2307
Member Service Centre		or (888) 855-2555
1867 Alta Vista Drive	FAX:	(613) 236-8864
Ottawa, ON Canada K1G 3Y6		

Annual subscription: \$93.00 (plus applicable taxes) in Canada; \$122 (U.S.) outside Canada.

© Minister of Health 2001 (On-line) ISSN 1481-8531
Publications Mail Agreement No. 1437887

This publication can also be accessed electronically via Internet using a Web browser at <<http://www.hc-sc.gc.ca/hpb/lcdc/publicat/ccdr>>. It can also be accessed at any time from any fax machine using LCDC's FAXlink Service by calling 1-613-941-3900.

Pour recevoir le Relevé des maladies transmissibles au Canada (RMTC), qui présente des données pertinentes sur les maladies infectieuses et les autres maladies dans le but de faciliter leur surveillance, il suffit de s'y abonner. Un grand nombre des articles qui y sont publiés ne contiennent que des données sommaires, mais des renseignements complémentaires peuvent être obtenus auprès des sources mentionnées. Santé Canada ne peut être tenu responsable de l'exactitude, ni de l'authenticité des articles. Toute personne travaillant dans le domaine de la santé est invitée à collaborer (dans la langue officielle de son choix); la publication d'un article dans le RMTC n'en empêche pas la publication ailleurs.

Rédactrice en chef :	Eleanor Paulson	(613) 957-1788
Rédactrice adjointe :	Nicole Beaudoin	(613) 957-0841
Éditique :	Francine Boucher	

Pour soumettre un article, veuillez vous adresser à la Rédactrice en chef, Laboratoire de lutte contre la maladie, pré Tunney, Indice à l'adresse : 0602C2, Ottawa (Ontario) K1A 0L2.

Pour vous abonner à cette publication, veuillez contacter :

Association médicale canadienne	N° de téléphone :	(613) 731-8610 Poste 2307
Centre des services aux membres		ou (888) 855-2555
1867 promenade Alta Vista	FAX :	(613) 236-8864
Ottawa (Ontario), Canada K1G 3Y6		

Abonnement annuel : 93 \$ (et frais connexes) au Canada; 122 \$ US à l'étranger.

© Ministre de la Santé 2001 (En direct) ISSN 1481-8531
Poste-publications n° de la convention 1437887

On peut aussi avoir accès électroniquement à cette publication par Internet en utilisant un explorateur Web, à <<http://www.hc-sc.gc.ca/hpb/lcdc/publicat/ccdr>>. On peut y accéder également d'un télécopieur, à toute heure, en utilisant le service FAXlink du LLCM en composant le 1-613-941-3900.