

S52-2/198

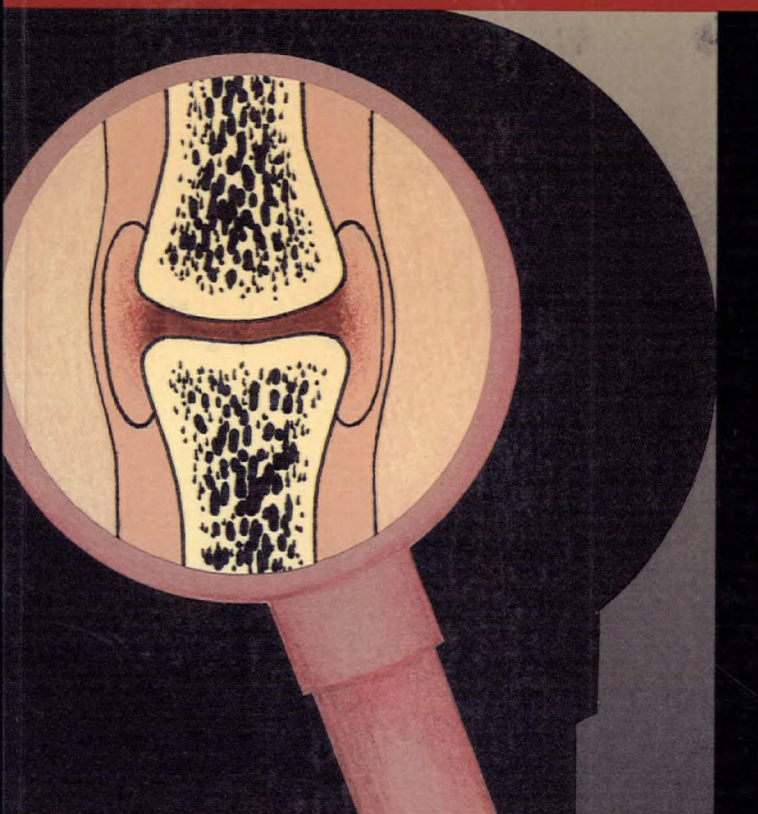
0-660-55810-6

\$29.95\*

ocabulaire de sémologie de  
l'appareil locomoteur  
Volume I: signes cliniques

Vocabulary of Signs and Symptoms of  
the Musculoskeletal System  
Volume I: Clinical Findings

198



Terminologie  
Terminology



Canada

SEP - 7 1990



**Vocabulaire de  
sémiologie de l'appareil  
locomoteur**

---

**Volume I : signes cliniques**

Sous la direction du  
**Dr André Lussier**  
et de Sylvie Dionne

**Bulletin de terminologie 198**

Projet conjoint du  
CONSEIL DE RECHERCHES  
MÉDICALES DU CANADA  
et du  
SECRÉTARIAT D'ÉTAT  
DU CANADA

**Vocabulary of Signs and  
Symptoms of the  
Musculoskeletal System**

---

**Volume I: Clinical Findings**

Under the Direction of  
**Dr. André Lussier**  
and Sylvie Dionne

**Terminology Bulletin 198**

Joint Project of the  
MEDICAL RESEARCH  
COUNCIL OF CANADA  
and the  
DEPARTMENT OF THE SECRETARY  
OF STATE OF CANADA

## Illustration

Conception : Annie Larouche  
Sherbrooke (Québec)

Design: Annie Larouche  
Sherbrooke, Quebec

© Ministre des Approvisionnements  
et Services Canada 1990

En vente au Canada par l'entremise des

Librairies associées  
et autres libraires

ou par la poste auprès du

Centre d'édition du gouvernement  
du Canada  
Approvisionnement et Services Canada  
Ottawa (Canada) K1A 0S9

N° de catalogue S52-2/198  
ISBN 0-660-55810-6

© Minister of Supply and Services  
Canada 1990

Available in Canada through

Associated Bookstores  
and other booksellers

or by mail from

Canadian Government Publishing Centre  
Supply and Services Canada  
Ottawa, Canada K1A 0S9

Catalogue No. S52-2/198  
ISBN 0-660-55810-6



## Données de catalogage avant publication (Canada)

## Canadian Cataloguing in Publication Data

### Vedette principale au titre :

Vocabulaire de sémiologie de l'appareil locomoteur. Volume 1, Signes cliniques = Vocabulary of signs and symptoms of the musculoskeletal system. Volume 1, Clinical findings.

(Bulletin de terminologie = Terminology bulletin ; 198)  
«Projet conjoint du Conseil de recherches médicales du Canada et du Secrétariat d'État du Canada.»  
Texte en français et en anglais.  
Publ. par le Bureau de la traduction, Direction de la terminologie et des services linguistiques.  
Comprend des références bibliogr.  
ISBN : 0-660-55810-6

1. Locomoteur, Appareil—Maladies—Diagnostic—Dictionnaires anglais.
  2. Symptomatologie—Dictionnaires anglais.
  3. Anglais (Langue)—Dictionnaires français.
  4. Locomoteur, Appareil—Maladies—Diagnostic—Dictionnaires.
  5. Symptomatologie—Dictionnaires.
  6. Français (Langue)—Dictionnaires anglais.
- I. Lussier, André. II. Dionne, Sylvie. III. Conseil de recherches médicales (Canada). IV. Canada. Secrétariat d'État du Canada. V. Canada.

### Main entry under title:

Vocabulaire de sémiologie de l'appareil locomoteur. Volume 1, Signes cliniques = Vocabulary of signs and symptoms of the musculoskeletal system. Volume 1, Clinical findings.

(Bulletin de terminologie = Terminology bulletin ; 198)  
“Joint project of the Medical Research Council of Canada and the Department of the Secretary of State of Canada.”  
Text in French and English.  
Issued by the Translation Bureau, Terminology and Linguistic Services Directorate.  
Includes bibliographical references.  
ISBN: 0-660-55810-6

1. Musculoskeletal system—Diseases—Diagnosis—Dictionaries.
  2. Symptomatology—Dictionaries.
  3. English language—Dictionaries—French.
  4. Musculoskeletal system—Diseases—Diagnosis—Dictionaries.
  5. Symptomatology—Dictionaries—French.
  6. French language—Dictionaries—English.
- I. Lussier, André. II. Dionne, Sylvie. III. Medical Research Council (Canada). IV. Canada. Dept. of the Secretary of State of Canada.

Bureau de la traduction. Direction de la terminologie et des services linguistiques. VI. Titre : Vocabulary of signs and symptoms of the musculoskeletal system. VII. Coll. : Bulletin de terminologie (Canada. Bureau de la traduction. Direction de la terminologie et des services linguistiques) ; 198.

RC925.7.V62 1990  
C 90-099024-4F

616.7'03

V. Canada. Translation Bureau. Terminology and Linguistic Services Directorate. VI. Title: Vocabulary of signs and symptoms of the musculoskeletal system. VII. Series: Bulletin de terminologie (Canada. Translation Bureau. Terminology and Linguistic Services Directorate) ; 198.

RC925.7.V62 1990  
C 90-099024-4E

616.7'03



## Table des matières


---

Avant-propos	vii
Introduction	xi
Comité de direction	xv
Comité de travail	xix
Collaborateurs	xxi
Guide d'utilisation	xxiii
Structure du vocabulaire	xxv
Vocabulaire anglais-français	1
Lexique anglais-français	319
Lexique français-anglais	417
Bibliographie	511

## Table of Contents

---

Foreword	vii
Introduction	xi
Steering Committee	xv
Working Committee	xix
Assistants	xxi
User's Guide	xxiii
Organization of the Vocabulary	xxv
English-French Vocabulary	1
English-French Glossary	319
French-English Glossary	417
Bibliography	511





## Avant-propos

---

Le Conseil de recherches médicales du Canada est un organisme fédéral chargé de promouvoir la recherche dans le domaine des sciences de la santé au Canada. Il assure son appui aux chercheurs des universités et des autres établissements qui s'intéressent à la recherche médicale, et il concourt à leur formation. La formation des professionnels de la santé et l'utilisation des connaissances récentes en milieu clinique sont également au nombre de ses préoccupations constantes.

Il était évident, depuis quelques années, que le manque d'uniformisation de la terminologie des sciences de la santé avait des répercussions considérables sur la recherche, l'enseignement et les soins de santé.

Pour remédier à la situation, le Conseil de recherches médicales, de concert avec la Direction de la terminologie et des services linguistiques du Secrétariat d'État du Canada, a décidé, en 1984, de lancer une série de projets de terminologie dans ce domaine. L'initiative visait notamment à promouvoir l'usage d'une terminologie de qualité, dans les deux langues officielles, chez les universitaires, les chercheurs, les praticiens et autres.

## Foreword

---

The Medical Research Council of Canada is a federal agency established to promote research in the health sciences field. It is responsible for providing support and assistance for research conducted in Canadian universities and other medical research institutions as well as for the training of the researchers involved. The training of health professionals and the use of new information in the clinical field are the main concerns of the Council.

For some years now, research, teaching and health care have been seriously affected by the lack of official terminology in the health sciences field.

A series of terminology projects was initiated in 1984 by the Medical Research Council, in co-operation with the Terminology and Linguistic Services Directorate of the Department of the Secretary of State of Canada. These projects were undertaken with a view to promoting correct terminological usage in both official languages among university staff, students, researchers, practitioners and all those who use health sciences terminology.



Un comité de direction formé de représentants de cinq universités canadiennes (Laval, McGill, Montréal, Ottawa, Sherbrooke), du Secrétariat d'État et du Conseil de recherches médicales a été mis sur pied. Son rôle consistait à définir les grandes orientations des projets, à planifier les modalités d'exécution et de diffusion des travaux, et à faciliter l'acceptation de leurs résultats par le milieu concerné.

Deux équipes composées de terminologues et de spécialistes ont aussi été constituées; l'une a travaillé en sémiologie, sous la direction du docteur André Lussier de l'Université Sherbrooke, l'autre, en biotechnologie, sous la direction du docteur Edgard Delvin de l'Université McGill.

Une partie des résultats de leurs travaux a d'abord paru dans la série des Cahiers de terminologie du Secrétariat d'État. Trois publications figurent maintenant dans la série des Bulletins de terminologie. Il s'agit du *Vocabulaire de sémiologie médicale*, du *Vocabulaire de sémiologie de l'appareil locomoteur* et du *Vocabulaire du génie génétique*.

A steering committee was formed, the members of which were representatives of five Canadian universities (Laval, McGill, Montréal, Ottawa and Sherbrooke) as well as employees from the Department of the Secretary of State and the Medical Research Council. The committee was responsible for setting the guidelines pertaining to the planning, preparation and promotion of the projects in the scientific community.

The projects were handled by two teams of terminologists and specialists. One team conducted research on signs and symptoms terminology under the direction of Dr. André Lussier of the University of Sherbrooke, and the other worked on biotechnology research, under Dr. Edgard Delvin of McGill University.

Some of the research work completed was published in the *Terminology Series* of the Department of the Secretary of State. There are now three publications presented in the *Terminology Bulletin Series*: the "Vocabulary of Medical Signs and Symptoms", the "Vocabulary of Signs and Symptoms of the Musculoskeletal System" and the "Vocabulary of Genetic Engineering".

Pour que l'effort de normalisation déployé par les équipes de chercheurs donne bien les résultats escomptés, nous avons versé le contenu de ces publications dans la Banque de données linguistiques (TERMIUM) du Secrétariat d'État. Comme TERMIUM est accessible à une vaste clientèle de la fonction publique fédérale et de l'extérieur, il va sans dire que la terminologie de qualité du domaine des sciences de la santé connaîtra une diffusion très large.

Au nom du Conseil de recherches médicales et du Secrétariat d'État, nous aimerions remercier tous ceux et celles qui ont participé à cet important travail qu'a constitué la préparation des vocabulaires de sémiologie et de biotechnologie. Sans leur précieuse collaboration, le Conseil et la Direction de la terminologie et des services linguistiques n'auraient pu présenter cette série.

Le Président  
(Conseil de recherches médicales  
du Canada),




Pierre Bois, MD, PhD  
President  
(Medical Research Council  
of Canada)


In order to ensure that the standardization work completed by the research teams produces the results expected, the contents of these publications have been loaded into TERMIUM, the linguistic data bank of the Department of the Secretary of State. Since TERMIUM is now available to a large number of federal departments and outside organizations, it should prove to be an effective medium for communicating high-quality terminology to a very broad range of users in the health sciences field.

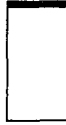On behalf of the Medical Research Council and the Department of the Secretary of State, we would like to thank all those who participated in this important undertaking. Without their help, the Council and the Terminology and Linguistic Services Directorate could not have completed the semiology or the biotechnology vocabularies.

Le sous-secrétaire d'État adjoint  
(Langues officielles et Traduction),



Alain Landry  
Assistant Under Secretary of State  
(Official Languages and  
Translation)





## Introduction

---

Publié en 1986, le *Vocabulaire de sémiologie médicale* marquait le début d'un projet de terminologie dans le domaine des sciences de la santé, entrepris en 1984 par le Conseil de recherches médicales du Canada et le Secrétariat d'État du Canada.

Le présent vocabulaire, premier d'une série spécialisée de quatre ouvrages terminologiques, porte sur la sémiologie clinique de l'appareil locomoteur, des études épidémiologiques ayant fait ressortir le haut taux de morbidité lié à cet appareil. Les deux vocabulaires suivants traiteront de sémiologie paraclinique, soit de radiologie et d'examen de laboratoire. Un dernier sera consacré à la sémiologie quantitative.

Ce premier recueil est le fruit d'une étude exhaustive des signes et symptômes de l'appareil locomoteur, et s'adresse en particulier aux spécialistes de ce domaine : rhumatologues, physiatres, orthopédistes, etc.

Les traités de base qui ont servi à la conception de ce travail ont été triés parmi les ouvrages spécialisés recommandés aux étudiants des diverses facultés de médecine au Canada.

## Introduction

---

Published in 1986, the *Vocabulary of Medical Signs and Symptoms* was the first product of a terminology project in the health sciences, started by the Medical Research Council of Canada and the Department of the Secretary of State in 1984.

The current vocabulary, the first in a series of four specialized terminological works, deals with the clinical signs and symptoms of the musculoskeletal system; this system was chosen because epidemiological studies show a high morbidity rate. The two subsequent vocabularies will deal with paraclinical semiology observed by radiology and laboratory tests; the fourth examines quantitative semiology.

This first vocabulary results from an exhaustive study of the signs and symptoms of the musculoskeletal system and is primarily intended for specialists of the field: rheumatologists, physiatrists, orthopaedic surgeons, etc.

The basic reference works used for this study were selected from specialized textbooks recommended for student use in Canadian faculties of medicine.

Il va de soi que nous avons dû admettre dans ce vocabulaire, en plus des signes et symptômes usuels, tous les signes patronymiques ainsi que les manoeuvres utilisées pour les mettre en évidence. De même, certains noms de maladies ont été inclus parce qu'ils font partie intégrante d'une certaine symptomatologie.

Le travail de recherche terminologique ayant été fait par domaine (crâne, rachis, etc.), il nous a semblé logique de conserver cette méthodologie et de présenter le vocabulaire dans un ordre systématique. Ainsi, l'ensemble de la terminologie sémiologique relative à un domaine particulier a été regroupé dans une même section. À ces domaines, nous avons ajouté les malformations congénitales et certaines manifestations cutanées, neuro-musculaires et extra-articulaires. Pour ces dernières, entre autres, nous avons jugé bon de souligner leur pertinence en indiquant les affections morbides auxquelles elles sont reliées.

La grande majorité des entrées sémiologiques comprises dans ce vocabulaire comportent une définition. Dans certains cas, des définitions ont été proposées soit pour combler des lacunes dans les ouvrages spécialisés, soit pour préciser le sens de notions déjà définies dans les dictionnaires de médecine. Un certain nombre de notions françaises, pour lesquelles l'appariement n'a pas été possible en langue anglaise, n'ont pas été retenues. Ces notions se trouvent néanmoins consignées dans la banque de terminologie TERMIUM du gouvernement fédéral.

In addition to the usual signs and symptoms, the vocabulary includes all the eponymic signs and the manoeuvres used to elicit them. Certain diseases which represent a clearly defined group of symptoms have also been included.

As the terminological research work was done by area (skull, spine, etc.), it seemed logical to continue with this methodology. Accordingly, all the terminology of signs and symptoms relating to a certain area has been gathered together in one section. Sections on congenital deformities, cutaneous, neuromuscular, and extra-articular manifestations were also prepared. To stress the relevance of these manifestations to the vocabulary, the diseases with which they are connected have been indicated.


Most of the semiological concepts in this volume include a definition. In some cases, definitions have been proposed either to fill gaps in the reference works consulted or to clarify the meaning of concepts already defined in medical dictionaries. Concepts discussed in French reference works, which were not found in English sources, have been omitted from this vocabulary but may be found in the federal government's terminology bank TERMIUM.

Toute observation ou suggestion susceptible d'améliorer la qualité de ce travail pourra être adressée à :

Any comments or suggestions that might help us improve this vocabulary are welcome and may be addressed to:

André Lussier  
Professeur de médecine  
Unité des maladies rhumatismales  
Centre hospitalier universitaire de  
Sherbrooke  
3001, 12<sup>e</sup> avenue nord  
Sherbrooke (Québec)  
J1H 5N4

André Lussier  
Professor of Medicine  
Rheumatic Diseases Unit  
Centre hospitalier universitaire de  
Sherbrooke  
3001, 12th Ave. N.  
Sherbrooke, Quebec  
J1H 5N4





## Comité de direction

---

Le comité de direction est composé de représentants d'universités, du Secrétariat d'État du Canada, du Conseil de recherches médicales du Canada, de l'Association des facultés de médecine ainsi que des coordonnatrices des projets de terminologie.

### Des universités

Denis Gagnon (président)  
B Pharm Laval, MSc PhD McGill  
Vice-recteur à la recherche  
Université Laval

Maurice Beaulieu  
BSc Montréal, MSc PhD McGill  
Professeur et Doyen adjoint  
Études prédoctorales  
Faculté des sciences de la santé  
Université d'Ottawa

Pierre Biron  
BA MD Montréal, MSc McGill  
Professeur titulaire de  
pharmacologie  
Université de Montréal

Edgard Delvin  
PhD Montréal  
Directeur adjoint de l'unité  
génétique  
Hôpital Shriners  
Professeur agrégé de chirurgie  
expérimentale  
Université McGill

## Steering Committee

---

The Steering Committee includes representatives of the Universities, the Department of the Secretary of State of Canada, the Medical Research Council of Canada, and the Association of Canadian Medical Colleges, as well as the coordinators of the terminology projects.

### From Universities

Denis Gagnon (Chairman)  
B Pharm Laval, MSc PhD McGill  
Vice-rector, Research  
Université Laval

Maurice Beaulieu  
BSc Montréal, MSc PhD McGill  
Professor and Assistant Dean  
Undergraduate Studies  
Faculty of Health Sciences  
University of Ottawa

Pierre Biron  
BA MD Montréal, MSc McGill  
Professor of Pharmacology  
Université de Montréal

Edgard Delvin  
PhD Montréal  
Assistant Director, Genetics Unit  
Shriners' Hospital  
Associate Professor of Experimental  
Surgery  
McGill University



André Lussier  
MD Montréal, FRCPC  
Professeur titulaire  
Unité des maladies rhumatismales  
Département de médecine  
Université de Sherbrooke et  
Centre hospitalier universitaire de  
Sherbrooke

**Du Secrétariat d'État du Canada**

Claude Lainé  
BA Ontario, MA traduction  
Montréal  
Réviseur-terminologue  
Direction de la terminologie et des  
services linguistiques

Malcolm Williams  
BA Leicester, MA McMaster  
Directeur  
Direction de la terminologie et des  
services linguistiques

**Du Conseil de recherches  
médicales du Canada**

Al Belliveau  
BA, M Comm, CGA  
Directeur  
Gestion intégrée

Andrew Sherrington (secrétaire)  
MA BM BCh Oxford  
MMSBC Tulane, DHMSA London  
Chef des publications

**De l'Association des  
facultés de médecine du Canada**

Harvey Barkum  
MD Montpellier  
Directeur général

André Lussier  
MD Montréal, FRCPC  
Professor  
Rheumatic Diseases Unit  
Department of Medicine  
Université de Sherbrooke and  
Centre hospitalier universitaire de  
Sherbrooke

**From the Department of the  
Secretary of State of Canada**

Claude Lainé  
BA Ontario, MA Translation  
Montréal  
Revisor-Terminologist  
Terminology and Linguistic  
Services Directorate

Malcolm Williams  
BA Leicester, MA McMaster  
Director  
Terminology and Linguistic  
Services Directorate

**From the Medical Research  
Council of Canada**

Al Belliveau  
BA, M Comm, CGA  
Director  
Corporate Management

Andrew Sherrington (Secretary)  
MA BM BCh Oxford  
MMSBC Tulane, DHMSA London  
Chief of Publications

**From the Association of  
Canadian Medical Colleges**

Harvey Barkum  
MD Montpellier  
Executive Director

**Coordonnatrices des projets  
de terminologie à Montréal**


Sylvie Dionne  
BA traduction Ottawa  
(appareil locomoteur)

Gisèle Pham  
BA, MA terminologie Montréal  
(génie enzymatique)

**Coordinators of the  
Terminology Projects in Montréal**

Sylvie Dionne  
BA Translation Ottawa  
(Musculoskeletal System)

Gisèle Pham  
BA, MA Terminology Montréal  
(Enzyme Engineering)





## Comité de travail

---

André Lussier (président)  
MD Montréal, FRCPC  
Professeur titulaire  
Unité des maladies rhumatismales  
Département de médecine  
Université de Sherbrooke et  
Centre hospitalier universitaire de  
Sherbrooke

Linda de Champlain  
BA linguistique Ottawa  
Terminologue  
Direction de la terminologie et  
des services linguistiques  
Secrétariat d'État du Canada

Sylvie Dionne  
BA traduction Ottawa  
Terminologue  
Conseil de recherches médicales  
du Canada

Michel Dupuis  
MD Montréal, FRCPC  
Diplôme de méd. phys. Londres  
Professeur titulaire  
Faculté de médecine  
Université de Montréal

John Esdaile  
MD McGill  
MPH Yale, FRCPC  
Directeur, Division de rhumatologie  
Hôpital Général de Montréal  
Professeur agrégé  
Université McGill

## Working Committee

---

André Lussier (Chairman)  
MD Montréal, FRCPC  
Professor  
Rheumatic Diseases Unit  
Department of Medicine  
Université de Sherbrooke and  
Centre hospitalier universitaire de  
Sherbrooke

Linda de Champlain  
BA Linguistics Ottawa  
Terminologist  
Montréal Section  
Terminology and Linguistic  
Services Directorate  
Department of the Secretary  
of State of Canada

Sylvie Dionne  
BA Translation Ottawa  
Terminologist  
Medical Research Council  
of Canada

Michel Dupuis  
MD Montréal, FRCPC  
DPhys. Med. London  
Professor  
Faculty of Medicine  
Université de Montréal

John Esdaile  
MD McGill  
MPH Yale, FRCPC  
Director, Division of Rheumatology  
Montréal General Hospital  
Associate Professor  
McGill University

Denys Jobin  
MD Laval, FRCPC  
Licence de méd. phys., Minnesota  
Professeur agrégé  
Directeur du programme de  
  psychiatrie  
Université Laval

Denys Jobin  
MD Laval, FRCPC  
Phys. Med. License, Minnesota  
Associate Professor  
Director, Psychiatric Program  
Université Laval

Hans Uthoff  
MD Marburg, FRCSC  
Professeur titulaire  
Directeur, Division de chirurgie  
  orthopédique  
Université d'Ottawa

Hans Uthoff  
MD Marburg, FRCSC  
Professor  
Head, Division of Orthopaedic  
  Surgery  
University of Ottawa



## Collaborateurs

---

Michèle Cossette  
Terminologue

Sylvie Filiatrault  
Terminologue

Marie-Hélène Gauthier  
Terminologue

Louise Leblanc  
Traductrice

Nous tenons à remercier le professeur  
Jacques Arlet de Toulouse pour sa  
précieuse collaboration.

## Assistants

---


Michèle Cossette  
Terminologist

Sylvie Filiatrault  
Terminologist

Marie-Hélène Gauthier  
Terminologist

Louise Leblanc  
Translator

We wish to express our thanks to  
Professor Jacques Arlet from  
Toulouse for his precious  
collaboration.





## Guide d'utilisation

## User's Guide

Les entrées principales sont inscrites en caractères gras et présentées, à quelques exceptions près, selon l'ordre proposé par le Comité.

Main entry terms appear in bold type and are presented, with a few exceptions, in the order proposed by the Committee.


### *Abréviations et symboles*


### *Abbreviations and Symbols*

- \* terme privilégié
- ( ) ajout d'une courte explication pour situer le terme
- (adj.) adjectif
- [CAN] Canada
- cf. renvoi à une notion connexe
- (gén.) terme générique
- (n.) nom
- NOTA remarque sur le sens ou l'emploi d'un terme
- (pop.) terme populaire
- (prop.) proposition
- (spéc.) terme spécifique
- (1), (2) distinguent les différentes acceptions d'un terme

- \* preferred term
- ( ) indicate brief explanation situating the term
- (adj.) adjective
- cf. cross-reference to a related concept
- [GBR] British term
- (gen.) generic term
- (n.) noun
- NOTE a comment made on the meaning or use of a term
- (pop.) popular term
- (prop.) proposition
- SEE indicates under which entry the concept is defined
- (spec.) specific term
- [USA] United States
- (1), (2) distinguish different meanings of a term








## Structure du vocabulaire

## Organization of the Vocabulary

Généralités	1	General Terms	1
Crâne	26	Skull	26
Articulation temporomandibulaire	31	Temporomandibular Joint	31
Rachis		Spine	
Généralités	33	General Terms	33
Rachis cervical	44	Cervical Spine	44
Rachis dorsal	53	Thoracic Spine	53
Rachis lombaire	54	Lumbar Spine	54
Rachis sacro-coccygien	67	Sacrum and Coccyx	67
Thorax	69	Chest	69
Épaule	73	Shoulder	73
Coude	78	Elbow	78
Main et poignet	81	Hand and Wrist	81
Membres inférieurs	104	Lower Limbs	104
Hanche et bassin	109	Hip and Pelvis	109
Genou	121	Knee	121
Pied et cheville	139	Foot and Ankle	139
Malformations congénitales	173	Congenital Deformities	173
Manifestations cutanées	186	Cutaneous Manifestations	186
Manifestations neuro-musculaires	218	Neuromuscular Manifestations	218
Manifestations extra-articulaires	266	Extra-Articular Manifestations	266



# Vocabulaire anglais-français / English-French Vocabulary

## GENERAL TERMS / GÉNÉRALITÉS

### **abduction**

(1) A movement whereby one part is drawn away from the axis of the body or of an extremity.

NOTE Antonym: adduction.

(2) A position resulting from the movement of abduction.

NOTE Antonym: adduction.

### **abnormal movement (joint)**

Active or passive movement that fails to attain or exceeds the physiologic range.

### **abnormal posture abnormal position**

Position of a limb, part of a limb, trunk or head following certain diseases, in which the joints take an unusual posture. This posture may or may not be corrected.

### **abscess**

A collection of pus circumscribed in a cavity produced by tissue disintegration and displacement.

NOTE An abscess can be hot or cold.

### **active movement active motion**

Voluntary movement produced by the person's own muscles.

### **abduction**

(1) Mouvement par lequel un membre ou un segment de membre est écarté de l'axe médian du corps ou d'un membre (par ex. les doigts).

NOTA Antonyme : adduction.

(2) Attitude résultant du mouvement d'abduction.

NOTA Antonyme : adduction.

### **mouvement anormal (articulation)**

Mouvement actif ou passif qui n'atteint pas ou dépasse les limites autorisées par la physiologie articulaire.

### **attitude vicieuse position vicieuse**

Attitude d'un membre, d'une portion de membre, du tronc ou de la tête, après certaines maladies, lorsque les articulations se placent dans une mauvaise position. Cette attitude peut se corriger ou non.

### **abcès**

Amas de pus collecté dans une cavité néoformée aux dépens des tissus voisins.

NOTA L'abcès peut être chaud ou froid.

### **mouvement actif**

Mouvement qui résulte de la mise en action de ses muscles par le sujet lui-même.

## **adduction**

(1) Any movement whereby one part is brought toward another or toward the median line or plane of the body or part.

NOTE Antonym: abduction.

(2) A position resulting from the movement of adduction.

NOTE Antonym: abduction.

## **agenesis**

### **agenesia**

Absence of an organ; frequently used to designate such absence resulting from failure of appearance of the primordium of an organ in embryonic development.

### **-algia**

A word termination of Greek origin indicating a painful condition.

## **amiarthritis**

SEE polyarthritis

## **amputated (adj.)**

A condition in which a limb or part of a limb has been removed.

## **amputee (n.)**

One who has had an amputation.

## **ankylosis**

Complete or partial loss of joint motion as the result of a disease process, with fibrous or bony union across the joint.

cf. joint stiffness

## **adduction**

(1) Mouvement par lequel un membre ou un segment de membre est rapproché de l'axe médian du corps ou d'un membre (par ex. les doigts).

NOTA Antonyme : abduction.

(2) Attitude résultant du mouvement d'adduction.

NOTA Antonyme : abduction.

## **agénésie**

Absence ou arrêt de développement d'un organe ou d'une partie du corps.

### **-algie**

Suffixe d'origine grecque indiquant la douleur.

## **amputé (adj.)**

État d'un sujet ayant subi une amputation d'un membre.

## **amputé (n.)**

Qui a subi l'ablation d'un membre ou d'un segment de membre.

## **ankylose**

Diminution importante (ankylose partielle) ou suppression totale (ankylose complète) des mouvements d'une articulation par union fibreuse ou osseuse des surfaces articulaires.

cf. raideur articulaire

**antalgic posture**  
antalgic position  
antalgic attitude

NOTE Antalgic: pertaining to a position, attitude or posture in order to avoid pain.

**anteversion**

Forward angulation of the proximal end of a long bone, such as the femoral neck in respect to the normal condylar axis.

NOTE Antonym: retroversion.

**aplasia**

Lack of development of an organ or tissue.

NOTE In the musculoskeletal system, failure of a bone to form entirely.

**arthralgia**  
joint pain

Pain in a joint.

**articular crepitus**  
articular crepitation  
joint crepitus  
false crepitus

The grating or grinding sound elicited when irregular joint surfaces move over each other.

NOTE Fine crepitation is often palpable over joints involved by chronic inflammatory arthritis and usually indicates roughening of the opposing cartilage surfaces as a result of erosion or the presence of inflammatory synovitis or adjacent tenosynovitis. Coarse crepitation is also due to irregularity of the cartilage surfaces caused by either inflammatory or noninflammatory arthritis.

**attitude antalgique**  
position antalgique

Position dans laquelle une douleur est le moins vivement ressentie et que prend spontanément le corps ou une partie du corps.

**antéversion**

Obliquité antérieure d'une extrémité osseuse comme le col fémoral, par rapport à l'axe des condyles normalement comprise entre 15° et 20°.

NOTA Antonyme : rétroversion.

**aplasie**

Arrêt ou insuffisance de développement d'un tissu ou d'un organe.

**arthralgie**  
algie articulaire  
douleur articulaire

Douleur articulaire.

**crépitation articulaire**

Crépitation perçue à la palpation lors de la mobilisation d'une articulation.

**asthenia**

Lack or loss of strength and energy.

**avulsion**

A forcible tearing or wrenching away of a part.

**batrachian position**

SEE frog position

**bone pain**

SEE ostealgia

**bony crepitus**

The grating noise produced by the rubbing or grinding together of the fractured or arthritic ends of bones.

**bursitis**

Inflammation of a bursa.

**calor**

Heat; one of the cardinal signs of inflammation.

**capsulitis**

Inflammation of a capsule, as that of a joint.

cf. periarthritus

**asthénie**

Affaiblissement de l'état général; diminution de la vitalité de l'organisme.

**avulsion**

Arrachement.

**crépitation osseuse**

Bruit spécial, produit par le frottement des deux fragments d'un os fracturé.

NOTA On parle de crépitation articulaire lorsqu'elle se produit au niveau d'une articulation atteinte d'arthrite.

**bursite**

hygroma

Inflammation d'une bourse séreuse.

NOTA Hygroma : terme générique désignant toute collection séreuse enkystée. En pratique, le terme est presque toujours synonyme de bursite.

**calor**

Chaleur; l'un des signes caractéristiques de l'inflammation.

**capsulite**

Inflammation d'une capsule articulaire.

NOTA Terme peu usité dans ce sens, sauf pour désigner une affection de l'épaule appelée capsulite rétractile.

cf. périarthrite

**cellulitis**

A diffuse inflammation of connective tissue, especially of subcutaneous tissue.

**circumduction**

The action or swing of a limb in such a manner that it describes a cone-shaped figure, the apex of the cone being formed by the joint at the proximal end, while the complete circle is formed by the free distal end of the limb.

**cold abscess**

An abscess of comparatively slow development with little evidence of inflammation; it is usually tuberculous.

**congenital dislocation**

A dislocation present at birth.

**crepitation**

crepitus (1)

The grating or crackling noise which may be elicited by moving fractured bone ends or arthritic joints, or palpating soft tissues containing air.

**cellulite**

Inflammation du tissu cellulaire sous-cutané.

NOTA Ce terme est communément utilisé pour désigner une affection, fréquente chez la femme, liée à un développement excessif du tissu graisseux qui touche le tissu cellulaire sous-cutané et l'hypoderme, et qui aboutit à un capitonnage disgracieux et douloureux principalement au niveau des cuisses et des flancs (peau d'orange).

**circumduction**

Mouvement faisant décrire à un membre ou à un segment de membre un cône dont l'articulation supérieure forme le sommet.

**abcès froid**

Collection purulente sans signes inflammatoires aigus, qui se forme lentement et insidieusement lors d'une infection chronique, notamment au cours d'une tuberculose ostéo-articulaire ou ganglionnaire.

**luxation congénitale**

Luxation existant au moment de la naissance.

**crépitation**

Bruit ou sensation de craquement perçue soit lors du frottement de deux extrémités d'un os fracturé, soit à la palpation lors de la mobilisation d'une articulation, soit à la pression d'une infiltration de gaz dans le tissu cellulaire sous-cutané.



**crepitus (2)**  
subcutaneous crepitus

The sound produced when pressure is applied to tissues filled with gas or air, e.g. in subcutaneous emphysema.

**deep pain**

Deep pain is more diffuse than superficial pain and difficult to localize; it persists longer and includes the qualities of throbbing, cramping, depending upon the cause.

NOTE Antonym: superficial pain.

**delayed union**

Healing of a fracture which appears to be unduly slow.

**diastasis**

Any simple separation of normally joined parts.

**disability**

Any restriction or lack (resulting from an impairment) of ability to perform an activity in the manner or within the range considered normal for a human being.

cf. handicap, impairment

**dislocation**  
luxation

A complete loss of contact between the articulating surfaces of adjacent bones.

NOTE Luxation: obsolete term.

**dolor**

Pain; one of the cardinal signs of inflammation.

**crépitation neigeuse**

Sensation de crissement perçue à la pression d'une infiltration de gaz dans le tissu cellulaire sous-cutané (dite «emphysème» sous-cutané).

**douleur profonde**

La douleur profonde est plus diffuse que la douleur superficielle et plus difficile à localiser; elle persiste plus longtemps, elle est pulsatile ou à type de crampe, variable en fonction de son étiologie.

NOTA Antonyme : douleur superficielle.

**retard de consolidation**

Se dit d'une fracture dont la consolidation est anormalement longue.

**diastasis**

Écartement anormal entre deux éléments anatomiques.

**incapacité**

Toute réduction (résultant d'une déficience) partielle ou totale de la capacité d'accomplir une activité d'une façon ou dans les limites considérées comme normales pour un être humain.

cf. handicap, déficience

**luxation**  
luxation articulaire

Perte complète de contact entre deux surfaces articulaires.

**dolor**

Douleur; l'un des signes caractéristiques de l'inflammation.

**dysfunction**

Abnormal, inadequate, or impaired function of an organ or part.

**dysgenesis**

Defective development.

**dysplasia**

Abnormal development of tissue or organs occurring before or after birth with resultant malformation or deformity.

NOTE In the musculoskeletal system, abnormal growth of a bone.

cf. dysgenesis

**dysraphia  
dysraphism**

In the embryo, failure of raphe formation or failure of fusion of parts that normally fuse.

**dystrophy  
dystrophia**

- (1) Defective or abnormal development; degeneration.
- (2) A disorder of the structure and functions of an organ or tissue, such as muscles or bones, due to deficient nutrition.

**exostosis**

Any outgrowth of bone from its surface.

**dysfonctionnement  
dysfonction**

Perturbation ou anomalie de fonctionnement d'un organe ou d'un système.

NOTA Dysfonctionnement : néologisme médical consacré par l'usage.

**dysgénésie**

Développement imparfait d'une partie du corps pendant la vie intra-utérine entraînant des malformations.

**dysplasie**

Trouble dans le développement de tissus, d'organes ou de parties anatomiques survenant avant ou après la naissance et entraînant des malformations ou des déformations.

cf. dysgénésie

**dysraphie  
status dysraphicus**

Toute anomalie provoquée par un défaut de coalescence de deux parties qui, normalement, doivent se souder au cours de la vie intra-utérine.

**dystrophie**

- (1) Anomalie de développement ou dégénérescence.
- (2) Trouble résultant de la nutrition déficiente d'un organe ou d'une région anatomique.

**exostose**

Végétation osseuse située à la surface d'un os.

**extension**

The movement by which the two ends of any jointed part are drawn away from each other.

NOTE Antonym: flexion.

**external rotation**

SEE lateral rotation

**false crepitus**

SEE articular crepitus

**false joint**

SEE pseudarthrosis

**fatigability**

A condition in which the subject becomes easily tired or exhausted.

**fatigue**

That state following a period of mental or bodily activity characterized by a lessened capacity for work and reduced efficiency of accomplishment, usually accompanied by a feeling of weariness, sleepiness, or irritability; it may also supervene when from any cause energy expenditure outstrips restorative processes.

**fever**

pyrexia

hyperthermia

Elevation of the body temperature above the normal; in human beings, above an average value of 37 degrees C (98.6 degrees F) orally.

**extension**

Action déterminant l'éloignement de deux parties anatomiques articulées.

NOTA 1. À l'épaule, l'extension est appelée rétropulsion; à la main et au pied, flexion dorsale ou dorsiflexion.

2. Antonyme : flexion.

**fatigabilité**

État particulier d'un sujet qui tend à être rapidement fatigué ou épuisé.

NOTA Se dit également d'un membre ou d'un segment de membre.

**fatigue**

État se traduisant par un manque de désir ou une incapacité totale ou partielle d'accomplir un effort physique ou mental. Il se produit physiologiquement après une activité intense ou prolongée, mais il peut avoir une origine pathologique, se confondant alors avec l'asthénie.

**fièvre**

hyperthermie

pyrexie

Élévation anormale de la température centrale du corps humain, au-dessus des valeurs physiologiques.

### **flexion**

- (1) The act of so bending a joint that the two parts it connects approximate each other.

NOTE Antonym: extension.

- (2) The condition of being flexed or bent.

### **fluctuation**

A sign obtained from collections of fluid by laying the fingers of one hand upon one side of the swelling, and, with those of the other, tapping or pressing suddenly on a distant point of the swelling. The thrill communicated from one hand to the other through the fluid is one of the most important signs of effusion of fluid into joints or into the peritoneal cavity.

### **fracture**

A complete or incomplete break in the continuity of a bone.

### **flexion**

- (1) Action déterminant le rapprochement de deux parties anatomiques articulées, fermant l'angle qu'elles forment.

NOTA 1. À l'épaule, la flexion est appelée élévation; au pied, flexion plantaire.

2. Antonyme : extension.

- (2) Position dans laquelle un segment de membre ou une partie du corps fait un angle plus ou moins accusé avec le segment voisin.

### **fluctuation**

Mouvement ondulatoire d'un liquide situé dans une cavité de l'organisme, lorsque l'on frappe d'un coup sec la paroi extérieure de cette dernière. Le choc ondulatoire provoqué par une main peut être ressenti par l'autre placée du côté opposé. Ce signe est particulièrement utile pour le diagnostic d'un épanchement abdominal ou articulaire.

NOTA Se recherche également avec deux doigts appliqués sur la collection liquidienne, l'un transmettant à l'autre la pression hydrostatique.

### **fracture**

Solution de continuité complète ou incomplète d'un os, avec ou sans déplacement.

**frog position**  
froglike position  
batrachian position  
frog posture

An attitude in which the lower limbs are kept flexed and externally rotated at the hips and flexed at the knees.

NOTE An attitude frequently assumed by premature infants and infants with various nervous system diseases, and the position used in the treatment of congenital dislocation of the hip.

**functio laesa**

Loss of function; a fifth sign of inflammation added by Galen to those enunciated by Celsus (rubor, tumor, color, and dolor).

**girdle pain**

Pain which spreads around the trunk that often follows the distribution of a single sensory root or intercostal nerve.

**goniometer**

Apparatus to quantitate joint movements and angles.

**habitual dislocation**  
SEE recurrent dislocation

**attitude de grenouille décapitée**  
attitude de batracien

Attitude d'abduction-rotation externe de l'articulation coxo-fémorale avec la jambe fléchie à peu près à angle droit sur la cuisse et descendant verticalement, et appui du bord externe du pied sur le plan de la table.

NOTA L'attitude de grenouille décapitée est la première position de Lorenz. Les positions de Lorenz sont des attitudes successives d'immobilisation du membre inférieur, appliquées après réduction d'une luxation congénitale de la hanche chez l'enfant, de façon à assurer sa contention.

**functio laesa**

Perte de fonction; l'un des cinq signes caractéristiques de l'inflammation selon Galien.

**douleur en ceinture**

Douleur qui a tendance à entourer le tronc. (Elle doit faire rechercher une origine vertébrale ou neurologique).

**goniomètre**

Instrument servant à mesurer les angles d'une articulation et l'amplitude de ses mouvements.

**handicap**

A disadvantage for a given individual, resulting from an impairment or a disability, that limits or prevents the fulfilment of a role that is normal (depending on age, sex, social and cultural factors) for that individual.

cf. impairment, disability

**hemarthrosis**

Bloody effusion in a joint cavity.

**hot abscess**

An abscess that displays signs of acute inflammation.

**hydrarthrosis**

Serous effusion in a joint cavity.

**hyperextension**

Extension of a limb or part beyond the normal limit.

**hyperflexion**

Flexion of a limb or part beyond the normal limit.

**hyperplasia**

Numerical or quantitative hypertrophy; an increase in number of cells in a tissue or organ.

**handicap**

Désavantage social pour un individu donné résultant d'une déficience ou d'une incapacité, et qui limite ou interdit l'accomplissement d'un rôle normal (en rapport avec l'âge, le sexe, les facteurs sociaux et culturels).

cf. déficience, incapacité

**hémarthrose**

Épanchement de sang dans une articulation.

**abcès chaud**

Abcès s'accompagnant de signes inflammatoires aigus : chaleur, oedème, rougeur, douleur.

**hydarthrose**

Épanchement liquidien séreux dans une cavité articulaire.

NOTA Bien que toutes les synovites s'accompagnent d'un épanchement intra-articulaire, c'est surtout aux genoux que l'hydarthrose est abondante et aisément perceptible cliniquement.

**hyperextension**

Extension d'un membre ou d'un segment de membre au-delà des limites normales.

**hyperflexion**

Flexion d'un membre ou d'un segment de membre au-delà des limites normales.

**hyperplasie  
hyperplastie**

Augmentation quantitative d'un tissu ou d'une lignée cellulaire.

**hyperpyrexia**

Body temperature of extremely high degree, generally 41 degrees C (106 degrees F) or over.

**hyperthermia**

SEE fever

**hypoplasia**

Incomplete development or underdevelopment of an organ or tissue; it is less severe than aplasia.

NOTE In the musculoskeletal system, it may be failure of a bone to grow to a normal size.

**impairment**

Any loss or abnormality of psychological, physiological, or anatomical structure or function.

cf. handicap, disability

**indolent**

Painless or nearly so.

**inflammation**

A fundamental pathologic process consisting of a dynamic complex of reactions that occur in the affected blood vessels and adjacent tissues in response to an injury or abnormal stimulation caused by a physical, chemical, or biologic agent. The cardinal signs are: rubor (redness); calor (heat or warmth); tumor (swelling); and dolor (pain); a fifth sign, *functio laesa* (inhibited or lost function), is sometimes added.

NOTE Inflammation can be acute, subacute or chronic.

**hyperpyrexie**

Fièvre extrêmement élevée.

NOTA Employé rarement en français, mais souvent dans les régions sous influence anglo-saxonne.

**hypoplasie**

hypoplastie

Développement insuffisant d'un tissu ou d'un organe; aplasie légère.

**déficience**

Toute perte de substance ou altération d'une structure ou fonction psychologique, physiologique ou anatomique.

cf. handicap, incapacité

**indolent**

Qui n'engendre ou n'éprouve aucune douleur spontanée ou provoquée.

**inflammation**

Ensemble des modifications vasculaires, tissulaires et humorales produites chez les êtres pluricellulaires par toute atteinte à leur intégrité tissulaire. Caractérisée par l'ensemble de Celsus (tumor, rubor, calor, dolor) auquel s'y associe une perte de fonction, l'inflammation constitue un processus réactionnel secondaire à tout type d'agression parasitaire, physique, chimique, antigènes cellulaires étrangers ou devenus étrangers.

NOTA L'inflammation peut être aiguë, subaiguë ou chronique.

**inflammatory pain**

Pain at rest which subsides with active mobilization of the joint.

cf. mechanical pain

**insensibility**

The condition of being without or being temporarily deprived of normal sense perceptions, or in which the senses are blunted.

**internal rotation**

SEE medial rotation

**joint body**

SEE joint mouse

**joint contracture**

Passive limitation of flexion or extension of a joint other than that caused by ankylosis.

**joint crepitus**

SEE articular crepitus

**joint deformity**

Abnormal appearance or alignment of joint(s) which results from incongruity of joint surfaces, from imbalance of muscle groups, intrinsic muscle or soft tissue tightness, subluxation of joint or tendons.

**joint effusion**

A collection of fluid in excess of normal within a joint due to arthritis, infection or trauma.

**douleur inflammatoire**

douleur de type inflammatoire

Douleur survenant au repos et cédant progressivement au dérouillage articulaire.

cf. douleur mécanique

**insensibilité**

Absence des perceptions sensorielles ou sensibles normales.

**contracture articulaire**

Limitation passive des mouvements de flexion ou d'extension d'une articulation.

**déformation articulaire**

Aspect anormal ou désaxation d'une articulation dus soit à une atteinte des surfaces articulaires, soit à un déséquilibre dans les groupes musculaires, soit à la rétraction des muscles intrinsèques ou des tissus mous, soit à une subluxation articulaire ou tendineuse.

**épanchement articulaire**

épanchement intra-articulaire

Accumulation de liquide pathologique dans une articulation, d'origine arthritique, infectieuse ou traumatique.



**joint instability**

Abnormal joint mobility in a direction where normally no motion occurs.

**joint locking**

SEE locking

**joint mouse**

joint body

Small osteocartilaginous or cartilaginous loose body in the synovial cavity of a joint.

**joint pain**

SEE arthralgia

**joint pain on motion**

The degree of a patient's discomfort when a joint is moved passively through its free and easy range of motion.

**joint stiffness**

Lack of easy mobility of a joint.

cf. ankylosis

**joint swelling**

The objective determination of an increased bulk of a joint determined by inspection and palpation. Swelling is graded as a composite of synovial thickening and effusion.

**joint tenderness**

The degree of a patient's discomfort when pressure is applied directly on the joint line or, in some cases, over normal synovial reflections (e.g. the ankle joint).

**instabilité articulaire**

Mobilité articulaire anormale dans une direction anormale.

**souris articulaire**

corps étranger articulaire  
corps étranger intra-articulaire

Corps ostéo-cartilagineux ou entièrement cartilagineux, libre dans la cavité articulaire.

**douleur provoquée à la mobilisation**

douleur à la mobilisation

Douleur provoquée par la mobilisation passive d'une articulation, et reproduisant la douleur spontanée perçue par le sujet lors de la mobilisation active.

**raideur articulaire**

enraidissement articulaire

Limitation plus ou moins grande de la mobilité d'une articulation.

cf. ankylose

**gonflement articulaire****sensibilité articulaire**

Le degré de malaises ressentis par le malade lorsqu'on applique une pression au niveau de l'interligne articulaire ou, dans certains cas, au-dessus de franges synoviales (ex.: cheville).

**lateral rotation**  
external rotation

Outward turning of a part around a longitudinal axis.

**limitation of joint motion**  
limitation of joint movement  
restriction of joint motion

A reduction in the arc or arcs of normal motion of a joint due to intra- and/or extra-articular causes.

**locking**  
joint locking

Loss of full extension of a joint, especially the knee joint, as a result of mechanical obstruction (e.g. a torn meniscus).

**luxation**  
SEE dislocation

**malunion**  
mal-union

Union of the fragments of a fractured bone in a faulty position.

**mechanical pain**

Pain induced by mechanical stresses (e.g. standing, walking, moving) but eased by rest.

cf. inflammatory pain

**rotation externe**  
rotation latérale (prop.)

Mouvement qui tend à faire tourner le membre ou le segment de membre vers le dehors, selon son grand axe.

NOTA À l'avant-bras et au pied, on appelle supination le mouvement de rotation externe.

**limitation des mouvements articulaires**  
limitation de la mobilité articulaire

Limitation de l'amplitude des mouvements articulaires, d'origine intra- ou extra-articulaire ou des deux à la fois.

**blocage articulaire**

Accident brutal survenant au cours d'un mouvement, se manifestant par une douleur articulaire et l'impossibilité de l'extension complète de l'articulation (genou, coude). Le blocage doit faire rechercher une lésion intra-articulaire (lésion des ménisques du genou, corps étranger intra-articulaire).

**cal vicieux**

Consolidation d'une fracture en mauvaise position.

**douleur mécanique**  
douleur de type mécanique

Douleur exacerbée par le mouvement et soulagée par le repos.

cf. douleur inflammatoire

**medial rotation**  
internal rotation

Inward turning of a part around a longitudinal axis.

NOTE The term pronation is used for the rotatory movement of the forearm and the foot.

**mobilization**

Collective term for various types of exercises, passive motions, stretching, and other maneuvers aimed at increasing joint mobility.

**monarthritis**  
monoarthritis  
monoarticular arthritis

Arthritis affecting only a single joint.

**morning stiffness**

Lack of easy mobility of the joints upon arising. When prolonged, it is a characteristic finding of a musculoskeletal condition.

**mutilation**

Disfigurement or injury by removal or destruction of any conspicuous or essential part of the body.

**nearthrosis**  
nearthrosis  
neo-arthrosis

A new joint; e.g. a pseudarthrosis arising in an ununited fracture, or a "new" joint resulting from a joint resection.

**rotation interne**  
rotation médiale (prop.)

Mouvement qui tend à faire tourner le membre ou le segment de membre vers le dedans, selon son grand axe.

NOTA À l'avant-bras et au pied, on appelle pronation le mouvement de rotation interne.

**mobilisation**

Mise en mouvement des articulations dont le jeu est limité, en vue d'en augmenter l'amplitude.

**monoarthrite**  
mono-arthrite  
arthrite monoarticulaire

Arthrite localisée à une seule articulation.

**raideur matinale**  
raideur articulaire matinale  
enraidissement matinal

Perte de souplesse articulaire, surtout marquée le matin au réveil, diminuant ou disparaissant après une certaine période de dérouillage. La persistance de cette raideur peut être l'indice d'une atteinte des structures ostéo-musculaires.

**mutilation**

Perte partielle ou complète d'un membre, d'un segment de membre ou d'un organe externe.

**néarthrose**

Nouvelle articulation qui se forme, après une luxation non réduite ou après une résection chirurgicale articulaire.

NOTA Lorsqu'il y a défaut de consolidation d'un os fracturé, on emploie plutôt le terme de pseudarthrose.

**neoplasm**  
SEE tumor (2)

**night pain**  
nyctalgia

Musculoskeletal pain which awakens the patient at night or interferes with sleep. It is often a prominent early symptom of inflammatory or neoplastic conditions.

**nonunion**  
non-union

Failure of the ends of a fractured bone to unite.

NOTE There are two types of nonunion: fibrous nonunion and pseudarthrosis (see that term).

**nyctalgia**  
SEE night pain

**oligoarthritis**  
pauciarticular arthritis

Arthritis of a few joints.

NOTE For the diagnostic criteria of juvenile rheumatoid arthritis, oligoarthritis is defined as 4 joints or less.

**ostealgia**  
osteodynia  
bone pain

Pain in a bone.

**pain**

The distressing sensation excited by noxious stimuli of sufficient intensity acting on nerve-endings in the skin, viscera, muscles, bones, joints, etc. The pain sensation has different qualities according to the tissue affected and the producing agent. It may be of central nervous origin or psychogenic.

**douleur nocturne**

Douleur ostéo-articulaire qui survient la nuit, réveille le malade et perturbe son sommeil. Elle constitue souvent le premier symptôme d'une lésion inflammatoire ou néoplasique.

**SANS ÉQUIVALENT CONNU**

**oligo-arthrite**  
oligoarthrite

Arthrite atteignant un petit nombre d'articulations.

**ostéalgie**  
ostéodynie  
ostéoalgie  
douleur osseuse

Douleur osseuse.

**douleur**  
algie

Sensation anormale et pénible résultant de la stimulation des terminaisons nerveuses dans les organes ou régions sensibles (peau, articulations, viscères, etc.); elle peut être d'origine nerveuse centrale ou psychique.

**pain at rest**  
SEE rest pain

**passive movement**  
**passive motion**

Any movement of the body effected by a force entirely outside of the organism.

**pathological dislocation**  
SEE pathologic dislocation

**pathological fracture**  
SEE pathologic fracture

**pathologic dislocation**  
**pathological dislocation**

Dislocation that results from paralysis or disease of joint or supporting tissues.

**pathologic fracture**  
**pathological fracture**

A fracture occurring at a site weakened by preexisting disease, especially neoplasm or necrosis, of the bone.

**pauciarticular arthritis**  
SEE oligoarthritis

**periarthrititis**

Inflammation of the tissues around a joint.

cf. capsulitis

**polyarthralgia**

Pain affecting several joints.

**mouvement passif**

Mouvement imprimé par une force extérieure à l'organisme.

**luxation pathologique**

Luxation due à une maladie des os qui composent l'articulation.

**fracture pathologique**

Toute fracture survenant sur un tissu osseux remanié par un processus pathologique.

**périarthrite**

Inflammation des tissus qui entourent une articulation (bourses séreuses, tendons, ligaments).

cf. capsulite

**polyarthralgie**

Douleurs articulaires multiples.

**polyarthritis**  
amarthritis  
polyarticular arthritis

Simultaneous inflammation of several joints.

NOTE For the diagnostic criteria of juvenile rheumatoid arthritis, polyarthritis is defined as 5 or more joints.

**pseudarthrosis**  
pseudoarthrosis  
false joint

A new false joint arising at the site of an ununited fracture.

**pyrexia**  
SEE fever

**radiating pain**

Pressure on a nerve, or nerve root, produces radiating pain in the sensory area of that nerve or nerve root; the commonest example is "sciatica".

**recurrent dislocation**  
habitual dislocation  
relapsing dislocation

Repetitive dislocation with or without adequate trauma.

**polyarthrite**

Inflammation aiguë ou chronique frappant simultanément plusieurs articulations.

**pseudarthrose**

Articulation accidentelle produite entre les deux fragments d'un os fracturé et non consolidé.

**douleur irradiée**

Douleur, d'origine radiculaire ou nerveuse, ressentie dans le territoire d'innervation correspondant. Ex. : cruralgie, sciatalgie.

**luxation récidivante**  
luxation habituelle

Luxation qui réapparaît à plusieurs reprises et peut être d'origine traumatique ou non.

NOTA Lorsque le sujet peut reproduire la luxation à volonté, ou de manière habituelle, on parle de luxation habituelle. Lorsque la luxation apparaît de façon irrégulière, à l'occasion de certaines activités, on parle alors de luxation récidivante.

**referred pain**

The most important example of referred pain is pain felt in the knee (referred to the knee) but arising from a painful lesion in the hip due to the obturator nerve pattern of hip pain.

**relapsing dislocation**  
SEE recurrent dislocation

**resisted motion**

A movement forced by the examiner against the resistance of the patient, or vice versa.

**rest pain**  
pain at rest

Musculoskeletal pain that occurs or increases in intensity when resting the affected part and generally subsides with movement. It is a common manifestation of inflammatory conditions.

**restriction of joint motion**  
SEE limitation of joint motion

**retraction**

A shrinking; a condition of being drawn back.

**douleur projetée**  
douleur rapportée  
douleur référée

Douleur prenant son origine dans un organe ou tissu et ressentie à distance. Ex. : douleur brachiale de l'insuffisance coronarienne.

**mouvement contrarié**  
mouvement actif contrarié

Mouvement forcé par l'examineur alors que le sujet offre une résistance ou vice versa.

**douleur au repos**

Douleur qui apparaît ou augmente d'intensité lorsque le membre est au repos, et qui disparaît généralement avec les mouvements. C'est là un symptôme fréquent d'un phénomène inflammatoire sous-jacent.

**rétraction**

Diminution des dimensions d'un organe ou d'un tissu, due à un raccourcissement des fibres ou fibrilles qu'il contient.

La rétraction est due, le plus souvent, à la formation du tissu fibreux, d'origine inflammatoire ou cicatricielle. Cette substitution finit par changer la constitution des organes, et modifier ou abolir leurs fonctions. C'est à ces lésions que sont dues, par exemple, les rétractions musculaires et tendineuses du rhumatisme.

**retroversion**

Backward angulation of the proximal end of a long bone, usually resulting from fracture or surgery.

NOTE Antonym: anteversion.

**rheumatoid nodules**

Firm, usually painless lumps of variable size found in patients with rheumatoid arthritis, and with a characteristic histologic appearance. Rheumatoid nodules are commonly found over areas subject to mechanical trauma (e.g. elbows, heels, walls of olecranon bursa) but may also be found in organs such as the lung.

**rotation**

Movement of a body about its axis, called the axis of rotation.

**rubor**

Redness; one of the cardinal signs of inflammation.

**spontaneous fracture**

A fracture occurring without any external injury.

**sprain**

A joint injury in which some of the fibers of a supporting ligament are ruptured but the continuity of the ligament remains intact.

cf. strain

**strain (gen.)**

An injury to a part of the body as a result of great effort or overexertion.

cf. sprain

**rétroversion**

Obliquité postérieure d'une extrémité osseuse, due en général à une fracture ou à une chirurgie.

NOTA Antonyme : antéversion.

**nodules rhumatoïdes**

Nodules fermes, généralement indolores, de taille variable que l'on rencontre chez les sujets atteints de polyarthrite rhumatoïde. Ils présentent un aspect histologique caractéristique. On les observe particulièrement dans les régions sujettes aux traumatismes (par ex. coudes, chevilles, parois de la bourse olécranienne). On peut également les retrouver dans certains viscères tel le poumon.

**rotation**

Déplacement d'un corps autour d'un axe matériel ou virtuel, tous les points du corps décrivant des circonférences dont le centre se trouve sur cet axe et dont le plan est perpendiculaire à l'axe.

**rubor**

Rougeur; l'un des signes caractéristiques de l'inflammation.

**fracture spontanée**

Toute fracture survenant en dehors de tout traumatisme.

**entorse**

Lésion traumatique d'une articulation, avec élévation ou arrachement d'un ou plusieurs ligaments, mais sans déplacement persistant des surfaces articulaires.

cf. foulure

**foulure (spéc.)**

Légère entorse par distension des ligaments articulaires.

cf. entorse



**subcutaneous crepitus**

SEE crepitus (2)

**subcutaneous nodule**

A general term for small swellings palpable in the subcutaneous tissue. Examples include rheumatoid nodules, nodules associated with acute rheumatic fever, connective tissue diseases, and vasculitis, as well as tophi and calcinotic nodules.

**subluxation**

A partial loss of contact between two articular surfaces.

**superficial pain**

Superficial pain includes pricking and burning; the origin is accurately localized; it may be associated with paresthesias, itching, tickling, or hyperalgesia.

NOTE Antonym: deep pain.

**swelling**

tumefaction

A transient abnormal enlargement or increase in volume of a body part or area.

**synostosis**

The osseous union of bones that are normally distinct.

**synovitis**

Inflammation of a synovial membrane, especially that of a joint.

**tenalgia**

tenodynia

Pain in a tendon.

**nodosité sous-cutanée**

Petites formations circonscrites nodulaires, palpables, dans le tissu sous-cutané. Exemples : les nodules rhumatoïdes, les nodules qui accompagnent le rhumatisme articulaire aigu, les maladies du tissu conjonctif, les vasculites, la calcinose ainsi que les tophi.

**subluxation**

Perte partielle du contact normal entre deux surfaces articulaires.

**douleur superficielle**

La douleur superficielle comprend fourmillements et brûlures; on peut localiser son siège avec précision; elle peut être associée à des paresthésies, des démangeaisons, des chatouillements ou une hyperalgie.

NOTA Antonyme : douleur profonde.

**tuméfaction**

gonflement  
enflure

Augmentation de volume (d'une partie du corps ou d'un organe).

**synostose**

Union, par soudure osseuse, de deux os normalement séparés.

**synovite**

Inflammation de la synoviale articulaire.

**ténalgie**

tendinalgie

Douleur localisée à un ou plusieurs tendons.

**tenderness**

Painfulness to pressure or contact.

**tendinitis**  
**tendonitis**

Inflammation affecting a tendon and its muscular attachments.

**tendinous synovitis**  
SEE tenosynovitis

**tendonitis**  
SEE tendinitis

**tendosynovitis**  
SEE tenosynovitis

**tenodynia**  
SEE tenalgia

**tenosynovitis**  
**tendosynovitis**  
**tendinous synovitis**

Inflammation of a tendon and its enveloping sheath.

**trauma**

A physical injury or wound caused by external force or violence.

**traumatic dislocation**

Dislocation due to injury or violence.

**douleur provoquée**  
**douleur à la pression**  
**sensibilité au toucher**

Douleur à la pression ou au toucher.

NOTA Antonyme : douleur spontanée.

**tendinite**  
**ténosite**

Inflammation d'un tendon, d'origine traumatique ou rhumatismale.

**ténosynovite**  
**téno-synovite**

Inflammation simultanée d'un tendon et de la gaine synoviale qui l'entoure.

**trauma**

Toute blessure ou lésion produite sur une portion limitée de l'organisme par une action violente, extérieure à cet organisme.

**luxation traumatique**

Luxation consécutive à un traumatisme.

**trigger zone**

Any area of hyperexcitability, stimulation of which will precipitate a specific response such as the lancinating pain of trigeminal neuralgia.

**tumefaction**

SEE swelling

**tumor (1)**

Swelling; one of the cardinal signs of inflammation.

**tumor (2) [USA]**

tumour [GBR]

neoplasm

A spontaneous new growth of tissue forming an abnormal mass. It is with few exceptions of unknown cause, non-inflammatory, and develops independent of, and unrestrained by normal laws of growth and morphogenesis.

**valgus**

Denoting a deformity in which the angulation of the part is away from the midline of the body.

NOTE 1. Should be used only in connection with the noun it describes, as talipes valgus, genu valgum, coxa valga, etc.

2. Antonym: varus.

**zone détente**

zone de déclic

zone de déclenchement

zone gâchette

Zone particulière, souvent peu étendue, dont la stimulation même légère peut déclencher des douleurs en éclairs, souvent en salves.

NOTA Zone gâchette : synonyme impropre.

**tumor**

Tuméfaction; l'un des signes caractéristiques de l'inflammation.

**tumeur**

néoplasme

Toute néoformation tissulaire non inflammatoire (plus ou moins volumineuse) qui ressemble (plus ou moins) au tissu normal homologue (adulte ou embryonnaire) aux dépens duquel elle s'est développée, qui a tendance à persister et à s'accroître et qui échappe aux règles biologiques de la croissance et de la différenciation cellulaire.

**valgus**

Toute angulation anormale à sinus externe (écartant le segment distal de l'axe du corps).

NOTA Antonyme : varus.

**varus**

Denoting a deformity in which the angulation of the part is toward the midline of the body.

NOTE 1. Should be used only in connection with the noun it describes as, talipes varus, genu varum, coxa vara, etc.

2. Antonym: valgus.

**varus**

Toute angulation anormale à sinus interne (rapprochant le segment distal de l'axe du corps).

NOTA Antonyme : valgus.

## SKULL / CRÂNE

---

**acrocephaly**  
SEE oxycephaly

**brachycephaly**  
brachycephalia

A developmental abnormality characterized by shortness and broadness of the head from premature closure of the coronal suture.

NOTE A type of craniostenosis.

**caput natiforme**  
hot cross bun head  
hot cross bun skull  
natiform skull  
Parrot's sign

A head in rickets in which the eminences of the frontal and parietal bones form elevations separated by depressions which mark the lines of the cranial sutures.

NOTE Also occurs in congenital syphilis.

**caput quadratum**

A head of large size and square shape, owing to thickened parietal and frontal bones, seen in rachitic children.

**cephalic index**

A measure of the relationship between the maximum breadth of the head and the maximum length of the head: (maximum head breadth x 100)/maximum head length.

**brachycéphalie**

Déformation crânienne caractérisée par un développement excessif dans sens transversal, ce qui donne un crâne exagérément large et court. Elle est due à la synostose prématurée de la suture coronale.

NOTA Variété de craniosténose.

**crâne natiforme**

Aspect particulier du crâne qui se rencontre dans la syphilis congénitale et qui est caractérisé par la présence de deux saillies osseuses, développées à droite et à gauche de la ligne médiane, et séparées l'une de l'autre par une gouttière profonde formée par la suture sagittale.

NOTA Se rencontre également dans le rachitisme.

**caput quadratum**

Augmentation de volume et élargissement de la tête, dus à l'épaississement des os pariétaux et frontaux, observés dans le rachitisme.

**indice céphalique**

Indice anthropométrique traduisant la forme allongée ou arrondie de la tête (ou du crâne) en vue supérieure; c'est le rapport entre le diamètre transverse maximal du crâne, multiplié par 100, et son diamètre antéro-postérieur maximal.

### **craniostenosis**

Deformity of the skull caused by premature fusion of the cranial sutures, with consequent cessation of growth. The nature of the deformity depends on the sutures involved in the process.

### **craniotabes**

A condition of the skull of an infant in which the bones in the occipital region become patchily thin and soft so that small depressions form in the bone substance. The cause may be syphilis, marasmus or rickets.

### **cranium bifidum**

Congenital cleft of the cranium.

### **dolichocephaly**

Longness and narrowness of the head, with a cephalic index below 76.

### **frontal bossing**

Abnormal or excessive frontal protuberance.

### **helmet deformity**

Deformity of the skull occurring in osteogenesis imperfecta and characterized by an occipital "overhang".

cf. platybasia

### **craniosténose craniosynostose**

Malformation crânienne due à la fermeture prématurée des sutures, entraînant une dysmorphie craniofaciale variable selon la suture atteinte (la croissance osseuse étant arrêtée dans le sens perpendiculaire à la suture), et une hypertension intracrânienne responsable de troubles psychiques et oculaires.

### **craniotabès**

Trouble de l'ossification du crâne dû au rachitisme et caractérisé par la présence de zones ovalaires de ramollissement osseux, perceptibles à la palpation, qui apparaissent vers le troisième ou le quatrième mois de la vie.

### **crâne bifide**

Crâne présentant une fissure congénitale.

### **dolichocéphalie**

Forme haute et étroite de la tête, avec un indice céphalique inférieur à 76.

### **saillie des bosses frontales accentuation des bosses frontales**

Dans la maladie de Paget, le crâne est fréquemment hypertrophié. Le périmètre crânien augmente progressivement. Le front devient olympien avec une saillie des bosses frontales.

### **crâne en chignon**

Déformation crânienne observée dans l'ostéogénèse imparfaite et caractérisée par une dépression supérieure à la jonction pariéto-occipitale.

cf. platybasie

**hot cross bun head**  
SEE caput natiforme

**hot cross bun skull**  
SEE caput natiforme

**hydrocephalus**  
hydrocephaly

Any condition in which there is an abnormally large volume of cerebrospinal fluid within the skull.

**macrocephaly**

Excessive size of the head.

**macrocrania**  
macrocranium

Abnormal increase in the size of the skull, with a disproportionately small facial area.

**microcephaly**

Abnormal smallness of the head.

**natiform skull**  
SEE caput natiforme

**olympian forehead**  
olympic brow

The abnormally prominent, high and broad forehead in hereditary syphilis.

**oxycephaly**  
acrocephaly

A type of craniosynostosis in which there is premature closure of the sagittal and coronal sutures, resulting in an abnormally high, peaked, or conically shaped skull.

**hydrocéphalie**  
hydrencéphalie

Augmentation pathologique de la quantité de liquide céphalo-rachidien contenue dans le crâne.

**macrocéphalie**  
mégacéphalie

Augmentation anormale du volume de la tête.

**macrocrânien (prop.)**

Augmentation du volume du crâne, la face restant normale.

**microcéphalie**

Petitesse anormale de la tête.

**front olympien**  
crâne olympien

Front proéminent, anormalement développé en hauteur et en largeur. Caractéristique de la maladie de Paget, il est considéré aussi comme un signe de syphilis congénitale.

**acrocéphalie**  
oxycéphalie

Déformation crânienne due à la synostose précoce des sutures coronale et sagittale; elle est caractérisée par le développement de la boîte crânienne en hauteur et en largeur (crâne «en tour», tête «en pain de sucre»).

**Parrot's sign**  
SEE caput natiforme

### **plagiocephaly**

A deformity of the head marked by a greater development anteriorly of one side of the skull and of the other side posteriorly resulting in an asymmetrical and twisted appearance due to closure of half of the coronal suture.

NOTE A type of craniostenosis.

### **platybasia**

A developmental deformity of the skull and axis in which the base of the skull is flattened, having a basal angle of more than 152°.

cf. helmet deformity

### **scalp tenderness**

A pain produced by a light touching or stroking of the scalp. It is typically produced by combing the hair or by sleeping on sensitive scalp areas. The pain is most frequently felt in the temporal region. Scalp tenderness along the temporal artery and its branches is a highly specific sign of giant cell arteritis. Less localized scalp tenderness usually occurs in the absence of objective abnormalities.

### **scaphocephaly**

The deformity of the skull produced by premature fusion at the sagittal suture. The skull is long and narrow and bears a ridge so that it has the appearance of an upturned boat with a keel.

NOTE A type of craniostenosis.

### **plagiocéphalié**

Déformation oblique ovulaire du crâne caractérisée par une asymétrie qui peut être due à la synostose précoce d'une des branches de la suture coronale, au rachitisme, ou encore à des pressions externes répétées sur le même côté du crâne chez le jeune enfant.

NOTA Variété de craniosténose.

### **platybasie**

Aplatissement congénital ou acquis de la base du crâne se manifestant radiologiquement par l'augmentation de l'angle de base.

cf. crâne en chignon

### **hyperesthésie du cuir chevelu**

Exagération de la sensibilité du cuir chevelu dans la région temporale, caractéristique de l'artérite temporale.

NOTA Lorsque l'hyperesthésie est située dans la région pariétale, elle est le signe d'un dérangement intervertébral mineur et on l'appelle alors signe de la friction.

### **scaphocéphalie**

Déformation crânienne comportant un développement considérable d'avant en arrière et un aplatissement latéral (d'où l'allure en coque de bateau), liée à une soudure prématurée de la suture sagittale.

NOTA 1. La scaphocéphalie est une dolichocéphalie exagérée.

2. Variété de craniosténose.



**trigonocephaly**

A malformation characterized by a more or less triangular configuration of the skull, due to early synostosis of the frontal suture.

NOTE A type of craniostenosis.

**trigonocéphalie**

Déformation crânienne caractérisée par le développement en pointe de l'os frontal, donnant au crâne un aspect triangulaire; elle est consécutive à la synostose précoce de la suture métopique.

NOTA Variété de craniosténose.

## TEMPOROMANDIBULAR JOINT / ARTICULATION TEMPOROMANDIBULAIRE

---

### **bruxism**

Grinding or gnashing of the teeth; unconscious phenomenon often occurring in sleep, but sometimes during mental or physical concentration or strain. Dental malocclusion and tension are the usual inciting causes.

### **jaw claudication**

An ischemic pain or dysfunction of the masseter muscle and/or tongue brought on by moderate chewing. It is a highly specific sign for giant cell arteritis of the extracranial carotid circulation.

### **malocclusion**

Any deviation from a physiologically acceptable contact of opposing dentitions.

### **micrognathia**

Smallness of the jaws, especially of the underjaw. Congenital or acquired varieties occur.

NOTE Seen in juvenile rheumatoid arthritis and compared to a bird face (see that term).

### **bruxisme**

Friction intense et prolongée entre dents antagonistes, provoquant leur usure ou leur ébranlement. Ce phénomène pathologique et inconscient peut se produire soit pendant le sommeil, soit à l'état de veille, à l'occasion d'efforts de concentration psychique ou d'efforts musculaires. Son développement est favorisé par les troubles de l'occlusion dentaire. Le bruxisme joue un rôle important dans l'étiologie des paradontolyses

### **claudication intermittente massétérine**

claudication intermittente de la mâchoire

Signe d'artérite temporale caractérisé par la douleur et la fatigue des mâchoires à la mastication.

### **malocclusion**

malocclusion dentaire

Rapport défectueux ou irrégulier de l'occlusion dentaire.

### **micrognathie**

Développement incomplet des maxillaires, principalement du maxillaire inférieur, soit congénital, soit acquis.

NOTA S'observe dans l'arthrite juvénile rhumatoïde et se compare alors au faciès d'oiseau (voir ce terme).

**prognathism**

Abnormal forward projection of one or of both jaws beyond established normal relationships with the cranial base.

**retrognathism**

A facial profile with the lower jaw, or both jaws, posterior to the normal relation to the facial frontal plane.

**prognathisme  
prognathie**

Proéminence d'une ou des deux mâchoires, en avant d'un plan vertical tangent à la partie la plus antérieure du crâne cérébral, dans la position horizontale du crâne.

**rétrognathisme  
rétrognathie**

Situation en retrait de la mâchoire inférieure ou des deux mâchoires dans le profil facial.

**angular curvature**

Pott's curvature

Pott's boss

A gibbous deformity, i.e., a sharp angulation of the spine, occurring in Pott's disease.

**camptocormia**

A syndrome, consisting of anterior bending of the trunk that produces an ape-like posture, persistent lumbar pain, and sexual impotence. Often there is a history of trauma or hysteria.

**compensated scoliosis**

A scoliosis in which the shoulders are level and directly above the pelvis.

cf. decompensated scoliosis

**compensatory curve**

secondary curve

A curve, which is usually nonstructural, above or below a major curve that tends to maintain normal body alignment.

**cyphosis**

SEE kyphosis

**decompensated scoliosis**

A scoliosis in which the shoulders are not level and there is lateral shift or list of the trunk to one side.

cf. compensated scoliosis

**cyphose angulaire**

Cyphose à faible rayon de courbure avec proéminence accusée d'une ou de deux apophyses épineuses; elle est caractéristique du mal de Pott.

**camptocormie**

camptorachis

Syndrome consistant en une incurvation excessive de la colonne vertébrale par flexion du corps en avant, avec difficulté à la marche; il s'accompagne quelquefois de tremblements. Il s'agirait d'une forme particulière d'hystérie.

**scoliose équilibrée**

scoliose compensée

Scoliose dans laquelle le fil à plomb tendu de C7 passe par le sillon interfessier.

cf. scoliose déséquilibrée

**courbure de compensation**

Courbure sus- ou sous-jacente à la courbure majeure, n'ayant pas de caractère structural vrai et permettant de rééquilibrer le rachis.

**scoliose déséquilibrée**

scoliose décompensée

Scoliose dans laquelle le fil à plomb tendu de C7 ne passe pas par le sillon interfessier.

cf. scoliose équilibrée

**double major curve**  
double primary curve

Two balancing curves of equal structural change and magnitude.

Double major curves can be right thoracic and left lumbar, which is the most frequent combination, or they can be both located in the thoracic region, with a right thoracic-left thoracic curve, or a right thoracic-left thoracolumbar curve.

NOTE Were formerly called double primary curves.

**double major scoliosis**

A scoliosis with two structural curves.

**double primary curve**  
SEE double major curve

**double thoracic scoliosis**

A scoliosis with a structural upper thoracic curve, a larger, more deforming lower thoracic, and a relatively nonstructural lumbar curve.

**fibromyalgia**

Sites of tenderness, usually representing areas of muscle spasm, fatty lumps, or variations in muscle density.

**fixed kyphosis**  
SEE structural kyphosis

**courbure double-majeure**

**scoliose double majeure**  
scoliose combinée

Scoliose dans laquelle la courbure principale est compensée par une courbure aussi importante qu'elle-même ou presque.

**scoliose double-dorsale**  
scoliose thoracique double

Scoliose associant habituellement une courbure dorsale supérieure gauche et une courbure dorsale inférieure droite dont les vertèbres limites se situent entre D1 et D6 et entre D6 et D12. Elle présente une courbure de compensation lombaire mineure.

**cellulomyalgie**  
fibromyalgie

Les douleurs des tissus mous sont très souvent secondaires à un dérangement intervertébral mineur. On peut cependant les retrouver isolées, avec des cordons myalgiques et des plaques de cellulomyalgie, sans élément vertébral.

**fixed scoliosis**

SEE structural scoliosis

**flat back**

A back that appears flat as a result of a decrease of normal lumbar lordosis and normal thoracic kyphosis.

**functional curve**

SEE nonstructural curve

**functional scoliosis**

nonstructural scoliosis

mobile scoliosis

A lateral curvature of the spine which disappears on recumbency. It may be due to leg length inequality, muscle contracture about the hip, or splinting secondary to back pain from any other condition.

A functional versus structural scoliosis should be differentiated by examining the patient in a forward bending position. While a functional scoliosis will disappear, a structural scoliosis will not, and may actually be accentuated.

NOTE Mobile scoliosis: seldom used term.

cf. habit scoliosis, static scoliosis

**dos plat**

Absence de courbure à convexité postérieure de la colonne vertébrale ou absence d'une cyphose dorsale normale. Il s'accompagne en général d'une cyphose lombaire.

**attitude scoliotique**

scoliose fonctionnelle

Déviations latérales du rachis cliniquement et radiologiquement indécélable en position couchée. L'attitude scoliotique ne s'accompagne ni de gibbosité thoracique, ni de rotation vertébrale. Elle peut être le résultat de contractures musculaires pelviennes, d'une asymétrie du bassin par inégalité des membres inférieurs ou simplement d'une mauvaise posture.

En présence d'un bassin horizontal, l'attitude scoliotique ou scoliose fonctionnelle résulte de contractures musculaires aisément palpables. Cette attitude s'efface avec une importance variable, en décubitus ou en flexion antérieure, ne faisant apparaître ni gibbosité dorsale ni voussure lombaire, à l'encontre de la scoliose d'origine structurale.

**gibbus**  
gibbosity  
humpback  
hunchback

Extreme kyphosis, hump, or hunch; a deformity of the spine in which there is a sharply angulated segment, the apex of the angle being posterior.

**habit scoliosis (spec.)**

Lateral curvature as a result of persistent bad posture.

cf. functional scoliosis

**hollow back**

Abnormal increase in the lumbar curve, producing a hollow above the sacrum.

**humpback**  
SEE gibbus

**hunchback**  
SEE gibbus

**hyperlordosis**  
SEE lordosis

**idiopathic scoliosis**

A structural spinal curvature for which no cause is established.

**gibbosité**  
gibbosité thoracique

Saillie rachidienne provenant d'une déformation cunéiforme des vertèbres (gibbosité angulaire et médiane du mal de Pott) ou saillie paravertébrale, particulièrement visible en position penchée en avant, que forment dans les scoliozes structurales, du fait de la rotation vertébrale accompagnant l'incurvation du rachis, les apophyses transverses ou la partie postérieure des côtes, du côté de la convexité de la scolioze.

**attitude scoliotique (gén.)**  
scolioze fonctionnelle (gén.)

Déviatiion latérale du rachis cliniquement et radiologiquement indécélable en position couchée. L'attitude scoliotique ne s'accompagne ni de gibbosité thoracique, ni de rotation vertébrale. Elle peut être le résultat d'un spasme, d'une asymétrie du bassin par inégalité des membres inférieurs ou simplement d'une mauvaise posture.

**dos creux**

Lordose (voir ce terme) constituant un stade intermédiaire avant l'inversion vertébrale.

**scolioze idiopathique**

Scolioze structurale dont l'étiologie précise demeure inconnue.

### **intermalleolar straddle**

A nonspecific measurement to evaluate overall pelvic mobility. The patient is asked to abduct the hips to the maximum, and the distance between the medial malleoli is measured.

### **kyphoscoliosis**

Lateral curvature of the spine with vertebral rotation, associated with an anteroposterior hump in the spinal column.

### **kyphosis** **cyphosis**

Exaggeration or angulation of normal posterior curve of spine.

NOTE When quite severe, the kyphosis is commonly termed hunchback or humpback.

cf. lumbar kyphosis

### **lordosis** **hyperlordosis**

An abnormal extension deformity: anteroposterior curvature of the spine, generally lumbar with the convexity looking anteriorly.

NOTE Lordosis: the term is used to refer to abnormally increased curvature (hollow back, saddle back, swayback) and to the normal curvature (normal lordosis).

### **écart intermalléolaire**

La mesure centimétrique de l'écart intercondylien, membres inférieurs tendus, est plus précise que la mesure classique de l'écart intermalléolaire.

### **cyphoscoliose** **cypho-scoliose**

Déformation de la colonne vertébrale, associant une déviation dans le sens latéral et une déviation à convexité postérieure.

### **cyphose** **hypercyphose**

Déviation de la colonne vertébrale à convexité postérieure.

NOTA La cyphose est normale dans la région dorsale, mais si la courbure s'accentue, il y a hypercyphose, que l'on appelle couramment cyphose. La cyphose peut également se manifester dans la région lombaire, où elle est toujours pathologique, puisqu'elle correspond à une suppression, voire une inversion de la courbure normale.

cf. cyphose lombaire

### **hyperlordose** **hyperlordose lombaire** **lordose pathologique** **lordose**

Exagération d'une courbure à convexité antérieure de la colonne vertébrale.

NOTA La lordose est normale dans la région lombaire ou dorso-lombaire; elle peut être anormale lorsqu'elle intéresse un autre segment de la colonne vertébrale ou lorsqu'elle est très accentuée. Dans ce dernier cas, il est préférable d'employer le terme hyperlordose pour éviter toute ambiguïté.



### **lordotic back**

An increase of the thoracic kyphosis associated with increased lordosis in the cervical and the lumbar areas.

cf. swayback

### **major curve**

The main spinal curve, the one of greatest degree, in which significant structural changes take place.

NOTE It is better not to call the major curve primary since this implies a temporal relationship, and in most scoliosis patients it is difficult to determine which curve appeared first.

cf. primary curve

### **minor curve**

Term used to refer to the smallest curve, which is always more flexible than the major curve.

### **mobile scoliosis**

SEE functional scoliosis

### **Naffziger's test**

Naffziger test

A test for nerve root compression in which intrathecal pressure and intraspinal fluid pressure are increased by bilateral manual compression of the jugular veins. Increase or aggravation of pain or sensory disturbance over the distribution of the involved nerve root confirms the presence of an extruded intervertebral disk or other mass.

NOTE Many refuse to perform this test because of the risks involved.

### **nonstructural curve functional curve**

A flexible curve which corrects by bending toward the convex side.

## **SANS ÉQUIVALENT CONNU**

### **courbure majeure**

Courbure structurale la plus importante.

cf. courbure primitive

### **courbure mineure**

Courbure structurale moins importante et plus facilement réductible que la courbure majeure.

### **manoeuvre de Naffziger test de Naffziger**

Manoeuvre utilisée pour vérifier l'existence d'une irritation radiculaire. La compression manuelle bilatérale des veines jugulaires entraîne une augmentation de la pression du liquide céphalo-rachidien qui exacerbe la douleur sur le territoire du nerf affecté en cas de problème disco-radiculaire.

NOTA Plusieurs cliniciens se refusent à pratiquer cette manoeuvre face aux risques qu'elle présente.

## **SANS ÉQUIVALENT CONNU**

**nonstructural scoliosis**  
SEE functional scoliosis

**occiput to wall distance**

A measurement to indicate the degree of fixed flexion at the cervical spine. This measurement can be used to assess progressive loss of extension of the cervical spine. It may also be affected by a kyphosis of the thoracic spine. The distance can increase in ankylosing spondylitis and juvenile rheumatoid arthritis. Inability to touch the head to the wall suggests cervical involvement. The patient places the heels and back against a wall and attempts to touch the wall with the occiput, keeping the chin horizontal. The distance in centimeters from the occiput to the wall is recorded.

**Pott's boss**  
SEE angular curvature

**Pott's curvature**  
SEE angular curvature

**primary curve**

The spinal curve developing first and which is fixed from the start.

NOTE Because of the frequent impossibility of defining a "primary" curve many physicians have abandoned that term and use instead the term major curve (see that term).

**rachialgia**  
rachiodynia

Pain in the vertebral column.

**rotoscoliosis**

Curvature of the vertebral column by turning on its axis.

**distance nuque-mur**  
flèche occipitale de Forestier

Distance mesurant la flèche de l'occiput au mur, le sujet étant contre le plan vertical, dos, fesses et talons plaqués au mur. Cette distance permet d'apprécier la raideur cervicale dans la spondylarthrite ankylosante.

**courbure primitive**

Première courbure scoliotique apparue.

cf. courbure majeure

**rachialgie**

Douleur siègeant au niveau du rachis.

**SANS ÉQUIVALENT CONNU**

**round back**  
SEE thoracic kyphosis

**scoliosis**

Lateral curvature of the spine. Usually consists of two curves, the original abnormal curve and a compensatory curve in the opposite direction.

**secondary curve**  
SEE compensatory curve

**skin rolling**

Skin rolling is performed over the thoracic spine from below upward, the skin being picked up between the thumbs and forefingers. As the thumbs are pushed up toward the head, the skin is rolled backward over them by the forefingers. Tightness and tenderness at any level indicates pathology in the bone or joints at that level. Skin rolling is then performed over the paravertebral areas to detect localized fibrositic infiltration or areas of muscle pathology.

**spina bifida**

A defect in development of the vertebral column in which there is a central deficiency of the vertebral lamina; the condition often affects several vertebrae, and is most common in the lumbar region. Variable protrusion of the meninges and of other contents of the spinal canal may occur through the gap, giving rise to a meningocele or a meningocele.

**scoliose**

Incurvation latérale habituelle ou permanente du rachis.

**manoeuvre du pincé-roulé**  
pincé-roulé  
manoeuvre du palpé-roulé  
manoeuvre de masser-rouler

Manoeuvre permettant de mettre en évidence une zone de cellulalgie. Il s'agit de pincer fermement un pli de peau, entre le pouce et l'index, à l'aide des deux mains. Ce pli est tiré, roulé entre les doigts dans un sens puis dans l'autre, comme on le ferait d'une cigarette, tout en maintenant fermement le pincement. Celui-ci ne doit jamais être relâché tout au long de la manoeuvre. Le pli cutané, épaissi et grumeleux, est très douloureux au pincé-roulé.

**spina(-)bifida**

Malformation osseuse segmentaire du rachis, le plus souvent lombosacrée, plus rarement cervicale haute, exceptionnellement dorsale, caractérisée par un défaut de fermeture des arcs postérieurs et de l'apophyse épineuse d'une ou plusieurs vertèbres. La fissure ainsi créée peut favoriser la hernie d'une portion des meninges et de la moelle.

### **static scoliosis**

Lateral spinal curvature due to inequality in length of the two legs.

cf. functional scoliosis

### **stooped-over position Z-shaped posture**

A position occurring in advanced ankylosing spondylitis in which the patient gazes downward, the entire back is rounded, hips and knees are semiflexed, and the arms cannot be raised beyond a limited amount at the shoulders.

### **structural curve**

A segment of the spine with a lateral curvature that lacks normal flexibility. Radiographically, it is identified in supine lateral side-bending films by the failure to correct fully. They may be multiple.

### **structural kyphosis fixed kyphosis**

A postural kyphosis tends to cause a smooth symmetrical forward curve of the spine with forward bending, while a structural kyphosis may appear to originate at a specific segmental level and does not disappear in recumbent position.

### **structural scoliosis fixed scoliosis**

An irreversible lateral curvature of the spine with rotation of the vertebral bodies in the abnormal area (major curve). Organic and congenital forms are structural, and the functional type may become so.

### **scoliose statique**

Scoliose due à l'inclinaison latérale du plateau sacré.

NOTA On utilise plus fréquemment le terme générique attitude scoliotique (voir ce terme) pour désigner ce type de scoliose.

### **attitude en Z déformation en pantin de bois attitude en skieur**

Attitude s'observant dans les formes avancées de spondylarthrite ankylosante dans laquelle le haut du corps est porté en avant, les genoux étant plus ou moins fléchis.

### **courbure structurale**

Chaque courbure structurale est limitée en haut et en bas par une vertèbre, dite habituellement «vertèbre neutre», en réalité il vaut mieux l'appeler «vertèbre limite».

### **cyphose structurale**

Les cyphoses structurales ne disparaissent pas en position couchée et les radiographies montrent habituellement des remaniements affectant la structure des corps vertébraux.

### **scoliose structurale scoliose osseuse**

Incurvation latérale du rachis, partiellement irréductible, avec rotation des corps vertébraux se traduisant par une gibbosité ou saillie paraspinale. Elle est secondaire à une malformation vertébrale, congénitale ou acquise. Elle est le plus souvent apparemment primitive et de cause obscure.

**swayback**  
sway(-)back

Increased lumbar lordosis with compensatory increased thoracic kyphosis.

NOTE Unlike the lordotic back (see that term), the swayback shows no compensatory lordosis in the cervical spine.

**thoracic kyphosis**  
round back

A posterior angular deformity of the spine in the thoracic area.

**thoracic scoliosis**

A rotational thoracic scoliosis will create a prominent hump on the side of the convexity.

NOTE Single Major Thoracic Curve Pattern. The apex of the curve lies within the thoracic spine. The curve extends from T4, T5, or T6 to T11, T12, L1, or L2. The most common end vertebrae are T5 and T12. Nearly all have the convexity directed to the right. The lumbar minor curve is nearly always flexible.

**cypholordose**  
cypho-lordose

Exagération simultanée de la cyphose dorsale et de la lordose lombaire.

NOTA Il n'y a pas de lordose de compensation au niveau cervical.

**cyphose dorsale**  
hypercyphose dorsale  
dos rond

Exagération anormale de la convexité postérieure dans le plan sagittal de la colonne vertébrale au niveau du rachis dorsal.

**scoliose dorsale**  
scoliose thoracique

Scoliose généralement à convexité droite, dont les vertèbres limites se situent entre D4 et D12. Elle présente une courbure de compensation lombaire mineure et provoque d'importantes gibbosités.

## **thoracolumbar scoliosis**

Thoracolumbar scoliosis: curves tend to be out of balance, with head displaced away from midline of pelvis.

NOTE The thoracolumbar curve, a fairly common idiopathic curve pattern, usually consists of both right and left types. The upper end vertebra is T-4, 5, or 6, and the lower end vertebra is L-2, 3, or 4. In addition, if there is a right thoracolumbar curve, there is usually a compensatory upper left thoracic or cervical curve and a lower left lumbar curve.

## **Valsalva test**

### **Valsalva maneuver**

A test increasing intrathecal pressure which may produce pain in the cervical spine or back if an intraspinal tumor or a herniated disc is present. The pain may radiate in a dermatome distribution. To perform the Valsalva test, the patient is asked to hold his breath and bear down as if he were moving his bowels.

## **vertebral inversion**

Flattening of the normal kyphosis at the dorsal level and kyphosis or disappearance of the physiologic lordosis at the lumbar level.

## **Z-shaped posture**

SEE stooped-over position

## **scoliose dorso-lombaire scoliose thoracolombaire scoliose thoraco-lombaire scoliose lombo-dorsale**

Scoliose habituellement droite dont les vertèbres limites se situent entre D4 et L3. Elle entraîne un déséquilibre latéral et une extension de la courbure vers le bas à longue échéance.

## **manoeuvre de Valsalva**

Manoeuvre augmentant la pression intra-abdominale. On demande au patient de retenir son souffle et de forcer comme pour aller à la selle, ce qui entraîne une douleur dans la région cervicale ou lombaire en présence d'une affection intrarachidienne (tumeur, hernie discale).

## **inversion vertébrale**

Redressement de la courbure dorsale normale déterminant un dos plat, voire une lordose, dû à une cyphose lombaire et lié le plus souvent à une épiphysite vertébrale.

## CERVICAL SPINE / RACHIS CERVICAL

---

### **Adson maneuver**

SEE Adson's test

### **Adson sign**

SEE Adson's sign

### **Adson's maneuver**

SEE Adson's test

### **Adson's sign**

Adson sign

Obliteration of the radial pulse and accentuation of neurologic symptoms by forcibly turning the head toward the affected side, with hyperextension of the neck, and by taking a deep breath.

### **Adson's test**

Adson test

Adson's maneuver

Adson maneuver

A test for thoracic outlet syndrome: with the patient in a sitting position, his hands resting on thighs, the examiner palpates both radial pulses as the patient rapidly fills his lungs by deep inspiration and, holding his breath, hyperextends his neck and turns his head toward the affected side. If the radial pulse on that side is decidedly or completely obliterated, the result is considered positive.

NOTE This maneuver is sometimes performed with the arm abducted.

cf. modified Adson test, Wright's test

### **brachialgia**

Pain in the upper limb.

### **signe d'Adson**

Diminution ou disparition du pouls radial quand la tête est en rotation du côté affecté, en extension et le thorax bloqué en inspiration.

### **manoeuvre d'Adson**

test d'Adson

épreuve d'Adson

Manoeuvre qui provoque la diminution ou la disparition du pouls radial, cas de compression de l'artère sous-clavière au niveau du défilé costo-claviculaire; cette manoeuvre est réalisée par l'extension et la rotation de la tête du côté de la sténose, au cours d'une inspiration profonde.

NOTA Cette manoeuvre est parfois pratiquée en portant le bras en abduction.

cf. test d'Adson modifié, épreuve d'hyperabduction de Wright

### **brachialgie**

Douleur dans le membre supérieur.

**brachial neuralgia**

Recurrent neurogenic pain in the upper limb due to involvement of nerve roots, plexus or peripheral nerves.

**cervical spine distraction test**

SEE head distraction test

**cervicobrachialgia**

Pain in the neck and arm.

NOTE Term often used to refer to cervicobrachial neuralgia (see that term).

**cervicobrachial neuralgia**

Pain in the neck radiating to the arm, due to compression of nerve roots of the cervical spinal cord.

**cervicodynia**

SEE neck pain

**cervico-occipital neuralgia**  
occipital neuralgia\*

Neuralgic pain occurring in the posterior cervical and occipital regions, often with associated stiffness of the neck and muscular tenderness, and usually but not invariably resulting from cervical spondylosis.

**chin-on-chest deformity**

A highly characteristic deformity of ankylosing spondylitis. The chief cause is a complete C1-C2 dislocation.

**brachionalgie**

névrалgie brachiale

Douleur neurogène dans le membre supérieur pouvant provenir d'une affection des racines, du plexus ou des nerfs périphériques.

**cervico-brachialgie**

cervicobrachialgie  
algie cervico-brachiale  
algie cervicobrachiale

Douleur à la région cervicale et dans le membre supérieur.

NOTA Termes souvent utilisés dans le sens de névrалgie cervico-brachiale (voir ce terme).

**névrалgie cervico-brachiale**  
radiculalgie cervico-brachiale

Algie débutant dans la région cervicale et s'étendant dans un territoire radiculaire ou plexulaire du membre supérieur.

**névrалgie cervico-occipitale**

Névrалgie survenant dans le territoire des quatre premiers nerfs cervicaux, caractérisée par une raideur de la nuque, avec douleurs et spasmes musculaires.

**SANS ÉQUIVALENT CONNU**



### **chin to chest distance**

A measure of cervical spine flexion. The patient is instructed to nod the head forward bringing the chin down, and then instructed to touch the chin to the breast bone. The mouth must be closed during these measurements. Normal response is to touch the sternum with the chin. If the patient is unable to do this, the distance between the sternum and the chin should be measured in centimeters to the nearest 0.1 cm. Rheumatic diseases limiting the range of cervical flexion include: degenerative spondylosis, ankylosing spondylitis, rheumatoid arthritis, juvenile rheumatoid arthritis, and Forestiers's disease.

**NOTE** The distance may also be measured with the head in extension. Normal distance is 14 cm.

### **cock robin attitude**

cockrobin position  
cock-robin position  
torticollis position

A typical attitude produced by torticollis and characterized by lateral cervical flexion to one side, rotation toward the opposite side, and slight flexion.

### **compression test**

SEE head compression test

### **congenital torticollis**

congenital muscular torticollis  
infantile torticollis  
congenital wryneck

Torticollis due to unilateral fibrosis in the sternocleidomastoid muscle; a condition of unknown cause, present at the time of birth as a swelling that may subside or may lead to torticollis by shortening of the muscle.

### **distance menton-sternum**

La distance menton-sternum chiffre la distance du menton au sternum, la tête soit fléchie au maximum, soit étendue au maximum.

**NOTA** Distance normale en extension : 14 cm.

### **attitude en torticollis**

Attitude antalgique caractérisée par une rotation et une latéro-flexion du cou, observée dans le torticollis.

### **torticollis congénital**

torticollis musculaire congénital  
torticollis musculaire permanent

Torticollis permanent dû à la rétraction congénitale du muscle sterno-cléido-mastoïdien. Il peut être la cause d'une lésion de ce muscle (hématome suivi de fibrose) lors de l'accouchement (torticollis obstétrical).

### **costoclavicular maneuver**

A maneuver for costoclavicular syndrome: the patient sits relaxed with both hands resting on the thighs. The patient is then asked to throw the shoulders downward and backward as in an exaggerated military attitude, while the pulse is palpated at the wrist. A positive maneuver consists in reduction or obliteration of the pulse.

### **distraction test**

SEE head distraction test

### **dysphagia test**

SEE swallowing test

### **head compression test**

neck compression test

foramen compression test

compression test

A test designed to reproduce pain originating in the cervical spine. With the patient sitting, the examiner places one hand across the other on the top of the patient's head with gradually increased downward pressure. If radicular pain or paresthesias with referral to the upper limb occur with the head compression test, it strongly suggests nerve root irritation. On the other hand, if the pain remains in the neck, soft tissues or joints appear as the pain-sensitive structures involved.

NOTE Although the term head compression test is widely used, the term neck compression test is more appropriate.

cf. Spurling maneuver

### **épreuve du garde-à-vous**

manoeuvre de la posture militaire\*

manoeuvre costoclaviculaire\*

manoeuvre du havresac

Manoeuvre permettant de détecter un syndrome costoclaviculaire. Elle consiste à placer le bras du patient en rétropulsion et en rotation externe le long du corps en exerçant une légère traction à la verticale vers le bas et à rechercher une modification objective du pouls radial (abolition ou franche diminution).

### **manoeuvre de compression cervicale (prop.)**

cf. manoeuvre de Spurling

**head distraction test**  
distraction test  
cervical spine distraction test

A test used in the examination of patients with cervical spine syndromes. This test should be done with the patient seated; the open palm of the examiner's hand should be placed under the patient's chin while the examiner's other hand goes under the patient's occiput; gradually the force of lifting the patient's head increases, removing the weight of the skull and distracting the foramina, discs, and joints. Nerve root compression may be relieved, with disappearance of symptoms with opening of the intervertebral foramina or extension of the disc spaces. Additionally, pressure on joint capsules of apophyseal joints diminishes with head distraction.

**NOTE** Although the term head distraction test is widely used, the term cervical spine distraction test is more appropriate.

**hyperextension-hyperflexion injury**  
whiplash injury (pop.)

Violence to the body causing the unsupported head to hyperextend and hyperflex the neck rapidly; the term should not be used to imply any specific resultant pathologic condition or syndrome.

**infantile torticollis**  
SEE congenital torticollis

**intermittent torticollis**  
SEE spasmodic torticollis

**manoeuvre de traction cervicale**  
(prop.)

**syndrome d'accélération et de  
décélération**  
coup du lapin (pop.)

Traumatisme cervical résultant d'un impact qui provoque successivement une hyperextension et une hyperflexion brutales du rachis cervical.

## **Lasègue's arm sign**

A possible sign of cervical root compression: with the arm abducted at the shoulder, passive extension in the horizontal plane combined with supination gives rise to pain and resistance.

NOTE A seldom used term.

## **Lhermitte's sign**

The development of sudden, transient, electric-like shocks spreading down the body when the patient flexes the head forward; seen mainly in multiple sclerosis but also in compression and other disorders of the cervical cord.

## **modified Adson test**

A test in which elevation of the arm causes diminution or obliteration of the radial pulse at the wrist if there is spasm of the anterior scalene muscle.

cf. Adson's test

## **neck compression test**

SEE head compression test

## **neck pain**

cervicodynia

Musculoskeletal pain in the posterior neck area between the base of the skull and the shoulder.

## **occipital headache**

Pain in the occipital region.

## **signe de Lasègue du bras** signe de Lasègue du membre supérieur

Douleur provoquée par la rétropulsion et la supination forcée du bras mis préalablement en abduction horizontale; elle est présente en cas de névralgie cervico-brachiale.

## **signe de Lhermitte**

Sensation de décharge électrique parcourant le dos et les jambes lors de la flexion de la colonne cervicale, fréquemment observée dans la sclérose en plaques et parfois au cours de certaines compressions médullaires et myélopathies cervicales.

## **test d'Adson modifié**

Test provoquant la disparition du pouls radial lorsque le bras est porté en abduction, en présence d'un syndrome des scalènes.

cf. manoeuvre d'Adson

## **cervicalgie**

algie cervicale  
nuqualgie

Douleur dans la région du cou et de la nuque.

NOTA La pratique s'est établie de ne parler de cervicalgie que pour les douleurs postérieures et postéro-latérales du cou, à l'exclusion des douleurs antérieures viscérales, oesophagiennes, trachéales, thyroïdiennes ou autres.

## **cervico-occipitalgie**

Douleur dans la région occipitale.

**occipital neuralgia**  
SEE cervico-occipital neuralgia

**pterygium colli**  
webbed neck

A congenital web or tight band of skin of the neck extending from the acromion to the mastoid, usually bilateral.

**shoulder depression test**

A test which determines if there exists irritation or compression of nerve root, dural root sleeve fibrosis or adhesions, foraminal encroachment, or adjacent joint capsule thickening and adhesions. The examiner stands beside the patient who tilts the head to one side. With one of the examiner's hands on the patient's shoulder and the other hand on the patient's head, the examiner exerts downward pressure on the patient's shoulder and lateral flexion pressure on the patient's head in the opposite direction. This test places a tug on the nerve roots; with root sleeve fibrosis, foraminal osteophytes, or adhesions, radicular pain or paresthesias often result.

**spasmodic torticollis**  
intermittent torticollis

Intermittent spasmodic torticollis, due to powerful involuntary contraction of the neck muscles, particularly the sternocleidomastoid; a fragmentary form of torsion spasm, it results from disease in the corpus striatum.

**pterygium colli**  
ptérygion du cou

Replis cutanés, simples ou multiples, généralement bilatéraux, tendus de la région mastoïdienne à la région acromiale de chaque côté du cou. Cette malformation est presque toujours accompagnée d'autres tares physiques.

**manoeuvre d'abaissement des épaules (prop.)**

Manoeuvre consistant à fléchir la tête du malade de côté tout en appliquant une pression vers le bas sur l'épaule opposée. Une augmentation de la douleur indique une irritation ou une compression des racines nerveuses, un empiétement sur la lumière des trous de conjugaison par des ostéophytes ou des adhérences sur le manchon dure-mérien du nerf et de la capsule articulaire adjacente du côté étiré.

**torticollis spasmodique**

Affection caractérisée par une rotation et une inclinaison de la tête dues à une contraction tonique, clonique ou tonico-clonique intermittente des muscles cervicaux (surtout le trapèze et le sterno-cléido-mastoïdien). C'est une forme de spasmes de torsion.

**Spurling maneuver**  
**Spurling test**

A test for radiculopathy of the cervical spine. With the patient's head tilted toward the side of the radicular symptoms, pressure is applied on the top of the skull. The test is considered positive if the symptoms are reproduced or aggravated by the maneuver.

cf. head compression test

**Spurling sign**

Pain produced or increased in the neck and/or arm upon passive flexion of the head to the affected side, as if to approximate the ear to the shoulder. This is indicative of lateral prolapse of a cervical intervertebral disk.

**Spurling test**  
SEE Spurling maneuver

**swallowing test**  
**dysphagia test**

Difficulty or pain upon swallowing caused by cervical spine pathology such as bony protuberances, bony osteophytes, or by soft tissue swelling due to hematomas, infection, or tumor in the anterior portion of the cervical spine.

**manoeuvre de Spurling**

Manoeuvre de compression cervicale (voir ce terme) avec inclinaison de la tête du côté atteint.

**signe de Spurling**

En cas de syndrome cervical, réveil ou aggravation de la douleur lors de l'inclinaison latérale du cou du côté malade associée à une compression axiale exercée sur le crâne.

**SANS ÉQUIVALENT CONNU**

**torticollis**

wryneck

wry-neck

A contraction, often spasmodic, of the muscles of the neck, chiefly those supplied by the spinal accessory nerve; the head is drawn to one side and usually rotated so that the chin points to the other side.

**torticollis position**

SEE cock robin attitude

**webbed neck**

SEE pterygium colli

**whiplash injury**

SEE hyperextension-hyperflexion injury

**Wright's test**

A test for hyperabduction syndrome: the patient is seated with both arms hanging at the sides and the examiner standing behind him. Then the patient's arm is moved passively through an arc of 180°, while the examiner palpates the pulse and notes the point at which the pulse diminishes and disappears entirely.

**wry-neck**

SEE torticollis

**wryneck**

SEE torticollis

**torticolis**

Torsion du cou due à la contraction de l'un des muscles sterno-cléido-mastoïdiens, associée ou non à la contraction des muscles trapèze et splénius et entraînant une inclinaison latérale de la tête.

NOTA On distingue, suivant la cause, le torticollis cutané, le torticollis osseux ou articulaire, le torticollis oculaire et le torticollis musculaire. C'est le dernier (torticollis musculaire permanent), dû à la rétraction du sterno-mastoïdien, que l'on désigne communément sous le nom de torticollis.

**épreuve d'hyperabduction de Wright**

manoeuvre d'hyperabduction\*

Manoeuvre visant à rechercher un syndrome d'hyperabduction se traduisant par une modification objective du pouls radial (abolition ou franche diminution) réalisée par la mise du bras au zénith en hyperextension avec rotation externe.

## THORACIC SPINE / RACHIS DORSAL

---

**dorsalgia**  
**dorsodynia**  
**notalgia**

Pain in the upper back.

NOTE Notalgia: obsolete term.

**dowager's hump**

In senile osteoporosis, the patients, usually women, are thin and kyphotic (dowager's hump).

**notalgia**  
SEE dorsalgia

**razor(-)back**

In thoracic rotoscoliosis, a unilateral vertical ridge formed by the rotation of thoracic vertebrae which displaces the ribs of the convex side backward. It is an indication of the degree of vertebral rotation and is best seen with the patient bent forward.

**dorsalgie**

Douleur siègeant au niveau du rachis dorsal.

**bosse de sorcière**  
déformation ostéoporotique  
postménopausique

**déformation thoracique en rasoir**  
(prop.)



### **backache**

Any pain in the back. Usually characterized by dull, continuous pain and tenderness in the muscles or their attachments in the lower lumbar, lumbosacral, or sacroiliac regions. Pain is often referred to the leg, following the distribution of the sciatic nerve.

cf. lumbago (2)

### **Beevor's sign**

On sitting up from the recumbent position, the umbilicus is displaced upward because of paralysis of the inferior portion of the rectus abdominis muscles.

### **bowstring test**

bowstringing  
posterior tibial nerve stretch test  
popliteal compression test

A test used to detect root tension in patients with back pain. As the straight leg raising test is performed and pain relieved by knee flexion, firm pressure is applied by the fingers into the popliteal space, which will reproduce the pain in a positive bowstring test.

NOTE Not to be confused with the signe de la corde de l'arc.

### **lombalgie**

Douleur de la région lombaire, pouvant s'accompagner d'irradiations diverses, et notamment sciatiques (lombo-sciatique), et relevant principalement de deux ordres d'affections : vertébrales et génito-urinaires. Elle s'exprime sur un mode aigu ou chronique.

NOTA Quand cette douleur s'exprime sur un mode aigu, la lombalgie porte le nom de lumbago (voir ce terme).

### **signe de Beevor**

Déplacement de l'ombilic vers le haut, consécutif à une paralysie du segment inférieur du muscle grand droit antérieur de l'abdomen.

### **épreuve de la compression poplitée**

Manoeuvre de mise en tension radiculaire. La jambe est soulevée jusqu'à un angle s'arrêtant juste avant le seuil douloureux. Le genou est ensuite légèrement fléchi et soutenu par l'épaule de l'examineur. Ce dernier exerce alors une pression sur le creux poplitée avec ses doigts, ce qui devrait de nouveau reproduire la douleur du patient.

NOTA Ne pas confondre avec le signe de la corde de l'arc.

## **catch**

A break in the normal rhythm of motion as the patient, after bending forward, returns to the erect posture and completes the motion of standing upright by bending the hips and knees to move the pelvis under the spine rather than to further extend a painful spine.

## **contralateral straight leg raising test**

SEE crossed straight leg test

## **corkscrewing**

"Corkscrewing", with rotation to one side during forward flexion, suggests muscle spasm. Corkscrew motion and catching are most often seen in lumbar disc disease.

## **crossed leg raising sign**

Acute sciatic tension on the painful side when raising the unaffected leg.

## **crossed straight leg test**

crossed straight leg raising test  
well leg straight leg raising test  
well-leg-raising test  
contralateral straight leg raising test  
opposite leg straight leg raising test

A test in which the elevation of the uninvolved leg causes pain in the opposite affected leg. A sign of nerve root tension.

## **dysharmonie de redressement rachidien**

arc douloureux lombaire

Signe d'une perturbation fonctionnelle lombo-sacrée : dans le mouvement de redressement du malade penché complètement en avant, le redressement du rachis lombaire s'effectue avec un certain retard et une certaine brusquerie et seulement quand est achevé le redressement dorsal.

NOTA Forme de dissociation du rythme lombo-pelvien.

## **mouvement en serpentín**

NOTA Forme de dissociation du rythme lombo-pelvien, caractérisée par la rotation de la colonne vertébrale en flexion.

## **signe de Lasègue controlatéral**

Douleur au niveau d'un membre inférieur provoquée par l'élévation du membre inférieur opposé.

## **élévation de la jambe tendue controlatérale**

E.J.T. controlatérale

Élévation de la jambe tendue controlatérale. À la suite de l'élévation de la jambe tendue du côté de la sciatique, on exécute la manoeuvre du côté sain. Si l'E.J.T. controlatérale reproduit la douleur, elle suggère fortement une compression radiculaire discale importante, située médialement à l'aisselle de la racine plutôt que latéralement.

### **doorbell sign**

Tenderness and radiation of pain or tingling sensation caused by pressing with the thumb when examining the contour of the lumbar spine and checking for local tenderness. If pain radiates down the leg on eliciting this tenderness, it is a reliable sign of root compression at that level. If this does not occur immediately and pressure is maintained, the patient may then begin to complain of paraesthesiae, tingling or even pain in the appropriate radiation.

### **Ely's test**

#### **Ely test**

A test for contracture of the rectus femoris: with the patient prone, flexion of the leg at the knee on the thigh will cause abduction at the hip and lifting of the buttocks.

### **Fajersztajn test**

A variation of the straight leg raising test. When the extended leg is raised to a point just short of producing pain, dorsiflexion of the foot will bring out the sciatic pain.

### **femoral neuralgia**

Neuralgic pain over the anteromedial aspect of the thigh and knee, usually caused by irritation of the femoral nerve from various causes, such as compression by hernia or tumor, injury of the pelvis, or uterine disease, but also occurring commonly in diabetes mellitus, along with atrophy of the quadriceps (diabetic amyotrophy).

cf. meralgia

### **signe de la sonnette**

Douleur locale avec irradiation sciatique, provoquée par la pression latérovertébrale à la hauteur de l'espace interépineux où siège la hernie discale responsable d'une sciatique vertébrale commune.

### **manoeuvre d'Ely**

Manoeuvre permettant de mettre en évidence une contracture du muscle droit antérieur. Le patient étant en décubitus ventral, la flexion du genou sur la cuisse entraîne le soulèvement du bassin et l'abduction de la cuisse du côté atteint.

### **manoeuvre de Fajersztajn (prop.)**

NOTA Lorsque l'E.J.T. reste en deçà du seuil de la douleur et qu'on lui associe une dorsiflexion forcée du pied, cette manoeuvre réveille souvent une douleur dans le territoire du sciatique (alors que l'E.J.T. était douteuse).

### **névralgie crurale**

Névralgie localisée à la face antéro-interne de la cuisse et du genou, provoquée par une irritation du nerf crural d'étiologies diverses (compression par hernie ou tumeur, lésions du bassin, affection utérine).

cf. cruralgie

**femoral stretch test**  
reverse straight leg raising test

A test for involvement of the femoral roots. In the prone position, hip extension and knee flexion cause a radicular pain down the front of the thigh.

**finger-to-floor distance**

Observation of lumbar spine range of motion is performed with the examiner standing to the side of and behind the patient. With the knees kept straight, the patient is instructed to bend forward to attempt to touch the floor. Although the recording of the finger-to-floor distance is often cited as a method of estimating lumbar spine flexion, it is inaccurate, since the majority of motion measured is due to hip flexion.

**flip test**  
SEE sitting root test

**Lasègue maneuver**  
SEE straight leg raising test

**Lasègue's sign**

A sign elicited in patients with low back pain and sciatica. With the patient supine, the entire lower limb is raised gently keeping the knee in full extension. The sign becomes positive at whatever angle of elevation pain or muscle spasm is produced.

**Lasègue test**  
SEE straight leg raising test

**manoeuvre du crural de Léri**  
manoeuvre de Lasègue inversée

Manoeuvre permettant de mettre en évidence la souffrance du nerf crural. Le sujet étant en décubitus ventral, l'hyperextension de la cuisse sur le bassin associée à une flexion du genou réveillent la douleur crurale.

**distance doigts-sol**

Distance permettant d'évaluer la raideur lombaire. Le sujet cherche à toucher terre, avec le bout des doigts, les genoux restant en extension. Cette distance est un témoin infidèle, car une bonne mobilité des hanches, malgré un rachis entièrement bloqué, permet d'avoir une distance doigts-sol égale à zéro.

**signe de Lasègue**

Réveil ou exacerbation de la douleur sciatique chez le malade en décubitus dorsal par flexion de la cuisse sur le bassin, la jambe étant en extension. Ce signe est dû à la traction sur la racine du nerf sciatique provoquée par la manoeuvre. Il apparaît pour un degré d'angulation d'autant plus faible que l'atteinte est plus sévère.

**list**

Lateral deviation of the trunk caused by muscle contraction pulling the spine to one side.

List differs from scoliosis in that the latter is a curvature of the spine of long duration and is seldom accompanied by pain. The direction of the list is of no value in localizing the site of the disorder.

**low back pain (1)**  
SEE lumbago (1)

**low back pain (2)**  
SEE lumbago (2)

**attitude en baïonnette**  
attitude antalgique latérale  
attitude de déviation latérale  
attitude antalgique en inclinaison latérale

attitude antalgique en baïonnette  
attitude antalgique en latéroflexion  
inflexion antalgique latérale

Inclinaison latérale du tronc, convexe du côté de la douleur ou du côté sain. Elle évoque un problème discal le plus souvent en L4-L5, parfois en L3-L4, exceptionnellement en L5-S1. Elle s'accompagne d'une asymétrie des triangles ilio-lombaires avec impression de «hanche plus forte» d'un côté que de l'autre, augmentation du pli de la taille et contracture paravertébrale unilatérale.

Les attitudes antalgiques latérales réalisent une déviation globale très particulière qui les distinguent des scolioses. Le tronc est déjeté latéralement par rapport au bassin et aux membres inférieurs qui restent équilibrés. Cette déviation n'est pas compensée par une courbure correctrice sus-jacente ce qui porte de ce fait l'aplomb de l'occiput en dehors de l'axe normal passant entre les deux talons ou le long du pli interfessier.

**lumbago (1) (pop.)**  
**low back pain (1)\***

A generic term for pain affecting the lumbar or lumbosacral region; it may be acute or chronic.

**lumbago (2) (gen.) (pop.)**  
**low back pain (2) (gen.)\***

A generic term for pain affecting the lumbar or lumbosacral region; it may be acute or chronic.

**lumbar kyphosis**

Loss or reverse of the normal lumbar lordosis.

In lumbar kyphosis the chest is displaced downward and forward, with the lower ribs often coming in contact with the iliac crest.

NOTE For some, the loss of the normal lumbar lordosis alone calls for the term kyphosis. For others, inversion must be present.

**lombalgie**

Douleur de la région lombaire, pouvant s'accompagner d'irradiations diverses, et notamment sciatiques (lombo-sciatique), et relevant principalement de deux ordres d'affections : vertébrales et génito-urinaires. Elle s'exprime sur un mode aigu ou chronique.

NOTA Quand cette douleur s'exprime sur un mode aigu, la lombalgie porte le nom de lumbago (voir ce terme).

**lumbago (spéc.)**  
**lombalgie aiguë (spéc.)**

Accident douloureux paroxystique à début brusque, caractérisé par une douleur lombaire très vive et une sensation de blocage du rachis lombaire, manifestation la plus commune de la détérioration discale lombosacrée.

NOTA C'est le classique tour de rein du langage populaire.

**cyphose lombaire**

Cyphose se traduisant par l'effacement de la lordose lombaire, voire son inversion.

NOTA 1. Dans la région lombaire, les cyphoses se traduisent le plus souvent par un écoulement des angles antéro-supérieurs et antéro-inférieurs, puis par des ostéophytes qui débordent plus ou moins latéralement.

2. Pour certains, le seul effacement de la lordose lombaire correspond à une cyphose. Pour d'autres, il doit y avoir inversion.

### **lumbar scoliosis**

Lumbar scoliosis is seen as a compensatory device when the pelvis is tilted laterally as, for instance, when the lower limbs are unequal in length, or when there is a fixed abduction or adduction deformity at one hip joint.

### **meningocele**

Hernial protrusion of the meninges through a defect in the skull (cranial meningocele) or vertebral column (spinal meningocele).

NOTE It is usually manifested as a fluid-filled sac covered by modified skin on the midline of the cranium or back and is then called hydromeningocele.

### **meningomyelocele**

Hernial protrusion of a part of the meninges and substance of the spinal cord through a defect in the vertebral column.

### **meralgia**

Pain in the thigh, usually caused by irritation of lateral cutaneous nerve of the thigh.

cf. meralgia paresthetica

### **scoliose lombaire**

Scoliose présentant une convexité généralement gauche avec vertèbres limitées entre D11 et L4, ainsi qu'une courbure de compensation dorsale mineure. Elle est parfois due à une inégalité de longueur des membres inférieurs.

### **méningocèle**

Hernie des méninges molles au travers d'une dysraphie de la dure-mère et du recouvrement squelettique (crâne ou rachis). Les localisations les plus fréquentes sont la région occipitale et la région dorsolombaire.

NOTA La protrusion forme généralement un sac qui contient du liquide céphalo-rachidien et s'appelle alors hydroméningocèle.

### **méningo-myélocèle** méningomyélocèle

Hernie des méninges et d'une partie de la substance de la moelle épinière à travers une solution de continuité artificielle ou naturelle.

### **cruralgie** méralgie

Douleur localisée à la face antérieure de la cuisse.

NOTA Le terme méralgie désigne généralement l'atteinte du nerf fémoro-cutané (méralgie paresthésique) (voir ce terme).

## Milgram test

A maneuver used to detect intrathecal or extrathecal pathology (herniated disc), or pathologic pressure on the theca (wrapping of the cord): the patient, lying supine on the examining table, raises his extended legs to a position about two inches from the table. This maneuver stretches the iliopsoas muscle and anterior abdominal muscles, and increases intrathecal pressure. The test is positive if the patient cannot hold the position, cannot lift his legs at all, or experiences pain as he attempts the maneuver.

## modified Schober test

The Schober test (see that term), as modified by Macrae and Wright. Lumbar spine mobility is measured by marking the skin with three lines: a first one at the level of the midpoint between the dimples of Venus (posterior, superior iliac spines); a second one, 10 cm above the first; a third one, 5 cm below the lumbo-sacral junction. The distance between the upper and lower marks on maximum flexion in normal individuals should be at least 20 cm. This test is considered more reliable than the one described by Schober.

## myelomeningocele

Spina bifida associated with hernial protrusion of the spinal cord and its meninges through a defect in the vertebral canal.

## manoeuvre de Milgram (prop.)

## test de Schober modifié épreuve de Schober modifiée

Test de Schober (voir ce terme) modifié par Macrae et Wright. La mobilité du rachis lombaire est mesurée à l'aide de trois traits sur la peau : le premier, à la hauteur des épines iliaques postérieures et supérieures, au niveau des fossettes de Venus; le deuxième, 10 cm plus haut; le troisième, 5 cm au-dessous de la jonction lombosacrée. La distance entre le point de repère supérieur et le point de repère inférieur en flexion maximale chez le sujet normal devrait être d'au moins 20 cm. Cette méthode est jugée plus fiable que celle décrite par Schober.

## myéломéningocèle

Variété de spina bifida avec hernie de la moelle et d'une partie des méninges, l'arachnoïde et la dure-mère manquant. La myéломéningocèle se présente sous la forme d'une tumeur médiane, elle s'accompagne de troubles nerveux divers et elle est rarement compatible avec la vie.



**opposite leg straight leg raising test**

SEE crossed straight leg test

**paravertebral muscle spasm**

Spasm in the muscles on either side of the spinous processes (midline of the back).

**popliteal compression test**

SEE bowstring test

**posterior tibial nerve stretch test**

SEE bowstring test

**postural kyphosis**

In young persons, elimination of postural kyphosis may be observed with the patient lying in the prone position and then hyperextending the spine, or with the patient standing with the shoulders back. In older adults with postural kyphosis correction may not be possible. In addition, a postural kyphosis tends to cause a smooth symmetrical forward curve of the spine with forward bending.

**reverse straight leg raising test**

SEE femoral stretch test

**contracture des muscles paravertébraux**

Contracture uni ou bilatérale des muscles situés de chaque côté des apophyses épineuses.

**attitude en cyphose**

attitude cyphotique

attitude antalgique en antéroflexion

position antalgique en cyphose

position antalgique en flexion

antérieure

attitude antalgique en cyphose

lombaire

Déviation rachidienne dans le plan antéro-postérieur réalisant une angulation basse lombo-sacrée à court rayon et portant en avant l'ensemble du tronc.

Les attitudes cyphotiques sont parfaitement réductibles chez l'enfant et l'adolescent; elles risquent de s'enraidir chez l'adulte.

## Schober test

A measure of anterior flexion of the lumbar spine. With the patient standing erect, a mark is placed on the skin overlying the lumbosacral junction, that is, at an imaginary line joining the dimples of Venus (posterior, superior iliac spines). A second mark is placed 10 cm above the first. The patient then is asked to bend forward as if to touch his/her toes. With the spine in the fullest flexion, distance between the two marks is measured; it should exceed 15 cm in normal individuals. The measurement declines with progressive loss of spinal motion as seen in ankylosing spondylitis, degenerative disc disease, degenerative joint disease, and with aging.

**NOTE** The term Schober test applies primarily to the measurement of lumbar spine mobility. The test, however, is sometimes used to measure thoracic spine mobility. In this case, the measurement takes place between T1 and T12, which is approximately 30 cm. On maximum flexion, the distance should normally increase to 33-34 cm.

## test de Schober épreuve de Schober méthode de Schober

Épreuve pour évaluer la flexion antérieure lombo-sacrée. Le sujet se tenant debout, on marque par un premier trait sur la peau lombo-sacrée la hauteur des épines iliaques postérieures et supérieures, au niveau des fossettes de Vénus. On trace ensuite une deuxième ligne 10 cm plus haut. Le sujet se penche en avant aussi loin que possible, bras pendants. La nouvelle distance entre les deux repères est mesurée. Dans le cas d'une bonne flexion, on obtient un étirement de la peau de 10 à 15 cm par exemple; en cas de forte raideur, l'étirement est faible de 10 à 11 cm par exemple. La distance diminue dans les cas de spondylarthrite ankylosante, de spondylarthrose, d'entorse lomboire, de discarthrose, et avec l'âge.

**NOTA 1.** À l'origine, le test de Schober se faisait à partir d'une ligne inscrite au niveau des crêtes iliaques ou à 10 cm du bord supérieur du sacrum.

2. Le terme test de Schober s'applique principalement à la mesure de la mobilité du rachis lomboire. On peut cependant faire un test de Schober au niveau du rachis dorsal, en mesurant la distance D1 à D12, ce qui fait généralement une trentaine de centimètres. En flexion maximale, cette distance augmente normalement de 3 à 4 cm.

**sciatica**  
sciatic neuralgia

Pain anywhere along the course of the sciatic nerve.

Pain from the sciatic nerve is termed sciatica. It is described as burning or aching. Its distribution is typical; beginning in the buttocks it radiates downward in the posterior thigh and the posterolateral aspect of the calf; sometimes it extends around the lateral malleolus of the ankle and the outer aspect of the foot. The pain is intensified by coughing, sneezing, laughing, or the straining of defecation.

**signe de la corde de l'arc**

A sign observed on lateral flexion in ankylosing spondylitis. In normal individuals, the paravertebral muscles relax on the concave side during lateral flexion and those on the side of the spinal convexity contract. In ankylosing spondylitis this pattern is reversed, the muscles on the concave side being tightly stretched like the taut string of a bow.

**sciatique**  
sciatalgie  
névralgie sciatique

Toute douleur ressentie dans le territoire du nerf sciatique.

La douleur de la sciatique ou sciatique part de la région lombosacrée, puis parcourt la fesse et le membre inférieur, le plus souvent jusqu'au pied. Son intensité est variable; habituellement, très vive, elle est exacerbée par la marche et surtout par la toux et l'éternuement.

**signe de la corde de l'arc**  
signe de la corde de l'arc de  
Forestier

Signe observable lors de l'inclinaison latérale du rachis lombaire dans la spondylarthrite ankylosante : les muscles para-vertébraux se contractent du côté de l'inclinaison au lieu de se relâcher comme il est normal.

### **sitting root test flip test**

A variation of the straight leg raising test: with the patient sitting erect on the edge of the examining table, chin bent down on the chest, the examiner fixes the thigh to the table with one hand while extending the leg on the flexed thigh with the other. If sciatica is present, the pain will be reproduced before the examiner has completed the extension of the leg. To relieve the pain, the patient may attempt to extend his hip.

### **step-off stepoff**

The deformity of spondylolisthesis is very characteristic. It is secondary to the forward slippage of the involved vertebra. As the vertebra slips forward, it leaves behind the lamina, spinous processes, and the inferior articular facets. Consequently, there is a step-off palpable over the spinous processes from the one left behind to the ones slipped above.

### **manoeuvre du tripode**

La manoeuvre du tripode réalisée en position assise est le pendant de l'élévation de la jambe tendue exécutée en décubitus dorsal. Alors que le malade est assis jambes pendantes, l'examineur étend progressivement le genou jusqu'à provoquer une douleur. En réaction, le malade se jette vers l'arrière en s'appuyant sur les deux mains pour diminuer la tension sur le nerf sciatique. C'est cette position de triple appui qui a donné son nom au signe. La douleur peut également être exacerbée par la dorsiflexion de la cheville et la flexion antérieure du cou.

NOTA Correspond à l'élévation de la jambe tendue en position assise.

### **marche d'escalier**

Signe caractéristique du spondylolisthésis consistant en une dépression de l'apophyse épineuse de L4 ou L5.

Le diagnostic de spondylolisthésis est parfois soupçonné cliniquement, grâce à l'existence d'une niche, accessible à la vue, et d'une marche d'escalier perceptible au doigt, entre l'épineuse de L4 qui a glissé en avant avec toute la colonne sus-jacente, et l'épineuse de L5 qui, séparée de son corps vertébral, est restée en arrière avec le sacrum.

**straight(-)leg(-)raising test**

Lasègue test

Lasègue maneuver

straight leg test

straight leg raising maneuver

straight leg raising

straight leg raise

A test for nerve root compression.

With the patient supine, the examiner places one hand on the ilium to stabilize the pelvis, while the other hand slowly elevates the leg by the heel with the knee straight. Only when leg pain or radicular symptoms are produced is this test considered positive. Back pain alone is not a positive finding in this maneuver.

**NOTE** It is usual to record the result of the test as the angle to which the leg can be raised without giving pain.

**manoeuvre d'élevation de la  
jambe tendue**

élévation de la jambe tendue

manoeuvre d'E.J.T.

manoeuvre de Lasègue

EJT

manoeuvre E.J.T.

test de l'élevation de la jambe  
tendue

Manoeuvre permettant d'évaluer la mise en tension radiculaire du nerf sciatique dans les affections lombaires d'origine discale. Elle reproduit ou exacerbe une douleur à la jambe lorsque celle-ci est soulevée, le genou en extension. Cette douleur est habituellement ressentie à partir d'un certain degré d'élevation par rapport au bassin, degré que l'on mesure pour référence ultérieure. Lorsque la manoeuvre d'E.J.T. reproduit non pas une douleur à la jambe mais une douleur lombaire, cette dernière peut être due à la mise en tension de la dure-mère sur une saillie discale sans que la racine soit touchée. Elle peut aussi être due à bien d'autres conditions pathologiques en dehors du canal médullaire et du trou intervertébral.

**NOTA 1.** L'expression élévation de la jambe tendue est préférable au terme de Lasègue.

**2.** L'E.J.T. ne correspond pas exactement à la manoeuvre de Lasègue. Dans l'E.J.T. la hanche est fléchie, le genou étant maintenu en extension complète. La manoeuvre décrite par Lasègue comportait une flexion de hanche à 90° suivie d'une mise en extension du genou. De nos jours, les deux appellations ont la même signification.

**well-leg-raising test**

SEE crossed straight leg test

**well leg straight leg raising test**

SEE crossed straight leg test

## SACRUM AND COCCYX / RACHIS SACRO-COCCYGIEN

---

### **coccygodynia**

coccygalgia  
coccydynia  
coccygalgia  
coccyodynia

Pain in the coccyx and the coccygeal region which may be referred.

### **Gaenslen's sign**

Pain on hyperextension of hip with pelvis fixed by flexion of opposite hip; causes a torsion stress at the sacroiliac and lumbosacral joints.

### **Gaenslen's test**

A test for sacroiliac involvement. With the patient lying at the edge of the table, the leg and thigh closest to the edge are hyperextended over the side of the table by lowering toward the floor. The other leg is held in a knee chest position by the patient in order to fix the pelvis. If the sacroiliac joint is the origin of the patient's back pain, the maneuver will elicit pain in the joint on the hyperextended side. The maneuver is repeated by hyperextending the other leg.

### **hialgia**

SEE sacralgia

### **coccygodynie**

coccydynie  
coccygalgie

Douleur d'origine locale ou référée ressentie dans la région coccygienne, survenant parfois par paroxysmes et souvent exacerbée par la position assise ou la défécation.

### **signe de Gaenslen**

Douleur provoquée par l'hyperextension de la cuisse, le genou et la cuisse du côté opposé étant fléchis, en cas de lésion sacro-lombaire unilatérale. Cette manoeuvre entraîne un mouvement dans la sacro-iliaque et dans la charnière lombo-sacrée.

### **manoeuvre de Gaenslen**

manoeuvre de torsion

Manoeuvre pour la recherche de douleurs sacro-iliaques. Elle consiste à faire effectuer une flexion forcée de la cuisse d'un côté, tout en faisant une hyperextension forcée de l'autre côté, et ensuite la même manoeuvre de façon symétrique. Cette manoeuvre s'effectue sur le malade couché sur le dos, le bassin placé en «porte à faux» sur le bord de la table d'examen.

**pilonidal cyst**  
**pilonidal sinus**  
**piliferous cyst**

A cyst in the sacrococcygeal region, usually at the upper end of the intergluteal cleft. The cyst is due to a developmental defect that permits epithelial tissue to be trapped below the skin. May become symptomatic in early adulthood when an infected draining sinus forms.

**NOTE** In the sacrococcygeal region it is not a true cyst but an infective granuloma around hairs acting as foreign bodies.

**sacralgia**  
**sacrodynia**  
**hieralgia**

Pain affecting the sacrum or the sacral region.

**sacrocoxalgia**

Pain in the sacroiliac joint, usually due to inflammation.

**sacrodynia**  
**SEE sacralgia**

**kyste pilonidal**  
**sinus pilonidal**

Kyste formé aux dépens d'un follicule pileux localisé dans la région sacro-coccygienne. Sa paroi, constituée d'un épithélium malpighien, peut contenir des poils rudimentaires et peut s'enfoncer dans le sacrum jusqu'à la dure-mère. De tels kystes sont souvent le siège de phénomènes inflammatoires granulomateux et de fistulisation.

**NOTA** Kyste congénital selon certains auteurs, le sinus pilonidal est un pseudo-kyste pour d'autres, acquis à la suite de la pénétration sous la peau de poils rompus.

**sacralgie**  
**sacrodynie**

Douleur localisée au sacrum ou à la région sacrée.

**sacrocoxalgie**  
**sacro-coxalgie**

Douleur localisée à l'articulation sacro-iliaque.

**NOTA** Terme impropre utilisé pour désigner une douleur sacro-iliaque. On devrait plutôt parler de pelvisacralgie.

## CHEST / THORAX

---

**barrel chest**  
barrel-shaped chest

A rounded, bulging chest with abnormal increase in the anteroposterior diameter, showing little movement on respiration; seen in emphysema and in kyphosis.

**bell-shaped thorax**

In patients with severe osteomalacia of long duration, abnormal spinal curvature, a bell-shaped thorax or pelvic deformity may develop.

**chicken breast**  
SEE pectus carinatum

**decreased chest expansion**  
SEE limitation of chest expansion

**decreased excursion of the thoracic cage**  
SEE limitation of chest expansion

**flail chest**

An injured chest with multiple rib fractures in which the loose portion behaves paradoxically, that is, it moves centrifugally on expiration.

**flat chest**

Deformity of the chest in which it is flattened from front to back.

**funnel breast**  
SEE pectus excavatum

**thorax en tonneau**  
thorax globuleux

Thorax élargi et fortement bombé, avec saillie du sternum et effacement des creux, signe fréquent d'emphysème pulmonaire chronique.

**thorax en crinoline**  
thorax en cloche

Déformation rachitique du thorax, caractérisée par un rétrécissement horizontal sous-mammaire en ceinture, au-dessus duquel le thorax est aplati latéralement et au-dessous duquel il est élargi.

**volet costal**  
volet thoracique

Portion de la paroi thoracique désolidarisée de l'ensemble du squelette par une ou plusieurs lignes de fractures costales, et qui entraîne une respiration paradoxale

**thorax plat**

Déformation caractérisée par un aplatissement antéro-postérieur du thorax.



**funnel chest**  
SEE pectus excavatum

**Harrison's groove**  
Harrison's sulcus

A horizontal depression along the lower border of the thorax, corresponding to the costal insertion of the diaphragm; seen in advanced rickets in children.

**limitation of chest expansion**  
decreased chest expansion  
decreased excursion of the thoracic cage

Limitation of chest expansion to 1 inch (2.5 cm) or less, measured at the level of the fourth intercostal space, is one of the criteria for the diagnosis of ankylosing spondylitis.

**pectus carinatum**  
pigeon breast  
chicken breast

Flattening of the chest on either side with forward projection of the sternum resembling the keel of a boat.

**pectus excavatum**  
funnel breast  
funnel chest

A hollow at the lower part of the chest caused by a backward displacement of the xiphoid cartilage.

**pigeon breast**  
SEE pectus carinatum

**coup de hache sous-mammaire**  
coup de hache  
rétrécissement sous-mammaire du thorax\*

Dépression angulaire qui existe au niveau des fausses côtes chez les rachitiques, par suite de la diminution du diamètre vertical du thorax et de la déviation en dehors des fausses côtes.

**diminution de l'ampliation thoracique**

La diminution de l'ampliation thoracique d'un pouce (2,5 cm) ou moins, la mesure étant faite au niveau du 4<sup>e</sup> espace intercostal, constitue l'un des critères du diagnostic de spondylarthrite ankylosante.

**thorax en carène**  
thorax en bréchet  
pectus carinatum

Thorax rachitique, aplati latéralement, avec un sternum saillant («en carène»).

**thorax en entonnoir**  
pectus excavatum

Déformation du thorax, congénitale ou acquise, consistant en une dépression de la partie inférieure du sternum.

**rachitic rosary**  
rickety rosary

The row of nodules appearing on the ribs at the junctions with their cartilages; often seen in rachitic children.

**rib syndrome**

Any chondrocostal pain, including Tietze's syndrome and xiphodynia.

**rib test (prop.)**

**rickety rosary**  
SEE rachitic rosary

**scorbutic rosary**

Costochondral separations are typical of scurvy. The sternum with the cartilaginous portions of the ribs is displaced posteriorly, while the sharp anterior ends of the bony ribs protrude anteriorly. These sharp bony ends form the scorbutic rosary, in contrast to the rounded prominences of the rachitic rosary.

**chapelet costal**  
chapelet chondro-costal

Rangée de nodosités, parfois visibles, en tout cas palpables, à l'union des côtes et des cartilages costaux, s'observant dans le rachitisme.

**syndrome costal**

Toute douleur d'origine chondrocostale, y compris le syndrome de Tietze et la xiphoidalgie.

**manoeuvre de la côte**

Manoeuvre destinée à mettre en évidence une entorse costale : le malade est assis et placé en latéroflexion du côté opposé à la douleur, le bras du côté douloureux relevé par-dessus la tête et fléchi vers l'autre épaule; l'examineur mobilise la côte douloureuse vers le bas et, ensuite, vers le haut avec la pulpe de ses doigts. S'il s'agit bien d'une entorse, l'un de ces mouvements est douloureux. Les deux mouvements sont douloureux dans le cas de fracture et ils n'engendrent aucune douleur dans les atteintes d'origine vertébrale ou névritique.

**chapelet scorbutique**

Série de nodosités saillantes observées chez les enfants scorbutiques à l'union des côtes et des cartilages costaux; elles sont dues à des hémorragies des articulations chondro-costales.

**Tietze's syndrome**  
**Tietze's disease**

Idiopathic painful nonsuppurative swellings of one or more costal cartilages, especially of the second rib.

**syndrome de Tietze**

Tuméfaction douloureuse de certaines jonctions chondro-sternales ou chondro-costales (notamment au niveau des deuxième, troisième et quatrième côtes).

## SHOULDER / ÉPAULE

---

### **Abbott-Saunders test**

A modified Yergason test (see that term) indicating subluxation of the biceps tendon when a snap is noted about the bicipital groove. It is performed by forcibly rotating the arm externally while abducting it at the shoulder.

### **abnormal development of the bicipit groove**

Abnormal development of the bicipital groove may lead to subluxation or dislocation of the tendon and, in older people, to attrition and rupture of the tendon.

### **abnormal development of the glenoid fossa**

Abnormal development of the glenoid fossa may result in a true congenital dislocation of the joint.

### **apprehension test**

A test for recurrent dislocation of the shoulder: if the patient's arm is passively placed in abduction and external rotation, his immediate resistance and apprehension are pathognomonic.

### **brevicollis**

SEE Klippel-Feil syndrome

### **congenital high scapula**

SEE Sprengel's deformity

### **congenital pseudarthrosis of the clavicle**

Malformation present at birth characterized by an absence of the bony continuity in the middle third of the clavicle.

### **manoeuvre d'Abbott-Saunders (prop.)**

### **dysplasie de la gouttière bicipitale (prop.)**

### **dysplasie de la glène**

La dysplasie de la glène, habituellement bilatérale, peut être responsable d'une luxation récidivante de l'épaule (aplatissement de la cavité glénoïde).

### **test d'appréhension**

Mise en abduction et rotation externe passives de l'épaule par l'examineur qui déclenchent l'appréhension du sujet s'il présente une histoire de subluxation ou de luxation récidivante de l'épaule.

### **pseudarthrose congénitale de la clavicule**

Malformation de la clavicule caractérisée par l'absence de continuité au tiers moyen de la clavicule.

### **Dawbarn's sign**

In acute subacromial bursitis, pain is produced by pressure on the bursa with the arm to the side, but disappears when the arm is abducted.

### **drop arm test**

A test for rotator cuff tear: the patient's arm is fully abducted (passively), but it suddenly drops when he attempts to lower it sideways.

### **elevated scapula**

SEE Sprengel's deformity

### **flail arm**

A flail arm is the result of an injury to the brachial plexus or poliomyelitis; the arm may hang limply at the side with the flexed palm facing backward, as the English say, "like a waiter taking a tip".

### **fusion of cervical vertebrae**

SEE Klippel-Feil syndrome

### **grating scapula**

SEE snapping scapula

### **humerus varus**

An abnormally angulated humerus that curves toward the midline.

### **impingement sign**

Sudden exacerbation of pain elicited by forced forward elevation of the arm, diagnostic of rotator cuff tendinitis.

### **signe de Dawbarn**

signe du ressaut douloureux  
signe du passage douloureux  
signe du ressaut

Douleur à la palpation de la bourse acromiale en cas de bursite, lorsque le bras pend le long du corps; elle disparaît lors de son abduction.

### **épreuve du bras tombant**

Manoeuvre destinée à mettre en évidence une rupture de la coiffe des rotateurs : l'épaule étant placée passivement en abduction complète, le sujet tente de baisser lentement le membre supérieur mais celui-ci cède soudainement.

### **bras ballant**

Le bras ballant est consécutif à une atteinte du plexus brachial ou une poliomyélite; le bras est ballant le long du corps, la paume de la main fléchie en arrière, à la manière d'un policier portant son bâton, comme disent les Anglo-Saxons.

### **humerus varus**

Déviaton de l'humérus en dedans.

### **signe d'accrochage douloureux (prop.)**

Douleur provoquée (ou exacerbée) par la flexion (élévation antérieure) forcée ou l'abduction du bras, caractéristique d'une tendinite du sus-épineux.

**Klippel-Feil syndrome**  
fusion of cervical vertebrae  
brevicollis

A congenital failure of segmentation of the cervical vertebrae, causing a webbed, short neck and a low-lying hairline at the back of the neck. It is occasionally accompanied by lesions that affect the brain stem and cerebellum.

NOTE Brevicollis: improper term since it represents only one aspect of the syndrome that is shortness of the neck.

**Ludington's sign**

A sign of bicipital tendinitis. Pain is precipitated in the bicipital groove when the patient interlocks his fingers on top of the head and actively abducts the arms.

**omovertebral bone**  
suprascapula

An anomalous bone occasionally found between the superior border of the scapula and the spines of the lower cervical or first thoracic vertebrae, present in some cases of congenital elevation of the scapula.

**Popeye sign**

A sign of rupture of the long head of the biceps in which the muscle belly is shortened and rolled up into a mass in the distal third of the arm.

**scapula alata**  
SEE winged scapula

**syndrome de Klippel-Feil**  
syndrome des hommes sans cou

Syndrome dû à une réduction numérique des vertèbres cervicales ou à l'absence de segmentation vertébrale au niveau cervical et caractérisé par une implantation basse des cheveux, une absence de cou, une limitation des mouvements de la tête.

**signe de Ludington (prop.)**

**os omo-vertébral**

Dans la déformation de Sprengel, os unissant le bord spinal de l'omoplate malformée au rachis cervical.

**déformation en boule (du biceps)**

Signe de rupture du tendon du long biceps caractérisé par la tuméfaction du biceps rétracté en boule à la partie inférieure du bras.

NOTA Il s'agit d'une tuméfaction du volume d'un oeuf de pigeon à celui d'une orange, de consistance molle, qui ne disparaît pas complètement lors de l'extension de l'avant-bras sur le bras et qui augmente lors de la flexion. Cette tuméfaction anormale correspond à la longue portion du biceps qui est détendue par suite de la rupture tendineuse.

**scapulargia**  
**scapulodynia**

Pain in the scapular region.

**shoulder(-)pad sign**

A sign of amyloid disease characterized by bilateral swelling of the shoulder joints. The periarticular swellings feel hard and rubbery; their appearance suggests the shoulder pads worn in playing American football.

**snapping scapula**  
**grating scapula**

Any alteration in the smooth relationship of the scapulothoracic articulation causing audible and palpable sounds that are usually painless.

**Sprengel's deformity**  
**elevated scapula**  
**congenital high scapula**  
**Sprengel shoulder**

Congenital elevation of the scapula, due to failure of descent of the scapula to its normal thoracic position during fetal life.

NOTE Abduction of the arm may be somewhat limited by fixation of the scapula.

**suprascapula**  
**SEE omovertebral bone**

**scapulalgie**  
**scapulodynie**

Douleur dans la région de l'omoplate.

NOTA Certains auteurs désignent par ce nom toutes les arthrites chroniques de l'épaule, d'autres l'arthrite tuberculeuse, mais ces acceptions sont ambiguës et doivent être évitées.

**nodules amyloïdes de l'épaule**

Signe d'amylose caractérisé par l'atteinte bilatérale des articulations de l'épaule. Les nodules périarticulaires sont durs et caoutchouteux; leur aspect évoque les protections d'épaule des joueurs de football américain.

**omoplate à ressaut (prop.)**

**surélévation congénitale de l'omoplate**  
**malformation de Sprengel**  
**élévation congénitale de l'omoplate**  
**déformation de Sprengel**  
**scapula elevata**

Malformation de l'omoplate, caractérisée par un déplacement vers le haut de l'omoplate qui est, de plus, basculée vers l'avant et souvent déformée. Les formes graves de la malformation s'accompagnent d'une importante limitation de l'abduction du bras.

NOTA Elle est liée à un arrêt de la migration caudale du complexe scapulo-huméral pendant la période embryonnaire.

**winged scapula**  
**scapula alata**

Condition wherein the medial border of the scapula protrudes away from the thorax; the protrusion is posterior and lateral, as the scapula rotates out; caused by paralysis of the serratus anterior muscle.

**Yergason's test**  
**Yergason test**

A test for bicipital tendinitis producing pain in the bicipital groove when the examiner resists supination of the pronated forearm with the elbow at 90 degrees.

**scapula alata**

Décollement «en aile d'ange» du bord interne de l'omoplate qui bascule en s'écartant du gril costal postérieur, résultant d'une paralysie, essentiellement du grand dentelé.

NOTA Forme plurielle : scapulae alatae.

**manoeuvre de Yergason**  
**test de supination contrariée**

Manoeuvre destinée à mettre en évidence une tendinite bicipitale : l'avant-bras étant fléchi à 90° sur le bras, un effort de supination contrariée de la main réveille une douleur à la face antérieure de l'épaule.



### **congenital ankylosis of the elbow**

Congenital ankylosis of the elbow is usually associated with other congenital deformities: skeletal anomalies, synostosis of the carpal and metacarpal bones, joint ankylosis, etc. The ankylosis, which is hereditary, is usually bilateral. At birth, a flexion deformity of about 100 degrees is noted and the radius may be absent.

### **congenital dislocation of the radial head**

Congenital dislocation of the proximal end of the radius is a relatively rare congenital anomaly. The radial head may be displaced anteriorly, posteriorly or laterally. Congenital dislocation of the radial head is relatively asymptomatic, but there is usually some limitation of flexion in anterior dislocation and limited extension when the displacement is posterior. There may be varying degrees of concomitant limitation of pronation and supination.

### **cubitus valgus**

Deviation of the extended forearm to the outer (radial) side of the axis of the limb.

### **cubitus varus**

gun stock deformity  
gunstock deformity

Deviation of the extended forearm to the inward (ulnar) side of the axis of the limb.

### **ankylose congénitale du coude**

L'ankylose congénitale du coude s'accompagne habituellement d'autres malformations congénitales, soit des anomalies du squelette et de la main, des synostoses du carpe et du métacarpe et de l'ankylose des articulations. L'anomalie est habituellement bilatérale, à hérédité dominante. À la naissance, un flexum d'environ 100 degrés est présent et l'ankylose huméro-cubitale est associée, s'il y a absence du radius.

### **luxation congénitale de la tête radiale**

Malformation congénitale relativement rare : elle est antérieure, postérieure ou latérale. La flexion est limitée dans la luxation antérieure, alors que c'est l'extension qui l'est dans la luxation postérieure. Les mouvements de pronation et de supination peuvent être également limités à des degrés divers.

### **cubitus valgus**

Déviaton de l'avant-bras en dehors, lors de son extension complète, d'origine congénitale ou traumatique.

### **cubitus varus**

Déviaton de l'avant-bras en dedans, lors de son extension complète, d'origine congénitale ou traumatique.

**elbow flexion test**

The elbow flexion test can be useful in the diagnosis of the cubital tunnel syndrome. The elbow is fully flexed for five minutes and the test is positive when there is initiation or aggravation of numbness and/or paresthesiae in the ulnar nerve distribution.

**flail elbow**

A flail elbow often causes surprisingly little disability, though a removable leather or polythene splint is usually helpful. There are three causes: gunshot wound, Charcot's disease, poliomyelitis.

NOTE Flail joint: complete loss of ligamentous stability.

**Goyrand's injury**

SEE pulled elbow

**gun stock deformity**

SEE cubitus varus

**gunstock deformity**

SEE cubitus varus

**Malgaigne's luxation**

SEE pulled elbow

**miner's elbow**

SEE olecranon bursitis

**nursemaid's elbow**

SEE pulled elbow

**olecranon bursitis**

miner's elbow

Inflammation and enlargement of the bursa over the olecranon, frequently occurring with rheumatoid arthritis and gout as well as after trauma.

**manoeuvre cubitale**

test de flexion du coude

Manoeuvre destinée à mettre en évidence un syndrome de compression du nerf cubital au coude et qui consiste à placer le coude en hyperflexion.

NOTA Manoeuvre équivalente du signe de Phalen pour le nerf médian.

**coude ballant**

Perte complète de stabilité ligamentaire au niveau du coude.

**bursite rétro-olécrânienne**

Inflammation de la bourse séreuse rétro-olécrânienne caractérisée par une tuméfaction d'origine goutteuse, microtraumatique ou traumatique.

**pulled elbow**  
nursemaid's elbow  
Goyrand's injury  
Malgaigne's luxation

Subluxation of the head of the radius distally under the annular ligament occurring, in small children, by forcible traction on the radius.

NOTE 1. The arm remains limp at the side with the forearm in neutral position or partial pronation and the elbow about 20 to 30 degrees of full extension.

2. Goyrand's injury: obsolete term.

**radioulnar synostosis**  
radio-ulnar synostosis

Bony fusion of the proximal ends of the radius and ulna.

**tennis elbow test**

A test designed to reproduce the pain of tennis elbow. The examiner extends the elbow completely while pronating the forearm, then the wrist is passively flexed or either the digits or wrist are actively extended against resistance.

**pronation douloureuse des jeunes enfants**

pronation douloureuse des enfants  
subluxation du coude

Attitude en pronation irréductible de l'avant-bras, coude en extension sans lésion ostéo-articulaire, observée chez l'enfant de deux à cinq ans, et consécutive à une forte traction exercée sur le bras en élévation et en abduction.

**synostose radiocubitale**  
synostose radio-cubitale  
synostose radio-cubitale familiale

Malformation osseuse, souvent héréditaire, caractérisée par une fusion du radius et du cubitus à leur partie supérieure, parfois associée à une luxation de la tête radiale. Bien que supprimant les mouvements de pronosupination, elle est habituellement peu gênante à cause des mouvements de compensation de l'épaule.

**test d'extension contrariée du poignet**

Manoeuvre destinée à reproduire la douleur de l'épicondylite (tennis elbow). L'avant-bras étant en extension complète et en pronation, l'examineur maintient le poignet en flexion et demande alors au malade de ramener son poignet ou ses doigts en extension.

## HAND AND WRIST / MAIN ET POIGNET

---

### **accoucheur's hand**

SEE obstetrician's hand

### **Allen's test**

Allen test

A test for radial or ulnar patency: the patient elevates the hand and clenches the fist to express the blood from the hand. By finger pressure the radial and ulnar arteries are occluded. Then the hand is lowered, and the fist is opened. The arteries are released one at a time; the patency of each one is demonstrated by an immediate flush of blood into the pale skin of the palm. The radial, dorsalis pedis, and posterior tibial arteries may be similarly tested.

### **apostolic hand**

SEE preacher's hand

### **baseball finger (spec.)**

Partial permanent flexion of the terminal phalanx of a finger caused by a ball or other object striking the end or back of the finger, resulting in rupture of the attachment of the extensor tendon.

cf. mallet finger

### **benediction hand**

SEE preacher's hand

### **test d'Allen**

épreuve d'Allen

Manoeuvre destinée à explorer la circulation dans les artères des mains ou des pieds. Au niveau de la main, par exemple, une compression est exercée par les doigts sur les artères radiale et cubitale pour suspendre la circulation. La main est élevée verticalement, et durant une minute le sujet ferme le poing plusieurs fois de suite. La main devient alors blanche et exsangue. La main est ramenée à l'horizontale et la compression est levée sur l'une des artères; dans son territoire la circulation se rétablit, colorant la région irriguée.

### **doigt en maillet (gén.)**

Flexion permanente de l'interphalangienne distale.

NOTA La rupture distale survient à la suite d'un traumatisme avec hyperflexion de la troisième phalange; parfois le traumatisme est violent, surtout chez le sportif (handball, volley-ball). La rupture entraîne une flexion permanente de la troisième phalange de 20 à 70°.

**Bouchard's nodes**

Cartilaginous or bony enlargements of the proximal interphalangeal joints of the fingers in degenerative joint disease.

cf. Heberden's nodes

**boutonnière deformity  
buttonhole deformity**

Deformity of the finger characterized by flexion of the proximal interphalangeal joint and hyperextension of the distal joint. It is caused by damage to the central slip of the extensor tendon to the middle phalanx.

**boutonnière deformity of the  
thumb  
SEE thumb boutonnière deformity****Bunnell-Littler test  
SEE intrinsic-plus test****buttonhole deformity  
SEE boutonnière deformity****carpopptosis  
SEE wristdrop****carpus curvus  
SEE Madelung's deformity****Charcot's hand  
SEE preacher's hand****nodosités de Bouchard**

Nodosités des articulations interphalangiennes proximales, en particulier de l'index et du médium, dues à un gonflement articulaire, surtout de la face dorsale de l'articulation. Leur signification n'est pas totalement élucidée. Si elles sont souvent le signe d'une arthrose, elles peuvent parfois correspondre à de véritables arthrites rhumatismales.

cf. nodosités d'Heberden

**déformation en boutonnière**

Déformation des doigts caractérisée par la flexion de l'interphalangiennne proximale et l'hyperextension de l'interphalangiennne distale. Cette déformation provient d'une destruction du tendon de l'extenseur médian par la synovite rhumatoïde, à la face dorsale de l'articulation, près de l'insertion du tendon sur la base de la deuxième phalange.

**clawhand**  
claw hand  
main en griffe  
griffin claw

Atrophy of the interosseous muscles of the hand with hyperextension of the metacarpophalangeal joints and flexion of the interphalangeal joints.

cf. ulnar hand

**cleft hand (1)**  
lobster-claw hand (1)  
split hand  
main fourchée

A congenital deformity in which there is a deep cleft in the palm extending from the space between the 3rd and 4th fingers.

Cleft hand is a defect which exists in the central portion of the hand. A V-shaped cleft tapering proximally may divide the hand into two parts, each part consisting of webbed fingers; the middle finger and the metacarpal are missing. Grasping is accomplished by approximating the claws.

NOTE Cleft hand and lobster-claw hand are not to be confused with their other meaning which corresponds to the French equivalent *main en pince de homard*.

**cleft hand (2)**  
lobster-claw hand (2)

A congenital deformity in which the middle fingers and metacarpals are absent.

NOTE Terms not to be confused with the other meaning of cleft hand and lobster-claw hand which corresponds to the French equivalent *main en fourche*.

**clubbed digits**  
SEE clubbing

**main en griffe**  
griffe nerveuse

Aspect particulier de la main dû à l'atrophie des muscles interosseux; les fléchisseurs, privés de leurs antagonistes, déterminent la flexion des deux dernières phalanges avec extension de la première sur le carpe.

cf. griffe cubitale

**main en fourche**

Dans la forme typique d'une main en fourche, le médius est absent. Il est remplacé par une fente commissurale plus ou moins profonde (qui peut atteindre le poignet). Pouce et index sont fréquemment en syndactylie. Il en est de même de l'auriculaire et de l'annulaire. La prise, bien que d'un aspect anormal, reste tout à fait satisfaisante.

**main en pince de homard**

Malformation congénitale caractérisée par l'absence des doigts et des métacarpiens médians.

**clubbed fingers**  
SEE clubbing

**clubbed nail**  
SEE hippocratic nail

**clubbing**  
clubbed digits  
clubbed fingers  
hippocratic fingers  
drumstick fingers

A proliferative change in the soft tissues about the terminal phalanges of the fingers or toes, with no constant osseous changes.

**clubbing of the nails**  
SEE hippocratic nail

**club hand**  
SEE talipomanus

**clubhand**  
SEE talipomanus

**compound palmar ganglion**

A compound palmar ganglion appears as a swelling, hourglass in shape, bulging above and below the flexor retinaculum; it is not warm or tender; fluid can be pushed from one part to the other.

NOTE Compound ganglion: a cystic tumor of a tendon sheath that has been compressed into two parts by a ligament.

**hippocratisme digital**  
doigts en baguette de tambour  
doigts en battant de cloche  
doigts en spatule  
doigts hippocratiques  
doigts en canne de golf

Déformation des doigts ou des orteils, n'intéressant que les parties molles et affectant divers types : ongles en verre de montre avec renflement modéré de l'extrémité, doigts en spatule, doigts en baguette de tambour.

**SANS ÉQUIVALENT CONNU**

**congenital clasped thumb**  
congenital flexion-adduction  
deformity of thumb  
pollex varus  
congenital absence of thumb  
extensors  
congenital hypoplasia of thumb  
extensors  
infant's persistent thumb-clutched  
hand  
thumb-clutched hand  
congenital absence of the extensor  
pollicis longus  
flexion-adduction deformity of the  
hand

One of the rarest anomalies of the hand characterized by a strongly flexed thumb across the palm of the hand as a result of developmental deficiency of the extensor mechanism of the thumb.

**NOTE** The condition must be differentiated from spastic thumb-clutched deformity (see that term) of cerebral palsy, which is due to spasticity of the adductor pollicis. The latter condition discloses diminution of deformity by passively flexing the wrist and intact thumb extensors evidenced by electromyographic studies.

**dinner-fork deformity**  
SEE silver fork deformity

**dishing of the hands**  
SEE spooning of the hands

**drop hand**  
SEE wristdrop

**dropped finger**  
fingerdrop

Sudden loss of finger extension at the metacarpophalangeal joint, usually due to rupture of a long extensor tendon at the wrist (e.g. in rheumatoid arthritis).

**pouce flexus(-)adductus congénital**

Malformation rare du pouce caractérisée par la flexion permanente de la métacarpo-phalangienne et due à une anomalie (hypoplasie ou absence) du muscle court extenseur du pouce.

**chute du doigt**

Flexion métacarpo-phalangienne avec impossibilité de l'extension active.



**drop-wrist**  
SEE wristdrop

**drummers' palsy**

A paralysis of the distal phalanx of the thumb due to rupture of the tendon of the extensor pollicis longus muscle. This condition is found in drummers.

**drumstick fingers**  
SEE clubbing

**Dupuytren's contracture**

A thickening of the palmar fascia causing slow flexion deformity of the fingers and usually mainly affecting the ring and little fingers.

**erysipeloid**  
fish-handler's disease

An infective dermatitis or cellulitis due to infection with *Erysipelothrix rhusiopathiae*; it usually begins in a wound (often the result of a prick by a fish bone) and remains localized, rarely becoming generalized and septicemic.

**SANS ÉQUIVALENT CONNU**

**maladie de Dupuytren**

Maladie d'étiologie inconnue, caractérisée par un épaississement et une rétraction de l'aponévrose palmaire moyenne, entraînant une flexion progressive irréductible d'un ou plusieurs doigts (prédominant habituellement sur les 4<sup>e</sup> et 5<sup>e</sup>).

**érysipéloïde**  
érysipéloïde de Rosenbach  
maladie de Rosenbach  
erythema serpens

Maladie infectieuse due à l'inoculation dans la peau du bacille du rouget du porc (*Erysipelothrix insidiosa*) et observée surtout chez les personnes manipulant de la viande infectée. La lésion cutanée, localisée en général aux doigts, ou à la face dorsale de la main, ressemble à un placard d'érysipèle, bordé ou non d'un bourrelet, mais dont la coloration peut être beaucoup plus violacée, lie-de-vin. L'infection rarement douloureuse peut céder spontanément au bout d'une ou deux semaines, mais a tendance à récidiver.

NOTA Cette affection a été décrite incomplètement, avant Rosenbach, par M. Baker sous le nom d'erythema serpens.

**felon**  
whitlow

A purulent infection or abscess involving the pulp of the distal phalanx of the finger.

**fingerdrop**  
SEE dropped finger

**Finkelstein's test**  
Finkelstein test

A test for de Quervain's tenosynovitis performed by having the patient make a fist with the thumb in the palm of his hand. The examiner then moves the patient's wrist into ulnar deviation; this produces pain over the radial styloid process.

**fish-handler's disease**  
SEE erysipeloid

**flexion-adduction deformity of the hand**  
SEE congenital clasped thumb

**floating thumb**  
pouce flottant

A congenital deformity characterized by a vestigial thumb containing a proximal and distal phalanx, a fingernail, and normal neurovascular structures, but lacking a flexor and extensor tendon.

**four cardinal signs of Kanavel**  
SEE Kanavel's four cardinal signs

**panaris pulpaire**

Infection aiguë de la pulpe du doigt.

**test de l'élongation des tendons dorsaux du pouce**  
manoeuvre de Finkelstein

Manoeuvre pathognomonique de la ténosynovite de de Quervain; le malade fléchit le pouce et le met en opposition de manière que la pulpe du pouce touche la racine du 5<sup>e</sup> doigt. L'examineur porte alors la main en adduction. Ce geste provoque une douleur précise au niveau de la styloïde.

**pouce flottant**  
pouce vestigial

Malformation congénitale du pouce caractérisée par la présence de structures osseuses et neurovasculaires normales en l'absence de tout tendon.

### **Froment's sign**

In ulnar paralysis, when the patient tries to hold a piece of paper between the thumb and first finger on the affected side, flexion of the thumb is substituted for adduction to compensate for paralysis of the adductor pollicis.

### **fusiform spindle-shaped**

Tapering of both ends.

The hands in rheumatoid arthritis, particularly the proximal joints of the fingers, are involved. The swelling of the joint consists not only of increased synovial effusion but also of inflammatory edema of the structures, so the swelling is maximal about the joint and gradually tapers off at a distance. A typical fusiform appearance results.

### **gamekeeper's thumb game-keeper's thumb**

A subluxation of the metacarpophalangeal joint of the thumb, due to rupture of its medial collateral ligament.

### **ganglion**

A cystic swelling overlying a joint or a tendon sheath, most frequently found about the wrist.

### **Garrod's pads SEE knuckle pads**

### **griffin claw SEE clawhand**

### **signe de Froment signe du journal**

Difficulté à tenir fermement une feuille de papier entre le pouce et l'index, obligeant le sujet à fléchir la phalange distale, et témoignant d'une paralysie du muscle adducteur du pouce (innervé par le cubital).

### **fusiforme en fuseau\***

En forme de fuseau.

Dans la polyarthrite rhumatoïde, les interphalangiennes proximales sont presque toujours touchées. Leur inflammation contribue à la raideur douloureuse matinale des mains. Elle crée un gonflement articulaire renflant le doigt en fuseau.

### **SANS ÉQUIVALENT CONNU**

### **kyste synovial ganglion synovial**

Petite tumeur kystique formée aux dépens de la synoviale articulaire et tendineuse, observée le plus souvent à la face dorsale du poignet.

NOTA Ganglion synovial : terme impropre.

**hand-and-foot syndrome**  
hand-foot syndrome

Recurrent painful swelling of the hands and feet occurring in infants and young children with sickle cell anemia.

**Heberden's nodes**

Small hard nodules, formed usually on the dorsal aspect of the distal interphalangeal articulations of the fingers, produced by cartilaginous or bony enlargements and associated with interphalangeal osteoarthritis. They commonly develop in women at menopause.

cf. Bouchard's nodes

**hippocratic fingers**  
SEE clubbing

**hippocratic nail**  
clubbed nail  
clubbing of the nails

The enlarged curved nail associated with clubbing of the finger.

**infant's persistent thumb-clutched hand**  
SEE congenital clasped thumb

**syndrome d'enflure douloureuse des mains et des pieds**

Syndrome associant une fièvre, une pâleur et un gonflement brutal, diffus, symétrique, douloureux des deux mains, voire des pieds, spontanément régressif en 1 à 3 semaines. Il survient chez un tiers des sujets atteints de thalassémie symptomatique pendant les deux premières années de la vie.

**nodosités d'Heberden**

Nodosités dures, siégeant à la face dorsale des articulations atteintes, caractéristiques des arthroses interphalangiennes distales. Très fréquentes chez la femme après 60 ans, elles sont en général douloureuses pendant leur période de formation, puis deviennent indolores.

cf. nodosités de Bouchard

**ongle hippocratique**

ongle en verre de montre  
ongle en griffe  
ongle en bec de perroquet  
ongle en tête de serpent

Ongle élargi et bombé caractéristique de l'hippocratisme digital.

NOTA L'hippocratisme digital est le plus souvent majeur, frappant également tous les doigts. Les ongles sont épais, larges, bombés dans le sens longitudinal (en griffe, en bec de perroquet) ou dans le sens transversal (en tête de serpent), plus fréquemment dans les deux sens à la fois (en verre de montre).

**intrinsic-minus deformity**  
intrinsic-minus hand

An intrinsic contracture of the hand which corresponds to underaction of the intrinsic as seen in intrinsic paralysis, namely, extension of the metacarpophalangeal joint and flexion at the interphalangeal joints.

NOTE A type of "claw hand".

**intrinsic-plus deformity**  
intrinsic-plus hand

An intrinsic contracture of the hand which corresponds to overaction of the intrinsic, namely, flexion at the metacarpophalangeal joints and extension at the interphalangeal joints. In addition, the thumb is adducted into the palm or against the index finger.

**intrinsic-plus test**  
intrinsic tightness test  
test for swan-neck deformity  
Bunnell-Littler test

A test used when examining the hand of a patient with rheumatoid arthritis: extension of the proximal phalanx restricts flexion of the proximal interphalangeal joint; flexion of the metacarpophalangeal joint permits flexion of the proximal interphalangeal joint.

**Kanavel's four cardinal signs**  
four cardinal signs of Kanavel

A (1) swollen (2) slightly flexed finger with (3) tenderness over the flexor tendon, sheath and (4) increased pain on passive extension of the digit constitute Kanavel's four cardinal signs of a purulent tendon sheath infection.

**griffe intrinsèque**  
main intrinsèque moins

Rétraction des longs fléchisseurs de la main associée à une paralysie des intrinsèques : hyperextension de la métacarpophalangienne et flexion des interphalangiennes.

**main en bénitier**  
main intrinsèque plus

Main figée caractérisée par la flexion des articulations métacarpo-phalangiennes avec extension des trois phalanges, le pouce restant en extension et en opposition contre la face externe de la première phalange de l'index, la paume de la main étant creusée à la façon d'un bénitier. Elle est due à la contracture et à la rétraction des muscles intrinsèques de la main.

**test de Bunnell**

Manoeuvre servant à apprécier la contracture des muscles interosseux au cours de la polyarthrite rhumatoïde : l'extension de l'articulation métacarpo-phalangienne empêche la flexion de l'interphalangienne proximale; par contre, la flexion de la métacarpo-phalangienne permet la flexion des interphalangiennes.

**quatre signes cardinaux de Kanavel (les) (prop.)**

**knuckle pads**  
Garrod's pads

Nodules about the size of a split pea on the dorsal surface of the interphalangeal joints, consisting of new growths of fibrous tissue with thickening of the dermis and epidermis, and frequently associated with camptodactyly and Dupuytren's contracture: they are probably of genetic origin.

**koilonychia**  
spoon nail

Dystrophy of the fingernails, sometimes associated with iron deficiency anemia, in which they are thin and concave, with the edges raised.

**lobster-claw hand (1)**  
SEE cleft hand (1)

**lobster-claw hand (2)**  
SEE cleft hand (2)

**Madelung's deformity**  
carpus curvus

A congenital or developmental deformity of the wrist characterized by palmar angulation of the distal end of the radius and dorsal dislocation of the head of the ulna.

**main d'accoucheur**  
SEE obstetrician's hand

**coussinets des phalanges**  
coussinets fibreux des phalanges  
hélodermie

Lésions de fibrose dermique touchant la face d'extension des articulations des phalanges, caractérisées par des nodosités ovalaires, fermes, bien limitées, indolores et non végétantes souvent associées à la maladie de Dupuytren.

**koïlonychie**  
coelonychie  
coilonychie  
ongle en cuiller

Anomalie de la forme et de la solidité des ongles. L'altération de la forme est caractérisée par le relèvement des bords latéraux, la partie médiane déprimée devenant concave (ongles en cuiller). En outre, les ongles sont mous et présentent des fissures. La koïlonychie se voit souvent au cours des hyposidérémies.

**maladie de Madelung**  
déformation de Madelung  
carpocyphose

Malformation du poignet généralement bilatérale et symétrique, liée à une incurvation de la partie inférieure du radius, conférant une apparence de subluxation antérieure du carpe avec déformation dorsale du poignet en baïonnette et luxation postérieure de la tête cubitale.

**main de singe**  
SEE monkey's hand

**main en griffe**  
SEE clawhand

**main en lorgnette**  
SEE opera-glass hand

**main fourchée**  
SEE cleft hand (1)

**main succulente**  
SEE succulent hand

**mallet finger**  
Permanent flexion of the terminal  
distal phalanx of the finger.  
cf. baseball finger

**manus valga**  
Clubhand with deviation to the ulnar  
side.

**manus vara**  
radial club hand\*  
Clubhand with deviation to the  
radial side.

**Marinesco's succulent hand**  
SEE succulent hand

**doigt en maillet**  
Flexion permanente de  
l'interphalangiennne distale.

**main bote cubitale**  
manus valga  
Main bote déviée vers le cubitus.

**main bote radiale**  
manus vara  
Main bote déviée vers le radius.

milking sign  
relapsing grip  
milkmaid's grip  
milking grip

In Sydenham's chorea, muscular weakness is best revealed by asking the patient to squeeze the examiner's hands. The examiner feels that the pressure of the patient's grip increases and decreases continuously and capriciously, a phenomenon known as relapsing grip, or milking sign.

NOTE Sydenham's chorea is now an infrequent manifestation of acute rheumatic fever.

**mirror hand**

A congenital deformity associated with seven or eight digits in addition to duplication of carpal elements and the presence of two complete ulnas.

monkey's hand  
simian hand\*  
main de singe  
monkey-paw

A hand showing severe atrophy of the muscles of the thenar and hypothenar eminences so that opposition of the thumb and fingers becomes impossible, seen in many lesions of the cervical spinal cord, of the inner cord of the brachial plexus, and in combined lesions of the ulnar and median nerves, but most often occurring in motor neuron disease.

NOTE Monkey's hand: an imprecise and seldom used term.

nail pitting  
pitting

Excavations on the surface of a nail which are caused by disease or trauma to the nail matrix. Pitting should make one consider the diagnosis of psoriasis.

**SANS ÉQUIVALENT CONNU**

**main en miroir**

Malformation congénitale comportant sept ou huit doigts, deux cubitus et un nombre important d'os carpiens.

main de singe  
main simienne  
main d'Aran-Duchenne

Main décharnée par atrophie des muscles des éminences thénar et hypothénar, qui deviennent tout à fait aplaties. L'opposition du pouce, qui est rejeté en arrière, devient impossible et de ce fait la préhension elle-même est impraticable. Ce trouble se manifeste dans de nombreuses affections médulaires, névritiques ou traumatiques du plexus brachial, mais on les rencontre surtout dans les syndromes d'Aran-Duchenne et de Gombault-Déjerine.

ongle en dé à coudre  
érosions ponctuées (de l'ongle)

Ongle caractérisé par des érosions ponctuées cupuliformes provenant de lésions de la matrice unguéale et s'observant dans le psoriasis.



**obstetrician's hand**  
**accoucheur's hand**  
**main d'accoucheur**  
**obstetrical hand**

The contraction of the hand in tetany; the hand is flexed at the wrist, the fingers at the metacarpophalangeal joints but extended at the interphalangeal joints, the thumb being strongly flexed into the palm.

**onycholysis**

Loosening of the nails, beginning at the free border, and usually incomplete; often a manifestation of psoriasis.

**opera-glass hand**  
**main en lorgnette**

A hand in which the joints are severely damaged by inflammatory arthritis resulting in telescoped fingers.

**Osler's node**

A small, raised, red, tender patch found on the pads of the fingers, and occasionally toes in bacterial endocarditis. It is transient, and due to infected cutaneous embolus.

**main d'accoucheur**  
**main de Trousseau**

Attitude particulière de la main que l'on observe dans la tétanie : adduction du pouce et des doigts, extension des articulations interphalangiennes, flexion des articulations métacarpo-phalangiennes, flexion du poignet.

**onycholyse**  
**onycholysis**

Décollement de l'ongle du lit unguéal; le plus souvent partiel, il débute fréquemment par les bords latéraux. Il s'observe entre autres au cours du psoriasis.

**main en lorgnette**

Aspect que peut prendre la main au cours de certains rhumatismes inflammatoires chroniques où les doigts sont raccourcis par télescopage des phalanges et peuvent être allongés passivement par traction.

**nodule d'Osler**  
**faux panaris d'Osler**  
**pseudo-panaris d'Osler**

Manifestation cutanée survenant au cours des endocardites malignes lentes et consistant en une tuméfaction douloureuse inflammatoire, ne suppurant jamais, localisée généralement à la pulpe des doigts, parfois réduite à une petite tache rouge de quelques millimètres de diamètre. Les phénomènes inflammatoires régressent en quelques jours. Cette manifestation est attribuée à un processus d'endothéliite capillaire.

**paronychia**

A suppurative inflammation about the margin of a nail.

**pitting**

SEE nail pitting

**pollex varus**

SEE congenital clasped thumb

**pouce flottant**

SEE floating thumb

**preacher's hand**

Charcot's hand  
benediction hand  
apostolic hand

A position of the hand marked by flexion of the two terminal phalanges of all the fingers and extension of the first with extension of the hand at the wrist, seen in paralysis of the ulnar and median nerves, and syringomyelia.

**pronator sign**

SEE Wilson's pronator sign

**radial club hand**

SEE manus vara

**radial deviation (of the wrist)**

Movement of the hand at the wrist such that the hand is directed radially; measured in degrees from 0 with hand in midline.

Movements of the wrist include palmar flexion (flexion), dorsiflexion (extension), radial deviation, ulnar deviation and circumduction. Ulnar deviation averages 50 degrees and radial deviation 20 to 30 degrees.

**relapsing grip**

SEE milking sign

**panaris périunguéal**

panaris péri-unguéal  
tournoie [POP]

Infection pyogène située au pourtour de l'ongle.

**main de prédicateur**

main de Charcot

Attitude en flexion des deux dernières phalanges avec extension de la première et extension forcée de la main sur le poignet, témoignant d'une paralysie des nerfs cubital et médian. Elle peut se voir dans la syringomyélie.

**inclinaison radiale (du poignet)**

Les mouvements du poignet sont : flexion, extension, inclinaison radiale et cubitale.

### reverse intrinsic-plus test

A test used to detect either excessive extensor tendon tension, or defective stability of the proximal interphalangeal joint: extension of the proximal phalanx permits flexion of the proximal interphalangeal joint.

### ridging

transverse ridges

Onycholysis is the most characteristic finding, and if it is associated with either ridging or pitting, it is almost certainly due to psoriasis.

### sausage digit

sausage finger

Swollen digit, in which the swelling involves not only the joint capsule but the extra-articular areas, commonly seen in psoriatic arthritis.

Psoriatic arthritis involving the proximal or distal interphalangeal joints of an index finger with an associated flexor tenosynovitis gives rise to the so-called "sausage digit".

NOTE In this context, the English term digit mainly applies to the finger, but it could also refer to the toe.

### Schamroth test

Schamroth test for clubbing: apposition of dorsal surfaces of contralateral digits demonstrates the proximity of the nail beds. The normal digits demonstrate a gap. In early clubbing, the gap is lost and the convexity of the nail is more obvious.

### test de Bunnell inversé (prop.)

### stries transversales

Un aspect, non spécifique, du psoriasis unguéal, est l'existence de stries transversales qui résultent comme les érosions ponctuées, d'une atteinte de la matrice.

### doigt en saucisse

doigt boudiné

Doigt gonflé dans son ensemble (en particulier la membrane synoviale et la gaine tendineuse), caractéristique du rhumatisme psoriasique.

Au cours du rhumatisme psoriasique, lorsqu'il y a sur un même doigt une arthrite d'une interphalangienne distale, d'une interphalangienne proximale et une ténosynovite du tendon fléchisseur, le doigt prend un aspect particulier qui a été décrit par Weissenbach sous le nom de «doigt en saucisse»: le doigt gonflé dans son ensemble est recouvert d'une peau oedématisée rouge et chaude.

### test de Schamroth (prop.)

**silver(-)fork deformity [USA]**  
**dinner-fork deformity [GBR]**

The peculiar deformity seen in Colles' fractures, due to dorsal displacement of the distal radial fragment.

**simian hand**  
SEE monkey's hand

**spade hand**

The thick square hand of myxedema and acromegaly.

**spastic thumb-clutched deformity**  
SEE thumb-in-palm deformity

**spindle-shaped**  
SEE fusiform

**splinter hemorrhages**

Linear hemorrhages beneath the nail; when located near the base of the nail they are characteristic of subacute bacterial endocarditis.

NOTE They also occur in some forms of vasculitis and as a result of minor trauma to the fingers.

**split hand**  
SEE cleft hand (1)

**déformation en dos de fourchette**  
**dos de fourchette**

Déformation du poignet observée lors des fractures de l'extrémité inférieure du radius, type Pouteau-Colles, et due au déplacement en arrière du fragment inférieur fracturé.

**main bêche**  
**main en battoir**

Main épaisse, carrée, décrite dans le myxoedème et l'acromégalie.

**hémorragies linéaires**  
**sous-unguéales**  
**stries hémorragiques sous-unguéales**

Hémorragies linéaires rouges apparaissant au niveau du lit de l'ongle et observées dans les endocardites subaiguës.

NOTA S'observent également dans certaines formes de vascularite et à la suite de traumatismes légers aux doigts.

**spooning of the hands**  
dishing of the hands

In Sydenham's chorea, when the arms are projected straight forward, one sees flexion of the wrist, hyperextension of the metacarpophalangeal joints, straightening of the fingers, and abduction of the thumb ("spooning" or "dishing" of the hands).

NOTE Sydenham's chorea is now an infrequent manifestation of acute rheumatic fever.

**spoon nail**  
SEE koilonychia

**Steinberg thumb sign**  
thumb sign\*

In Marfan's syndrome, when the thumb is held across the palm of the same hand, it projects well beyond the ulnar surface of the hand.

**stenosing tenosynovitis**  
stenosing tenovaginitis  
tenosynovitis stenosans

A bulbous swelling of the tendon, causing the tendon to catch as it passes through the pulley (the thick fibrous tunnel that holds the tendon in place); sometimes caused by rheumatoid arthritis; trigger fingers (see that term), snapping tendons.

**SANS ÉQUIVALENT CONNU**

**signe du pouce**  
signe de Steinberg

Dans le syndrome de Marfan, lorsque les doigts sont repliés sur le pouce, la dernière phalange du pouce fait saillie en regard du bord cubital de la main.

**ténosynovite sténosante**

Inflammation simultanée d'un tendon et de sa gaine avec sténose progressive localisée de la gaine et gêne du jeu tendineux. À la face dorsale, la forme la plus fréquente est la ténosynovite chronique sténosante de de Quervain. À la région palmaire, la localisation la plus habituelle réalise le «doigt à ressaut» (voir ce terme).

**succulent hand**

main succulente

Marinesco's succulent hand

A hand that is swollen and plump with dimpling over the knuckles. It is sometimes caused by edema resulting from immobility and dependency but more often due to brawny swelling and induration of the soft tissues. It is most often seen in syringomyelia but can develop in other conditions such as reflex dystrophy of the upper extremity. It has been attributed at least in part to the effects of loss of pain and temperature sensation and repeated minor trauma.

**swan-neck deformity**

A finger deformity in which there is a flexion contracture of the metacarpophalangeal joint, hyperextension of the proximal interphalangeal joint, and flexion of the distal interphalangeal joint.

**talipomanus**

clubhand\*

club hand\*

A deformity in which the hand is twisted out of shape or position.

**tenosynovitis stenosans**

SEE stenosing tenosynovitis

**test for swan-neck deformity**

SEE intrinsic-plus test

**main succulente**

main succulente de Marinesco

Aspect particulier de la main, dû à une infiltration oedémateuse des tissus sous-cutanés, surtout marquée à la face dorsale et au niveau des premières phalanges, coexistant souvent avec l'atrophie des muscles; c'est un trouble trophique qui s'observe dans la syringomyélie, et chez les anciens hémiplésiques.

**déformation en col de cygne**

Déformation des doigts caractérisée par la flexion des métacarpo-phalangiennes, l'hyperextension des interphalangiennes proximales et la flexion des interphalangiennes distales.

**main bote**

Attitude vicieuse permanente de la main sur l'avant-bras, d'origine congénitale.

**thumb boutonnière deformity**  
boutonnière deformity of the thumb  
Z-shaped deformity (of the thumb)

The most common deformity of the thumb in rheumatoid arthritis characterized by flexion of the metacarpophalangeal joint and hyperextension of the interphalangeal joint.

**thumb-clutched hand**  
SEE congenital clasped thumb

**thumb-in-palm deformity**  
thumb-in-palm  
spastic thumb-clutched deformity

A common disability in cerebral palsy: as the patient flexes his fingers, the thumb is drawn across the palm in the adducted position, or the metacarpal may be adducted and contracted with a tendency toward hyperextension at the metacarpophalangeal joint.

**thumb sign**  
SEE Steinberg thumb sign

**thumb swan-neck deformity**

A deformity of the thumb occurring in rheumatoid arthritis and characterized by adduction deformity of the metacarpal, hyperextension of the metacarpophalangeal joint and flexion of the distal joint.

**transverse ridges**  
SEE ridging

**déformation du pouce en Z**  
pouce en Z

Déformation la plus fréquente du pouce, au cours de la polyarthrite rhumatoïde, caractérisée par la flexion de la métacarpo-phalangienne et l'hyperextension de l'interphalangienne.

NOTA La déformation du pouce en Z est analogue à la déformation en boutonnière des doigts.

**SANS ÉQUIVALENT CONNU**

**pouce en baïonnette**  
pouce adductus  
pouce en C

Deuxième variété de déformation du pouce, au cours de la polyarthrite rhumatoïde, consistant en une adduction du premier métacarpien. Elle est souvent compensée par une hyperextension de la métacarpo-phalangienne avec flexion de l'interphalangienne distale.

### **trident hand**

The hand characteristically seen in achondroplasia in which all digits tend to be of equal length, with fingers somewhat splayed at the first interphalangeal joint.

### **trigger finger**

A finger liable to be affected with a momentary spasmodic arrest of flexion or extension, followed by a snapping into place; it is due to stenosing tendovaginitis, or a nodule in the flexor tendon.

cf. stenosing tenosynovitis

### **trigger thumb**

A condition in which the thumb is arrested in a flexed position near the beginning of attempted extension and then suddenly released. It results from interference with the movement of the tendon within its sheath at the level of the metacarpophalangeal joint.

### **ulnar deviation of the fingers**

SEE ulnar drift

### **ulnar deviation (of the wrist)**

Movement of the hand at the wrist such that the hand is directed in an ulnar direction; measured in degrees from 0 with hand in midline.

Movements of the wrist include palmar flexion (flexion), dorsiflexion (extension), radial deviation, ulnar deviation, and circumduction. Ulnar deviation averages 50 degrees and radial deviation 20 to 30 degrees.

### **main en trident**

Main dont les doigts sont d'égale longueur et tellement gonflés à leur base que leurs extrémités ont tendance à s'écarter les unes des autres. Elle s'observe dans l'achondroplasie.

### **doigt à ressort**

doigt à ressaut

Affection caractérisée par un blocage dans le mouvement de flexion ou d'extension d'un doigt qui, à la suite de manoeuvres, cède brusquement comme si le doigt était mû par un ressort. Cette affection est due à l'existence d'un nodule tendineux ou à une sténose de la gaine tendineuse.

cf. ténosynovite sténosante

### **pouce à ressort**

pouce à ressaut

État pathologique caractérisé par une détente brusque du pouce lors d'un mouvement d'extension, liée à l'existence d'un nodule tendineux qui vient buter sur l'orifice d'entrée de la gaine des fléchisseurs et provoque un ressaut lors du franchissement de cet obstacle.

### **inclinaison cubitale (du poignet)**

Les mouvements du poignet sont : flexion, extension, inclinaison radiale et cubitale.



**ulnar drift**  
ulnar deviation of the fingers

Deviation of the fingers to the ulnar (little finger) side of the hand associated with chronic arthritis at the metacarpophalangeal joint. This is a characteristic deformity of rheumatoid arthritis.

**ulnar hand**

The posture of the hand following paralysis of the ulnar nerve, combining the characteristics of the so-called claw and corpse hands.

cf. clawhand

**Volkman's ischemic contracture**

**Volkman's contracture**

A syndrome of infarction and subsequent fibrous contracture of forearm flexor muscles usually resulting from damage to the brachial artery as a consequence of supracondylar fracture of the humerus. The contracture gives rise to flexion deformities in the hand and fingers.

**whitlow**  
SEE felon

**Wilson's pronator sign**  
pronator sign\*

In Sydenham's chorea, on extension of the arms above the head, the forearms are inadvertently pronated so that the palms face outward.

**doigts en coup de vent**  
coup de vent cubital  
déviation cubitale des doigts  
main en coup de vent

Déviation des doigts vers le côté cubital de la main, due à une arthropathie métacarpophalangienne. Cette déformation est fréquemment observée au cours de la polyarthrite rhumatoïde.

**griffe cubitale**  
main cubitale

Position spéciale que prend la main dans la paralysie du nerf cubital : hyperextension de la première phalange et flexion des deux dernières phalanges de l'annulaire et du petit doigt, seuls innervés par le nerf cubital.

cf. main en griffe

**syndrome de Volkmann**  
contracture de Volkmann  
rétraction musculaire ischémique de Volkmann

Rétraction ischémique des muscles de la loge antérieure de l'avant-bras entraînant une pronation de l'avant-bras, une flexion du poignet et une flexion des doigts en crochet du fait de l'extension de leur première phalange avec flexion des deux dernières. Ces lésions ischémiques sont essentiellement le fait d'une contusion de l'artère humérale au coude ou d'un plâtre mal adapté ou mal surveillé.

**SANS ÉQUIVALENT CONNU**

**wristdrop**  
wrist(-)drop  
drop-wrist  
carpoptosis  
drop hand

A condition in which the hand is flexed at the wrist and cannot be extended due to paralysis of the extensor muscles of the hand and fingers.

In the wrist-drop of a high radial nerve palsy not only are the wrist extensors out, but also the extensors of the fingers and thumb and the long abductor of the thumb.

**wrist sign**

In Marfan's syndrome, when the wrist is gripped with the opposite hand, the thumb and fifth finger overlap appreciably.

**Z-shaped deformity (of the thumb)**  
SEE thumb boutonnière deformity

**main tombante**  
main en fléau  
main en col de cygne

La main tombante est causée par la paralysie du nerf radial. La paralysie du muscle extenseur carpi-cubital et des radiaux entraîne une chute du poignet; celle de l'extenseur commun des doigts, de l'extenseur propre de l'index et du 5<sup>e</sup> doigt entraîne une impossibilité d'étendre les articulations métacarpo-phalangiennes; celle des extenseurs et du long abducteur du pouce maintient le pouce en flexion et adduction.

**signe du poignet**

Signe diagnostique du syndrome de Marfan, dans lequel le sujet peut entourer son propre poignet entre la pulpe de son auriculaire et celle du pouce. Chez les sujets normaux, les doigts se touchent à peine, alors que dans le syndrome de Marfan, ils peuvent se superposer sur 1 ou 2 cm.

## LOWER LIMBS / MEMBRES INFÉRIEURS

---

### antalgic gait antalgic limp

A characteristic gait resulting from pain on weight bearing in which the stance phase of gait is shortened on the affected side.

### elephantiasis

A chronic filarial disease due to infection of the lymphatic channels and characterized by inflammation and obstruction of the lymphatics and hypertrophy of the skin and subcutaneous tissues. The legs and external genitals are principally affected.

NOTE Often applied to hypertrophy and thickening of the tissues from any cause.

### boiterie antalgique démarche antalgique

Boiterie dans laquelle le malade, pour éviter la douleur causée par la mise en charge, raccourcit les différentes phases d'appui en portant son poids sur la jambe opposée.

### éléphantiasis

Hypertrophie cutanée régionale due à une obstruction lymphatique qui peut être soit secondaire à une infection parasitaire (filarienne) ou au cancer, soit idiopathique. L'éléphantiasis peut se localiser dans n'importe quelle région, mais affecte surtout les membres inférieurs, les organes génitaux externes et la face.

## **intermittent claudication**

Cramplike pain and weakness in muscles, most often those of the calf with consequent lameness.

Symptoms develop progressively with walking and disappear with rest. The condition is seen in occlusive arterial diseases of the limbs, such as thromboangiitis obliterans, and in compression of the cauda equina.

## **intermittent claudication of the cauda equina**

Pain and paresthesia, often succeeded by sensory loss, motor weakness, and loss of reflexes, arising in the motor and sensory distribution of lumbar or sacral roots after the patient has walked some distance. These symptoms disappear after a few minutes rest. The neurologic signs, which are sometimes minimal but are accentuated by walking, are those of the cauda equina syndrome. The condition is caused by ischemia of the cauda equina due to lumbar canal stenosis.

cf. intermittent spinal claudication

## **claudication intermittente**

Douleur apparaissant au niveau du membre inférieur, liée à la marche, cédant rapidement après l'arrêt de celle-ci et récidivant lors de sa reprise, constituant souvent un signe d'artériopathie oblitérante chronique des membres inférieurs.

NOTA 1. Il faut souligner que le terme de claudication intermittente, consacré par l'usage, est en fait inapproprié car il ne s'agit pas d'une claudication, mais d'une douleur et/ou d'une impotence liée à l'effort.

2. Il y a trois types de claudication intermittente : deux sont douloureuses, celle de l'insuffisance artérielle (syndrome de Leriche, artérite, maladie de Buerger), celle de la pathologie ostéo-articulaire et névritique, en se souvenant que les sciatiques qui n'apparaissent qu'à la marche et qui s'aggravent au fur et à mesure que le malade avance évoquent un canal lombaire étroit; la troisième claudication intermittente n'est pas douloureuse, elle se manifeste par une parésie, puis une véritable paralysie qui n'apparaît qu'à la marche : c'est la claudication intermittente médullaire.

## **claudication intermittente de la queue-de-cheval**

Douleurs et paresthésies survenant dans les dermatomes lombaires ou sacrés après un certain parcours à la marche et disparaissant après quelques minutes de repos. Les signes neurologiques, parfois discrets, sont ceux d'un syndrome de la queue-de-cheval causé par une sténose lombaire.

cf. claudication intermittente spinale

## **intermittent spinal claudication**

Intermittent symptoms of spinal cord dysfunction such as weakness, paresthesiae, and sphincter disturbance, brought on by exertion.

cf. intermittent claudication of the cauda equina

## **leg length discrepancy leg length inequality**

While the patient is supine, measurement for leg length discrepancy is performed with the legs fully extended. To detect true leg length discrepancy, each leg is measured from the anterior superior iliac spine to the medial malleolus. An apparent leg length discrepancy may result from pelvic tilt or abduction or adduction contractures of the hip.

NOTE 1. Discrepancies in true leg length are generally due to bony abnormalities in the leg.

2. Apparent leg length is measured from the umbilicus to the malleolus.

## **limp limping**

An abnormal gait resulting from pain (antalgic gait), shortening (short-leg limp) or abductor weakness (Trendelenburg gait).

## **claudication intermittente spinale claudication intermittente médullaire claudication médullaire intermittente**

Sensation de lourdeur et de faiblesse des membres inférieurs survenant après un certain temps de marche, et disparaissant à l'arrêt de celle-ci, due à une ischémie siégeant dans le territoire de l'artère spinale antérieure.

cf. claudication intermittente de la queue-de-cheval

## **inégalité de longueur des membres inférieurs**

L'inégalité de longueur des membres inférieurs est l'un des problèmes les plus fréquemment rencontrés en orthopédie. On ne pourra parler d'inégalité de longueur du membre inférieur que lorsque la longueur réelle des divers segments osseux constituant le squelette des membres inférieurs sera différente à droite et à gauche. En effet, une attitude vicieuse existant au niveau de l'une quelconque des grandes articulations du membre inférieur va entraîner une différence de longueur apparente, fonctionnelle, qui disparaîtra totalement avec la correction de cette ou de ces attitudes vicieuses (exemples : luxation de hanche, rétraction en abduction ou en inversion, ou en flexum ou recurvatum du genou, équin du pied).

## **boiterie claudication**

Irrégularité de la démarche due à une lésion douloureuse (coxalgie, par exemple) ou à un trouble mécanique (raccourcissement d'un membre), ou encore à une paralysie.

**pretibial myxedema [USA]**  
**pretibial myxoedema [GBR]**

Localized myxedema associated with preceding hyperthyroidism and exophthalmos, occurring typically on the anterior (pretibial) surface of the legs, the mucin deposits appearing as both plaques and papules.

**restless legs syndrome**  
**restless legs**

A sense of indescribable uneasiness, twitching, or restlessness that occurs in the legs after going to bed, frequently leading to insomnia, which may be relieved temporarily by walking about.

**saber shin**

A tibia with a marked anterior convexity as seen in congenital syphilis, yaws, and osteitis deformans.

**tibia vara**

A localized growth disturbance of the medial portion of the upper tibial epiphyseal plate, resulting in a progressive bow leg (varus) deformity, characteristic of Blount's disease.

**myxoedème pré tibial**

Signe peu fréquent observé au cours de la maladie de Basedow, caractérisé par un placard violacé, induré, siégeant en avant du tibia. Le myxoedème pré tibial survient pratiquement uniquement chez les patients porteurs d'une ophthalmopathie basedowienne.

**syndrome des jambes sans repos**  
**impatiences**  
**impatiences des membres inférieurs**  
**syndrome des fourmis dans les**  
**jambes (pop.)**

Affection fréquente, de pathogénie obscure, caractérisée par une sensation désagréable, indéfinissable, que le mot impatiences décrit probablement le mieux, dans un membre inférieur ou dans les deux, le plus souvent au voisinage du genou, et qui s'accompagne d'un irrésistible besoin de bouger la ou les jambes intéressées.

**tibia en fourreau de sabre**  
**tibia en lame de sabre**

Tibia aplati latéralement et incurvé, avec convexité antéro-externe, rappelant la forme d'un fourreau de sabre. On l'observe dans la maladie osseuse de Paget et dans la syphilis congénitale.

**tibia vara**

Déformation de la diaphyse tibiale caractérisée par une incurvation à convexité externe, d'origine congénitale ou secondaire à un rachitisme ou à une maladie de Blount.

**torsion**

Twisting or rotation of a bone on its longitudinal axis. The condition is found most commonly in the lower extremities in the tibia or the femur. It is congenital or acquired.

**varicose vein**

A dilated tortuous vein, usually in the subcutaneous tissues of the leg; incompetency of the venous valves is associated.

**torsion**

Rotation de l'os autour de son axe longitudinal. Cette affection est propre au membre inférieur, affectant le fémur ou le tibia. Elle peut être congénitale ou acquise.

**varice**

Dilatation veineuse pathologique, permanente, située généralement au niveau du réseau superficiel des membres inférieurs.

**abduction lurch**  
SEE gluteal gait

**Allis sign**  
SEE Galeazzi's sign

**Allis' sign**  
SEE Galeazzi's sign

**Barlow test**  
Barlow's test  
Barlow's maneuver [USA]  
Barlow's manoeuvre [GBR]

A test to detect instability of the dislocated hip at birth, in which the flexed hips are alternately adducted while pressing the femur downward, and abducted while lifting the femur upward. In the presence of instability, it is possible to feel and see the hip dislocate as it is adducted and reduce as it is abducted.

cf. Ortolani's test

**Bryant's triangle**  
Bryant's sign  
Bryant's line

The triangle marked on the skin of a supine patient by dropping a vertical line from the anterior superior iliac spine to a horizontal directed cranially from the upper margin of the greater trochanter. It is used to detect, clinically, a shortening of the femoral neck.

**manoeuvre de Barlow**

Manoeuvre visant à détecter une instabilité de la hanche chez le nouveau-né. Une main tient le bassin et l'autre la partie proximale de la cuisse fléchie et en légère abduction; on recherche un déplacement antéro-postérieur (ou postéro-antérieur) en faisant un léger mouvement de prosupination qui met en évidence un signe de ressaut ou une sensation de piston.

cf. manoeuvre d'Ortolani

**triangle de Bryant**

Triangle formé par une ligne qui unit le grand trochanter à l'épine iliaque antéro-supérieure (et qui en constitue l'hypothénuse), par une ligne verticale descendant de l'épine iliaque antéro-supérieure vers le plan du lit, le sujet étant en décubitus dorsal, et par une ligne horizontale passant par le sommet du grand trochanter. Normalement isocèle, ce triangle change de forme dans les fractures ou luxations de la hanche avec déplacement du grand trochanter.



**buttock pain**  
SEE pygalgia

**clown's gait**

The waddling gait of pelvic girdle muscle weakness, as often seen in myopathy.

NOTE A seldom used term.

**coxalgia**  
hip pain

Pain in the hip.

**duck gait**  
SEE waddling gait

**duck-waddle gait**  
SEE waddling gait

**Erichsen's sign**

Pain elicited when the iliac bones are pressed together in the case of sacroiliac disease.

cf. pelvic rock test

**Erichsen's test**  
SEE pelvic rock test

**extensor lurch**  
SEE gluteus maximus gait

**fabere test**  
SEE Patrick's test

**démarche de roi de comédie**

Démarche observée dans des myopathies et due à la faiblesse des muscles de la ceinture pelvienne. Le bassin bascule latéralement à chaque pas, le tronc est renversé en arrière.

**coxalgie**

Toute douleur localisée à la hanche.

NOTA Terme autrefois utilisé, à tort, comme synonyme de tuberculose de la hanche.

**signe d'Erichsen**

Douleur déterminée au niveau de l'interligne sacro-iliaque dans la sacro-coxalgie par le rapprochement des os iliaques, en appuyant brusquement sur les deux épines iliaques antérieures et supérieures.

cf. manoeuvre de resserrement du bassin

**flail hip**

A hip completely lacking muscle power.

NOTE Flail joint: complete loss of ligamentous stability.

**Galeazzi's sign**

Galeazzi sign

Allis' sign

Allis sign

In congenital dislocation of the hip, the dislocated side is shorter when both thighs are flexed 90 degrees.

**gluteal gait**

gluteus medius gait

gluteus medius lurch

Trendelenburg gait

Trendelenburg lurch

Trendelenburg limp

abduction lurch

The gait characteristic of paralysis of the gluteus medius muscle, marked by a listing of the trunk toward the affected side at each step.

**gluteus maximus gait**

extensor lurch

gluteus maximus lurch

A lurching backward movement of the trunk in order to place the center of gravity over the supporting limb, commonly used when there is weakness of the gluteus maximus on the side of that limb.

**gluteus medius gait**

SEE gluteal gait

**SANS ÉQUIVALENT CONNU****signe de Galeazzi**

Signe de luxation congénitale de la hanche observé chez l'enfant en décubitus, hanches et genoux fléchis à 90°. Le signe est positif lorsqu'un genou est plus haut que l'autre.

**boiterie du moyen fessier**  
claudication de Trendelenburg

claudication de  
Duchenne-Trendelenburg  
boiterie de Trendelenburg

Boiterie caractéristique de la faiblesse du moyen fessier, qui provoque le signe de Trendelenburg : chute de la partie opposée du bassin et élévation ou saillie du bassin du côté affecté. Cette bascule du bassin entraîne le centre de gravité thoracique en porte-à-faux. Pour rétablir l'équilibre, le sujet incline le tronc vers le côté paralysé.

**boiterie du grand fessier**

Boiterie caractéristique de la paralysie du grand fessier se manifestant par une rétroimpulsion des épaules et des bras.

**gluteus medius lurch**  
SEE gluteal gait

**hip flexion deformity**

A hip flexion deformity commonly occurs in diseases of the hip but is often overlooked. Unilateral flexion of the hip in the standing position reduces weight bearing on the involved side, and relaxes the joint capsule, causing less pain. There is a hyperlordotic curve of the lumbar spine to compensate for lack of full hip extension.

**hip pain**  
SEE coxalgia

**iliac compression test**

A test for sacroiliac disease: with the patient lying on one side, pressure is applied to the uppermost iliac crest, compressing the other crest into the examining table. A positive response is pain in the affected sacroiliac joint.

cf. pelvic rock test

**flexum de hanche**  
déformation en flexion (de la hanche)

On apprécie le retentissement de la coxarthrose sur la statique du bassin (bassin oblique avec antéversion), sur le rachis (hyperlordose) et enfin sur le genou (gonarthrose avec genu flexum associé au flexum de hanche).

Déformation en flexion. Pendant la phase d'appui, l'extension de la hanche est nécessaire pour préparer la phase d'oscillation. Or la déformation en flexion entrave l'efficacité de l'ambulation et oblige le malade à compenser par une lordose lombaire exagérée. Pendant la marche, genou et cheville fléchissent aussi graduellement.

**manoeuvre de Volkmann**

Manoeuvre de mobilisation de la sacro-iliaque : le patient étant en décubitus latéral, une forte pression est exercée sur les ailes iliaques. Cette manoeuvre provoque une douleur en cas d'arthropathie sacro-iliaque.

cf. manoeuvre de resserrement du bassin

## **lumbar-sacral nodules**

Tender fibrotic nodules found in the lumbar-sacral region. They are due to fat herniations through the deep fascia. They may become inflamed and painful as a result of trauma.

## **myopathic gait**

SEE waddling gait

## **Nägele's pelvis**

Naegele's pelvis

Naegele pelvis

An obliquely contracted or unilateral synostotic pelvis, marked by arrest of development of one lateral half of the sacrum, usually ankylosis of the sacroiliac joint on that side, rotation of the sacrum toward the same side, and deviation of the symphysis pubis to the opposite side.

## **Ober's test**

Ober test

A test for contracture of the tensor of the fascia lata, performed by placing the patient on the unaffected side, flexing the affected hip, then widely abducting and extending it, and finally allowing the thigh to drop toward the adducted position. When the tensor is tight, the thigh will be sustained momentarily in the abducted position before falling toward the table.

## **nodosités épisacro-iliaques** nodosités épisacro-iliaques de Copeman

Formations nodulaires arrondies roulant sous le doigt, perçues à la palpation de la région sacro-iliaque chez les sujets souffrant de lombalgies et sciatalgies chroniques. Elles correspondraient à des lobules graisseux faisant hernie à travers les fascias aponévrotiques superposés et devenant turgescents lors des réactions douloureuses de type lombalgique.

## **bassin de Naegele**

bassin oblique ovulaire vrai

Malformation très rare caractérisée par l'arrêt de développement d'une moitié du bassin, la synostose de l'articulation sacro-iliaque et la déformation par redressement de la courbure antéro-postérieure de l'os coxal de ce côté.

## **manoeuvre d'Ober**

Manoeuvre permettant d'évaluer la contracture du tenseur du fascia lata. Le malade étant en décubitus latéral, l'examineur amène la cuisse en abduction aussi loin que possible, fléchit le genou à 90°, tout en maintenant la hanche en position neutre pour relâcher le tenseur du fascia lata. Il retire ensuite ses mains brusquement. Si le muscle est normal, la cuisse tombe immédiatement en adduction sur l'autre cuisse. Par contre, en cas de contracture du tenseur du fascia lata, la cuisse reste en abduction quand on la relâche.

**Ortolani click**  
SEE Ortolani's click

**Ortolani click test**  
SEE Ortolani's test

**Ortolani's click**  
Ortolani's sign  
Ortolani's jerk  
Ortolani click

A click felt when the thigh is abducted in flexion, in congenital dislocation of the hip. It results from the sliding of the femoral head over the acetabular rim. A click can also be felt when the head slips out of the acetabulum on the opposite maneuver.

NOTE In Ortolani's maneuver, as the femoral head slips out of the acetabulum, an unmistakable "click of exit" is felt. If the pressure in the line of the femur is then relieved and the hip is abducted, the head slips back into the acetabulum, and another click, "the click of entry", is felt.

**Ortolani's maneuver**  
SEE Ortolani's test

**Ortolani's sign**  
SEE Ortolani's click

**signe du ressaut**  
signe d'Ortolani-Le Damany  
signe d'Ortolani

Signe de malformation luxante de la hanche chez le nouveau-né : la jambe de celui-ci étant fléchie à angle droit sur la cuisse, la cuisse fléchie de même manière sur le bassin est portée en adduction et légèrement refoulée en arrière. La sortie de la tête fémorale hors du cotyle donne parfois une sensation de ressaut; son retour dans le cotyle par la manoeuvre inverse (cuisse en abduction et grand trochanter repoussé en avant) la donne toujours.

L'examen clinique du nouveau-né apporte certains arguments en faveur d'une affection de la hanche. Le critère le plus fiable est le «signe du ressaut», palpable et parfois audible et visible. Tenant fermement les cuisses, le genou et la hanche fléchis à 90°, le ressaut de dehors en dedans (d'entrée) indique une hanche luxée qui se réduit tandis que le ressaut de dedans en dehors (de sortie) montre une hanche luxable.

**Ortolani's test**  
**Ortolani's maneuver**  
**Ortolani click test**

A test to detect a dislocated hip in the newborn. The examiner flexes the knees and encircles them with the hands so that the thumbs lie along the medial sides of the thighs and the fingers over the trochanters. Then, the hips are flexed to a right angle and gently abducted. If a hip is dislocated, as full abduction is approached the femoral head will be felt slipping in to the acetabulum. An audible click may accompany the displacement. Restriction of abduction may indicate an irreducible dislocation.

cf. Barlow test

**Patrick's test**  
**fabere test**

A test for the presence of sacroiliac joint disease. With the subject supine, the operator places the lateral malleolus of the limb in question on the patella of the opposite leg. Downward pressure on the flexed knee will elicit pain if the condition is present.

NOTE The indication of a positive Patrick's test is called "fabere sign". The word fabere is derived from the initial letters of the movements required to elicit the sign: flexion, abduction, external rotation, and extension.

**manoeuvre d'Ortolani**  
**manoeuvre de Le Damany-Ortolani**

Manoeuvre permettant de mettre en évidence une hanche luxée chez le nouveau-né. La manoeuvre d'Ortolani porte en abduction à 90° et en flexion à 90° les deux cuisses symétriquement. Elle réalise ainsi un geste de réduction, accompagnée d'un ressaut palpable, visible, parfois audible («clic»). Le retour à la position normale, membres inférieurs étendus, s'accompagne d'un ressaut inverse qui traduit la récurrence de la luxation.

cf. manoeuvre de Barlow

**manoeuvre de Laguerre**  
**manoeuvre de Patrick\***

Manoeuvre de mobilisation de la sacro-iliaque s'effectuant en décubitus dorsal et comportant une abduction extrême de la cuisse en demi-flexion de manière à porter la cheville sur la cuisse du côté opposé au-dessus du genou. Une pression est faite sur le genou replié, tandis qu'une contre-pression est exercée sur l'aile iliaque du côté opposé.

**pelvic obliquity**  
**pelvic tilt**

Deviation of the pelvis from the horizontal in the frontal plane. Fixed pelvic obliquity can be attributable to contractures either above or below the pelvis.

Examination of the hip begins by observing the patient's stance and gait. The patient should stand in front of the examiner so that the anterior iliac spines are visible. If pelvic tilt or obliquity is present, it may be related to a structural scoliosis, anatomic leg length discrepancy, or hip disease.

**pelvic rock test**  
**Erichsen's test**

A test for sacroiliac joint instability. With the patient lying supine, the examiner places his hands on the iliac crests with his thumbs on the anterior superior iliac spines and his palms on the iliac tubercles, and then compresses the pelvis toward the midline of the body. If the patient complains of pain around the sacroiliac joint, there may be pathology in the joint itself, such as infection, inflammation, or problems secondary to trauma.

cf. Erichsen's sign, iliac compression test

**pelvic tilt**  
**SEE pelvic obliquity**

**Perrin-Ferraton disease**  
**SEE snapping hip**

**piston sign**  
**SEE telescoping**

**obliquité du bassin**  
**obliquité pelvienne**  
**bassin oblique**

Déséquilibre du bassin dans le plan frontal dont la cause peut être une inégalité de longueur des membres inférieurs, une paralysie ou une rétraction des muscles de la ceinture pelvienne, ou une subluxation ou une luxation paralytique de la hanche. Ce déséquilibre est souvent accompagné d'une hyperlordose quand la rétraction des fléchisseurs de la hanche est prédominante. On distingue dans ces obliquités du bassin des causes inférieures et des causes supérieures.

**manoeuvre de resserrement du bassin**  
**manoeuvre d'Erichsen**

Manoeuvre de mobilisation des articulations sacro-iliaques : le malade étant en décubitus dorsal, l'examineur place les mains sur les crêtes iliaques en gardant les pouces sur les épines iliaques antérosupérieures et imprime une compression vers le centre du corps, cherchant à ouvrir les articulations sacro-iliaques. Cette manoeuvre est spécifique de la recherche d'une atteinte sacro-iliaque, mais elle ne déclenche une douleur unilatérale ou bilatérale que dans les affections graves.

cf. signe d'Erichsen, manoeuvre de Volkmann

**pygalgia**  
buttock pain\*

Pain in the buttocks.

NOTE Pygalgia: rarely used term.

**reverse tailor sitting posture**  
SEE television position

**short-leg limp**

A limp resulting from shortening of the lower limb.

**snapping hip**  
Perrin-Ferratton disease

A condition marked by an audible, palpable, or visible snap made by a fascial band as it slips over the prominence of the greater trochanter when the hip is flexed, adducted or rotated internally.

**pygalgie**

Douleur des muscles fessiers.

**boiterie due au raccourcissement d'un membre**

Boiterie due au raccourcissement d'un membre. Le raccourcissement de moins de 2 cm du membre inférieur peut être compensé par l'obliquité du bassin, sans provoquer une démarche boiteuse. Pour compenser un raccourcissement plus important, le malade maintient le pied en flexion, s'appuyant seulement sur les orteils du membre affecté. Celui-ci reste rigide, avec un minimum de flexion de la hanche et du genou pendant les différentes phases de la marche. Si cela ne suffit pas à compenser un raccourcissement plus important, le malade fléchit alors le genou et la hanche du côté sain.

**hanche à ressaut**  
hanche à ressort  
maladie de Perrin-Ferratton

Anomalie caractérisée par un grand trochanter anormalement saillant qui accroche, lors de certains mouvements de la hanche, la partie supérieure du fascia lata tendu par le grand fessier, ce qui détermine un claquement sec. Le ressaut est perçu à la palpation, il est parfois même audible.



**telescoping  
piston sign**

An abnormal to-and-fro motion of the greater trochanter occurring by pushing and pulling the femur in relation to the pelvis, indicating congenital dislocation of the hip.

NOTE A sign of pseudarthrosis of the neck of the femur.

**television position  
reverse tailor sitting posture**

A sitting position on the floor with the knees in front, the femora internally rotated and the feet out to the side.

**Thomas' sign**

With the patient supine, the sound leg is fully flexed at the hip: if the painful leg rises from the bed the sign is positive of hip-joint disease.

**Thomas test  
Thomas' test**

A test to detect a flexion contracture of the hip. This test is performed by flexing the unaffected hip enough to obliterate the lumbar lordosis and fix the pelvis. Normally, it is possible to extend the opposite hip completely so that the thigh touches the table. When the hip is contracted in flexion, its severity is measured by the angle that the incompletely extended thigh forms with the table.

**Trendelenburg gait  
SEE gluteal gait**

**Trendelenburg limp  
SEE gluteal gait**

**signe du piston  
signe de Dujarier**

Mobilité anormale du trochanter lors des mouvements alternatifs de traction en avant et en arrière de la cuisse, le sujet étant en décubitus dorsal avec la cuisse et la jambe fléchie; elle indique la présence d'une pseudarthrose du col du fémur ou d'une luxation de la hanche.

**position TV  
attitude en w**

NOTA Position assise, fréquente chez l'enfant lorsqu'il regarde la télévision : le siège repose entre les genoux fléchis, les jambes étant en position naturelle de rotation interne ou externe.

**signe de Thomas**

Signe de lésion de l'articulation coxo-fémorale : le sujet étant couché sur le dos, quand on fléchit au maximum sa jambe indemne, la jambe malade subit une élévation spontanée.

**manoeuvre de Thomas  
épreuve de Thomas**

Manoeuvre évaluant l'importance, en degrés, de la contracture en flexion de la hanche, alors que le bassin est immobilisé par la flexion maximale de la hanche contralatérale.

**Trendelenburg lurch**  
SEE gluteal gait

**Trendelenburg's sign**  
Trendelenburg sign

In congenital dislocation of the hip, or in hip abductor weakness, if the patient stands on the dislocated leg and flexes the hip and knee on the other side the pelvis on this side will sag, whereas if normal, it will be raised on the side of the flexed hip and knee.

**Trendelenburg test**

A procedure designed to evaluate the strength of the gluteus medius muscle. The examiner stands behind the patient and observes the dimples overlying the posterior superior iliac spines. Then, he asks the patient to stand on one leg. If he stands erect, the gluteus medius muscle on the supported side should contract as soon as the leg leaves the ground and should elevate the pelvis on the unsupported side. This elevation indicates that the gluteus medius muscle on the supported side is functioning properly (negative Trendelenburg sign). However, if the pelvis on the unsupported side remains in position or actually descends, the gluteus medius muscle on the supported side is either weak or nonfunctioning (positive Trendelenburg sign).

**signe de Trendelenburg**

Bascule du bassin du côté opposé à l'appui, associée à une inclinaison compensatrice de la ligne des épaules du côté de l'appui, témoignant de l'insuffisance des muscles moyen et petit fessiers.

**épreuve de Trendelenburg**

Test permettant d'évaluer la force du moyen fessier. L'examineur se place derrière le malade dévêtu et observe les épines iliaques postérosupérieures. Il demande au malade de se tenir sur une seule jambe et, dès qu'il fléchit l'autre jambe, le moyen fessier du côté portant, chez un sujet normal, se contracte vigoureusement en soulevant le bassin du côté fléchi. Cette élévation indique la fonction normale du moyen fessier du côté portant (Trendelenburg négatif). Par contre, si le bassin du côté fléchi ne remonte pas ou s'abaisse, le moyen fessier du côté portant est faible ou paralysé (Trendelenburg positif).

**waddling gait**  
**duck-waddle gait**  
**duck gait**  
**myopathic gait**

A gait resulting from hip girdle muscle weakness. The lack of fixation of the hip by the weak gluteal muscles on taking a step makes the opposite side of the pelvis drop producing compensatory lateral movement of the pelvis. Very frequently the hip and back extensors are concomitantly affected, which explains the marked lumbar lordosis with protrusion of the abdomen seen while the patient stands or walks. This type of gait is seen in patients with dystrophic myopathies affecting the hip musculature, in spinal muscular atrophy, and in dislocation of the hips.

**démarche de canard**  
**démarche en canard**  
**démarche myopathique**

Démarche des myopathiques, caractérisée par un balancement des hanches dû à l'atteinte des muscles de la racine des membres inférieurs.

## KNEE / GENOU

---

abduction test  
valgus test  
valgus stress test  
abduction stress test

A test for ligamentous instability of the knee performed by stabilizing the femur while placing a valgus stress on the knee by abducting the leg. A moderate joint line separation with the knee fully extended indicates a tear of the medial collateral ligament and the posterior capsule. If the test is only positive in 30 degrees of flexion, it represents an isolated medial collateral ligament tear. A marked medial joint line opening in extension is only possible when both cruciate ligaments are also torn.

cf. adduction test

manoeuvre d'abduction (prop.)  
épreuve de tension en valgus (prop.)

Manoeuvre destinée à évaluer l'instabilité du genou. Le fémur étant immobilisé, on exerce une tension en valgus sur le genou en forçant la jambe vers l'extérieur. Un écart modéré de l'interligne articulaire, le genou étant en extension, indique une déchirure du ligament latéral interne et de la capsule postéro-interne. Si l'épreuve n'est positive que lorsque le genou est fléchi à 30°, elle indique la déchirure seule du ligament latéral interne. Une ouverture marquée de l'interligne articulaire, le membre étant en extension, n'est possible que si les deux ligaments croisés sont également déchirés.

cf. manoeuvre d'adduction

**adduction test**

varus test

varus stress test

adduction stress test

A test for ligamentous instability of the knee performed by stabilizing the femur while placing a varus stress on the knee by adducting the leg. A moderate joint line separation with the knee fully extended indicates a tear of the lateral collateral ligament and the posterior capsule. If the test is only positive in 30 degrees of flexion, it represents an isolated lateral collateral ligament tear. A marked lateral joint line opening in extension is only possible when both cruciate ligaments are also torn.

cf. abduction test

**anserina bursitis**

SEE pes anserinus bursitis

**anterior drawer test**

The drawer test is performed with the hip flexed to 45 degrees and the knee to 90 degrees. The anterior drawer test is performed by pulling the tibia forward. This maneuver has been said to test whether the anterior cruciate ligament is intact. With the tibia in neutral rotation, a positive anterior drawer test in which the lateral tibial plateau subluxes forward while the medial stays in normal position represents anterolateral rotatory instability. If the subluxation is not present with the tibia internally rotated, the posterior cruciate ligament is intact. A positive anterior drawer test with the leg in external rotation represents a tear of the medial capsular ligament.

cf. Lachman test

**manoeuvre d'adduction (prop.)**

épreuve de tension en varus (prop.)

Manoeuvre destinée à évaluer l'instabilité du genou. Le fémur étant immobilisé, on exerce une tension en varus sur le genou en forçant la jambe vers l'intérieur. Un écart modéré de l'interligne articulaire, le genou étant en extension, indique une déchirure du ligament latéral externe et de la capsule postéro-externe. Si l'épreuve n'est positive que lorsque le genou est fléchi à 30°, elle indique la déchirure seule du ligament latéral externe. Une ouverture marquée de l'interligne articulaire, le membre étant en extension, n'est possible que si les deux ligaments croisés sont déchirés.

cf. manoeuvre d'abduction

**manoeuvre du tiroir antérieur**

La manoeuvre du tiroir antérieur consiste à subluser le tibia antérieurement alors que le genou se trouve fléchi à 90° et que le pied est immobilisé par l'examineur. Le tiroir antérieur direct en position neutre (TAD) signifie une atteinte du ligament croisé antérieur; le tiroir antérieur en rotation externe (TARE) une atteinte du ligament croisé antérieur et du point d'angle postéro-interne (PAPI); le tiroir antérieur en rotation interne (TARI) une atteinte du ligament croisé antérieur et du point d'angle postéro-externe (PAPE).

cf. manoeuvre de Lachman

**Apley maneuver**  
SEE grinding test

**Apley's compression test**  
SEE grinding test

**Apley's distraction test**  
SEE distraction test

**Apley's test**

A test used to determine the extent of injuries to the knee. With the patient lying prone and the knee flexed to a right angle, the leg is grasped, pushed toward the knee joint, and axially rotated (grinding test). Pain is elicited at the knee joint if a meniscal tear is present. Conversely, if the leg is lifted away from the knee joint along its axis, pain is elicited in lesions of the collateral ligaments (distraction test).

cf. McMurray's test

**apophysitis tibialis adolescentium**  
SEE Osgood-Schlatter disease

**apprehension sign**

A sign of recurrent patellar dislocation: pressing the patella laterally with the thumb while flexing the knee will induce pain at 30° or so of flexion and resistance to further movement.

**back knee**  
SEE genu recurvatum

**Baker's cyst**  
SEE popliteal bursitis

**manoeuvre d'Apley**

La manoeuvre d'Apley s'exécute sur le malade en décubitus ventral, le genou fléchi à 90°. Le tibia est mobilisé de façon à réaliser une rotation avec traction ou compression. La compression sollicite principalement les ménisques et la traction permet d'évaluer l'appareil capsulo-ligamentaire.

cf. manoeuvre de McMurray

**signe de Smillie**  
signe de Fairbank  
signe d'appréhension

Signe de luxation récidivante de la rotule : si l'on pousse la rotule en dehors en même temps qu'on fléchit passivement la jambe sur la cuisse, on déclenche une douleur vers 30° de flexion et le patient arrête la flexion à cause de la menace de luxation et de la mise en tension de l'aileron rotulien interne.

## **bayonet sign**

Lateral placement of infrapatellar tendon with a valgus knee producing a bayonet appearance in the quadriceps patellar tendon complex.

## **“bounce home” test**

The “bounce home” test is designed to evaluate a lack of full knee extension, most often secondary to a torn meniscus, a loose body within the knee joint, or an intracapsular joint swelling. With the patient supine on the table, cup his heel in your palm and bend his knee into full flexion. Now passively allow the knee to extend. The knee should extend completely, or “bounce home”, into extension with a sharp end-point. If the knee falls short, offering a rubbery resistance to further extension, there is probably a torn meniscus or some other blockage, and bounce home motion cannot take place.

## **bow leg**

SEE genu varum

## **bowleg**

SEE genu varum

## **buckling**

SEE giving-way

## **bulge sign**

Small synovial knee effusion can be detected by eliciting the bulge sign. This test is performed with the knee extended and relaxed. The examiner strokes or compresses the medial aspect of the knee proximally and laterally with the palm of one hand to move the fluid from the area. The lateral aspect of the knee is then tapped or stroked, and a fluid wave or bulge is noted to appear medially.

## **signe de la baïonnette baïonnette**

Déviation externe du tendon infrarotulien avec genou en valgus, donnant un aspect en baïonnette au niveau du tendon quadricipital rotulien.

## **SANS ÉQUIVALENT CONNU**

## **signe du bombement (prop.)**

L'épanchement mineur du genou peut être décelé par le signe du bombement. Le genou du sujet étant en extension, l'examineur percute ou comprime, à l'aide de la paume de la main, la face fémoro-patellaire interne du genou pour en chasser le liquide. Il percute ensuite la face externe du genou et une onde liquidienne ou un bombement apparaît à la face interne.

**cinema sign**  
**theater sign**

In patellofemoral disorder, prolonged sitting with the knee in flexion causes pain, which is relieved by extension of the knee.

**clergyman's knee**  
**SEE infrapatellar bursitis**

**Clutton's joint**

Painless symmetrical hydrarthrosis, especially of the knee joints, seen in hereditary syphilis.

**compression test**  
**SEE grinding test**

**congenital absence of the patella**  
**SEE patellar aplasia**

**congenital dislocation of the patella**

Abnormal lateral position of the patella at birth.

**signe du cinéma**

Signé d'atteinte fémoro-rotulienne caractérisé par une douleur au genou lors de la station assise prolongée qui disparaît lorsque le malade allonge la jambe.

**hydarthrose de Clutton**

Hydarthrose indolore, symétrique, siégeant surtout au genou, observée dans la syphilis congénitale.

**luxation congénitale de la rotule**

La luxation congénitale de la rotule répond à une définition précise. Cette luxation est, en effet :  
— congénitale, c'est-à-dire qu'elle existe avant la naissance,  
— permanente, la rotule n'est à aucun moment en position normale,  
— irréductible, aucune manoeuvre externe ne peut remettre en place la rotule dans sa trochlée.



### **distraction test**

#### **Apley's distraction test**

A test for ligamentous damage: with the patient lying prone and the knee flexed to 90 degrees, the examiner places his knee on the patient's posterior thigh while applying an upward distractive force on the foot. Pain from rotating the tibia internally and externally on the femur suggests ligament damage.

cf. grinding test

### **drawer sign**

#### **draw sign**

A sign diagnostic of rupture of the cruciate ligaments of the knee; with the knee flexed to a right angle, there is increased anterior or posterior glide of the tibia in rupture of the anterior or posterior cruciate ligaments, respectively.

### **test d'Apley à la distension ligamentaire**

Sur le sujet en décubitus ventral, la jambe fléchie à 90° sur la cuisse maintenue fermement contre la table, on exerce une traction verticale vers le haut en empaumant l'extrémité inférieure de la jambe de la main gauche (distension ligamentaire), et, de la main droite, on provoque des mouvements de rotation interne et externe sur le pied : la rotation externe interroge la douleur du ligament latéral interne et inversement.

NOTA «Apley» s'écrit avec un seul «p», contrairement à ce que l'on trouve dans la littérature française.

cf. grinding test

### **signe du tiroir**

Mouvements antéropostérieurs anormaux du tibia par rapport au fémur, recherchés sur le genou fléchi à angle droit. Un déplacement en avant (tiroir antérieur) témoigne d'une rupture du ligament croisé antéro-externe; un déplacement en arrière (tiroir postérieur) témoigne d'une rupture du ligament croisé postéro-interne.

### **drawer test**

The drawer test is performed with the hip flexed to 45 degrees and the knee to 90 degrees. To stabilize the knee, the examiner either sits on the foot while grasping the posterior calf with both hands or supports the lower leg between his lateral chest wall and forearm. The anterior drawer test is performed by pulling the tibia forward. This maneuver has been said to test whether the anterior cruciate ligament is intact. A posterior drawer test in a chronically unstable knee suggests that damage has occurred to the posterior cruciate ligament.

cf. anterior drawer test, posterior drawer test

### **draw sign**

SEE drawer sign

### **extension lag**

On occasion, a patient may be unable to extend the knee through the last 10° of motion and may be able to finish extension only haltingly, and with great effort. This is referred to as extension lag. It frequently accompanies quadriceps weakness.

### **external rotation recurvatum test**

A test for posterolateral rotatory instability of the knee: the examiner gently grasps the great toes of both feet of the patient at the same time and lifts the feet from the table; in the knee with posterolateral rotatory instability, the knee will go into relative hyperextension at the lateral side of the knee and the tibia will simultaneously externally rotate, as noted by outward movement of the tibial tuberosity.

### **floating patella**

SEE patellar tap

### **manoeuvre du tiroir**

La manoeuvre du tiroir antérieur consiste à subluser le tibia antérieurement alors que le genou se trouve fléchi à 90° et que le pied est immobilisé par l'examineur. La manoeuvre du tiroir postérieur s'effectue dans le sens inverse, repoussant le tibia postérieurement.

cf. manoeuvre du tiroir antérieur, manoeuvre du tiroir postérieur

## **SANS ÉQUIVALENT CONNU**

### **manoeuvre du recurvatum épreuve du gros orteil**

Manoeuvre destinée à mettre en évidence une instabilité rotatoire du genou consistant à élever les deux membres inférieurs en les tenant par l'extrémité, souvent par le gros orteil et caractérisée par une hyperextension et un déplacement vers l'arrière du plateau tibial externe.

**friction test**

SEE patellar femoral grinding test

**genu recurvatum**

back knee

Hyperextension of the knee, giving a forward concavity of the lower limb when fully extended.

**genu valgum**

knock knee

A deformity in which the knees are abnormally close together and the space between the ankles is increased.

**genu varum**

bowleg

bow leg

A deformity in which the knees are abnormally separated and the lower limbs are bowed inwardly.

**genu recurvatum**

Déformation du genou caractérisée par une extension excessive de la jambe sur la cuisse, qui forment ensemble un angle ouvert en avant en position debout ou au cours de l'extension forcée.

**genu valgum**

genou cagneux

Déformation primitive ou secondaire, caractérisée par une angulation latérale externe de la jambe par rapport au fémur, de telle sorte que, genoux joints, les malléoles tibiales internes restent séparées (par une distance d'autant plus grande que le genu valgum est plus prononcé).

**genu varum**

jambe arquée

Déformation primitive ou secondaire, caractérisée par une angulation latérale interne de la jambe par rapport au fémur, de telle sorte que, talons joints, les faces internes des genoux restent séparées (par une distance d'autant plus grande que le genu varum est plus prononcé).

**giving(-)way**  
**buckling**

Buckling or giving-way of the knee joint when walking over uneven ground or when suddenly turning about suggests a tear in the posterior segment of the meniscus. The patient often relates that "something slips about in the joint". The joint feels insecure. Instability is especially pronounced when often associated disruption of capsular and ligamentous structures fail to heal.

NOTE Often caused by quadriceps insufficiency.

**gonalgia**

Pain in the knee.

**grinding test**

compression test

Apley's compression test

Apley maneuver

A test for a meniscal lesion (usually a tear): with the patient lying prone and the knee flexed to 90 degrees, the examiner places downward compression internally and externally on the foot while rotating the tibia on the femur. Pain elicited during this maneuver suggests a meniscal lesion.

cf. distraction test

**high-riding patella**

SEE patella alta

**housemaid's knee**

SEE prepatellar bursitis

**dérobement**

Défaillance subite et inopinée du contrôle statique, suivie de déséquilibre instantané immédiatement corrigé ou suivi de chute. Ce symptôme traduit l'instabilité articulaire et entraîne un sentiment d'inconfort et d'insécurité. Le malade a l'impression que son genou «lâche», «s'ouvre», «se déboîte», ou que quelque chose «se déplace» dans l'articulation.

NOTA Souvent dû à une faiblesse du quadriceps.

**gonalgie**

Douleur du genou.

**grinding test**

manoeuvre d'Apley

grinding test d'Apley à la

compression

Manoeuvre pour le diagnostic clinique d'une lésion du ménisque, généralement une déchirure : le malade étant en décubitus ventral, on imprime des mouvements de rotation au genou demi-fléchi, tout en maintenant les surfaces articulaires en pression l'une contre l'autre; la lésion du ménisque interne se traduit par des douleurs lors de la rotation externe, celle du ménisque externe par des douleurs à la rotation interne.

NOTA «Apley» s'écrit avec un seul «p», contrairement à ce que l'on trouve dans la littérature française.

cf. test d'Apley à la distension ligamentaire

**infrapatellar bursitis**  
clergyman's knee

Swelling occurring on both sides of the patellar ligament, near the tibial tuberosity, the position of the infrapatellar bursa.

**jerk test**

In the jerk test of Hughston, the examiner flexes the knee to about 60°, grasps and internally rotates the distal tibia, and with his other hand applies a valgus stress to the knee. He then gradually extends the knee, maintaining the internal rotation and valgus pressure. The femoral condyle remains behind the summit of the plateau until, at about 20-30° flexion, the tightening posterior structures of the popliteus corner pull the tibial plateau back, and the subluxation relocates with a jerk. This test is positive in essentially the same injuries as the lateral pivot shift test of McIntosh.

cf. pivot shift test

**knock knee**  
SEE genu valgum

**Lachman test**  
Lachman's test

An anterior drawer test in 15 degrees of flexion used in evaluating acute anterior cruciate disruptions.

NOTE For the test the examiner grasps the upper tibia with one hand and the lower femur with the other.

cf. anterior drawer test

**hygroma prétibial**  
bursite infrapatellaire  
bursite infrarotulienne

L'hygroma prétibial est habituellement moins saillant que l'hygroma prérotulien; ses limites sont moins nettes car il est fréquemment entouré de remaniements fibreux et de lésions cutanées d'origine traumatique. Siégeant soit en avant, soit en arrière du tendon rotulien, il réalise parfois une poche en bi-sac.

**manoeuvre du ressaut**

Manoeuvre inverse à la manoeuvre de McIntosh, le genou étant mobilisé en extension à partir de la position de flexion et destinée à évaluer l'insuffisance du ligament croisé antérieur.

NOTA Les auteurs français emploient le générique ressaut antéro-interne ou ressaut antéro-latéral pour décrire la manoeuvre du ressaut et la manoeuvre de McIntosh (voir ce terme).

**manoeuvre de Lachman**  
test de Lachman-Trillat

Manoeuvre du tiroir antérieur recherché, genou fléchi à 10-15 degrés, en cas de rupture du ligament croisé antérieur.

NOTA Les mains de l'examineur doivent bien contrôler à la fois le tibia et le fémur près de l'articulation, tout en laissant le pied sur la table.

cf. manoeuvre du tiroir antérieur

### **locked knee**

A condition in which the knee is prevented from full extension by an internal derangement; may be caused by a damaged semilunar cartilage or an osteochondral fragment within the joint.

### **Losee's test**

Losee test

Losee's test is similar to the jerk test, in that the limb is moved from flexion to extension. If the left knee is being tested, the examiner stands to the left of the patient, grasps the foot with his left hand, flexes the knee to about 40° and uses his abdomen as a fulcrum to apply a valgus stress to the knee. With his right hand he increases the valgus pressure, placing the fingers on the patella and the thumb behind the fibular head, while simultaneously pulling the upper tibia forward. On subsequent extension, during which the lower leg may rotate inward, a lateral snapping will occur between the femur and tibia at about 20° if there is an anterior cruciate insufficiency with anterolateral rotatory instability.

### **low-riding patella**

SEE patella baja

### **McMurray's test**

A test for meniscal tear, usually localized at the posterior horn. As the patient lies supine with knee fully flexed, the examiner rotates the patient's foot fully outward and the knee is slowly extended; a painful "click" indicates a tear of the medial meniscus of the knee joint. If the click occurs when the foot is rotated inward, the tear is in the lateral meniscus.

cf. Apley's test

### **genou bloqué**

État d'un genou dont l'extension complète est impossible à cause d'une lésion intra-articulaire : déchirure méniscale, souris articulaire, etc.

### **manoeuvre de Losee**

### **manoeuvre de McMurray**

Manoeuvre pour le diagnostic clinique d'une lésion du ménisque, habituellement localisée à la corne postérieure; elle consiste à imprimer à la jambe, complètement fléchie, des mouvements de rotation interne ou externe combinés avec des mouvements d'abduction-adduction en palpant l'interligne articulaire; en cas de lésion de la corne du ménisque, on perçoit un ressaut, parfois aussi audible sous forme d'un dé clic.

cf. manoeuvre d'Apley

## meniscal cyst

There are two kinds of meniscal cysts. The lateral meniscus is much more often cystic than the medial and the patient, usually an adult male, presents with a characteristic lump on the outer side of the knee. The lump is hard, almost bony, often just below the joint line, and most easily seen with the knee slightly flexed.

## Osgood-Schlatter disease

Schlatter's disease

Schlatter-Osgood disease

apophysitis tibialis adolescentium

A painful disabling swelling about the tibial tubercle, occurring in adolescents. Spontaneous recovery is usual.

## patella alta

high-riding patella

A high patella.

## patella baja

low-riding patella

A low patella.

## patella magna

Hyperplasia of the patella.

## patella parva

Hypoplasia of the patella.

## patellar aplasia

congenital absence of the patella

Complete absence of one or both patellae.

## kyste méniscal

Kyste prenant naissance dans la partie périphérique de la portion moyenne du ménisque externe (beaucoup plus rarement dans le ménisque interne) et formant une saillie visible ou seulement palpable, augmentant dans l'extension du genou, souvent très dure, à la face externe de l'articulation, à la hauteur de l'interligne fémoro-tibial ou un peu au-dessous.

## apophysite tibiale antérieure

maladie d'Osgood-Schlatter

Altération douloureuse de la tubérosité tibiale antérieure, d'origine probablement traumatique ou microtraumatique, observée entre 10 et 15 ans, surtout chez le garçon, et guérissant spontanément sans séquelles.

## patella alta

Rotule haute.

## patella baja

patella infera

Rotule basse.

## patella magna

Hyperplasie rotulienne.

## patella parva

Hypoplasie rotulienne.

## aplasie rotulienne

apatellie

agénésie rotulienne

absence congénitale de rotule

Absence unilatérale ou bilatérale des rotules.

**patellar ballotement**  
SEE patellar tap

**patellar femoral grinding test**  
friction test\*  
patellar friction test

A test designed to evaluate the quality of the articulating surfaces of the patella and performed by moving the patella up and down while pressing it lightly against the femur. This causes painful grating if the central portion of the articular cartilage has degenerated.

**patellar inhibition test**  
patellar retraction test

A test for patellofemoral disorder: when the examiner pushes the patella against the femoral condyles as distally as possible while instructing the patient to isometrically contract the quadriceps, sudden patellar pain results.

NOTE Frequency of false positives is very high.

**manoeuvre du rabot (prop.)**

Manoeuvre mettant en évidence l'existence de lésions cartilagineuses fémoro-rotuliennes. La mobilisation passive de la rotule sur la trochlée de haut en bas donne lieu à une crépitation douloureuse.

**manoeuvre de l'ascension**  
contrariée de la rotule  
ascension contrariée de la rotule  
extension contrariée du genou  
manoeuvre de Clark

Manoeuvre destinée à mettre en évidence une atteinte fémoro-rotulienne consistant à demander au patient de contracter le quadriceps, la rotule étant maintenue abaissée au maximum, ce qui déclenche une vive douleur rotulienne.

NOTA La manoeuvre peut être douloureuse chez des sujets normaux.



**patellar tap**  
patellar ballottement  
floating patella

A maneuver that can be executed in cases of an effusion of the knee joint. The patella can be sharply tapped with the fingers against the underlying anterior surface of the distal femur.

A moderate effusion gives rise to a patellar tap. With the knee straight the suprapatellar pouch is emptied by pressure with one hand, and the parapatellar compartment by pressure with the other hand, leaving the index finger free to elicit the tap. With this finger the patella is pressed sharply against the femur. If there is sufficient fluid to "float" the patella off the femur it will be felt to tap against the femur.

**pes anserinus bursitis**  
anserina bursitis

Acute inflammation of the sartorius, gracilis, and semitendinosus tendons and bursa characterized by pain felt along the medial side of the knee.

**choc rotulien**  
signe du glaçon  
signe de la note de piano

Sensation de choc obtenue dans l'hydarthrose du genou lorsque la rotule, brusquement refoulée par le doigt, vient buter contre les condyles fémoraux.

La mise en évidence d'un choc rotulien se recherche sur un sujet couché, membre inférieur en extension, talon légèrement surélevé pour obtenir un relâchement total du quadriceps. La main gauche empaume la région tibiale, la main droite empaume la partie inférieure de la cuisse au-dessus de la rotule comprimant les culs-de-sac latéraux pour faire refluer vers la région sous-rotulienne le liquide qui est contenu dans l'articulation. **NOTA** Le choc rotulien est surtout net dans les épanchements de moyenne abondance.

**tendinite de la patte d'oie**  
tendino-bursite de la patte d'oie  
bursite de la patte d'oie

Irritation de l'insertion tendineuse des muscles de la patte d'oie (couturier, droit interne, demi-tendineux), ainsi que leurs bourses séreuses, caractérisée par une douleur située à la partie supéro-interne du tibia.

### **pivot shift test**

The lateral pivot shift test of McIntosh. The examiner lifts the foot of the extended, internally rotated leg with one hand, forces the knee into valgus with the other hand by pushing on the side of the calf, and slowly flexes the knee while maintaining the valgus stress. In a positive test a "subluxation snap" will occur at about 30 — 40° flexion. The test is positive in the presence of anterior cruciate insufficiency.

cf. jerk test

### **popliteal aneurysm**

Dilatation of the popliteal artery characterized by a pulsatile lump behind the knee.

### **poplitéal bursitis**

poplitéal cyst\*

Baker's cyst\*

A swelling behind the knee, caused by escape of synovial fluid which then becomes enclosed in a sac or membrane.

### **manoeuvre de McIntosh**

Manoeuvre destinée à évaluer l'insuffisance du croisé antérieur. Le genou étant en extension, l'examineur applique à la cheville une contrainte en rotation interne du tibia pour relâcher la capsule interne, pendant que l'autre main exerce une pression à la face postéro-externe du genou tout en le fléchissant, ajoutant ainsi une contrainte en valgus avec composante subluxante antérieure du compartiment externe du tibia. La manoeuvre est considérée comme positive si elle produit un ressaut ressenti par le malade et l'examineur entre 20 et 30° de flexion.

NOTA Les auteurs français emploient le générique ressaut antéro-interne ou ressaut antéro-latéral pour décrire la manoeuvre de McIntosh et la manoeuvre du ressaut (voir ce terme).

### **anévrisme poplité**

anévrisme poplité

Dilatation localisée de l'artère poplitée, caractérisée par une tuméfaction postérieure du genou à caractère pulsatile.

### **bursite poplitée**

kyste poplité\*

kyste de Baker\*

Tuméfaction kystique constituée dans le creux poplité par l'inflammation de la bourse séreuse du muscle poplité ou par hernie capsulo-synoviale de l'articulation du genou.

NOTA Kyste de Baker : terme inusité en France.

### posterior drawer test

A posterior drawer test in a chronically unstable knee suggests that damage has occurred to the posterior cruciate ligament. It is performed in neutral, external and internal tibial rotation. With the tibia in neutral rotation, a push-pull is exerted, aiming at pushing the tibia posterior to the femur.

### prepatellar bursitis housemaid's knee

Inflammation of the bursa in front of the patella, with fluid accumulating within it.

### Q angle

A measure of alignment of the patella: this is the angle formed by the line of pull of the quadriceps muscle and the patellar tendon which is measured by drawing a line from the anterior-superior iliac spine to the center of the patella, and a second line from the center of the patella to the tibial tubercle; the normal angle is approximately 15° while an angle of 20° or more is considered abnormal.

### quadriceps femoris muscle atrophy quadriceps atrophy quadriceps wasting

Quadriceps femoris muscle atrophy usually develops in chronic arthritis of the knee. Atrophy of the vastus medialis is the earliest change and may be appreciated by comparing the two thighs for medial asymmetry and circumference.

### Schlatter-Osgood disease SEE Osgood-Schlatter disease

### manoeuvre du tiroir postérieur

La manoeuvre du tiroir postérieur s'effectue dans le sens inverse de celle du tiroir antérieur, repoussant le tibia postérieurement. Cette manoeuvre doit être exécutée en position neutre, puis en rotation interne et en rotation externe. Le tiroir postérieur direct (TPD) signifie une atteinte du croisé postérieur.

### hygroma prérotulien bursite prérotulienne hygroma prépatellaire bursite prépatellaire

Tuméfaction sous-cutanée ovoïde et fluctuante à la face antérieure de la rotule.

### angle Q

Angle que forment la droite unissant l'épine iliaque antéro-supérieure au centre de la rotule, droite selon laquelle s'exerce la traction du quadriceps, et la prolongation vers le haut de la droite unissant le centre de la rotule au milieu de la tubérosité tibiale antérieure, selon laquelle s'exerce la résistance du ligament rotulien. Cet angle est en moyenne de 15° ± 3. On peut situer à 20° la limite supérieure de la normale.

### amyotrophie du quadriceps amyotrophie quadricipitale atrophie du quadriceps atrophie quadricipitale

L'amyotrophie du quadriceps et du vaste interne en particulier est de règle dans les chondromalacies un peu évoluées. Elle semble en rapport avec la limitation fonctionnelle imposée par la douleur, car elle manque souvent à l'époque du début.

### **Schlatter's disease**

SEE Osgood-Schlatter disease

### **screw home motion test**

The screw home motion test is described as follow: when the knee is flexed, place a dot on the mid point of the patella and another over the tibial tubercle. When the knee is extended, the tubercle rotates laterally from under the dot, indicating that the tibia has rotated externally on the femur. A torn meniscus may prevent screw home motion and block full extension of the knee.

### **shrug sign**

In osteoarthritis involving the patellofemoral compartment, severe pain is elicited when the patient is asked to contract his quadriceps while the patella is compressed against the femur.

### **Slocum's test**

Slocum test

In Slocum's test, the patient is positioned laterally with the healthy side down. The leg with the injured knee rests only on the medial side of the foot; the knee is unsupported. The examiner grasps the distal femur with one hand and the proximal tibia with the other and slowly flexes the knee. Again, a subluxation sign can be observed at about 30° flexion if anterior cruciate insufficiency is present.

## **SANS ÉQUIVALENT CONNU**

### **signe de Zohlen**

Dans la chondromalacie, la pression sur le bord supérieur de la rotule, avec contraction active du quadriceps, le genou étant en extension, peut déclencher une vive douleur.

### **manoeuvre de Slocum**

**Steinman test****manoeuvre de Steinman**

Manoeuvre permettant d'évaluer le déplacement du point douloureux au niveau de l'interligne articulaire fémoro-tibiale durant l'excursion articulaire extension-flexion : la rotation externe, genou en flexion et pied pendant reproduit la douleur du malade à l'interligne articulaire postérieure alors que l'extension du genou reproduit la douleur antérieurement en présence d'une lésion méniscale interne (la manoeuvre en rotation interne évalue l'intégrité du ménisque externe).

**tackle deformity**

A deformity of the lower limbs consisting of a bowleg on one side and a knock-knee on the other; seen in rickets.

**jambes en guillemets**

Anomalie caractérisée par la présence d'un genu varum à l'un des membres et d'un genu valgum à l'autre.

**theater sign**

SEE cinema sign

**valgus stress test**

SEE abduction test

**valgus test**

SEE abduction test

**varus stress test**

SEE adduction test

**varus test**

SEE adduction test

**Wilson's sign**

A sign of osteochondritis dissecans: if the knee is flexed to 90 degrees, rotated medially and then gradually straightened, pain is felt which is relieved by lateral rotation.

**signe de Wilson (prop.)**

## FOOT AND ANKLE / PIED ET CHEVILLE

---

### **Achilles bursitis**

posterior calcaneal bursitis

Posterior calcaneal bursitis (Achilles bursitis). There are two separate bursae about the posterior part of the heel: the tendo Achilles bursa (the bursa subcutanea tendinis calcanei of Spalteholz) and the retrocalcaneal bursa.

### **achillodynia**

Pain in the Achilles tendon or in its bursa.

### **adult flat foot**

Gradual flattening of the medial longitudinal arch often associated with increase in body weight and the degenerative changes of ageing in the supporting structures of the arch. Secondary (tarsal) arthritic changes may give rise to pain in long standing flat foot and are associated with loss of movement in the foot (rigid flat foot).

### **hygroma du talon**

bursite talonnière postérieure  
bursite achilléenne

Hygroma du talon. Il faut distinguer l'atteinte de la bourse séreuse profonde rétrocalcaneenne et celle de la bourse séreuse superficielle située entre la face profonde de la peau et le tendon d'Achille, beaucoup plus fréquente.

### **achillodynie**

Douleur localisée au niveau du tendon d'Achille ou de sa bourse séreuse.

### **pied plat de l'adulte**

Pied plat apparaissant soit comme la persistance d'un pied plat de l'enfance, soit secondaire à une maladie infectieuse, inflammatoire, neurologique ou traumatique, soit primitif à l'occasion d'une grossesse, d'une obésité, d'un alitement prolongé ou d'un autre facteur déclenchant. À l'examen, le pied plat est souvent peu réductible, enraidí par des articulations arthrosiques du tarse. Le pied plat est global, longitudinal et transversal. Il comporte une abduction de l'avant-pied par rapport à l'arrière-pied, une supination de l'avant-pied et un valgus calcanéen.

**ainhum**

dactylolysis spontanea

An acquired slowly progressive fibrous constriction that develops in the digitoplantar fold, usually of the little toe, gradually resulting in loss of the toe; it most commonly affects black males in the tropics.

**ankle dorsiflexion**

SEE dorsiflexion

**ankle dorsiflexion test**

A test to distinguish between gastrocnemius and soleus muscle tightness which result in the limitation of dorsal and plantar flexion of the foot when the knee is extended. With the patient sitting on the edge of the examining table, the knee joint is flexed. If ankle dorsiflexion is possible when the knee is flexed, the gastrocnemius muscle is the cause of the limitation, since flexion of the knee slackens the gastrocnemius (a two-joint muscle) by bringing its origin closer to its insertion. Since the soleus is a one-joint muscle, it is not affected by flexion of the knee; if the soleus is responsible for the limited motion, the limitation will be the same whether or not the knee is flexed.

**aīnhum**

dactylolysis spontanea

sclérodermie annulaire des orteils

Maladie endémique chez certaines populations de couleur, rattachée au groupe des sclérodermies, caractérisée au début par l'apparition d'une bride annulaire étranglant un orteil (généralement le petit) et évoluant vers l'amputation spontanée; elle affecte uniquement le sexe masculin.

**manoeuvre de dorsiflexion du pied (prop.)**

### **anterior draw sign**

A sign of damage to the anterior talofibular ligament. With the patient sitting on the edge of the examining table, his legs dangling and his feet in a few degrees of plantar flexion, the examiner places one hand on the anterior aspect of the lower tibia and grips the calcaneus in the palm of the other hand; then, he draws the calcaneus (and talus) anteriorly, while pushing the tibia posteriorly. Normally, the anterior talofibular ligament is tight in all positions of the ankle joint, and there should be no forward movement of the talus on the tibia. Under abnormal conditions, however, the talus slides anteriorly from under the cover of the ankle mortise (positive draw sign).

cf. talar tilt

### **anterior flat foot**

Permanent flattening of the transverse arch of the foot, with excessive weight-bearing pressure beneath the metatarsal heads leading to the formation of callosities. In most cases the primary cause is inefficiency of the intrinsic muscles of the foot.

### **atavic foot**

SEE Morton's syndrome

### **tiroir astragalien antérieur**

Signe témoignant d'une lésion grave du plan ligamentaire externe de la cheville. Le pied étant en légère flexion plantaire, une main fixe l'extrémité inférieure de la jambe et l'autre empaume le talon; la main jambièrè essaie de faire glisser le pied en avant en appuyant fortement sur le tibia.

cf. signe de bascule de l'astragale

### **avant-pied plat**

ped plat antérieur

Affaissement de l'arche transversale antérieure du pied provoquant une hyperpression des têtes métatarsiennes moyennes. Il est le plus souvent lié à l'association d'un «ped fragile» (hyperlaxité ligamentaire et pied ancestral) et d'une chaussure mal adaptée. Il est responsable de l'apparition de durillons plantaires douloureux, d'un avant-pied rond, de luxations pathologiques des orteils moyens, rendant l'avant-pied plat irréductible, et d'un névrome plantaire par compression nerveuse.



**bunion**

An abnormal prominence of the medial side of the first metatarsal head, with exostosis formation, adventitious bursa, and callosity formation in association with valgus displacement of the great toe.

NOTE The medial bunion is usually associated with hallux valgus.

**bunionette**

tailor's bunion

Enlargement of the lateral aspect of the fifth metatarsal head.

**burning feet**

The tarsal tunnel syndrome is a rare cause of entrapment neuropathy. Painful dysesthesias and intrinsic foot weakness are prominent features. Usually the patient complains of "burning feet", especially at night, and has difficulty with intrinsic muscles of the foot.

**calcaneal gait**

flat-foot gait  
flat-footed gait

A gait disturbance due to paralysis of the calf muscles, seen following poliomyelitis and in some other neurologic diseases.

Patients with hallux rigidus may not be able to push off properly because of the pain, causing a flat-foot gait.

**calcaneal valgus**

SEE heel valgus

**calcaneocavus**

SEE talipes calcaneocavus

**oignon**

Gonflement plus ou moins volumineux siégeant sur le côté interne de l'articulation métatarso-phalangienne du gros orteil et dû à la présence en cet endroit d'une bourse adventice.

NOTA 1. Il importe de ne pas confondre l'oignon avec l'hallux valgus, déformation de l'articulation métatarso-phalangienne du gros orteil, avec laquelle il est souvent associé.

2. Terme populaire signifiant bursite des orteils.

**oignon de tailleur**

Saillie de la partie externe de la tête du 5<sup>e</sup> métatarsien.

**pieds brûlants (prop.)**

NOTA Syndrome du canal tarsien. Cliniquement, il se traduit par une douleur ou des paresthésies localisées au bord interne du pied et au gros orteils. Ces douleurs, parfois nocturnes, sont réveillées par la mise en charge.

**SANS ÉQUIVALENT CONNU**

**calcaneus**

SEE talipes calcaneus

**cavovalgus**

SEE talipes cavovalgus

**cavovarus**

SEE talipes cavovarus

**cavus**

SEE pes cavus

**Charcot's foot**

Charcot foot

The deformed foot seen in tabetic arthropathy.

**clavus**

SEE corn

**clawfoot**

claw(-)foot

A high-arched foot with the toes hyperextended at the metatarsophalangeal joint and flexed at the distal joints.

NOTE A seldom used term.

**claw toe**

A deformity characterized by hyperextension of the metatarsophalangeal joint and flexion of the proximal and distal interphalangeal joints. Usually affects all the lesser toes and may involve the great toe. Clawing is usually associated with pes cavus.

**pied tabétique de Charcot et Féré**

pied cubique de Charcot et Féré

pied cubique de Charcot

pied de Charcot

pied cubique

Pied large, étalé et massif s'observant dans l'arthropathie tabétique et comportant quatre déformations : un raccourcissement, un épaissement de son bord interne, un affaissement complet de la voûte plantaire et une déviation en dehors du métatarse.

**pied en griffe**

griffe des orteils

Déformation congénitale ou acquise de tous les orteils, caractérisée par la flexion dorsale de la première phalange avec flexion plantaire de la deuxième et parfois de la troisième.

**orteil en griffe**

Déformation des orteils II à V dans laquelle les phalanges proximales sont en extension et les deux distales en flexion. S'associe fréquemment avec un hallux valgus et un pied creux.

**club foot**  
SEE talipes

**clubfoot**  
SEE talipes

**cock-up toe**  
cockup toe

A dorsal subluxation of the proximal phalanx on the metatarsal head which becomes depressed towards the sole of the foot. The tip of the toe is elevated above the surface on which the foot is resting.

cf. claw toe

**congenital convex pes valgus**  
congenital rocker-bottom foot  
congenital vertical talus

A rare condition of the foot due to a primary dislocation of the talonavicular joint. The navicular is displaced dorsal to the neck of the talus and the talus is disposed vertically. The sole is convex and the heel is in equinovalgus. The forefoot is deviated outward and dorsally.

NOTE The term "vertical talus" is not equivalent to "convex pes valgus" and places undue emphasis on one radiographic aspect of the condition that may or may not be significant.

## SANS ÉQUIVALENT CONNU

**pied bot valgus congénital convexe**  
 pied bot convexe valgus

Déformation congénitale complexe caractérisée par un équinisme de l'arrière-pied associé à une flexion dorsale du tarse antérieur et du métatarse, à un important valgus calcanéen et à une forte abduction de l'avant-pied. La plante est convexe, le scaphoïde est luxé sur la face supérieure du col astragalien.

NOTA Cette malformation, due à une verticalisation de l'astragale ou à une synostose calcanéoscaphoïdienne, est, lorsqu'elle est complète, connue sous le nom de pied en piolet.

**congenital curly toe (spec.)**  
**congenital varus toe (spec.)**  
**curly toe (spec.)**  
**under-riding toe (spec.)**

A deformity in which the toe becomes bent in the plantar direction with medial deviation and lateral rotation at the distal interphalangeal joint. The involved toe curls under the adjacent toe. The third or fourth toe is the common site of involvement.

**congenital overlapping little toe**  
**overlapping little toe**  
**congenital overriding fifth toe**  
**overriding fifth toe**  
**overlapping fifth toe**

A deformity in which the small toe is dorsiflexed, rotated so that its dorsal surface faces laterally, and adducted over the fourth toe.

**congenital rocker-bottom foot**  
**SEE congenital convex pes valgus**

**congenital talipes equinovarus**  
**SEE talipes equinovarus**

**congenital varus toe**  
**SEE congenital curly toe**

**congenital vertical talus**  
**SEE congenital convex pes valgus**

**clinodactylic (gén.)**

Malformation latérale de l'orteil comportant également une composante en flexion ou en extension ainsi qu'une rotation axiale. Lorsque cette anomalie affecte un orteil intercalaire — du II au IV —, l'orteil anormal se trouve presque toujours en position plantaire, en adduction, sa 3<sup>e</sup> phalange se plaçant sous le voisin. Cette affection est soit d'origine congénitale, soit consécutive à des rétractions cicatricielles ou ligamenteuses.

**quintus varus supradductus**  
**quintus varus supra adductus**

Anomalie congénitale du 5<sup>e</sup> orteil dévié en dedans et en haut, chevauchant le 4<sup>e</sup>.

NOTA Les termes *quintus varus* et *quintus adductus* désignent habituellement le *quintus varus supradductus*. Plus rarement, le 5<sup>e</sup> orteil croise le 4<sup>e</sup> par en dessous. Cette déformation porte alors le nom de *quintus varus infradductus*.

**corn**  
clavus

A localized painful hard thickening of skin due to continuous shoe pressure on bony prominences. It may be found associated with bunions and bunionettes, beneath the metatarsal heads on the sole of the foot, and on the dorsal surface of hammer toes at the flexed interphalangeal joint. The hyperkeratosis contains a visible central core which presses deeply into the dermis causing pain and sometimes inflammation.

NOTE Clavus: corn, usually on a toe.

**curly toe**  
SEE congenital curly toe

**dactylolysis spontanea**  
SEE ainhum

**dorsiflexion**  
dorsiflexion of the foot  
dorsiflexion of the ankle  
ankle dorsiflexion

Bending the foot toward the dorsum, or upper surface of the foot.

NOTE 1. The term dorsiflexion, applied to the hand and its digits, is not called for. The correct corresponding term is extension.

2. Antonym: plantar flexion (see that term).

**drop(-)foot**  
SEE foot(-)drop

**dropfoot**  
SEE foot(-)drop

**ectropody**  
ectropodism

Total or partial absence of a foot.

**cor**  
clavus

Petite tumeur dure, très douloureuse, siégeant au-dessus des articulations des phalanges du pied et parfois à la plante, due à la compression des téguments serrés entre une chaussure étroite et l'os sous-jacent. Elle est formée par un épaissement des couches cornées de l'épiderme qui s'enfonce dans le derme en formant la racine ou clou, caractéristique du cor.

**flexion dorsale du pied**  
dorsiflexion du pied  
dorsiflexion  
flexion dorsale

Mouvement qui rapproche la face dorsale du pied de la face antérieure de la jambe.

NOTA Antonyme : flexion plantaire du pied (voir ce terme).

**ectropodie**

Absence congénitale partielle ou totale d'un ou des deux pieds.

**equinovalgus**  
SEE talipes equinovalgus

**equinovarus**  
SEE talipes equinovarus

**equinus**  
SEE talipes equinus

**eversion**  
The turning of the plantar surface of the foot outward in relation to the leg.

NOTE Antonym: inversion (see that term).

**fatigue fracture**  
stress fracture

A fracture resulting from repeated, relatively trivial, trauma to an otherwise normal bone. It occurs not as a sudden break in bony continuity but as the result of alteration of the bone in the form of gradual local dissolution. Fatigue fractures occur most frequently in the lower extremities, especially the metatarsals, and only rarely in the upper extremities.

NOTE Terms often used to refer to march fracture (see that term).

**éversion**  
Mouvement du pied en dehors et en pronation.  
NOTA Antonyme : inversion (voir ce terme).

**fracture de fatigue**  
fracture de stress

Fracture survenant sur un os sain à la suite de contraintes minimales longtemps répétées. Il s'agit de modifications très localisées de la structure osseuse qui, par persistance du traumatisme, évoluent jusqu'à la fracture. La fracture de fatigue atteint surtout le membre inférieur (base du 2<sup>e</sup>, 3<sup>e</sup> ou 4<sup>e</sup> métatarsien, péroné).

NOTA 1. Le terme de fracture de fatigue est ambigu : il fait croire que l'os intéressé est un os fatigué, alors qu'une fracture de fatigue survient sur un os strictement normal; il semble plus logique de parler de fracture de stress, reflétant davantage les circonstances de survenue, et d'abandonner le terme de fracture de fatigue qui peut créer une ambiguïté.

2. Termes fréquemment utilisés pour désigner la fracture de marche (voir ce terme).

### **fibular drift**

Hallux valgus is a complicated deformity. The laterally inclined great toe pushes the second toe, and even the third and fourth toes, toward the fibular border of the foot. Thus, there is fibular drift of all the toes. This condition is often seen in cases of hallux valgus occurring in the wake of adductovarus of the forefoot, and it is more marked when this part of the anatomy is affected by rheumatoid arthritis.

**NOTE** Shift of the marginal metatarsal heads away from the axis of the foot and in the dorsal direction, involving primarily the 2nd, 3rd and 4th metatarsals, observed in rheumatoid arthritis.

### **flat foot**

SEE pes planus

### **flatfoot**

SEE pes planus

### **flat-footed gait**

SEE calcaneal gait

### **flat-foot gait**

SEE calcaneal gait

### **flexible flat foot**

SEE hypermobile flatfoot

### **coup de vent péronier**

Lésion typique de la polyarthrite rhumatoïde réalisant une déviation des orteils à la fois dans le sens horizontal et dans le sens vertical. Dans le sens horizontal, la déviation est externe et intéresse tous les orteils ou le plus souvent respecte le 5<sup>e</sup> qui reste axé ou dévié en varus sous l'effet de la chaussure. Le coup de vent prédomine au niveau des 2<sup>e</sup>, 3<sup>e</sup> et 4<sup>e</sup> rayons. Dans le sens vertical, il y a une hyperextension des premières phalanges responsable d'une griffe d'orteils aggravant la surcharge de l'avant-pied et source de conflit avec la chaussure. L'ensemble de ces déviations aboutit au maximum à la luxation dorsale et externe des articulations métatarsophalangiennes. Les rhumatismes inflammatoires s'accompagnent volontiers d'un coup de vent péronier de tous les orteils. Mais on observe aussi cette déformation dans certains hallux valgus, comme si le gros orteil repoussait en dehors l'ensemble des petits orteils.

**foot(-)drop**

footdrop

drop(-)foot

dropfoot

Paralysis or weakness of the dorsiflexor muscles of the foot and ankle, as a consequence of which the foot falls, the toes dragging on the ground in walking.

**forefoot adduction correction test**

A test to determine if a child's forefoot adduction needs correction. If the examiner can manually correct the adduction by abducting the forefoot beyond the neutral position, no treatment will be necessary since the foot will ultimately correct itself. If, however, he can only partially correct the forefoot to the neutral position or less, the foot will probably not correct itself, and cast correction is necessary.

**hallux limitus**

A painful condition preceding hallux rigidus characterized by degenerative joint changes with osteophytes and reduced capability of dorsiflexion.

**hallux rigidus**

A condition in which there is restriction in the range of motion in the first metatarsophalangeal joint; it is frequently secondary to degenerative joint disease.

**pied tombant**

Attitude vicieuse du pied due à la paralysie ou à la parésie des muscles releveurs du pied (antéro-externes), rendant impossible la flexion dorsale active et entraînant le steppage.

**SANS ÉQUIVALENT CONNU****hallux limitus**

L'hallux limitus se traduit par un blocage complet de la dorsiflexion du gros orteil, une déformation en «barquette», une hypertrophie de la région métatarso-phalangiennne du gros orteil avec ostéophytose dorsale et bursite locale réactionnelle, un durillon sous la 5<sup>e</sup> tête métatarsienne et à la base de la phalange unguéale, des lésions articulaires majeures avec altération importante de l'interligne articulaire et ostéophytose péricapitale exubérante.

**hallux rigidus**

Limitation de la flexion-extension du gros orteil, due en général à une arthrose de l'articulation métatarso-phalangiennne.



### **hallux valgus**

A lateral deviation of the big toe often with an associated varus of the first metatarsal bone.

### **hallux valgus interphalangeus**

A valgus deviation which takes place between the distal phalanx and the proximal phalanx of the great toe. It can be either a congenital or an acquired deformity.

### **hallux varus**

Angulation of the large toe at the metatarsophalangeal joint toward the medial side. It is usually congenital.

NOTE This condition must not be confused with metatarsus primus varus in which the angulation occurs at the metatarsocuneiform joint.

### **hammer toe**

A deformity of the toe (usually the second) either congenital or acquired, characterized by hyperextension of the metatarso-phalangeal and distal interphalangeal joints and flexion of the proximal interphalangeal joint. Frequently, a callosity, caused by shoe pressure, develops over the proximal interphalangeal joint of the affected toe.

### **hallux valgus**

angulation du premier rayon

hallux abductus

Abduction permanente du gros orteil coexistant généralement avec l'adduction permanente du premier métatarsien.

NOTA Hallux abductus : plus correct mais moins usité.

### **hallux valgus interphalangien valgus interphalangien**

Hallux valgus caractérisé par un valgus de la deuxième phalange sur la première phalange du gros orteil.

### **hallux varus**

Attitude vicieuse, généralement congénitale, du gros orteil, qui est anormalement large et dévié en dedans, formant un angle de 75 à 90° avec le deuxième orteil.

### **orteil en marteau**

griffe proximale

Déformation congénitale ou acquise d'un orteil, le plus souvent le deuxième, caractérisée par l'extension des articulations métatarso-phalangiennes et interphalangiennes distales et la flexion de l'articulation interphalangienne proximale.

NOTA Cette déformation peut entraîner la formation d'un cor douloureux sur la saillie dorsale de l'interphalangienne proximale ou à l'extrémité de l'orteil.

**hard corn**  
heloma durum

A corn most often situated in areas of excessive pressure, such as on the dorsum of flexed interphalangeal joints, especially on the fifth toe, with a horny core of conical shape extending down into the derma, causing pain and irritation.

cf. soft corn

**heel pain**  
talalgia

Pain in or derived from the calcaneus or related structures, most frequently caused by bursitis, tendinitis, periostitis or spurs from trauma, or common rheumatic disorders.

NOTE It may occur from conditions on the posterior or plantar aspects, within the calcaneus itself, and from the talocalcaneal joint.

**heel valgus**  
calcaneal valgus  
rearfoot valgus

An increase in the normal angle between the axis of the leg and that of the heel, as in the position of eversion.

**cor dur**

Cor formé d'une masse saillante de tissu corné possédant un noyau central et siégeant habituellement à la face dorsale des articulations interphalangiennes ou sous les têtes métatarsiennes.

cf. cor mou

**talalgie**

Douleur siégeant à la face inférieure ou postérieure du talon, qui peut être secondaire à une affection rhumatismale ou à une lésion osseuse, ou encore «essentielle», constituant une entité syndromique autonome.

**valgus calcanéen**  
talus valgus  
valgus de l'arrière-pied

Type de désaxation tibio-tarsienne dans laquelle l'axe du talon et l'axe de la jambe forment un angle ouvert en dehors, liée à une hyperlaxité ligamentaire (ligament en haie), à une brièveté du tendon d'Achille, à une paralysie musculaire (jambiers), à une lésion de l'articulation sous-astragaliennne (polyarthrite rhumatoïde), exceptionnellement à une synostose des os du tarse.

**heel varus**  
**varus heel**

A decrease in the normal angle between the axis of the leg and that of the heel, as in the position of inversion.

**heloma durum**  
SEE hard corn

**heloma molle**  
SEE soft corn

**hollow foot**  
SEE pes cavus

**Homans' sign**

Slight pain at the back of the knee or calf when the ankle is slowly and gently dorsiflexed (with the knee bent), indicative of incipient or established thrombosis in the veins of the leg.

NOTE Also seen in acute gouty arthritis of the knee and rupture of a popliteal cyst.

**varus calcanéen**  
**talus varus**  
**varus de l'arrière-pied**

Type de désaxation tibio-tarsienne dans laquelle l'axe de la jambe et celui du talon forment un angle ouvert en dedans, dépendant d'un vice de l'articulation sous-astragaliennne ou d'un trouble musculaire (hypertonie des jambiers ou du triceps). Le varus calcanéen peut compenser l'abaissement de la palette métatarsienne dans le pied creux. Il est source de douleur, car il supprime la désaxation tibio-astragalo-calcanéenne.

**signe de Homans**  
**signe d'Homans**

Douleur dans le mollet lors de la flexion dorsale du pied, signe précoce de phlébite localisée aux troncs jambiers.

NOTA S'observe également dans l'arthrite goutteuse aiguë du genou et lors de la rupture d'un kyste poplité.

### **hyperkeratosis subungualis**

Epithelial hyperplasia of the tissues beneath the nail plate. It is commonly seen in psoriasis and local chronic inflammatory conditions.

### **hypermobile flatfoot**

flexible flat foot

hypermobile hyperpronated foot

hypermobile pronated foot

hypermobile pes planus

supple flat foot

A congenital type of flatfoot with a marked hereditary tendency displaying extreme mobility of the tarsal and the subtalar joints, a deformity that disappears when the feet are freed of weight bearing and a short tendo calcaneus, which limits dorsiflexion at the ankle joint.

### **hyperkératose sous-unguéale**

Un aspect très fréquent du psoriasis unguéal, aux orteils notamment, est une hyperkératose sous-unguéale apparaissant au bord libre de l'ongle comme une production blanc jaunâtre plus ou moins épaisse, facilement détachable par la curette, soulevant l'ongle de son lit, souvent surtout latéralement, sur une étendue plus ou moins vaste (onycholyse), et lui conférant un aspect terne, jaunâtre ou crayeux. Quelquefois tout l'ongle a cette apparence crayeuse.

L'hyperkératose sous-unguéale avec onycholyse peut aussi s'observer dans le syndrome de Fiessinger-Leroy-Reiter. Elle ressemble beaucoup aux mycoses sous-unguéales.

### **ped plat valgus statique de l'enfant**

ped plat valgus statique souple

ped plat statique souple de l'enfant

ped plat statique de l'enfant

ped plat valgus souple

ped plat laxo de l'enfant

ped plat valgus de l'enfant

ped plat de l'enfant

Type de ped plat valgus à caractère héréditaire résultant en règle générale d'une hypotonie souvent congénitale doublée fréquemment d'une surcharge pondérale. Le sujet est dans l'impossibilité de maintenir la cambrure de son ped en position debout, cambrure qui existe normalement en position «de décharge».

**immersion foot**

A swollen painful condition of the feet resulting from prolonged immersion of the feet in water.

cf. trench foot

**ingrown toenail**  
ingrowing toenail  
unguis incarnatus  
onyxis

A common and painful ailment usually affecting the outer margin of the large toenail. The nail margin grows into the soft lateral nail groove and surrounding skin, thus causing inflammation and sometimes an abscess. This is usually caused by the pressure of tight shoes or socks on a nail that has been cut too short.

**intoe**  
SEE toeing-in

**in-toeing**  
SEE toeing-in

**intoeing**  
SEE toeing-in

**inversion**

The turning of the plantar surface of the foot inward in relation to the leg.

NOTE Antonym: eversion (see that term).

**ped d'immersion**  
syndrome de White

Syndrôme provoqué par le séjour prolongé des extrémités dans l'eau; il est caractérisé par des douleurs, un érythème simple ou accompagné d'œdème, de phlyctènes et d'ecchymoses, ou par des lésions analogues à celles du pied de tranchée.

cf. pied des tranchées

**ongle incarné**  
onyxis latéral  
onyxis

Lésion fréquente siégeant électivement, mais non exclusivement, au gros orteil. Le rebord unguéal pénètre avec effraction dans les parties molles voisines. Il y provoque une réaction inflammatoire plus ou moins violente, souvent très douloureuse. Il est dû principalement à une coupe trop courte de l'ongle ou à une compression des orteils dans des chaussures trop étroites et pointues ou dans des bas trop étroits.

**inversion**

Mouvement qui porte le pied en supination et adduction.

NOTA Antonyme : éversion (voir ce terme).

### **Launois deformity**

A deformity of the foot consisting of dorsal subluxation and lateral deviation of the toes associated with a pes cavus.

### **mallet toe**

Flexion contracture of the distal interphalangeal joint of any of the lesser toes.

### **march fracture**

Fracture of the shaft of the 2nd, 3rd or 4th metatarsal bones occurring in unaccustomed walking or marching, and not at first visible in the x-ray.

NOTE A type of fatigue fracture (see that term).

### **metatarsal compression test**

A test performed by compressing the metatarsal bones together, which elicits pain between metatarsal heads in the presence of synovitis.

NOTE Pain may also be elicited by a Morton's neuroma or other painful conditions.

### **metatarsalgia**

Pain and tenderness of the plantar surface of the heads of the metatarsal bones or metatarsophalangeal joints. Metatarsalgia occurs alone or in association with many local and systemic conditions.

### **SANS ÉQUIVALENT CONNU**

### **orteil en maillet** griffe distale

Déformation en flexion de l'interphalangienne distale. Un ou plusieurs des quatre derniers orteils peuvent être intéressés.

### **fracture de marche**

Fracture persistante du deuxième ou du troisième métatarsien. Elle survient au cours d'une marche et se caractérise cliniquement par l'apparition brusque, sans cause traumatique, d'une tuméfaction douloureuse au niveau de la moitié distale du métatarsien lésé, rendant la marche impossible.

NOTA Type de fracture de fatigue (voir ce terme).

### **manoeuvre de Mulder**

Manoeuvre qui consiste à comprimer transversalement l'arche métatarsienne et qui, dans la métatarsalgie de Morton, réveille la douleur au foyer du névrome.

NOTA Provoque aussi une douleur en cas de synovite métatarso-phalangienne.

### **métatarsalgie**

Douleur métatarsienne, habituellement localisée au niveau de la tête des métatarses, due à des anomalies congénitales ou acquises.

**metatarsus adductus**  
metatarsus varus  
pes adductus

An adduction deformity of the forefoot in relation to the hind foot.

NOTE The two terms, metatarsus adductus and metatarsus varus, are used interchangeably to describe essentially the same condition. The purist would differentiate between the two by stating that in the metatarsus adductus there is no supination of the forefoot and that in the varus deformity supination is present. Yet, clinically, the metatarsus varus appears to be nothing more than a more severe type of adduction deformity of the metatarsals.

**metatarsus adductus primus**  
SEE metatarsus primus varus

**metatarsus atavicus**  
SEE Morton's syndrome

**metatarsus primus atavicus**  
SEE Morton's syndrome

**metatarsus primus varus**  
metatarsus adductus primus

A varus, or adduction, deformity of the first (prime) metatarsal in relation to the other four metatarsals.

**metatarsus varus**  
SEE metatarsus adductus

**Morton's disease**  
SEE Morton's metatarsalgia

**Morton's foot**  
SEE Morton's syndrome

**metatarsus adductus**  
metatarsus varus  
pes adductus

Déformation de l'avant-pied en adduction par rapport à l'arrière-pied.

**metatarsus varus primus**

Déviation du premier métatarsien en adduction par rapport à l'axe du pied.

**Morton's metatarsalgia**

Morton's disease

Morton's toe

A condition characterized by severe neuralgic pain originating in the distal end of the sole, usually beyond the necks of the third and the fourth metatarsal bones, and referred to the corresponding two toes. The pain is caused by the development of a neuroma in a digital nerve just proximal to its point of bifurcation. It occurs soon after walking on hard surfaces and is relieved by rest with the shoe removed.

NOTE Not to be confused with Morton's syndrome (see that term).

**Morton's syndrome**

Morton's foot

atavistic foot

metatarsus atavicus

metatarsus primus atavicus

A congenital insufficiency of the first metatarsal segment of the foot or relaxation of the part.

NOTE Not to be confused with Morton's metatarsalgia (see that term).

**Morton's toe**

SEE Morton's metatarsalgia

**métatarsalgie de Morton**

maladie de Morton

Affection caractérisée par des douleurs très vives prenant naissance dans un espace intermétatarsien, en général le troisième ou le quatrième et irradiant à la face interne des orteils correspondants, douleurs qui surviennent à la marche, obligeant à l'arrêt, et disparaissent en quelques minutes pour se reproduire irrégulièrement. La métatarsalgie de Morton est en relation avec un névrome intermétatarsien ou, plus exactement, avec une prolifération fibromateuse autour d'un nerf intermétatarsien.

NOTA À ne pas confondre avec pied ancestral (voir ce terme).

**pied ancestral**

pied préhistorique

pied de Néanderthal

metatarsus varus primus brevis

metatarsus atavicus

pes atavicus

Pied caractérisé par un premier métatarsien plus court que le deuxième et écarté en adduction, rappelant la forme du pied de l'homme préhistorique. Il donne une insuffisance d'appui du 1er rayon.

NOTA À ne pas confondre avec métatarsalgie de Morton (voir ce terme).



**neurologic cavus foot**

A cavus foot resulting from a neurologic condition. Seen in association with Friedreich's ataxia, spinal dysraphism, myelomeningocele, poliomyelitis, peroneal muscular dystrophy, and cerebral palsy.

**neurotrophic ulcer of the foot**

SEE perforating ulcer of the foot

**onychauxis**

Marked overgrowth of fingernails or toenails.

**onychogryposis  
onychogryphosis**

Enlargement with increased thickening and curvature of the fingernails or toenails.

**onyxis**

SEE ingrown toenail

**out-toeing**

SEE toeing out

**overlapping fifth toe**

SEE congenital overlapping little toe

**overlapping little toe**

SEE congenital overlapping little toe

**pied creux neurologique**

Pied creux résultant d'un déséquilibre neuro-musculaire occasionné par une condition sous-jacente, localisée soit au niveau des nerfs périphériques (maladie de Charcot-Marie-Tooth), de la corne antérieure (myéломéningocèle), des faisceaux spino-cérébelleux (ataxie de Friedreich), ou du système pyramidal-extrapyrâmidal (paralysie cérébrale).

**onychauxis**

Épaississement de la lame unguéale.

**onychogryphose  
onychogrypose**

Épaississement très accusé, dur, avec incurvation de l'ongle, qui prend l'aspect d'une griffe grisâtre; il s'observe surtout aux gros orteils à l'âge mûr ou avancé, et est dû à une hyperkératose du lit unguéal.

### **overlapping second toe**

The overlapping second toe is usually an acquired condition that occurs with the development of a hallux valgus deformity.

### **overriding fifth toe**

SEE congenital overlapping little toe

### **paralysed foot**

### **paralytic flatfoot**

paralytic flat foot

Usually caused by poliomyelitis or spina bifida, paralytic flatfoot produces weakness of the invertors.

### **perforating ulcer of the foot**

neurotrophic ulcer of the foot

perforating neurotrophic ulcer

A round, deep, trophic ulcer of the sole of the foot, following disease or injury, in any part of its course from the center to the periphery of the nerve supplying the part.

### **peroneal spastic flat foot**

SEE spastic flatfoot

### **griffe supraductus**

Dans l'hallux valgus, griffe du deuxième orteil dans laquelle la première phalange se verticalise, la deuxième et la troisième phalanges s'horizontalisent dans un plan situé au-dessus des autres orteils tandis que le gros orteil glisse sous la pulpe de la troisième phalange du deuxième orteil.

### **pied bot paralytique**

Pied bot secondaire à un déséquilibre du tonus des différents muscles agissant sur son squelette, par exemple à la suite d'une paralysie de certains groupes (poliomyélite), parfois associée à l'hypertonie des groupes antagonistes.

### **pied plat paralytique**

Le pied plat paralytique est le plus souvent indolore et est généralement accompagné d'une contracture du jambier antérieur et des péroniers latéraux.

### **mal perforant plantaire**

Affection caractérisée par une ulcération siégeant à la plante du pied au niveau de l'articulation métatarso-phalangienne des orteils, ayant tendance à envahir l'articulation sous-jacente; elle est sous la dépendance d'une névrite, qui se rattache elle-même au tabes, au diabète sucré, ou à tel autre processus général.

**peroneal spastic flatfoot**  
SEE spastic flatfoot

**pes adductus**  
SEE metatarsus adductus

**pes calcaneus**  
SEE talipes calcaneus

**pes cavovarus**  
SEE talipes cavovarus

**pes cavus**  
talipes cavus  
cavus  
hollow foot

Exaggerated height of the longitudinal arch of the foot, with retraction of the toes at the metatarsal phalangeal joints and flexion at the interphalangeal joints, present from birth or appearing later because of contractures or disturbed balance of the muscles. Observed frequently in Friedreich's ataxia and peroneal muscular atrophy.

**pes equinovalgus**  
SEE talipes equinovalgus

**pes equinovarus**  
SEE talipes equinovarus

**pes equinus**  
SEE talipes equinus

**piéd creux**  
cavus

Déformation généralement acquise du pied caractérisée par une accentuation de la concavité de la voûte longitudinale du pied et un aspect en griffe des orteils avec hyperextension des premières phalanges. Elle résulte d'une dysharmonie fonctionnelle de la musculature du pied, parfois en rapport avec une affection neurologique : maladie de Friedreich et poliomyélite notamment.

**pes planus**  
flatfoot  
flat foot  
pronated foot

A condition in which the longitudinal arch of the foot is reduced so that, on standing, its medial border is close to, or in contact with, the ground. It is usually associated with some degree of twisting outwards of the foot on its longitudinal axis (eversion or valgus deformity). In many cases it has a congenital basis, but it may be caused by selective muscle weakness or paralysis.

**pes supinatus**

A deformed foot in which the inner border of the anterior part is higher than the outer border.

**pes valgus**  
SEE talipes valgus

**pes varus**  
SEE talipes varus

**pigeon toe**  
SEE toeing-in

**planovalgus**  
SEE talipes planovalgus

**ped plat**  
pes planus

Déformation du pied caractérisée par l'affaissement plus ou moins important de l'arche longitudinale interne du pied, la plante prenant appui sur le sol par la presque totalité de sa surface. Elle peut être congénitale ou acquise et peut s'associer à d'autres déformations, telles que le déplacement de la tête de l'astragale en dedans et vers la plante et le valgus du talon.

**pes supinatus**  
pes supinatus congénital  
ped talus supinatus

Déformation mineure et habituellement bénigne du pied constatée à la naissance : la plante regarde directement en dedans, la région dorsale du pied est externe, la plante franchement interne.

NOTA Cette déformation peut être confondue avec un pied bot varus équien, mais il existe deux éléments fondamentaux qui l'en distinguent complètement : la déformation peut être entièrement réduite; il n'y a pas d'équinisme de l'arrière pied; et le pied après réduction de la supination peut être porté franchement en flexion dorsale.

### **plantar fasciitis**

An inflammatory process involving the plantar fascia characterized by pain under the heel on walking, sometimes due to trauma or associated with ankylosing spondylitis, Reiter's disease and calcaneal spurs.

### **plantar flexion**

Bending the foot or toes downward, toward the sole.

NOTE Antonym: dorsiflexion (see that term).

### **plantar heel pain**

Discomfort on the bottom of the heel is principally a contact or weight-bearing sensation. Direct pressure stimulates nerve endings, ramifying in the heel pad and periosteum from the posterior or tibial and peroneal branches to the calcaneal zone. Plantar heel pain occurs very rarely at rest, taking the form of a poorly localized aching sensation, principally along the edge — either the medial or the lateral aspect.

### **fasciite plantaire**

Inflammation de l'aponévrose plantaire à son origine, soit au bord antéro-inférieur de la tubérosité calcanéenne. Le malade accuse une talalgie, aggravée par la marche, et l'examen révèle une sensibilité bien précise au talon. La talalgie est habituellement secondaire à un surmenage de l'arrière-pied ou à un trouble de la statique du pied, mais elle peut aussi être une manifestation d'une arthropathie inflammatoire (spondylite ankylosante, goutte). La radiographie montre, à l'occasion, une petite exostose calcanéenne (épine de Lenoir).

### **flexion plantaire du pied**

flexion plantaire  
plantiflexion

Mouvement qui tend à mettre l'axe antéro-postérieur du pied dans le prolongement de l'axe jambier.

NOTA Antonyme : flexion dorsale du pied (voir ce terme).

### **talalgie plantaire**

Douleur siégeant à la face plantaire du talon, essentiellement au niveau de la tubérosité plantaire interne du calcaneum. Elle est due soit à des étirements des tissus fibreux plantaires (microtraumatismes, troubles statiques), soit aux lésions inflammatoires de ces tissus. L'exostose sous-calcaneenne (épine de Lenoir), relativement fréquente, n'est que très exceptionnellement responsable de la douleur.

**plantaris deformity**  
talipes plantaris

Plantar angulation of the metatarsals, the forefoot remaining at a lower level than the heel, even when the ankle is dorsiflexed.

**plantar wart**  
verruca plantaris

A small, tender, round or oval, flattened, yellowish-white, deeply embedded lesion occurring in the skin of the sole or of the plantar aspect of a toe, caused by a virus.

**podagra**

Acute inflammation of the great toe, most commonly at the metatarsophalangeal joint but also at the interphalangeal joint, occurring as a characteristic manifestation of acute gout.

**posterior calcaneal bursitis**  
SEE Achilles bursitis

**posterior heel pain**

Posterior calcaneal pain from the subcutaneous and the tendo Achillis attachment zones resulting primarily from calcaneal bursitis, tendonitis, and exostoses.

**pronated foot**  
SEE pes planus

**pronation of foot**

Eversion and abduction of foot, causing a lowering of the medial edge.

**rearfoot valgus**  
SEE heel valgus

**pied creux antérieur**  
avant-pied creux  
avant-pied cavum

Pied caractérisé par l'abaissement de la palette métatarsienne qui descend au-dessous du plan d'appui postérieur et laisse apparaître une dénivellation entre l'avant-pied et l'arrière-pied.

**verruve plantaire**

Petite masse blanchâtre et grenue enchâssée dans un anneau hyperkératosique, d'origine virale, creusant en profondeur et très douloureuse à la pression.

**podagre**

Manifestation de la goutte, au niveau des articulations du pied.

**talalgie postérieure**

Douleur siégeant à la face postérieure du talon et liée le plus souvent aux lésions du tendon d'Achille et des bourses séreuses qui lui sont annexées.

**pronation du pied**  
valgus du pied

Mouvement par lequel le bord externe du pied se relève, la plante étant orientée vers le côté externe.

NOTA Bien qu'impropre, pronation du pied est couramment employé.

### **retrocalcaneal bursitis**

An inflammation of the normal anatomical bursa located on the undersurface of the Achilles tendon at its insertion, characterized by pain which increases with passive dorsiflexion of the ankle joint and tenderness located behind the Achilles tendon at the tendon insertion.

### **sag foot**

Sagging of the arch of the foot.

### **sausage digit sausage toe**

Swollen digit, in which the swelling involves not only the joint capsule but the extra-articular areas, commonly seen in psoriatic arthritis.

Synovial thickening in a tendon sheath, common in Reiter's syndrome or psoriatic arthritis, produces a "sausage" finger or "sausage" toe appearance. In general, synovial swelling is most pronounced on extensor surfaces of joints where the capsule is more distensible.

NOTE In this context, the term digit mainly applies to the toe, but it could also refer to the finger.

### **serpentine foot SEE Z foot**

### **Simmonds' test SEE Thompson's test**

### **hygroma de la bourse séreuse rétro-calcaneéenne**

Atteinte de la bourse séreuse profonde rétro-calcaneéenne, caractérisée par une douleur imprécise du talon, réveillée ou aggravée par la pression du tendon d'Achille et par la dorsiflexion du pied.

### **pied rond avant-pied rond avant-pied convexe pied rond antérieur**

Déformation de l'avant-pied dont la plante devient convexe par affaissement de la voûte métatarsienne.

### **orteil en saucisse orteil boudiné**

Gonflement rouge ou violacé de l'orteil qui présente un aspect boudiné; l'inflammation vive des interphalangiennes, souvent associée à une ténosynovite, évoque un rhumatisme psoriasique, mais s'observe aussi dans le syndrome de Fiessinger-Leroy-Reiter et les arthrites des entéropathies.

**soft corn**

heloma molle

A corn formed by pressure between two toes, particularly between the fourth and fifth toes, the surface being macerated and yellowish in color.

NOTE The source of the pressure is always situated in the toe opposite to the soft corn.

cf. hard corn

**spastic flatfoot**

spastic flat foot

spasmodic flatfoot

spasmodic flat foot

spasmodic talipes planus

peroneal spastic flatfoot

peroneal spastic flat foot

A painful form of flatfoot characterized by the eversion of the foot with spasm of the peroneal muscles on the outer side; often associated with abnormal bars of bone, i.e., tarsal coalition, between the calcaneum and the navicular (scaphoid) or between the navicular and the talus.

NOTE The condition usually occurs between the ages of 12 and 16 years. The less specific term rigid flatfoot is often used to describe this deformity.

**cor mou**

oeil-de-perdrix (pop.)

Cor résultant du frottement de la peau contre la peau, coincée entre deux surfaces osseuses. Il siège soit dans un espace interdigital (électivement le quatrième), soit entre la base d'un orteil et la peau plantaire correspondante. Il se trouve dans une zone mal aérée où la sueur s'accumule. La macération explique sa consistance molle et sa coloration blanchâtre.

NOTA La pression est toujours exercée par l'orteil adjacent au cor mou.

cf. cor dur

**pied plat spastique**

Variété de pied plat caractérisée par des douleurs tarsiennes et un pied plat valgus dont une contracture des péroniers latéraux empêche la correction. Assez souvent existe une synostose congénitale calcanéo-scaphoïdienne ou calcanéo-astragaliennne.

NOTA Très souvent, le pied plat spastique représente une forme évolutive du pied plat valgus statique de l'enfant apparaissant vers 14 ou 15 ans. On parle alors de pied plat contracturé de l'adolescent ou de tarsalgie des adolescents. Le pied plat invétéré, irréductible, représentant le 3<sup>e</sup> degré du pied plat, ne s'observe guère qu'en fin de croissance vers 16-18 ans, ou beaucoup plus tard, et s'associe à des lésions d'arthrose sous-astragaliennne et médiotarsienne.



**splay foot**  
splayfoot

Widening of the foot at the level of the metatarsal heads.

cf. sag foot

**squeeze test**  
SEE Thompson's test

**S-shaped foot**  
SEE Z foot

**stress fracture**  
SEE fatigue fracture

**subungual exostosis**  
A condition most commonly found on the great toe which presents as a firm swelling below the nail near the tip and gradually displaces the nail.

**supination of the foot**  
Inversion and abduction of the foot, causing an elevation of the medial edge.

**supple flat foot**  
SEE hypermobile flatfoot

**tailor's bunion**  
SEE bunionette

**talalgia**  
SEE heel pain

**pied en éventail**  
pied étalé\*

Déformation du pied, qui est large et étalé, provoquée par un effondrement de la voûte métatarsienne, qui, dans les cas extrêmes, présente une convexité plantaire.

cf. pied rond

**exostose sous-unguéale**  
Exostose sus ou sous-périostique, très douloureuse, siégeant presque uniquement au niveau de la troisième phalange du gros orteil et qui soulève l'ongle, lui donnant l'aspect d'un ongle incarné.

**supination du pied**  
varus du pied  
Mouvement par lequel le bord interne du pied se relève, la plante venant regarder en dedans.

**talar tilt**

Instability of the talus within the ankle mortise due to rupture of the anterior talofibular ligament and the calcaneofibular ligament.

cf. anterior draw sign

**talipes**

clubfoot

club foot

Any of a number of deformities of the foot, especially those occurring congenitally; a nontraumatic deviation of the foot in the direction of one or the other of the four lines of movement, or of two of these combined.

NOTE Has come to be synonymous with the most important congenital deformity of the foot — talipes equinovarus.

**talipes calcaneocavus**

calcaneocavus

Talipes in which the characteristics of both talipes calcaneus and talipes cavus are present.

Calcaneocavus results from paralysis of triceps surae; heel assumes vertical position, forefoot in equinus in relation to hindfoot.

**signe de bascule de l'astragale**

Instabilité latérale de l'astragale qui bascule en position d'inversion lorsque le pied est porté en varus, s'observant en cas de déchirure des ligaments péronéo-astragalien et péronéo-calcaneen.

cf. tiroir astragalien antérieur

**pied bot**

Déformation permanente du pied, congénitale ou acquise, l'empêchant de prendre contact avec le sol par ses points d'appui normaux. Il existe quatre grandes variétés de pied bot suivant le sens de la déviation : le pied bot équin, le pied bot talus, le pied bot valgus et le pied bot varus. Très souvent les déviations des deux premières variétés s'associent à une des deux autres pour former le pied bot varus équin et le pied bot talus valgus.

NOTA L'usage réserve le terme de pied bot aux lésions congénitales et plus particulièrement au pied bot varus équin.

**pied creux postérieur**

talus cavus

cavus postérieur

pied talus paralytique

Pied dont la concavité de la voûte plantaire est exagérée par la verticalisation du calcaneum due généralement à la paralysie du triceps.

**talipes calcaneus**

pes calcaneus

calcaneus

A congenital abnormality of the foot in which the dorsum of the child's foot lies against the shin. There are frequently associated deformities of the sub-talar and mid-tarsal joints with the heel lying in the varus or valgus position (talipes calcaneovarus, talipes calcaneovalgus).

NOTE Antonym: talipes equinus.

**talipes cavovalgus**

cavovalgus

High arch and turning out of the heel.

**talipes cavovarus**

pes cavovarus

cavovarus

High arch associated with turning in of the foot.

**talipes cavus**

SEE pes cavus

**talipes equinovalgus**

pes equinovalgus

equinovalgus

Talipes equinus and talipes valgus combined; the foot is plantarflexed, everted, and abducted.

**pied bot talus**

Variété de pied bot associant une flexion dorsale du pied qui le place sur la face antérieure du tibia (pied bot talus direct) ou sur la face antéro-externe du tibia (pied bot talus valgus).

NOTA Antonyme : pied bot équin.

**pied creux valgus**

cavovalgus

cavus valgus

Pied creux associé à un calcanéum en valgus.

**pied creux varus**

cavus varus

Pied creux associé à un talon en varus.

**pied bot valgus équin**

**talipes equinovarus**  
congenital talipes equinovarus  
pes.equinovarus  
equinovarus

A deformity of the foot in which the heel is turned inward from the midline of the leg and the foot is plantar flexed. This is associated with the raising of the inner border of the foot (supination) and displacement of the anterior part of the foot so that it lies medially to the vertical axis of the leg (adduction). With this type of foot the arch is higher (cavus) and the foot is in equinus (plantar flexion). This is a typical clubfoot.

**talipes equinus**  
pes equinus  
equinus

A deformity in which the foot is plantar flexed, causing the person to walk on the toes without touching the heel.

NOTE Antonym: talipes calcaneus.

**pied bot varus équin**  
pied bot varus équin congénital  
pes equinovarus

Déformation du pied caractérisée par l'association d'une déviation en varus, à laquelle se surajoute une adduction de l'avant-pied, et d'un équinisme.

NOTA Le terme pied bot désigne souvent ce type de malposition.

**pied bot équin**  
pied équin  
équinisme

Pied bot caractérisé par une extension forcée et reposant sur le sol par son extrémité antérieure (analogie avec le pied du cheval).

NOTA Antonyme : pied bot talus.

**talipes planovalgus**  
planovalgus  
valgoplanus foot

A deformity of the foot in which the heel is turned outward from the midline of the leg and the outer border of the anterior part of the foot is higher than the inner border. This results in a lowering of the longitudinal arch. The condition may be congenital and permanent, or it may be spasmodic as a result of reflex spasm of the muscles controlling the foot.

**talipes plantaris**  
SEE plantaris deformity

**talipes valgus**  
pes valgus

Permanent eversion of the foot, the inner side alone of the sole resting on the ground; it is usually combined with a breaking down of the plantar arch.

**talipes varus**  
pes varus

Inversion of the foot, the outer side of the sole only touching the ground; usually some degree of talipes equinus is associated with it, and often talipes cavus.

**tendo Achilles bursitis**

A subdermal enlargement immediately above the Achilles tendon insertion. It is caused by constant pressure and friction over the area immediately above the Achilles tendon from the upper margin of the shoe counter. An excessively prominent posterosuperior border of the calcaneus predisposes to the problem. Swelling and hyperkeratotic changes are apparent over the involved area, and palpation reveals tenderness.

**pied plat valgus**

Déformation du pied caractérisée par un affaissement de la voûte plantaire, un valgus plus ou moins marqué du calcanéum, la saillie interne de la tête astragalienne et la supination de l'avant-pied. Elle est liée, dans la majorité des cas, à une déficience musculaire et ligamentaire.

**pied bot valgus**

Déformation caractérisée par une torsion du pied autour de son axe antéro-postérieur telle que la plante regarde en dehors et que l'appui ne se fait que sur le bord interne.

**pied bot varus**  
pes varus

Déformation caractérisée par une torsion du pied autour de son axe antéro-postérieur telle que la plante regarde en dedans et que l'appui ne se fait que sur le bord externe.

**hygroma pré-achilléen**

Tuméfaction de la bourse séreuse superficielle située entre la face profonde de la peau et le tendon d'Achille, de volume modéré, presque toujours douloureuse, recouverte d'une peau irritée, épaissie et fissurée. Elle résulte habituellement d'un conflit mécanique entre le bord postérieur de la chaussure et le talon, dû à une saillie anormale de la grosse tubérosité du calcanéum.

**Thompson's test**

Thompson test

Thompson's squeeze test  
squeeze test

Simmonds' test

A test designed to detect rupture of the Achilles tendon. The patient is placed in the prone position or kneels with his feet extending over the edge of the bed and the middle third of the calf muscle is squeezed. If the Achilles tendon, particularly the soleus portion, is ruptured, the squeeze does not cause a normal plantar flexion response.

**toeing(-)in**

in-toeing

intoeing

intoe

pigeon toe

There are 3 common causes for toeing-in. Metatarsus adductus consists in adduction of the forefoot with no deformity of the hindfoot. The second most common cause of pigeon toe is inward tibial torsion. The third cause of pigeon toe is inward femoral torsion.

**toeing(-)out**

out-toeing

Toeing out, which is very common in young children, is nearly always due to external femoral torsion.

**trench foot**

A condition of the feet, somewhat like immersion foot (see that term), due to exposure to cold and dampness combined with circulatory disturbance.

**under-riding toe**

SEE congenital curly toe

**manoeuvre de Thompson**

Examen permettant de détecter une rupture du tendon d'Achille. En décubitus ventral, on note une absence de flexion plantaire du pied lors de la pression des muscles du mollet.

**endogyrisme**

Déviation prononcée des orteils par en dedans. Les causes sont multiples : metatarsus adductus ou varus, torsion interne du tibia, torsion interne du fémur ou raccourcissement des muscles rotateurs internes de la hanche.

**exogyrisme**

Déviation prononcée des orteils par en dehors généralement en relation avec une torsion externe du fémur.

**piéd des tranchées**

piéd de tranchées

Troubles neuro-vasculaires et trophiques des extrémités inférieures (douleurs, froideur, oedème, ecchymoses, phlyctènes, diminution des pulsations artérielles), consécutifs à l'exposition prolongée au froid et à l'humidité.

cf. piéd d'immersion

**unguis incarnatus**  
SEE ingrown toenail

**valgoplanus foot**  
SEE talipes planovalgus

**varus heel**  
SEE heel varus

**verruca plantaris**  
SEE plantar wart

**Z foot**  
serpentine foot\*  
S-shaped foot

**SANS ÉQUIVALENT CONNU**

A rare type of deformity in which there is a severe valgus of the hind and midpart of the foot with a severe metatarsus varus of the forepart of the foot.

## CONGENITAL DEFORMITIES / MALFORMATIONS CONGÉNITALES

---

### **acheiria**

The congenital absence of one or both hands.

### **acheiropodia**

#### **acheiropody**

Congenital absence of hands and feet.

### **achondroplasia**

#### **chondrodystrophia fetalis**

A type of chondrodystrophy resulting in dwarfism apparent at birth, with disproportionately short extremities, relatively large head, depressed nasal bridge, stubby trident hands, and thoracolumbar kyphosis; due to disordered endochondral ossification of the ends of the long bones; autosomal dominant, with most cases due to fresh mutation.

### **achondroplastic dwarf**

A type of dwarf, having a relatively large head with saddle nose and brachycephaly, short extremities, and usually lordosis.

### **acheirie**

Absence congénitale d'une ou des deux mains.

### **acheiropodie**

Anomalie congénitale caractérisée par l'absence des mains et des pieds.

### **achondroplasie**

Variété d'ostéochondrodysplasie entraînant un nanisme micromélique sévère reconnu dès la naissance, se transmettant de façon autosomique dominante avec taux de mutations élevé. L'achondroplasie est provoquée par un défaut de prolifération du cartilage de conjugaison, entraînant une insuffisance de la croissance en longueur des os. La brièveté des membres, surtout rhizomélique, est associée à des anomalies craniofaciales (crâne volumineux, ensellure nasale marquée), et rachidiennes (cyphose dorsale chez le nourrisson, lordose lombaire accentuée, étroitesse du canal rachidien).

NOTA Les termes de chondrodystrophie et achondrodysplasie sont impropres et ne doivent pas être utilisés.

### **achondroplase**

Nain avec des membres très courts et une grosse tête.



**acromegaly**

Marie's disease  
Marie's syndrome

A condition caused by hypersecretion of the pituitary growth hormone after maturity and characterized by enlargement of the extremities of the skeleton — the nose, jaws, fingers, and toes.

cf. gigantism

**acro-syndactyly**

Fusion of the terminal portion of two or more digits, with clefts or sinuses present between their proximal phalanges.

**adactylia**

adactyly

Congenital absence of a digit.

NOTE May be partial (absence of one to four digits and their metacarpals or metatarsals) or complete (absence of all 5 digits and their metacarpals or metatarsals).

**amelia**

A congenital anomaly characterized by complete absence of a limb.

**amyoplasia congenita**

SEE arthrogryposis multiplex congenita

**anisomelia**

Inequality between paired limbs.

**acromégalie**

Affection caractérisée par «une hypertrophie singulière, non congénitale, des extrémités supérieures, inférieures et céphalique», apparaissant en général à l'âge adulte. Elle est presque toujours due à un adénome éosinophile du lobe antérieur de l'hypophyse.

cf. gigantisme

**acro-syndactylie**

acro-syndactylye

Syndactylie distale de type cicatricielle, les doigts ou orteils se joignant au niveau de leurs dernières phalanges.

**adactylie**

Absence congénitale d'un ou de plusieurs doigts ou orteils.

**amélie**

Malformation congénitale caractérisée par l'absence totale d'un membre.

**anisomélie**

Inégalité entre les bras ou les jambes.

**aphalangia**

Congenital absence of one or more phalanges.

NOTE May be partial (absence of one or more phalanges from one to four digits) or complete (absence of one or more phalanges from all 5 digits).

**apodia**

apody

The developmental absence of one or both feet.

**arachnodactyly**

spider fingers

A condition characterized by abnormal length and slenderness of the fingers and toes; seen in Marfan's syndrome.

cf. dolichostenomelia

**arthrogryposis multiplex congenita**

amyoplasia congenita  
myodystrophia fetalis

A rare congenital condition with a marked hereditary tendency characterized by deformity and ankylosis of joints, muscular atrophy and contractures.

**bifid thumb**

A deformed thumb in which the distal phalanx is divided or bifurcated.

NOTE A type of thumb polydactyly (see that term).

**aphalangie**

Absence congénitale d'une ou de plusieurs phalanges.

**apodie**

Absence congénitale d'un ou des deux pieds.

**arachnodactylie**

Longueur et minceur anormales des doigts et des orteils.

cf. dolichosténomélie

**arthrogrypose congénitale multiple**

amyoplasie congénitale  
arthrogryposis multiplex congénitale  
raideur articulaire congénitale  
arthrogrypose  
myodystrophie foetale

Affection congénitale rare, parfois héréditaire, caractérisée par des raideurs articulaires et des déformations des membres, une amyotrophie, et des fossettes cutanées en regard des articulations atteintes.

**pouce bifide**

Malformation du pouce caractérisée par la duplication de la phalange distale.

NOTA Forme de duplication du pouce (voir ce terme).

**bird-headed dwarfism**  
**Seckel's syndrome**

A congenital disorder, possibly due to various causes, characterized by low birth weight, marked but proportionate shortness of stature, a proportionately small head, hypoplasia of the maxilla and mandible with beak-like protrusion of the nose, mental retardation, and a variety of other skeletal, cutaneous and genital anomalies.

**brachydactyly**  
**brachydactylia**

Shortness of the fingers as a result of decreased length or number of phalanges or shortened metacarpals.

**brachymesophalangy**

Short middle phalanx.

**brachyphalangia**  
**brachyphalangy**

Abnormal shortness of one or more of the phalanges of a finger or toe.

**camptodactyly**

Permanent and irreducible flexion of one or more fingers at the proximal interphalangeal joints.

NOTE Camptodactyly is usually of the little finger.

cf. streptomicrodactyly

**chondrodystrophia fetalis**  
**SEE achondroplasia**

**nanisme à tête d'oiseau**

Variété rare de nanisme essentiel à début intra-utérin, caractérisée par une dysmorphie faciale particulière en «tête d'oiseau» (microcéphalie, hypoplasie des maxillaires, rétrognathisme, nez «en bec d'oiseau», implantation basse des oreilles). Il peut s'y associer des anomalies du palais, des dents, des doigts, et un retard mental.

**brachydactylie**

Malformation qui se traduit par un raccourcissement des doigts, dû à l'absence ou à la brièveté d'une ou de plusieurs phalanges, ou d'un métacarpien.

**brachymésophalangie**

Brièveté de la deuxième phalange des doigts.

**brachyphalangie**

Présence d'une ou de plusieurs phalanges anormalement courtes à un doigt ou à un orteil.

**camptodactylie**

Malformation consistant en une flexion permanente et irréductible d'un ou de plusieurs doigts, localisée surtout au niveau de l'articulation interphalangienne proximale.

NOTA La camptodactylie de l'auriculaire (stréblomicrodactylie) est très fréquente.

cf. stréblomicrodactylie

**cleidocranial dysostosis**  
**cleidocranial dysplasia**

A rare hereditary condition in which there is defective ossification of the cranial bones, with large fontanels and delayed closing of the sutures; complete or partial absence of the clavicles, so that the shoulders may be brought together, or nearly together, in front; and dental and vertebral anomalies. It is transmitted as an autosomal dominant trait.

**clinodactyly**

Permanent lateral or medial deviation or deflection of one or more fingers or toes.

**complete amelia**  
SEE tetra-amelia

**congenital amputation**  
**intrauterine amputation**

The loss during intrauterine development of a limb or other appendage. It was formerly attributed to constricting bands from or adhesions to the amnion, but is now generally thought to be of genetic, vascular, or other intrinsic origin.

**dysostose cléidocrânienne**  
**dysostose cléido-crânienne**  
**dysplasie cléidocrânienne**  
**dysplasie cléido-crânienne**  
**dysostose cléido-crânienne**  
**héréditaire**  
**syndrome de Pierre-Marie, Foy et**  
**Sainton**

Affection osseuse héréditaire transmise selon le mode dominant autosomique, caractérisée par l'aplasie ou l'hypoplasie des clavicules (les épaules peuvent se toucher, en avant habituellement), par le retard de soudure des os du crâne et des malformations dentaires. À cette triade s'associent fréquemment des hypoplasies du rachis, du bassin ou des phalanges.

NOTA Dysostose cléidocrânienne : ancienne dénomination.

**clinodactylie**

Inclinaison latérale d'un ou de plusieurs doigts (ou orteils). Cette affection peut être secondaire à diverses arthropathies ou à des rétractions aponévrotiques ou tendineuses, ou congénitale.

**amputation congénitale**

Section spontanée intra-utérine d'un membre du fœtus, qui serait la conséquence d'une strangulation par une bride amniotique (hypothèse aujourd'hui remise en question).

**congenital constricting bands**  
congenital constricting rings  
congenital constriction bands

Well-defined transverse indentations of the skin and the underlying soft tissues completely encircling the extremity at one or several levels having the appearance of a band of tissue constricting the limb. The constriction varies in degree from a slight depression to a deep groove almost to the bone.

**diastrophic dwarfism**  
diatrophic dwarfism

A form of osteochondrodysplasia characterized by extremely short stature, abnormal spinal curvature, clubfoot, micromelia, hand deformities, multiple joint contractures or subluxations, deformed ears, and cleft palate; probably inherited as an autosomal recessive trait.

**dolichostenomelia**

Abnormally long, thin extremities as seen in Marfan's syndrome.

cf. arachnodactyly

**Donohue's syndrome**  
SEE leprechaunism

**dwarfism**

A pathological diminution of height below the lower end of the normal range for the population in question.

**dyschondroplasia**  
SEE enchondromatosis

**sillons congénitaux**  
sillons amniotiques

Incisures circulaires, plus ou moins profondes, qui siègent au niveau des membres de certains nouveau-nés et forment des dépressions «en bracelet». Autrefois attribués à des brides amniotiques qui feraient garrot autour d'un membre, on considère actuellement qu'ils sont dus à une nécrose tissulaire in utero par thrombose vasculaire.

**nanisme diastrophique**

Variété d'ostéochondrodysplasie à transmission autosomique récessive réalisant un nanisme micromélique sévère, associé à des pieds bots, à une cyphoscoliose, parfois à une division palatine et à des kystes des pavillons auriculaires. Les épiphyses sont irrégulières, provoquant des subluxations et des raideurs articulaires.

**dolichosténomélie**

Longueur et minceur anormales des membres caractéristiques de la maladie de Marfan.

cf. arachnodactylie

**nanisme**

Petitesse anormale de la taille par rapport à la taille moyenne des individus de même âge et de même race.

### **dysmelia**

Malformation of a limb or limbs as a result of a disturbance in embryonic development; the term includes defects of excessive development as well as reduction deformities.

### **ectromelia**

Gross hypoplasia or aplasia of one of more long bones of one or more limbs.

NOTE The term includes amelia, hemimelia and phocomelia.

### **enchondromatosis**

dyschondroplasia  
multiple enchondromatosis  
Ollier's disease

A rare disorder principally involving tubular bones, especially those of the hands and feet, characterized by hamartomatous proliferation of cartilage in the metaphysis indistinguishable in single lesions from enchondromas.

Chondrosarcomas may appear in the involved areas in later life.

### **exostotic dwarfism**

Short stature associated with multiple hereditary exostoses.

### **giant finger**

SEE macrodactyly

### **dysmélie**

Tout développement anormal d'un ou de plusieurs membres résultant d'un trouble de l'embryogenèse. La dysmélie comprend aussi bien les malformations résultant d'un développement insuffisant que celles qui se caractérisent par des difformités ou par un excès de développement.

### **ectromélie**

Défaut de développement total ou partiel d'un ou plusieurs membres ou segments de membre par agénésie squelettique.

NOTA L'ectromélie comprend l'amélie, l'hémimélie et la phocomélie.

### **enchondromatose**

dyschondroplasia  
chondromatose multiple  
maladie d'Ollier

Variété de chondrodysplasie caractérisée par le développement de multiples chondromes à l'intérieur des os, plus particulièrement des petits os tubulaires des mains et des pieds où ils se signalent par des tuméfactions. Ces chondromes peuvent également siéger sur les os longs et les os des ceintures, et l'enchondromatose peut alors s'accompagner d'anomalies de la croissance des membres.

### **nanisme exostosique**

syndrome de Debré-Robin

Forme de nanisme typique de la maladie exostosante, caractérisée par un raccourcissement plus accusé des segments moyens des membres (avant-bras et jambes) souvent associé à une asymétrie discrète des membres.

**gigantism**  
giantism  
hypersomia  
somatomegaly

A condition of excessive tallness. Excessive secretion of growth hormone causes gigantism and acromegaly. Gigantism is produced before the epiphyses are fused. Acromegaly develops after longitudinal growth has ceased.

cf. acromegaly

**hemimelia**

A developmental anomaly characterized by absence of all or part of the distal half of a limb, that is forearm and hand or leg and foot.

NOTE May be complete (when the entire distal half of a limb is absent) or partial (when the greater portion of the distal half is absent). A third category is paraxial hemimelia. The word paraxial, meaning beside the axis, has been used in limb deficiencies to indicate that either the preaxial or the postaxial portion of the distal half of the limb is involved. Paraxial hemimelia may be radial or tibial (both of which are preaxial) or ulnar or fibular (both of which are postaxial).

**hypersomia**  
SEE gigantism

**hypophysial dwarfism**  
hypopituitary dwarfism

Dwarfism resulting from deficient or absent secretion of the growth hormone of the anterior pituitary.

**intrauterine amputation**  
SEE congenital amputation

**gigantisme**  
géantisme  
macrosomie  
hypersomie

Affection apparaissant à la puberté et caractérisée par un accroissement exagéré de la taille.

Gigantisme et acromégalie sont en effet une seule et même affection, due à l'adénome éosinophile du lobe antérieur de l'hypophyse : elle donne naissance au type gigantesque lorsqu'elle se développe avant la soudure des épiphyses; elle évolue au contraire vers le type acromégalique quand elle apparaît plus tard.

cf. acromégalie

**hémimélie**

Variété distale d'ectromélie (voir ce terme) caractérisée par l'absence congénitale d'un membre à partir du coude ou du genou.

**nanisme hypophysaire**

Nanisme secondaire à une insuffisance antéhypophysaire de l'hormone de croissance.

**isodactylism**

A condition in which the fingers are of relatively even length.

**leprechaunism**

Donohue's syndrome

An exceedingly rare and lethal familial condition marked by slow development both physically and mentally, by elfin facies (wide-set eyes and low-set ears, with hirsutism), as suggested by the name, and by severe endocrine disorders, as indicated by enlargement of the clitoris and breasts in females and of the phallus in males.

**macroductily**

macroductylia  
giant finger  
megalodactylia  
megalodactily

Congenital enlargement of a digit or digits.

**Marie's disease**

SEE acromegaly

**Marie's syndrome**

SEE acromegaly

**megalodactylia**

SEE macroductily

**megalodactily**

SEE macroductily

**isodactylie**

Égalité de longueur des doigts, observée notamment dans l'achondroplasie.

**lepréchaunisme**

syndrome de Donohue  
nanisme à tête de gnome

Variété de nanisme essentiel associant une dysmorphie caractéristique («faciès de gnome» : aspect de vieillard, nez épaté et retroussé, hypertélorisme, prééminence des arcades orbitaires, implantation basse des oreilles, macroglossie), une cachexie extrême, un retard mental, un hirsutisme, parfois une hypertrophie des mamelons et des organes génitaux externes, une hypoglycémie et des calcifications viscérales. La nature génétique de l'affection est probable, mais non élucidée.

**macroductylie**

mégaloductylie

Hypertrophie congénitale d'un ou de plusieurs doigts ou orteils.



**meromelia**

Partial absence of a limb.

NOTE As opposed to absence of the entire limb (amelia).

**mesomelic dwarfism**

Dwarfism associated with marked shortening of the forearms and lower legs; a feature of several osteochondrodysplasias.

**microdactyly****microdactylia**

Abnormal smallness of one or more fingers or toes.

**micromelia**

A developmental anomaly characterized by abnormal smallness or shortness of one or more limbs.

**micromelic dwarfism****short-limbed dwarfism**

Disproportionate dwarfism characterized by small limbs, as seen in achondroplasia.

**mitten hand**

A hand in which several fingers are fused together and have a common nail.

cf. syndactyly

**multiple enchondromatosis**

SEE enchondromatosis

**méromélie**

Absence partielle d'un ou de plusieurs membres.

**nanisme mésomélique**

Ensemble de malformations à transmission autosomique récessive, comportant essentiellement un aspect extrêmement court des avant-bras et des jambes.

**microdactylie**

Malformation caractérisée par la petitesse d'un ou de plusieurs doigts ou orteils, du fait de l'absence ou d'une insuffisance de développement de certaines phalanges.

**micromélie**

Malformation caractérisée par une diminution des dimensions d'un ou de plusieurs membres.

**nanisme micromélique**

Forme de nanisme, observée dans l'achondroplasie, et caractérisée par la brièveté des membres inférieurs et supérieurs.

**main en palette****main en cupule**

Malformation de la main caractérisée par une syndactylie (voir ce terme) avec disparition des métacarpiens, des phalanges et des phalanges. Dans les cas extrêmes, même les ongles peuvent être soudés entre eux.

**myodystrophia fetalis**  
SEE arthrogryposis multiplex  
congenita

**Ollier's disease**  
SEE enchondromatosis

**palmature**  
SEE webbed fingers

**peromelia**  
peromely

Severe congenital malformations of extremities, including absence of hand or foot.

**phocomelia**  
phocomely

A developmental anomaly characterized by absence of the proximal portion of a limb or limbs, the hands or feet being attached to the trunk directly or by means of a poorly formed bone. In some cases this was due to the administration of thalidomide.

NOTE May be complete (hand or foot attached directly to trunk), proximal (hand and forearm, or foot and leg, attached directly to trunk) or distal (hand or foot attached directly to arm or thigh).

**polydactyly**  
polydactylia

A developmental anomaly characterized by the presence of supernumerary digits (fingers or toes) on the hands or feet.

**polydactyly of the thumb**  
SEE thumb polydactyly

**péromélie**

Malformation atteignant un ou plusieurs membres et consistant en l'amputation d'un segment plus ou moins important, sans anomalie notoire du segment restant.

**phocomélie**

Variété proximale d'ectromélie (voir ce terme) où la main (ou le pied) s'attache directement sur le tronc (c'est le type même de malformations occasionnées par la thalidomide). Elle est habituellement bilatérale et symétrique.

NOTA Il peut s'agir de forme complète (si la main est rattachée au tronc et le pied au bassin), de forme proximale en cas d'absence de fémur ou d'humérus, enfin de forme distale en cas d'absence de radius et de cubitus ou de tibia et de péroné.

**polydactylie**  
polydactylisme

Anomalie congénitale caractérisée par la présence de doigts ou d'orteils surnuméraires.

**polyphalangia**

The presence of supernumerary phalanges in a digit.

**rhizomelic micromelia**

A developmental deformity of a limb in which the limb is shortened because of the absence or deficient development of the proximal segments.

**Seckel's syndrome**

SEE bird-headed dwarfism

**short-limbed dwarfism**

SEE micromelic dwarfism

**somatomegaly**

SEE gigantism

**spider fingers**

SEE arachnodactyly

**streptomicrodactyly**

streblomicrodactyly

Camptodactyly in which the little fingers only are involved.

cf. camptodactyly

**sympalangia**

Congenital end-to-end fusion of contiguous phalanges of a digit usually associated with other deformity of the hand or foot.

**polyphalangie**  
**polyphalangisme**

Présence de phalanges surnuméraires.

**micromélie rhizomélique**

Nanisme des membres observé dans l'achondroplasie et qui se caractérise surtout par une brièveté des segments proximaux des membres.

**Seckel's syndrome**

SEE bird-headed dwarfism

**short-limbed dwarfism**

SEE micromelic dwarfism

**somatomegaly**

SEE gigantism

**spider fingers**

SEE arachnodactyly

**stréblomicrodactylie**

Camptodactylie de l'auriculaire.

cf. camptodactylie

**sympalangie**

sympalangisme

Malformation caractérisée par la fusion des phalanges d'un ou de plusieurs doigts ou orteils, souvent associée à d'autres anomalies (synostose carpienne ou tarsienne, pied plat, etc.).

**syndactyly**  
**syndactylia**

The most common congenital anomaly of the hand, marked by persistence of the webbing between adjacent digits, so they are more or less completely attached; generally considered an inherited condition, the anomaly may also occur in the foot.

cf. mitten hand, webbed fingers

**tetra-amelia**  
**complete amelia**

Absence of upper and lower limbs.

**thumb polydactyly**  
**polydactyly of the thumb**

Duplication of one or more of the skeletal components of a biphalangal thumb.

**triphalangeal thumb**  
**triphalangy of a thumb**

A rare congenital anomaly characterized by the presence of three phalanges in the thumb.

**webbed fingers**  
**palmeture**

A slight degree of syndactyly in which adjacent fingers are joined by a fold of skin of greater distal extent than is usually seen.

cf. syndactyly

**syndactylie**

Malformation congénitale caractérisée par l'accrolement des doigts ou des orteils entre eux.

NOTA Ce serait la plus fréquente des malformations congénitales de la main.

cf. main en palette, palmure

**tétramélie**

Absence de développement des quatre membres.

**duplication du pouce**  
**polydactylie du pouce**

Dichotomie longitudinale de la colonne du pouce.

NOTA Il faut préférer le terme de duplication qui rend bien compte de la répartition des éléments anatomiques sur chacune des colonnes, à celui de pouce surnuméraire.

**pouce à trois phalanges**

Malformation rare du pouce caractérisée par la présence de trois éléments phalangiens.

**palmeture**

Syndactylie peu serrée dans laquelle la membrane cutanée interdigitale se prolonge anormalement.

cf. syndactylie

## CUTANEOUS MANIFESTATIONS / MANIFESTATIONS CUTANÉES

---

### **abrasion** **erosion**

An excoriation, or circumscribed removal of the superficial layers of skin or mucous membrane.

### **acne**

An inflammatory disease occurring in or around the sebaceous glands, generally affecting the face, chest and back, the eruption being characterized by papules and pustules, or by cysts and other more specific lesions.

NOTE 1. Frequently used to designate common acne, or acne vulgaris.

2. May be due to corticoids.

### **acrocyanosis**

A condition marked by symmetrical cyanosis of the extremities, with persistent, uneven, mottled blue or red discoloration of the skin of the digits, wrists, and ankles and with profuse sweating and coldness of the digits.

NOTE Can be seen in scleroderma.

### **acromelalgia** SEE erythromelalgia

### **érosion** **exulcération**

Lésion cutanéomuqueuse très superficielle, abrasant l'épiderme et le sommet des papilles dermiques, qui guérit sans cicatrices. Certaines érosions peuvent être le seul signe d'une maladie bulleuse.

### **acné**

Terme générique désignant un groupe d'affections variées, d'étiologies diverses, ayant en commun l'atteinte des follicules pilosébacés et caractérisées par de petits éléments inflammatoires (comédons, kystes, pustules).

NOTA 1. Le terme d'acné s'applique actuellement à une dermatose, très fréquente à la puberté, l'acné vulgaire, juvénile ou polymorphe qui siège au visage et au thorax.

2. Peut être d'origine médicamenteuse. L'acné cortisonique est devenue une des plus fréquentes acnés médicamenteuses.

### **acrocyanose**

Cyanose bilatérale, uniforme et permanente, indolore, localisée électivement aux extrémités et plus particulièrement aux mains. Elle s'accompagne d'hypothermie, de moiteur, d'infiltration locale des téguments. Il n'y a jamais de troubles trophiques ou de gangrène. Elle se voit avec prédilection chez la femme jeune (3 fois sur 4).

NOTA Peut s'observer dans la sclérodermie.

### **acrosclerosis**

A variety of sclerodermia, characterized by Raynaud's phenomenon, associated with sclerodermatous changes in the distal parts of the extremities, the face and neck, with muscular and visceral involvement.

### **alopecia**

An abnormal patchy or diffuse loss of hair, particularly scalp hair. In diffuse alopecia it may be necessary to lose up to 50% of scalp hair before alopecia is clinically detectable. In the rheumatic diseases this may be either disease or drug related (steroids and some cytotoxic agents) and the degree may fluctuate with control of the disease or change of therapy. Alopecia is one of the most common non-specific cutaneous signs of systemic lupus erythematosus.

### **acrosclérose**

Syndrôme caractérisé par l'association de phénomènes de Raynaud et de sclérodémie; il débute par des spasmes artériolaires intermittents des membres supérieurs, suivis de sclérose distale des extrémités plus ou moins tardive avec sclérodactylie. Les membres inférieurs peuvent rester indemnes. La sclérose faciale apparaît en même temps que celle des membres supérieurs ou plus tard, et se complique souvent de sclérose oesophagienne.

### **alopécie**

Chute de cheveux ou de poils, aiguë ou progressive, congénitale ou acquise, localisée ou diffuse. Le lupus érythémateux représente une cause relativement fréquente d'alopécie.

NOTA Peut être également d'origine médicamenteuse.

**angioedema**

angioneurotic edema [USA]

angioneurotic oedema [GBR]

Quincke's edema

An acute, transitory, localized, painless swelling of the subcutaneous tissue or submucosa of the face, hands, feet, genitalia, or viscera. It may be hereditary or caused by food or drug allergy, or an infection.

NOTE 1. Often associated with dermatographism, urticaria, erythema, and purpura. May result from failure of synthesis of the inhibitor of complement component C1.

2. Can be seen in systemic lupus erythematosus.

**anhidrosis**

anidrosis

anhidrosis

Diminished or complete absence of secretion of sweat. May be generalized or localized, temporary or permanent, accompanying disease conditions or may be a congenital anomaly.

**arteriosclerotic ulcer**

SEE ischemic ulceration

**oedème de Quincke**

oedème aigu angioneurotique

Affection caractérisée par la formation brusque d'infiltrations oedémateuses fermes, bien délimitées et saillantes, localisées surtout au visage ou aux parties génitales. Les poussées, quelquefois précédées de malaise, de céphalées et de fièvre, persistent de quelques heures à deux jours et peuvent se reproduire périodiquement. Cette affection peut s'associer à l'urticaire chronique et à d'autres manifestations allergiques comme l'asthme, la migraine, la colite spastique. L'oedème peut atteindre également les voies respiratoires supérieures.

NOTA 1. L'oedème angioneurotique héréditaire est l'expression d'une déficience élective de l'inactivateur du facteur C1 du complément.

2. Peut s'observer dans le lupus érythémateux disséminé.

**anhidrose**

anidrose

anhidrose

Absence ou insuffisance de la sécrétion sudorale, entraînant des troubles de la thermorégulation et des intolérances à la chaleur d'importance variable. L'anhidrose peut être congénitale ou acquise (hypothyroïdisme, syndrome de Pancoast, syndrome de Simmonds-Shehan, certaines maladies cutanées comme l'eczéma, le psoriasis, la sclérodermie).

NOTA Anhydrose : incorrect car le mot est dérivé du grec hidros (sueur) et non hydor (eau).

**atrophia cutis**  
SEE cutaneous atrophy

**atrophoderma**  
SEE cutaneous atrophy

**Auspitz's sign**

Pin-point bleeding from a lesion of psoriasis when it is rubbed with a spatula to remove loose scales. It indicates the patchy thinning of the epidermis overlying papillary processes of the dermis.

**birthmark**

nevus  
naevus

A nevus of congenital origin. It may be vascular in nature or result from excessive pigmentation.

**bruise**

SEE contusion

**bulldog scalp**

SEE cutis verticis gyrata

**burn**

A lesion caused by the contact of heat or fire. Burn of the first degree shows redness; of the second degree, vesication; of the third degree, necrosis through the entire skin.

**butterfly patch**

SEE malar rash

**butterfly rash**

SEE malar rash

**signe de la rosée sanglante**

Signe caractéristique du psoriasis, consistant en l'apparition d'un piqueté hémorragique sur la surface dermique d'une efflorescence, mise à nu par grattage méthodique des squames et enlèvement de la dernière pellicule épidermique.

**naevus**

Malformation congénitale de la peau, ayant la forme d'une tache ou d'une tumeur.

**brûlure**

Lésion tissulaire provoquée par la chaleur sous toutes ses formes. On divise les lésions produites en trois degrés : le premier degré correspond à une simple rougeur de la peau; le deuxième degré est caractérisé par la formation de phlyctènes; le troisième degré se définit par une atteinte profonde des tissus avec formation d'escarres.



### **café(-)au(-)lait spots**

Uniformly light brown, sharply defined, and usually oval-shaped patches of skin that are characteristic of neurofibromatosis, but also found in normal individuals.

### **calcinosis cutis**

SEE dermal calcinosis

### **callus**

#### **callosity**

An area of greatly thickened skin that develops in a region of recurrent pressure. Unlike a corn, however, a callus involves skin that is normally thick, such as the sole, and is usually painless. The skin markings are preserved and look accentuated.

### **cavernous hemangioma [USA]**

#### **cavernous haemangioma [GBR]**

A tumor, usually present at birth or appearing soon after, manifested as a red-blue spongy mass made up of a connective tissue framework enclosing large, cavernous, vascular spaces that are partly or entirely filled with blood.

### **chilblain**

An inflammatory swelling due to exposure to cold resulting in reddish, violaceous plaques or patches on hands or feet. The lesion is painful and there are sensations of severe itching and burning. In severe cases, may show vesicles, bullae, ulcer, and necrosis.

cf. frostbite

### **taches café au lait**

Taches pigmentaires caractéristiques de la neurofibromatose de Recklinghausen, bistres, arrondies ou ovalaires, sans relief et siégeant surtout dans les régions découvertes.

### **durillon**

#### **callosité**

Épaississement corné, indolore et conservant le dessin des crêtes papillaires, localisé en un point de pression ou de frottement de la voûte plantaire, ou parfois de la paume des mains.

### **angiome caverneux**

Angiome formé de vastes lacunes communicantes, séparées par des travées conjonctives, et revêtues d'un endothélium simple, structures qui rappellent celle des corps caverneux.

### **engelure**

Enflure due au froid se traduisant par un placard rouge violacé douloureux siégeant surtout au niveau des doigts et des orteils et compliquée parfois de phlyctènes et de crevasses. Elle apparaît surtout chez les individus atteints d'acrocyanose et hypoglandulaires.

cf. gelure

**chronic leg ulcer**  
leg ulcer

Any long-standing slow-to-heal ulcer of the lower extremity, especially one due to occlusive disease of the arteries or veins, or varicose veins.

**cicatricial tissue**  
scar tissue

The dense fibrous tissue forming a scar or cicatrix and derived directly from granulation tissue.

**cigarette-paper scars**  
papyraceous scars

Atrophic scars in the skin over the knees, shins, and elbows of persons with Ehlers-Danlos syndrome.

**cold intolerance**  
intolerance to cold

The major reduction in energy expenditure and oxygen consumption in hypothyroidism is accompanied by reduced utilization of a variety of substrates. These changes result in lessened heat production, and this is probably the major cause of the cold intolerance so characteristic of hypothyroidism.

**coldness (of the extremities)**  
coolness

Arterial deficit causes dermal pallor, coldness, and malnutrition.

**ulcère de jambe**

Perte de substance des téguments, d'évolution chronique et récidivante, située au niveau des parties déclives des membres inférieurs, le plus souvent consécutive à un processus pathologique tissulaire de cause vasculaire.

**tissu cicatriciel**

Tissu conjonctif fibreux dense dont est constitué une cicatrice.

**SANS ÉQUIVALENT CONNU**

**frilosité**  
intolérance au froid

Sensation subjective d'avoir toujours froid s'observant principalement dans les affections endocriniennes aiguës ou chroniques, notamment le dysfonctionnement thyroïdien.

**froideur (des téguments)**  
froideur (des extrémités)  
refroidissement (des extrémités)

Les troubles circulatoires des extrémités comprennent des manifestations ischémiques diverses : froideur, modifications de coloration de la peau (lividité et pâleur) témoignant de troubles artériques.

**contusion**

bruise

Any injury (usually caused by a blow) in which the skin is not broken.

**coolness**

SEE coldness (of the extremities)

**cutaneous atrophy**atrophoderma  
atrophia cutis

Atrophy of the skin.

NOTE Seen in scleroderma.

**cutaneous eruption**

SEE eruption

**cutaneous ulcer**

An ulcer of the skin.

NOTE Seen in vasculitis.

**contusion**

Lésion produite par le choc d'un corps contondant, provoquant une compression violente, généralement brutale, plus rarement prolongée, et amenant une attrition des tissus sans solution de continuité des téguments. La contusion peut être légère, se traduisant par de simples ecchymoses, ou grave, pouvant entraîner des lésions musculaires, vasculaires, nerveuses ou viscérales, selon la région atteinte.

**atrophie cutanée**

Terme générique recouvrant l'ensemble des affections dégénératives, secondaires, idiopathiques ou congénitales, qui se manifestent par un amincissement de la peau et une diminution de sa consistance et de son élasticité.

NOTA S'observe dans la sclérodermie.

**ulcération cutanée**

Perte de substance consécutive à un processus pathologique et intéressant toute la profondeur de la peau.

NOTA Observée dans les vascularites.

### **cutis laxa**

A rare disorder in which the skin, which is neither elastic nor fragile, hangs loosely in redundant folds. It may occur in an acquired or a hereditary form. Autosomal dominant and recessive forms of cutis laxa have been described.

### **cutis verticis gyrata bulldog scalp**

Hypertrophy and looseness of the skin, particularly of the scalp, with a tendency to hang in folds, resulting in an appearance suggestive of the convolutions of the cerebrum or the wrinkled pate of a bulldog.

### **cyanosis**

A dark bluish or purplish coloration of the skin and mucous membrane, which may be general but is most prominent in the extremities, hands and feet, and in superficial highly vascular parts such as the lips, cheeks and ears. It is due to deficient oxygenation of the blood in the minute blood vessels.

### **cutis laxa**

Affection rare, congénitale ou acquise, caractérisée par une peau extensible, mais pas hyperélastique, formant des plis flasques.

La cutis laxa peut être l'unique expression d'une affection transmise de façon autosomique récessive ou être un symptôme accompagnateur d'une neurofibromatose de Recklinghausen.

### **cutis verticis gyrata pachydermie vorticellée du cuir chevelu pachydermie plicaturée du cuir chevelu**

Naevofibromatose inflammatoire ou malformative du cuir chevelu, caractérisée par un épaississement de la peau, qui se plisse dans toute son épaisseur et est parcourue de sillons enchevêtrés. Elle peut s'associer à d'autres malformations.

### **cyanose**

Coloration bleue, parfois violacée et même noirâtre, des téguments et des muqueuses. La cyanose prédomine souvent aux extrémités (pointe du nez, oreilles, phalanges), aux pommettes et sur les muqueuses (lèvres, muqueuse buccale). Elle est liée à un trouble de l'oxygénation du sang : le sang capillaire contient alors une trop grande quantité d'hémoglobine réduite; la cyanose apparaît lorsque ce taux dépasse 5 p. 100.

**dermal calcinosis**  
calcinosis cutis

Palpable, intra- and/or subcutaneous deposits, usually located on digits or over large proximal joints (e.g., elbows, knees) or extensor surfaces of distal extremities (e.g., ulna, tibia). These masses are rock-hard; they may ulcerate the skin and drain gritty calcareous (toothpaste-like) material. Diseases most likely to be associated with dermal calcinosis are progressive systemic sclerosis (particularly the CREST syndrome variant) and dermatomyositis.

**dermatitis seborrheica**  
SEE seborrheic dermatitis

**discoid lupus**  
discoid rash

Erythematous raised patches with adherent keratotic scaling and follicular plugging; atrophic scarring may occur in older lesions; may be present anywhere on the body. Can be seen in systemic lupus erythematosus.

**discolorations**

A general term for pigmentary discolorations of the skin occurring in spots or patches of yellow, brown or black.

**ecchymosis**

A purplish patch caused by extravasation of blood into the skin; ecchymosis differ from petechiae only in size.

**eczema seborrheicum**  
SEE seborrheic dermatitis

**calcinose cutanée**

Accumulation de sels calciques dans la peau, sous forme de masses anhistes violet foncé, liée à une hypercalcémie, ou à un trouble métabolique local qui intéresse alors souvent l'hypoderme, les muscles et les tendons sous-jacents. La calcinose cutanée peut être locale ou disséminée.

NOTA La calcinose siège surtout au voisinage des articulations des doigts, des coudes et des genoux. Elle peut être observée dans la sclérodermie systémique (en particulier dans le syndrome CREST) et dans la polymyosite.

**lupus discoïde**

Plaques érythémateuses saillantes avec hyperkératose adhérente et cônes cornés folliculaires; atrophie cicatricielle possible dans les lésions anciennes; peut siéger en un point quelconque du corps. Peut s'observer dans le lupus érythémateux disséminé.

**dyschromies**  
changements de coloration (de la peau)

Modifications de la pigmentation de la peau.

**ecchymose**

Tache noirâtre ou bleutée, due à une extravasation diffuse de sang dans le tissu sous-cutané, qui peut apparaître spontanément en cas de dyscrasie sanguine ou être la conséquence d'un traumatisme.

**erosion**

SEE abrasion

**eruption**

cutaneous eruption

skin eruption

Visible efflorescence lesions of the skin due to disease, and marked by redness, prominence, or both.

cf. rash

**erythema**

Redness of the skin produced by congestion of the capillaries, which may result from a variety of causes, the etiology of a specific type of lesion often being indicated by a modifying term.

**erythema annulare**

A form of erythema multiforme in which the lesions are circular with a pale centre and a raised erythematous margin.

**erythema annulare rheumaticum**

SEE erythema marginatum

**éruption**

eruption cutanée

Apparition sur la peau soit de taches (rougeurs, purpura), soit d'éléments figurés (vésicules, phlyctènes, etc.), avec ou sans fièvre.

cf. rash

**érythème**

Rougeur congestive de la peau, disparaissant à la pression du doigt. L'érythème constitue un élément important d'un grand nombre d'affections cutanées.

**érythème annulaire**

Variété d'érythème polymorphe caractérisée par la présence de lésions annulaires, dont le centre est peu coloré et la périphérie d'aspect érythémateux.

### **erythema chronicum migrans**

A red macule or papule caused by the bite of a tick that expands to form a large, annular lesion (as big as 50 cm), usually with a bright red outer border, partial central clearing, and an indurated center. Although the lesion can be located any place, the thigh, groin, and axilla are particularly common sites; the unique marker for Lyme disease.

NOTE Caused by a Spirochete, *Borrelia Burgdorferi*.

### **erythema induratum**

A chronic recurring malady almost invariably in young girls or women, characterized by the formation of subcutaneous nodules which undergo necrosis and cause ulceration. The lower legs are the sites of election. There is a tendency nowadays to use the term for tuberculous cases and to differentiate other cases into their proper denominations, e.g. sarcoid, nodular vasculitis.

### **érythème chronique migrateur** **érythème chronique migrateur** **d' Afzelius-Lipschütz**

Élément annulaire, généralement unique, siégeant sur les membres inférieurs, limité par un bourrelet qui s'étend excentriquement en quelques semaines, formant un anneau de 30 à 50 cm de circonférence, dont le centre est normal, et disparaissant en quelques mois. On rattache l'affection à une piqûre d'insecte (tique).

Dans l'arthrite de Lyme, l'agent responsable est un spirochète du genre *Borrelia* (*B. Burgdorferi*) dont l'agent vecteur habituel est une tique. Deux fois sur trois on retrouve dans les antécédents un érythème chronique migrateur.

### **érythème induré de Bazin** **érythème induré**

Dermo-hypodermite nodulaire subaiguë, constituée de plaques rouges violacées, infiltrées, froides, recouvertes de nodules, occupant électivement la partie externe et inférieure des jambes, survenant surtout chez les jeunes filles, évoluant par poussées parfois douloureuses et pouvant s'ulcérer. Décrit par Bazin comme étant d'origine tuberculeuse, il semble souvent en relation avec des troubles circulatoires ou endocriniens.

**erythema marginatum**  
erythema annulare rheumaticum

The characteristic rash of rheumatic fever. The lesion begins as a small erythematous blotch or papule on the trunk, the axilla or face. It spreads rapidly, leaving a pale or sometimes pigmented and inactive center.

NOTE The margin of the enlarging erythematous ring may be raised (erythema marginatum) or flat (erythema circinatum or annulare). The distinction between erythema marginatum and circinatum is no longer considered important.

**erythema multiforme**

An acute eruption of macules, papules, or subdermal vesicles presenting a multiform appearance, the characteristic lesion being the target or iris lesion over the dorsal aspect of the hands and forearms; its origin may be allergic, seasonal, or from drug sensitivity, and the eruption may be recurrent or may run a severe course with fatal termination (Stevens-Johnson syndrome).

**érythème marginé discoïde de Besnier**

érythème marginé discoïde  
érythème marginé\*  
érythème annulaire rhumatismal  
érythème rhumatismal

Éruption cutanée siégeant sur le tronc, formée de plaques arrondies ou ovalaires, rosées ou cuivrées, plus colorées à la périphérie, s'étendant de manière centrifuge. Elles apparaissent assez rarement et d'une façon fugace au cours de certaines crises graves de rhumatisme articulaire aigu.

**érythème polymorphe**  
érythème exsudatif multiforme

Éruption caractérisée par des éléments érythémateux papulo-oedémateux, vésiculobulleux, dont certains ont une disposition «en cocarde», siégeant essentiellement au niveau des mains, des poignets, des coudes et des genoux. L'évolution, toujours bénigne, aboutit à la guérison en deux semaines. Les récurrences ne sont pas rares. D'étiologie très discutée, l'érythème polymorphe est considéré soit comme une maladie infectieuse saisonnière, soit comme une dermatose provoquée par des agents microbiens, mycosiques, ou toxiques.



### **erythema nodosum**

A dermatosis marked by the sudden formation of painful nodes on the extensor surfaces of the lower limbs, with lesions that are self-limiting, but that tend to recur; associated with arthralgia and fever or may be evidence of drug sensitivity, sarcoidosis, or infections, including primary tuberculosis, histoplasmosis, streptococcosis, lymphogranuloma venereum, and Yersinia affection.

### **erythralgia**

SEE erythromelalgia

### **erythralgia**

SEE erythromelalgia

### **erythroderma**

erythrodermia

Abnormal redness of the skin, usually applied to a condition of abnormal redness over widespread areas of the body, a phase of exfoliative dermatitis.

NOTE Sometimes due to psoriasis.

### **érythème noueux**

Éruption de nodosités dermo-hypodermiques de la taille d'une noix, saillantes, d'un rouge violacé, fermes et douloureuses à la pression, siégeant surtout sur les jambes, les pieds et parfois les avant-bras, s'accompagnant de fièvre et d'arthralgie, évoluant en 10 à 20 jours en prenant les différentes teintes de la biligénie locale. La primo-infection tuberculeuse est classiquement la cause la plus fréquente de l'érythème noueux; mais il peut survenir aussi au cours de la sarcoïdose, d'infections streptococciques, de mycoses, de la lèpre, ou de certaines intoxications.

### **érythrodermie**

«Syndrome caractérisé par une rougeur inflammatoire de la peau généralisée ou très étendue, accompagnée de desquamation contemporaine de l'érythème.» (de Graciansky et Boulle).

L'érythrodermie peut être secondaire à une dermatose préexistante (psoriasis, eczéma, pemphigus) ou apparaître sur des téguments sains.

**erythromelalgia**  
erythermalgia  
Weir Mitchell's disease  
Gerhardt's disease  
acromelalgia  
erythralgia

A painful condition involving the extremities, with marked cutaneous vasodilatation, usually bilateral, more commonly affecting the feet than the hands. It is characterized by redness and mottling of the skin, raised skin temperature and burning pain. It may occur with polycythaemia, gout, neurological disease, heavy metal poisoning or idiopathically.

**eschar**

A slough produced by a thermal burn, by a corrosive application, or by gangrene.

**exanthem**  
exanthema

The eruption which characterizes an eruptive fever.

**excessive skin laxity**  
SEE skin hyperextensibility

**faun's beard**  
SEE hairy patch

**fibroneuroma**  
SEE neurofibroma

**érythromélgie**  
maladie de Weir Mitchell  
acromélgie  
maladie de Gerhardt  
érythralgie  
érythrothermie

Affection caractérisée par des accès de douleurs accompagnées de gonflement et de rougeurs des téguments, siégeant aux extrémités et en particulier aux pieds. Elle est rangée parmi les troubles vaso-moteurs fonctionnels à côté de la maladie de Raynaud.

**escarre**  
escharre

Croûte noirâtre et dure résultant de la nécrose sèche d'un revêtement cutané ou muqueux. L'escarre peut survenir brusquement, à la suite d'une brûlure ou de l'action d'un caustique, mais elle peut aussi survenir de façon apparemment spontanée, lorsque des causes locales (paralysies, troubles trophiques, appui prolongé sur un point du corps, mauvaise hygiène) s'ajoutent à une altération de l'état général.

**exanthème**

Lésions cutanées qui caractérisent une fièvre éruptive.

**frostbite**

Injury to skin and subcutaneous tissues, and in severe cases to deeper structures also, from exposure to extreme cold; blood vessel damage and cessation of local circulation lead to edema, vesiculation, and tissue necrosis.

cf. chilblain

**Gerhardt's disease**

SEE erythromelalgia

**Gottron's papules**

Gottron's sign

Scaly, erythematous dermatitis over the dorsum of metacarpophalangeal and proximal interphalangeal joints seen in dermatomyositis.

**gouty tophus**

SEE tophus

**haemangioma**

SEE hemangioma

**haematoma**

SEE hematoma

**hairy patch**

faun's beard

A local pigmented patch of hair on the back in the lumbar region overlying a bony defect in the spine, as in spina bifida occulta.

**gelure**

Lésion cutanée grave causée par le froid intense, entraînant souvent (mais pas obligatoirement) la congélation des tissus. Elle débute par une pâleur cadavérique, suivie de congestion intense avec prurit et cuisson intenable, et aboutit à la phlycténisation et à l'escrarrification.

cf. engelure

**papules de Gottron**

Taches érythémateuses siégeant à la face dorsale des articulations métacarpo-phalangiennes et interphalangiennes proximales, légèrement surélevées, lisses ou plus souvent légèrement squameuses. S'observe dans la dermatomyosite.

**queue faunesque**

touffe de poils  
crinière de cheval  
tache pileuse

Hyperpilosité circonscrite médiane, localisée à la région lombo-sacrée, faite de poils noirs qui se ramassent en tresse dans le haut du sillon interfessier, observée dans le spina bifida occulta lombaire.

hemangioma [USA]  
haemangioma [GBR]  
vascular nevus [USA]  
vascular naevus [GBR]

A benign tumor made up of new-formed blood vessels.

hematoma [USA]  
haematoma [GBR]

A localized collection of blood, usually clotted, in an organ, space, or tissue, due to a break in the wall of a blood vessel.

herpes zoster  
zona  
shingles

An infection caused by a herpesvirus (varicella-zoster virus), characterized by an eruption of groups of vesicles on one side of the body following the course of a nerve due to inflammation of ganglia and dorsal nerve roots resulting from activation of the virus which in many instances has remained latent for years; the condition is self-limited but may be accompanied by or followed by severe herpetic pain.

hémangiome  
naevus vasculaire

Tumeur bénigne constituée par des vaisseaux néoformés et dilatés.

hématome

Collection de sang à l'intérieur d'un tissu, résultant d'un traumatisme, d'une rupture vasculaire ou d'un trouble de la crase sanguine.

zona  
syndrome radiculoganglionnaire  
herpès zoster

Affection caractérisée par une éruption unilatérale de vésicules rappelant celles de l'herpès, disposées par groupes, sur le trajet des nerfs de la sensibilité, accompagnées de douleurs plus ou moins intenses et évoluant rapidement. Le zona est une maladie infectieuse due à un virus, du groupe Herpèsvirus, qui est aussi celui de la varicelle. Ce virus se localise électivement sur le système radiculo-ganglionnaire postérieur et les cornes postérieures de la moelle (poliomyélite postérieure). Le plus souvent le zona survient chez un sujet ayant eu la varicelle, le virus ayant été réactivé.

NOTA Herpès zoster : néologisme anglais utilisé parfois en français.

**hirsutism**

Excessive hairiness, especially the condition in the female in which hair grows in places from which normally it is absent in the female but present in the male.

cf. hypertrichosis

**hives**

SEE urticaria

**hyperhidrosis**  
hyperidrosis

The secretion of an abnormally large quantity of sweat.

**hyperpigmentation**

Excessive or increased pigmentation.

**hypertrichosis**

An excessive growth of hair on the body or on a part of the body, particularly that occurring on surfaces covered usually with lanugo hairs. It can be localized or generalized.

cf. hirsutism

**hypohidrosis**  
hypohydrosis

Diminished perspiration.

**intolerance to cold**

SEE cold intolerance

**hirsutisme**

Développement exagéré du système pileux. Chez l'homme, il s'agit d'une exagération de la pilosité normale, alors que chez la femme la distribution des poils est de type masculin. La pilosité est plus dense, le poil plus dru et plus pigmenté que dans l'hypertrichose (voir ce terme) banale. L'hirsutisme est l'un des caractères typiques du syndrome de Cushing et du syndrome d'Apert, et constitue une manifestation du cortico-surréalisme, induit ou non.

**hyperhidrose**  
hyperidrose  
hyperhydrose

Transpiration anormalement abondante; elle peut être généralisée ou localisée (palmaire, plantaire, axillaire).

NOTA Hyperhydrose: incorrect car le mot est dérivé du grec hidros (sueur) et non de hydor (eau).

**hyperpigmentation**

Augmentation de la quantité de pigment dans un tissu.

**hypertrichose**

Développement anormal des poils dans une région dite glabre et ne présentant normalement que des poils de duvet. Elle peut être congénitale ou acquise, localisée ou généralisée.

cf. hirsutisme

**hypohidrose**

Diminution de la sécrétion sudorale.

**ischemic ulceration**  
ischemic ulcer  
arteriosclerotic ulcer

An open, nonhealing skin lesion, characteristically extremely painful, that results from chronic arterial insufficiency and is usually found in the distal foot. It has morbid prognostic implications for the limb in question.

NOTE Can be seen in Takayasu's arteritis and Felty's syndrome.

**isomorphic effect**  
SEE Koebner's phenomenon

**isomorphic response**  
SEE Koebner's phenomenon

**itching**  
SEE pruritus

**juvenile rheumatoid arthritis rash**  
rheumatoid rash  
Still's rash

A rash occurring characteristically in patients with systemic onset juvenile rheumatoid arthritis. It consists of discrete or confluent macular or maculopapular red or salmon-pink, usually non-pruritic lesions, most prominent over the trunk, but also found on the face and extremities. The rash may be evanescent, appearing primarily with fever. There may be a positive Koebner phenomenon (rash precipitated promptly by stroking or irritating skin).

**ulcère artérioscléreux**  
ulcère ischémique

Ulcère cutané (en général localisé à une extrémité), survenant comme complication de l'artériosclérose, par troubles circulatoires trophiques.

NOTA Peut s'observer dans la maladie de Takayasu et le syndrome de Felty.

**érythème rose vermillon**  
érythème rose  
érythème vermillon

NOTA L'éruption cutanée dans la maladie de Still est faite de macules ou de maculopapules de 2 à 10 mm de diamètre, rose saumon, avec parfois un halo périphérique pâle. Par endroits on peut observer une confluence des macules en placards ayant quelquefois un centre clair. Dans environ 5 p. cent des cas l'éruption est prurigineuse. Elle siège surtout au tronc, au cou, à la racine des membres mais peut intéresser aussi la face et les extrémités. Elle est quelquefois persistante mais souvent elle est fugace, n'apparaissant qu'au moment des pics fébriles. On peut la faire apparaître par frottement, grattage (phénomène de Köbner) ou bain chaud.

**keloid**

A nodular, frequently lobulated, firm, movable, nonencapsulated, generally linear mass of hyperplastic scar tissue, consisting of relatively wide and parallel bands of collagenous fibrous tissue; keloids occur in the dermis and adjacent subcutaneous tissue, usually after an injury, surgery, a burn, or severe cutaneous disease such as cystic acne; they frequently recur in the site after surgical removal.

**keratoderma**

keratodermia

A horny condition of the skin, especially of the palms and soles.

NOTE Keratodermia: term originally reserved for deep-seated conditions, but now used as a synonym of keratoderma.

**keratoderma blennorrhagica**

SEE keratodermia blennorrhagica

**keratoderma blennorrhagicum**

SEE keratodermia blennorrhagica

**keratodermia**

SEE keratoderma

**chéloïde**

Néof ormation hypertrophique fibreuse de la peau qui a en général l'aspect d'un bourrelet induré et ramifié. Elle a tendance à récidiver après ablation chirurgicale. On en distingue deux formes : la chéloïde spontanée, survenant sur une peau normale, la chéloïde provoquée, cicatrice disgracieuse, indurée, saillante et boursouflée, secondaire à une intervention chirurgicale, à une plaie ou à une brûlure (cicatrice chéloïdienne).

**kératodermie**

Terme désignant les hyperkératoses palmoplantaires, qui peuvent être soit congénitales et familiales, soit acquises, symptomatiques de diverses affections (syphilis, psoriasis, eczéma, lichen ...), soit idiopathiques.

**keratodermia blennorrhagica**  
keratoderma blennorrhagica  
keratoderma blennorrhagicum  
keratosis blennorrhagica

The classic skin rash seen in some patients with Reiter's syndrome. Lesions usually begin on the palms and soles, occasionally becoming generalized. Lesions begin as papules and become pustules. Individual lesions are small but may become confluent. There is marked hyperkeratosis with gross scaling and crusting. Similar lesions may involve the nail beds, leading to sterile pustular separation of the nails from their beds. The process is histologically similar to pustular psoriasis, and the two are clinically often difficult to distinguish.

NOTE At one time incorrectly believed to be due to gonorrhea.

**keratosis**

Any lesion on the epidermis marked by the presence of circumscribed overgrowths of the horny layer.

**keratosis blennorrhagica**  
SEE keratoderma blennorrhagica

**Koebner's phenomenon**  
Köbner's phenomenon  
isomorphic effect  
isomorphic response

The appearance of isomorphic lesions at the site of an injury in psoriasis, verruca plana, lichen nitidus, or lichen planus. Seen also in juvenile rheumatoid arthritis.

**kératose blennorragique**  
kératodermie blennorragique

Kératose se présentant sous forme d'hyperkératose palmo-plantaire ou de kératoses disséminées qui débutent par des pustules formant des cônes croûteux. Par le passé, la kératose blennorragique était rattachée à la gonococcie. Actuellement, les kératoses gonococciques sont exceptionnelles et leur existence est même mise en doute. Les kératodermies blennorragiques, pour la plupart, entrent dans le cadre de la maladie de Fiessinger-Leroy-Reiter. La présence sur les coupes histologiques de pustules spongiformes ne permet pas de faire la distinction avec le psoriasis pustuleux.

**kératose**

Épaississement plus ou moins marqué de la couche cornée de l'épiderme; il peut être diffus et général ou circonscrit.

**phénomène de Köbner**  
phénomène de Koebner  
réaction isomorphique

Apparition au cours de certaines dermatoses (psoriasis, lichen plan) de lésions dermatologiques sur des zones cutanées traumatisées ou irritées et constituant des points d'appel. S'observe aussi dans la maladie de Still.



### **laceration**

An injury in which the skin and/or underlying soft tissues are torn by the crushing and shearing forces produced at impact. Lacerations are characterized by ragged, irregular margins, surrounding contusion, marginal abrasion, tissue bridging in the wound depths, and undermining of the wound in the direction of the blunt force.

NOTE Abrasion (see that term) with deep structure involvement.

### **leg ulcer**

SEE chronic leg ulcer

### **lineae atrophicae**

SEE striae atrophicae

### **livedo reticularis**

*livedo racemosa*

*livedo*

A peripheral vascular condition characterized by a reddish blue netlike mottling of the skin of the limbs.

NOTE Livedo: commonly used alone to refer to livedo reticularis.

### **lupus pernio**

A condition marked by soft, violaceous skin lesions on the cheeks, forehead, nose, ears, and digits, frequently associated with bone cysts; it may be the first manifestation of sarcoidosis or occur in the chronic stage of the disease.

### **plaie contuse**

*lacération*

Plaie produite par la déchirure et l'attrition de la peau et des tissus sous-jacents. Sa forme est irrégulière, étoilée ou arrondie; ses bords sont amincis, déchiquetés, mâchés ou dentelés.

NOTA Érosion (voir ce terme) avec atteinte profonde.

### **livedo reticularis**

*livedo réticulaire*

*livedo racemosa*

Livedo réalisant un réseau érythro-cyanotique avec coloration jaunâtre à la vitropression. Il reste localisé aux jambes et aux pieds ou s'étend aux membres supérieurs et plus rarement au tronc. Sur le réseau de livedo apparaissent des nodules de teinte violacée.

NOTA Le livedo reticularis est une érythrocyanose disposée en réseau comme les mailles d'un filet. S'il dessine des branches d'arbres ou de rameaux on l'appelle livedo racemosa.

### **lupus pernio**

Dermatose localisée à la face et aux extrémités, consistant en tuméfactions rouge bleuâtre à bords diffus, d'évolution très longue. C'est une des manifestations cutanées de la maladie de Besnier-Boeck-Schaumann.

**macule**  
**macula**

Discolored spot or patch on the skin, neither elevated nor depressed, of various colors, sizes, and shapes.

NOTE Discolorations of the skin up to about one centimeter in diameter could be reasonably called macula; beyond that figure, larger areas of changed color of skin require a less restrictive word like patch.

**malar rash**  
**butterfly rash**  
**butterfly patch**

Diffuse or patchy erythema of the malar eminence(s). Lesions may be flat or raised, involving cheeks and/or the bridge of the nose but tending to spare the nasolabial fold; may be unilateral and may involve adjacent and other areas.

Hemorrhage and ulceration may be present, but hyperpigmentation and hypopigmentation should not be present. Examples include: systemic lupus erythematosus, drug hypersensitivity and dermatomyositis.

**Meynet's nodes**

Nodules which occur in the course of acute rheumatic fever in or around the capsules and tendons of the affected joints.

**macule**

Tache cutanée toujours plane, qui peut être due à un érythème ou à une dyschromie.

NOTA La macule se distingue de la tache en ce qu'elle est de plus petite dimension.

**vespertilio**  
**érythème en papillon**  
**placard en papillon**  
**érythème facial en ailes de papillon**  
**masque de loup**  
**érythème en vespertilio**

Terme clinique désignant l'aspect morphologique d'une éruption, qui siège de façon symétrique «en loup» sur les ailes du nez et les régions jugales avoisinantes, rappelant ainsi le masque d'une chauve-souris, évoquant avant tout un lupus érythémateux, parfois une dermatomyosite ou une sarcoïdose.

**nodosités de Meynet**  
**nodules de Meynet**

Petites tumeurs sous-cutanées, sphériques ou ovoïdes, mobiles sous la peau, se rencontrant surtout au voisinage des articulations malades, dans le rhumatisme articulaire aigu. Elles sont formées de tissu conjonctif en voie de prolifération active. Elles seraient d'un pronostic grave.

**molluscum fibrosum**

A cutaneous tumor characteristic of neurofibromatosis; it is situated in the dermis and takes the form of a flesh-colored or violaceous papule varying in size from a few millimeters to a centimeter.

**mottling**

The appearance of a tissue that is marked with coloured blotches or spots.

**naevus**

SEE birthmark

**nettle rash**

SEE urticaria

**neurofibroma****fibroneuroma**

A benign, slowly growing, relatively circumscribed but nonencapsulated neoplasm originating in a nerve and composed principally of Schwann cells. The intercellular matrix contains collagen fibrils and a nonorganized mucoid or myxomatous component. The tumor is usually solitary, but may be multiple in patients with von Recklinghausen's neurofibromatosis.

**nevus**

SEE birthmark

**node**

A small mass of tissue in the form of a swelling, knot, or protuberance, either normal or pathological.

**nodule**

A small boss or node which is solid and can be detected by touch.

**pallor****whiteness**

Paleness; absence of the skin coloration.

NOTE Seen in Raynaud's phenomenon.

**molluscum fibrosum**

Tumeur cutanée fibreuse de la maladie de Recklinghausen.

**marbrure**

Marques violacées sur la peau, comparables aux taches et veines du marbre.

**neurofibrome****fibroneurome**

Tumeur des nerfs, soit encapsulée si elle siège sur un tronc nerveux, soit diffuse si elle prend naissance à partir de rameaux de distribution cutanée. Elle a un constituant schwannien et un constituant conjonctif provenant de l'endonèvre ou de l'épinèvre. Après une période de croissance lente, elle se stabilise. Parfois isolés, les neurofibromes s'observent le plus souvent dans le cadre de la neurofibromatose de la maladie de Recklinghausen.

**nodosité**

Toute production pathologique circonscrite arrondie et indurée.

**nodule**

Petite nodosité.

**pâleur**

Aspect blanchâtre de la face et, en général, de la peau.

NOTA Observable dans la maladie de Raynaud.

### **papule**

A small, superficial, circumscribed, solid elevation of the skin, not larger than a few millimetres in diameter. Papulae may be acuminate, flat, or obtuse.

### **papyraceous scars**

SEE cigarette-paper scars

### **parakeratosis**

Incomplete keratinization of epidermal cells characterized by retention of nuclei of cells attaining the level of the stratum corneum and observed in many scaly dermatoses such as psoriasis and exfoliative dermatitis.

### **patch**

An area differing from the rest of a surface, in either color or texture, or both, but not elevated above it; a macule more than 3 or 4 cm in diameter.

cf. plaque

### **peau d'orange**

A condition caused by lymphatic oedema and characterized by the existence of dimples on the skin; typical of established scirrhous carcinoma of the breast and of elephantiasis.

### **petechia**

A small spot, generally reddish or purple and ranging in size from a pinpoint to a pinhead, appearing under the epidermis and caused by extravasation of blood.

### **papule**

Élévure cutanée circonscrite, de petites dimensions, ferme, ne laissant pas de cicatrice, qui constitue l'élément éruptif de base d'un grand nombre d'affections cutanées. Selon leur localisation et leur aspect on distingue : les papules épidermiques, les papules dermiques, les papules mixtes, les papules folliculaires, les papules miliaires.

### **parakératose**

Altération de la kératinisation normale de l'épiderme, caractérisée par la disparition de la couche granuleuse, avec conservation des noyaux dans la couche cornée. Elle se rencontre dans diverses affections cutanées, telles que l'eczéma et le psoriasis.

### **tache**

Changement de coloration de la peau sans élévation ni dépression.

cf. plaque

### **peau d'orange**

Aspect capitonné de la peau dû à un lymphoedème dur, comme celui du cancer avancé du sein.

### **pétéchie**

Tache hémorragique cutanée punctiforme ou lenticulaire, qui est l'élément éruptif caractéristique du purpura.

**phlyctena**  
**phlycten**

A small blister, particularly that produced by a superficial degree burn.

NOTE The generic term blister is widely used as a synonym of the more specific term phlyctena.

**photosensitivity**

Unusual skin reaction from exposure to sunlight which can be seen in systemic lupus erythematosus.

**plaque**

An elevation above the skin surface that occupies a relatively large surface area, in comparison with its height above the skin. Frequently, it is formed by a confluence of papules, as in mycosis fungoides, psoriasis, and lichen planus.

cf. patch

**poikiloderma**

A skin disorder characterized by pigmentation, telangiectasia, purpura, pruritus, and atrophy. Occasionally seen in dermatomyositis and polymyositis.

**pruritus**  
**itching**

A cutaneous subjective symptom producing a desire to scratch.

**phlyctène**

Soulèvement bulleux ou vésiculeux de l'épiderme, rempli de liquide clair.

NOTA S'emploie généralement dans le cas d'une brûlure.

**photosensibilité**

Réaction cutanée inhabituelle à l'exposition au soleil pouvant être observée dans le lupus érythémateux disséminé.

**plaque**  
**placard**

N'importe quelle surface d'un diamètre supérieur à celui d'une papule correspond à une plaque. Les plaques proviennent souvent de la confluence des papules. On a des plaques rouges squameuses dans le psoriasis, le pityriasis rosé, le lupus érythémateux discoïde (avec atrophie).

cf. tache

**poïkilodermie**

Association d'érythèmes télangiectasiques, de pigmentation et d'atrophie, disposés en réseau et prenant ainsi un aspect bigarré, correspondant à une forme particulière d'atrophie cutanée pouvant s'observer dans diverses affections, certaines acquises (parapsoriasis, dermatomyosite, mélanose de Riehl), d'autres congénitales ou familiales.

**prurit**  
**démangeaison**

Sensation épidermique particulière provoquant le grattage et liée à des causes locales ou générales diverses.

## **purpura**

Intracutaneous or subcutaneous hemorrhage as evidenced by red to dark purple areas in the skin. Various stages of resolution may be present, including yellowish or brownish discoloration. Red blood cell extravasation may cause petechiae or ecchymoses which do not blanch on pressure. Purpuric lesions caused by vasculitis are usually palpable, present in dependent areas and are often painful unlike other causes of purpura such as that due to thrombocytopenia or corticosteroids.

## **Quincke's edema** SEE angioedema

## **rash**

A temporary eruption on the skin, as in urticaria; a drug eruption or viral exanthem.

NOTE There is a sense of sudden appearance and severity of process in the word.

cf. eruption

## **Raynaud's phenomenon**

Sudden, reversible "dead white" pallor of an acral structure (e.g., fingers, whole hand, toes, tip of nose, earlobe, or tongue), precipitated by cold exposure or emotion. This reaction is episodic, may be precipitated by even a small drop in ambient temperature or may arise without an obvious precipitating factor. The involved area may subsequently develop cyanosis and with rewarming become erythematous. Numbness and pain may be associated.

## **rheumatoid rash** SEE juvenile rheumatoid arthritis rash

## **purpura**

Hémorragie intracutanée se traduisant par des éléments punctiformes (pétéchies) ou des nappes plus ou moins étendues (ecchymoses), ne s'effaçant pas à la pression, qui rouges d'abord, deviennent jaunes puis disparaissent. Bien qu'ayant souvent une autonomie clinique, le purpura s'intègre dans les syndromes hémorragiques.

NOTA Peut s'observer dans certaines vascularites ou à la suite d'une corticothérapie.

## **rash**

Éruption cutanée passagère de causes diverses (maladie infectieuse, réaction allergique, etc.).

NOTA Terme anglais signifiant éruption, couramment employé en français.

cf. éruption

## **phénomène de Raynaud**

Crise paroxystique de pâleur et cyanose des extrémités déclenchée par l'exposition au froid. C'est un signe caractéristique de la maladie de Raynaud.

NOTA La forme complète comporte la succession de trois phases : décoloration du territoire intéressé, cyanose et rougeur diffuse.

**scar tissue**  
SEE cicatricial tissue

**sclerodactyly**  
sclerodactylia

Localized scleroderma of the digits, as in acrosclerosis.

**scleroderma**

Chronic hardening and shrinking of the connective tissues of any part of the body, including the skin, heart, esophagus, kidney, and lung. The skin may be thickened, hard, and rigid, and pigmented patches may occur. It may be generalized (systemic or diffuse scleroderma) limited to the distal parts of the extremities and face (acrosclerosis) or to the digits (sclerodactyly), or localized to oval or linear areas a few centimeters across (morphea).

**seborrheic dermatitis**  
dermatitis seborrheica  
seborrheic eczema  
eczema seborrhoicum

A nonspecific designation for several patterns of dermatitis that mainly involve the areas of skin rich in sebaceous glands, though seborrhea is not an essential feature. There are three main patterns of rash, which may occur in any combination: redness and diffuse scaling of the scalp, eyebrows, and nasolabial folds; red patches with yellowish scales on the upper trunk, especially over the sternum; and intertrigo of the body folds, especially the axillae, groins, and submammary areas.

**sclérodactylie**

Sclérodémie localisée aux doigts et aux orteils. Elle peut s'associer à la sclérodémie progressive, à la maladie de Raynaud et à la goutte calcaire.

**sclérodémie**

Dermatose caractérisée par l'épaississement avec induration de la peau et du tissu cellulaire sous-cutané et parfois des tissus profonds. Elle présente différentes variétés : sclérodémie localisée en plaques, en goutte, en bandes; sclérodémie généralisée à forme oedémateuse de Hardy; sclérodactylie progressive ou acrosclérose. Elle peut s'accompagner d'atteintes musculaires, ostéoarticulaires ou viscérales (digestives, cardiaques, rénales, pulmonaires surtout) : c'est la sclérodémie généralisée ou systémique.

**eczéma séborrhéique**  
dermatite séborrhéique

Terme qui englobe toutes les lésions érythémato-squameuses en rapport avec la séborrhée. D'aspect généralement gras, ces lésions siègent le plus souvent à la région médiathoracique antérieure, à la région interscapulaire, à l'ombilic, dans les plis inguinaux et axillaires, sur le cuir chevelu, aux régions rétroauriculaires, aux sourcils; elles peuvent parfois se généraliser.

**shingles**

SEE herpes zoster

**skin eruption**

SEE eruption

**skin hyperextensibility**

excessive skin laxity

Characteristically, the patients with Ehlers-Danlos Syndrome I have parrotlike facies, broad nasal root, and epicanthal folds that are secondary to lateral displacement of the inner canthus. The patient may be floppy eared and traction on the ears or elbow will reveal skin hyperextensibility.

**stasis dermatitis**

Erythema and scaling of the lower limbs due to impaired circulation and other factors, such as nutritional edema.

**Still's rash**

SEE juvenile rheumatoid arthritis  
rash

**hyperlaxité cutanée**

hyperélasticité cutanée

Le signe le plus remarquable dans la maladie d'Ehlers-Danlos est l'hyperlaxité cutanée. La peau, sèche, molle, veloutée, quelquefois un peu sensible au frottement ou au pincement, peut être excessivement étirée, le pli formé disparaissant quand on relâche la traction.

L'hyperlaxité cutanée est souvent considérable et parfois extrême : certains malades peuvent toucher leurs oreilles avec la peau de leur région pectorale.

**dermatite de stase**

Dermatose liée à un ralentissement de la circulation sanguine ou lymphatique.



**striae atrophicae**  
striae distensae  
lineae atrophicae  
striae cutis distensae  
stretch marks  
striae

Linear, depressed, atrophic, pinkish or purplish, scarlike lesions that later become white (striae albicantes, lineae albicantes), occurring on the abdomen, breasts, buttocks, and thighs. They are due to weakening of the elastic tissues, and are associated with pregnancy (striae gravidarum), excessive obesity, rapid growth during puberty and adolescence, Cushing's syndrome, or topical or prolonged treatment with corticosteroids.

**telangiectasia**  
telangiectasis

Visible macular dilatation of superficial cutaneous blood vessels. These blood vessels collapse upon pressure and fill slowly when pressure is released. Telangiectasia result from permanent increase in the diameter of small blood vessels making them grossly visible. In discoid and systemic lupus erythematosus, dermatomyositis and systemic sclerosis, they are the result of microvascular damage. Locations to be checked specifically in examination of patients with connective tissue disease are: digits, face, lips, tongue and other oral mucous membranes. Telangiectasia may also be noted in discoid rash and periungual erythema.

**vergetures**

Stries plus ou moins longues, larges de quelques millimètres, d'abord rouges, puis blanches et nacrées, ayant un aspect cicatriciel, qui apparaissent dans la seconde moitié de la grossesse sur la paroi abdominale au-dessous de l'ombilic, les hanches, les seins. Elles sont dues à une atrophie linéaire cutanée et s'accompagnent d'une importante perte de l'élasticité locale. Elles s'observent aussi lorsque la croissance a été rapide, lors d'une prise de poids importante, dans certaines maladies (Cushing) ou après traitement prolongé par les corticoïdes.

**télangiectasie**

Dilatation pathologique et permanente de certains petits vaisseaux de la peau et des muqueuses, dont le trajet devient visible à l'oeil nu, sous forme de traînées linéaires (chevelu capillaire), de fins réseaux, de plaques circonscrites, ou d'étoiles vasculaires et qui disparaît à la vitropression.

**tophus**

**gouty tophus**

A chalky deposit of sodium urate occurring in gout; **tophi** form most often around joints, in cartilage, bone, bursae, and subcutaneous tissue and in the external ear, producing a chronic, foreign-body inflammatory response.

**trophedema [USA]**

**trophoedema [GBR]**

Localized chronic edema of the feet or legs due to damage nourishment or nerve supply.

**trophic ulcer**

An intractable ulcer found in areas of skin when the sensory innervation is defective, e.g. in syringomyelia, or due to failure of supply of nutrients to a part.

**trophoedema**

SEE trophedema

**tophus**

Concrétions d'urate de soude qui se déposent autour des articulations (coudes, genoux, puis dos des mains et des pieds), dans le tissu sous-cutané, le derme, les cartilages extra-articulaires, les bourses séreuses, les tendons et sur le bord du pavillon de l'oreille chez les goutteux.

**trophoedème**

Variété d'oedème chronique blanc, dur, indolore, à répartition segmentaire, siégeant le plus souvent au niveau de l'un ou des deux membres inférieurs. Le trophoedème est tantôt isolé, tantôt héréditaire et familial (lymphoedème héréditaire); il peut être congénital. Il serait dû à une malformation des lymphatiques ou à des lésions médullaires ou radiculaires.

**ulcération trophique**

Ulcération secondaire à un trouble trophique, qui peut avoir une origine vasculaire (ulcère variqueux) ou nerveuse (mal perforant).

**urticaria**  
hives  
nettle rash

An acute or chronic affection of the skin characterized by the formation of evanescent whitish, pink or red elevations or weals, attended by itching, stinging, or burning. It may be due to a state of hypersensitivity to foods or drugs, foci of infection, physical agents (heat, cold, light, friction), or psychic stimuli.

**vascular naevus**  
SEE hemangioma

**vascular nevus**  
SEE hemangioma

**vesicle**

A small (less than 1 cm in diameter) blister; a small circumscribed elevation of the epidermis containing a serous liquid.

**vitiligo**

An idiopathic, probably autoimmune, condition characterized by destruction of melanocytes in small or large circumscribed areas of the skin, resulting in patches of depigmentation often having a hyperpigmented border, and often enlarging slowly.

**urticaire**

Affection cutanée caractérisée par une éruption de papules dermiques oedémateuses rosées ou blanchâtres (papules ortiées), souvent volumineuses ou confluent en placards, prurigineuses ou produisant une sensation de brûlure. De disposition très variable, les papules s'effacent au bout de quelques heures pour être remplacées par d'autres papules survenant dans des endroits différents. L'urticaire est souvent d'origine allergique (sensibilisation de l'organisme à des médicaments, à des parasites, à des agents physiques, etc.).

**vésicule**

Lésion élémentaire de la peau constituée par un petit soulèvement épidermique, de la taille moyenne d'une tête d'épingle, dû à une petite lacune creusée dans l'épaisseur de l'épiderme et rempli d'une sérosité transparente.

**vitiligo**

Dyschromie d'étiologie inconnue, caractérisée par des taches dépigmentées ou faiblement pigmentées, bien délimitées, entourées par une zone hyperpigmentée, sans aucune modification pathologique de l'épiderme. De localisation variable, souvent symétriques, ces taches sont en général rebelles au traitement. L'examen histologique révèle une absence totale de pigment mélanique.

**Weir Mitchell's disease**  
SEE erythromelalgia

**whiteness**  
SEE pallor

**xanthelasma**

Slightly raised yellowish tumor occurring around the eyelids, especially near the inner canthus, resulting from lipid-filled cells in the dermis.

**xanthoma**

A papule, nodule, or plaque of a yellow color in the skin, due to deposits of lipids. Microscopically the lesions show light cells with foamy protoplasm (foam cells, or xanthoma cells).

**zona**  
SEE herpes zoster

**xanthélasma**

Tumeur bénigne formée d'un amas de cellules conjonctives chargées de granulations lipidiques, se traduisant par l'existence de taches jaunes cireuses en carte de géographie, isolées ou confluentes, légèrement saillantes, localisées à la partie nasale des paupières, et évoluant de façon lentement progressive.

**xanthome**

Infiltrat dermique constitué de cellules dont le cytoplasme spumeux est chargé de lipides, et caractérisé par des placards (xanthome plans) ou des nodules (xanthome tubéreux) de couleur jaunâtre.

## NEUROMUSCULAR MANIFESTATIONS / MANIFESTATIONS NEURO-MUSCULAIRES

---

**abdominal cutaneous reflex**  
SEE superficial abdominal reflex

**abdominal reflex**  
SEE superficial abdominal reflex

**abdominal skin reflex**  
SEE superficial abdominal reflex

**absent reflexes**  
SEE areflexia

**absent tendon reflexes**

Diminished or absent tendon reflexes. Lesions of muscle, myoneural function, peripheral nerve or spinal cord might cause loss of reflexes. Lesions which damage peripheral nerves cause very early loss of tendon reflexes. The reflex response depends on a synchronous volley of afferent impulses and a synchronous motor neurone discharge. Even minor dysfunctions of peripheral nerves cause either or both afferent or efferent impulses to become asynchronous and the tendon reflex is lost.

**abolition des réflexes tendineux**  
aréflexie tendineuse  
aréflexie ostéo-tendineuse  
abolition des réflexes ostéo-tendineux

L'abolition des réflexes tendineux s'analyse en terme de nerf, de racine, de segment de la moelle. L'aréflexie peut résulter d'une atteinte des neurones effecteurs (poliomyélite), d'une désafférentation de la moelle (tabès), d'une lésion de la substance grise de la moelle (syringomyélie). Dans bon nombre de neuropathies périphériques, l'aréflexie est en corrélation avec le ralentissement de la vitesse de conduction des fibres nerveuses. Ce ralentissement ayant pour conséquence une désynchronisation du message afférent rendrait impossible la décharge phasique hypersynchrone du réflexe.

NOTA Peut s'observer également lors d'une atteinte musculaire.

**acathisia**  
SEE akathisia

**Achilles tendon reflex**

Achilles reflex  
triceps surae reflex  
ankle reflex  
ankle jerk

Contraction of the calf muscles, especially the soleus, with plantiflexion of the foot, when the Achilles tendon is struck sharply. The response is due to excitation of the muscle spindles.

**acrocontracture**

Contracture of an extremity.

NOTE A seldom used term.

**acroparesthesia**

Paresthesia (see that term) of the extremities of the limbs.

NOTE Term generally used in the plural form.

**adductor reflex**

adductor reflex of the thigh

Contraction of the adductors of the thigh, evoked by tapping the tendon of the adductor magnus muscle, or its lowest point of insertion into the medial condyle of the femur, with the thigh in adduction. Cord segments involved: L2, L3 and L4.

**adiadochokinesia**

adiadochokinesis  
adiadokokinesia  
adiadokokinesis

Inability to carry out or clumsiness in performing rapid alternating movements, such as repetitive pronation and supination of both forearms with the hands outstretched. This is a sign of cerebellar dysfunction.

**réflexe achilléen**

réflexe du triceps sural

Réflexe ostéotendineux se manifestant par une extension du pied sur la jambe après percussion du tendon d'Achille. L'arc réflexe fait intervenir les fibres du métamère de S1.

**acrocontracture**

Rigidité d'une extrémité, d'ordre réflexe ou d'origine sympathique, souvent accompagnée de troubles trophiques et circulatoires.

**acroparesthésie**

Paresthésie (voir ce terme) qui siège aux extrémités des membres.

NOTA Terme généralement utilisé au pluriel.

**réflexe des adducteurs (de la cuisse)**

réflexe condylien des adducteurs

Adduction de la cuisse provoquée par la percussion du tendon du muscle grand adducteur de la cuisse au niveau du condyle interne du fémur.

**adiadococinésie**

Impossibilité d'exécuter rapidement des mouvements alternants tels que la pronation et la supination. En l'absence de déficit moteur, ce signe témoigne de troubles cérébelleux, ou de la sensibilité profonde.

**akathisia**  
acathisia

A form of restlessness in which the subject is unable to remain seated for any length of time. It is a not uncommon symptom of Parkinson's disease.

**analgesia**

Absence of the sense of pain.

**anal reflex**  
superficial anal reflex

Contraction of the external anal sphincter in response to stroking or pricking the skin or mucous membrane in the perianal region.

**anesthesia**  
sensory loss

A loss of sensation.

**ankle jerk**  
SEE Achilles tendon reflex

**ankle reflex**  
SEE Achilles tendon reflex

**areflexia**  
absent reflexes

A condition in which reflexes cannot be elicited, or are absent, generally as a result of breakdown in the reflex arc.

**acathisia**  
akathisie  
acathésie

Impossibilité de rester immobile et de conserver d'une manière prolongée une position, même confortable, des membres inférieurs. Ce trouble s'observe dans la maladie de Parkinson; c'est aussi un élément du syndrome des «jambes sans repos».

**analgésie**

Abolition de la sensibilité à la douleur.

**réflexe anal**

Réflexe cutané responsable de la contraction brusque du sphincter anal obtenu en effleurant le revêtement cutané de la marge de l'anus. L'arc réflexe est constitué par les fibres des deux derniers métamères sacrés.

**anesthésie**

Disparition de la sensibilité.

**aréflexie**  
aréflexivité  
irréflexivité

Absence de réflexes.

NOTA 1. L'abolition du réflexe traduit l'interruption du circuit de l'arc réflexe.

2. Aréflexivité : mot mal composé.

### **Argyll Robertson pupil**

A miotic pupil which contracts on accommodation-convergence but not in response to light stimulation, usually due to neurologic lesions between the lateral geniculate body and the third-nerve nucleus. There is usually inequality of the two pupils, atrophy of the iris, and loss of the ciliospinal reflex. It is usually caused by syphilis.

### **astereognosis tactile agnosia**

Inability to recognize the size, shape, or texture of objects, even though the primary senses (tactile, painful, thermal, vibratory) are intact or relatively intact.

### **ataxia**

Incoordination of voluntary muscular action, particularly of the muscle groups used in activities such as walking or reaching for objects.

### **ataxic gait**

A clumsy and uncertain gait in which the legs are far apart, and when taking a step, the leg is lifted abruptly and too high and then is brought down so that the whole sole of the foot strikes the ground at once; seen usually in patients with lesions of the posterior column of the spinal cord, as in tabes dorsalis.

NOTE The ataxic gait of tabes dorsalis is called tabetic gait.

### **signe d'Argyll Robertson**

Abolition du réflexe pupillaire à la lumière et conservation du réflexe à l'accommodation et à la convergence, avec myosis permanent; signe de syphilis nerveuse.

### **agnosie tactile astéréognosie**

Incapacité de reconnaître les objets ou d'apprécier leurs caractères physiques par le toucher, bien que les qualités tactiles élémentaires de ces objets soient reconnues.

NOTA Astéréognosie : terme impropre mais usuel.

### **ataxie**

Trouble moteur non paralytique caractérisé par une mauvaise coordination des mouvements, qui sont désordonnés; il se manifeste soit dans la station debout ou pendant la marche, soit lors de l'exécution d'un mouvement segmentaire ou au maintien d'une attitude.

### **démarche ataxique démarche talonnante**

Démarche dans laquelle la jambe est lancée trop loin, le talon retombant en frappant le sol; observable dans le tabès et les neuropathies avec atteinte importante de la sensibilité profonde.

NOTA Cette démarche s'observant essentiellement dans le tabès, elle est fréquemment appelée démarche tabéto-spasmodique ou démarche tabétique.



**athetosis**  
athetoid movements

Slow, wormlike involuntary movements mainly affecting the distal segments of the upper limbs, but also the toes, feet, and other parts of the body. Most commonly occurring as a form of infantile cerebral palsy but also in hemiplegia from any cause.

**Babinski's phenomenon**  
SEE Babinski's sign (1)

**Babinski's reflex**  
SEE Babinski's sign (1)

**Babinski's sign**  
SEE pronation phenomenon (2)

**Babinski's sign (1)**  
Babinski's phenomenon  
Babinski's reflex  
extensor plantar response

Extension of the great toe and abduction of the other toes instead of the normal flexion reflex when the lateral aspect of the sole is stroked sharply, considered indicative of pyramidal tract involvement ("positive" Babinski).

**baresesthesia**  
SEE pressure sense

**Beard-Valleix points**  
SEE Valleix's points

**Bell's phenomenon**

An outward and upward rolling of the eyeball on the attempt to close the eye; it occurs on the affected side in peripheral facial paralysis (Bell's palsy).

**mouvements athétosiques**  
athétose

Mouvements assez lents d'ondulation, de reptation, observés surtout au niveau des doigts, mais pouvant intéresser tout le membre supérieur ainsi que les pieds et les orteils. L'athétose apparaît au cours des scléroses cérébrales infantiles, coexistant ou non avec des troubles hémiplégiques et des mouvements choréïques.

**signe de Babinski**

Extension lente, «majestueuse», du gros orteil, par stimulation de la région externe de la plante du pied, inconstamment associée à une abduction des autres orteils (signe de l'éventail). Ce signe indique une lésion pyramidale.

**signe de Bell**  
signe de Charles Bell

Dans la paralysie faciale périphérique, élévation et rotation externe du globe oculaire et inocclusion de la paupière lorsque le malade essaie de fermer l'oeil du côté paralysé.

**biceps femoris reflex**  
**external hamstring reflex**

Contraction of the biceps femoris upon tapping its lower part, just above its attachment to the head of the fibula, while the limb is partly flexed at hip and knee. Cord segments involved: S1 and S2.

**biceps reflex**  
**biceps jerk**

Contraction of the biceps brachii with further flexion of the partially bent elbow when the tendon in the antecubital fossa is tapped. Cord segments involved: C5 and C6.

**bone sensibility**  
**SEE pallesthesia**

**brachioradialis reflex**  
**supinator reflex**  
**supinator jerk**  
**radial reflex**  
**radial jerk**

A stretch reflex due to contraction of the brachioradialis muscle, with flexion and supination of the forearm and occasionally flexion of the fingers on percussion of the styloid process or lower third of the lateral surface of the radius while the forearm is held in semiflexion and semipronation. The reflex is largely a function of C6.

**Brudzinski's sign**

In meningitis, flexion of the neck usually results in flexion of the hip and knee.

**réflexe du biceps fémoral**  
**réflexe péronéo-fémoral postérieur**

Réflexe ostéotendineux mettant en jeu les fibres des métamères S1-S2 et caractérisé par la contraction du biceps fémoral après percussion du muscle au-dessus de la tête du péroné, le sujet étant couché sur le côté, les genoux et les hanches fléchis.

**réflexe bicipital**

Réflexe ostéotendineux mettant en jeu les fibres sensitives et motrices de C5 et C6. La percussion du tendon du biceps brachial au niveau du pli du coude entraîne la flexion de l'avant-bras sur le bras.

**réflexe stylo-radial**  
**réflexe stylo-radial**

Supination et flexion de l'avant-bras sur le bras, provoquées par la percussion de l'apophyse styloïde du radius, le sujet ayant l'avant-bras en demi-flexion et en position intermédiaire entre la supination et la pronation. Ce réflexe correspond principalement à la sixième racine cervicale.

**signe de Brudzinski**

Dans la méningite, la flexion passive de la nuque en avant provoque la flexion des membres inférieurs.

**bulbocavernosus reflex**  
penile reflex  
penis reflex

A sharp contraction of the bulbocavernosus and ischiocavernosus muscles when the glans penis is suddenly compressed or tapped.

**carpopedal spasm**

Muscular spasms of the hands and feet in tetany.

**causalgia**

Burning pain, intense hypersensitivity and trophic changes in the cutaneous distribution of an injured peripheral nerve, especially the median and sciatic nerves.

**cerebellar gait**

A staggering, swaying, and unstable gait, like that of intoxication, seen in cases of bilateral or central cerebellar lesions. In truncal ataxia due to midbrain cerebellar lesions, the patient walks on a broad base and has difficulty in stopping and turning. When the cerebellar syndrome is unilateral, there is a tendency to deviate to the affected side.

**cerebellospastic gait**

Combined cerebellar ataxia and spasticity with both unsteadiness and stiffness of the legs, as seen most often in multiple sclerosis, but sometimes in the hereditary ataxias.

**réflexe bulbo-caverneux**  
réflexe viril

Contraction du muscle bulbo-caverneux provoquée par le pincement du gland ou de la face dorsale de la verge.

**spasme carpo-pédal**

Contracture localisée aux deux mains et aux deux pieds, que l'on observe dans certaines crises de tétanie.

**causalgie**

Douleur de forte intensité, à caractère de brûlure cuisante, accompagnée d'hyperesthésie cutanée et généralement de phénomènes vasomoteurs et de troubles trophiques cutanés, observée après traumatisme d'un nerf périphérique (contusion), surtout du nerf médian ou du sciatique poplité interne.

**démarche cérébelleuse**

Démarche titubante, oscillante et instable, comme celle d'un homme ivre, rencontrée en cas de lésions cérébelleuses bilatérales. Si le syndrome cérébelleux est unilatéral, on observe une tendance à dévier du côté atteint.

**démarche cérébello-spasmodique**  
démarche cérébellospasmodique

Démarche caractérisée à la fois par la titubation (cérébelleuse), l'exagération des réflexes et la raideur des jambes (spasmodique). Elle se rencontre surtout dans la sclérose en plaques.

**choreiform movements**  
choreic movements

Movements occurring in or resembling those of chorea. They are involuntary, abrupt, rapid, arrhythmic, and variable in location, often involving the whole body but sometimes predominating on one side. They are more marked in the face and arms. They take the form of aimless wild gestures.

**Chvostek sign**

Contraction of the orbicularis oris and buccinator muscles, induced by percussion of the temporofacial branch of the facial nerve at the midpoint of a line joining the ear lobe to the corner of the mouth, and formerly considered to be a pathognomonic sign of neuromuscular hyperexcitability due to tetany. The practical value of the Chvostek sign is nowadays disputed because it is not invariably found in cases of tetany and it may be elicited in about 10% of apparently normal subjects. Nevertheless, the presence of this sign should be taken as indicative of tetany, particularly in children.

**clonic spasm**

Alternate involuntary contraction and relaxation of a muscle.

**clonus**

A series of rapid rhythmic contractions of a muscle occurring in response to maintained passive stretch of the muscle, as ankle clonus, patellar clonus.

**mouvements choréiques**

Mouvements involontaires, brusques, rapides, amples, arythmiques, variables topographiquement, intéressant tout le corps, mais prédominant parfois d'un côté. Ils sont plus marqués à la face et aux membres supérieurs. Les mouvements choréiques réalisent des gestes sans but, désordonnés.

**signe de Chvostek**

Contraction des muscles orbiculaires des lèvres et buccinateur, provoquée par la percussion de la branche temporo-faciale du nerf facial, au milieu de la ligne joignant le lobule de l'oreille à la commissure des lèvres et considérée jadis comme un signe certain d'hyperexcitabilité neuro-musculaire (tétanie).

NOTA Ce signe n'est pas absolument constant chez les sujets atteints de tétanie hypocalcémique. D'ailleurs on le trouve chez 5 à 20 p. 100 des sujets qui n'ont ni hypocalcémie ni tétanie.

**spasme clonique**

Spasme caractérisé par des contractions musculaires transitoires, alternant rapidement avec des périodes de relâchement.

**clonus**

trépidation épileptoïde

Contraction rythmique d'un muscle survenant lors du maintien de son étirement, qu'on cherche à provoquer essentiellement au niveau du quadriceps (rotule) ou du triceps sural (pied) et qui témoigne, lorsqu'elle est inépuisable, d'une lésion pyramidale.

**contracture**

A permanent muscular contraction due to tonic spasm or fibrosis, or to loss of muscular equilibrium, the antagonists being paralyzed.

**cramp**

A painful spasmodic muscular contraction, especially a tonic spasm.

**cremasteric reflex**

Ipsilateral contraction of the cremaster muscle with resulting elevation of the testis, induced by scratching or stroking subinguinal or inner surfaces of the thigh. Its presence demonstrates integrity of the L1 roots and spinal centers, and the response is exaggerated in spastic states.

**crutch paralysis****crutch palsy**

Radial nerve palsy or other manifestations due to pressure upon the nerves arising from the brachial plexus.

**cutaneous reflex**

SEE superficial reflex

**cutaneous sensation**

superficial sensation

skin sensation

dermal sensation

cutaneous sensibility

Any of the sensory impressions arising from excitation of the skin, including touch, pressure, pain, and temperature sensations.

**contracture**

Contraction musculaire permanente et involontaire d'un ou de plusieurs muscles.

**crampe**

Contraction musculaire involontaire, spasmodique et douloureuse.

**réflexe crémasterien**

Contraction du muscle crémaster avec élévation du testicule du côté où l'on exerce une excitation mécanique cutanée à la face interne de la cuisse. Le métamère responsable est celui de L1-L2.

**paralysie des béquilles****paralysie des béquillards**

Paralysie du nerf radial et quelquefois d'autres branches du plexus, due à la compression par une béquille des troncs nerveux à leur passage dans le creux de l'aisselle ou à la traction exercée sur les racines du plexus brachial.

**sensibilité extéroceptive**

sensibilité superficielle

sensibilité cutanée\*

Sensibilité mise en jeu par des récepteurs cutanés (sensibilités tactile, thermique et douloureuse).

### **decerebrate rigidity**

Rigidity marked by extension of the head and trunk and extension hypertonia of the four limbs, with pronation of the upper limbs and adduction with internal rotation of the feet. It occurs as a result of severe and extensive lesions of the upper brainstem. It is a sign of damage to the rubrospinal system and to the reticular substance (descending activating system).

### **deep abdominal reflex**

Contraction of the abdominal muscles in response to stimulation of their proprioceptors, as by tapping the costal margin or iliac crest.

NOTE Term most commonly used in the plural form.

cf. superficial abdominal reflex

### **deep reflex tendon reflex**

An involuntary muscular contraction following percussion of a tendon or bone.

### **deep sensibility deep sensation**

Bodily sensations derived from sense organs other than those in skin, especially pressure, pain, movement, and position sense.

### **rigidité de décérébration**

Rigidité de type extrapyramidal caractérisée par une hypertonie en extension des quatre membres, avec pronation des membres supérieurs et adduction-rotation interne des pieds. Elle s'observe dans certaines encéphalites et dans certaines lésions mésocéphaliques sous-optiques (tumeurs).

### **réflexe des muscles abdominaux réflexe musculaire abdominal**

Contraction des muscles abdominaux provoquée par la percussion de leurs insertions costales ou pelviennes ou par celle des muscles grands droits.

NOTA Termes généralement utilisés au pluriel.

cf. réflexe cutané abdominal

### **réflexe ostéotendineux réflexe ostéo-tendineux réflexe tendineux réflexe profond**

Contraction involontaire d'un muscle ou d'un groupe de muscles provoquée par la percussion du tendon du même muscle.

### **sensibilité profonde sensibilité proprioceptive**

Les afférences des plans sous-cutanés, muscles, tendons et formations ostéoarticulaires, constituent la sensibilité profonde. On lui reconnaît trois modalités : la sensibilité positionnelle et de mouvement, la sensibilité vibratoire, la sensibilité douloureuse profonde.

NOTA La sensibilité profonde correspond aux stimulations musculaires, tendineuses, osseuses ou articulaires (sensibilité proprioceptive) ou qui peuvent survenir à partir des organes profonds (sensibilité intéroceptive).

**defense reflex**

Contraction and extension motions in a paralyzed limb produced by plantar flexion of the toes.

cf. flexion spinal defense reflex

**dermal sensation**

SEE cutaneous sensation

**digital reflex**

Hoffmann's reflex\*

Hoffmann's sign

Reflex finger flexion occurring upon tapping the palmar aspect of the terminal phalanges of the slightly flexed fingers. If greatly exaggerated, or present on one side only, it indicates pyramidal-tract disease.

**diplegia**

Paralysis of similar parts on both sides of the body.

**discrimination sensibility**

SEE epicritic sensibility

**dissociated anesthesia** [USA]

dissociated anaesthesia [GBR]

dissociation anesthesia [USA]

dissociation anaesthesia [GBR]

dissociated sensory loss

Loss of sensation for pain and temperature without loss of tactile sense.

**drop-foot gait**

SEE steppage gait

**réflexe de défense**

Réflexe d'automatisme médullaire d'un membre paralysé, provoqué par le pincement de la peau du dos du pied; il est présent dans les lésions pyramidales, et notamment dans la paraplégie par compression de la moelle. Il peut revêtir deux types : le réflexe des raccourcisseurs (voir ce terme) et le réflexe des allongeurs.

**réflexe de Hoffmann**

signe de Hoffmann

réflexe digital

signe d'Hoffmann

Flexion réflexe de tous les doigts provoquée par la percussion légère — ou le pincement — de l'extrémité de la face palmaire des doigts (surtout du médus) légèrement fléchis. Elle traduit une atteinte du faisceau pyramidal.

**diplégie**

Paralysie bilatérale et symétrique.

**anesthésie dissociée**

dissociation thermo-algésique

anesthésie syringomyélique

Perte de la sensibilité à la température et à la douleur, avec conservation de la sensibilité tactile.

**dysesthesia [USA]**  
**dysaesthesia [GBR]**

An abnormal sensation, often with an unpleasant quality, produced by normal stimuli, including, for example, itching, pins and needles, burning, or sensations as of hot or cold water, or of an electric shock. These are symptoms of disease or dysfunction of sensory pathways.

cf. paresthesia

**dyskinesia**

Any abnormality of movement, such as incoordination, spasm, or irregular and ill-formed movements.

**dystonia**

Disordered tonicity of muscle.

**embrace reflex**  
SEE Moro's reflex

**epicritic sensibility**  
epicritic sensation  
discrimination sensibility

The sensibility to gentle stimulations which furnishes the means for making fine discriminations of touch and temperature; this sensibility exists in the skin only.

**epigastric reflex**  
supraumbilical reflex

Contraction of the abdominal muscles caused by stimulating the skin of the epigastrium or over the fifth and sixth intercostal spaces near the axilla.

**dysesthésie**

Sensation anormale provoquée par un contact normal, se manifestant par des picotements, fourmillements, brûlures, sensations d'eau chaude ou froide ou de courant électrique. Elle traduit une irritation discrète des voies de la sensibilité consciente qui ne peut être rattachée à aucun faisceau particulier de la moelle.

cf. paresthésie

**dyskinésie**  
discinésie

Toute perturbation des mouvements : incoordination, spasmes, parésie, etc.

**dystonie**

Perturbation du tonus musculaire.

**sensibilité épicrotique**  
sensibilité discriminative

Sensibilité éveillée par des stimuli non nocifs, dont le retentissement affectif est nul ou minime, mais qui assurent des discriminations fines.  
Ex. : sensibilité tactile.

**réflexe épigastrique**  
réflexe supraombilical  
réflexe abdominal supérieur

Contraction des muscles abdominaux provoquée par l'excitation mécanique des téguments de la région épigastrique ou des 5<sup>e</sup> et 6<sup>e</sup> espaces intercostaux sur la ligne axillaire.



**epileptic attack**  
epileptic seizure  
seizure  
fit

An episode of cerebral dysfunction resulting from a hypersynchronous, self-maintained neuronal discharge, which may involve both hemispheres (generalized epilepsy), one cerebral hemisphere (unilateral epilepsy) or part of a hemisphere (partial epilepsy).

**extensor plantar response**  
SEE Babinski's sign (1)

**external hamstring reflex**  
SEE biceps femoris reflex

**extrapyramidal rigidity**  
SEE lead-pipe rigidity

**fasciculation**

Spontaneous contraction of bundles of skeletal muscle fibers resulting in a localized twitching or flickering which can be seen under the skin or a mucous membrane but does not produce movement at a point.

cf. myokymia

**fatigue spasm**  
SEE occupational cramp

**crise épileptique**  
crise d'épilepsie

Dysfonctionnement cérébral résultant d'une décharge neuronique hypersynchrone auto-entretenu et susceptible d'intéresser l'ensemble des deux hémisphères (épilepsie généralisée), la totalité d'un seul hémisphère (épilepsie unilatérale) ou une partie d'un hémisphère (épilepsie partielle).

**fasciculation**

Contraction simultanée de plusieurs unités motrices d'un faisceau musculaire, visible à travers la peau, mais ne provoquant pas de mouvement segmentaire (sauf parfois au niveau des doigts).

cf. myokymie

**festinating gait**  
festination  
Parkinsonian gait

A type of gait characteristic of some extrapyramidal syndromes and particularly of parkinsonism. It consists of involuntary acceleration of the gait, in which very small steps are taken (marche à petit pas), with the body leaning forward, as if chasing its center of gravity.

NOTE Swinging of the arms is lost.

**finger flexor reflex**  
finger flexion jerk  
flexor finger jerk

Flexion of the four fingers and the distal phalanx of the thumb, elicited normally when the examiner places his middle and index fingers on the palmar surfaces of the patient's slightly flexed four fingers and then taps his own fingers lightly but briskly. The Hoffmann sign, and other pathologic responses are considered the abnormal variants of the finger flexor reflex in corticospinal tract disorders.

**finger-nose test**  
finger-to-nose test

A clinical test of co-ordination in the upper limbs: the patient is asked to bring the tip of the index finger quickly to touch the nose, first with the eyes open, then with them shut.

NOTE In a slightly modified version of this test, the patient touches alternately the examiner's finger and the end of his nose with his index finger.

**fit**  
SEE epileptic attack

**démarche festinante**  
festination  
démarche des parkinsoniens  
démarche de Parkinson

Démarche caractéristique des syndromes extrapyramidaux, et notamment des syndromes parkinsoniens. Elle consiste en une accélération involontaire de la marche à petit pas, le corps étant penché en avant; le malade «court après son centre de gravité» (Trousseau).

NOTA Il y a disparition du balancement des bras accompagnant la marche.

**réflexe des fléchisseurs des doigts**  
réflexe de flexion des doigts

Flexion des doigts obtenue par la percussion sur les doigts de l'examineur appliqués transversalement sur la face palmaire des premières phalanges du sujet dont les doigts sont à demi-fléchis. C'est un réflexe normal. Le signe d'Hoffmann, par exemple, constitue une variante anormale de ce réflexe.

**épreuve doigt-nez**

Épreuve neurologique destinée à préciser l'état de la coordination des mouvements volontaires des membres supérieurs. Le malade, les yeux fermés, doit venir toucher rapidement le bout de son nez avec son index.

NOTA On peut modifier légèrement cette épreuve en demandant au malade de toucher alternativement le bout de son nez et le doigt de l'examineur avec son index.

**flaccidity**

Absent or diminished muscle tone.

**flaccid paralysis**

Paralysis with complete loss of muscle tone and absence of deep tendon reflexes.

**flaccid paraplegia**

Paraplegia with loss of tone in the paralysed muscles.

**flexion spinal defense reflex**

flexor reflex

withdrawal reflex

flexor withdrawal reflex

pathologic shortening reflex

Flexion of the hip and knee and dorsiflexion at the ankle upon pinching the skin on the dorsal aspect of the foot or extreme passive plantar flexion of the toes; occurs in lesions of the spinal cord.

**flexor finger jerk**

SEE finger flexor reflex

**flexor reflex**

SEE flexion spinal defense reflex

**flexor withdrawal reflex**

SEE flexion spinal defense reflex

**formication**

A sensation as of small insects crawling over the skin.

**girdle anesthesia [USA]**

girdle anaesthesia [GBR]

Segmental anesthesia occurring in a ring or girdle around the trunk caused by a lesion of the posterior nerve roots, or intercostal nerves.

**flaccidité**

Absence ou diminution du tonus musculaire.

**paralysie flasque**

Paralysie caractérisée par une perte totale du tonus musculaire et l'absence des réflexes ostéo-tendineux correspondants.

**paraplégie flasque**

Paraplégie avec perte de la tonicité des muscles atteints.

**réflexe des raccourcisseurs**

phénomène des raccourcisseurs

réflexe du triple retrait

Réflexe de défense consistant en un triple retrait du pied, de la jambe et de la cuisse, provoqué par le pincement de la peau du dos du pied ou par la flexion des orteils.

**fourmillement**

Sensation comparable à celle que donnent des fourmis courant sur la peau.

**anesthésie en ceinture**

anesthésie en bande

Anesthésie segmentaire due à l'atteinte de racines médullaires homologues. Elle peut se situer au niveau du thorax ou de l'abdomen, sur une hauteur variable.

**glove anesthesia [USA]**  
**glove anaesthesia [GBR]**  
**glove sensory loss**

Anesthesia of the hand, involving approximately the area which would be covered by a glove. The causes are similar to those of stocking anesthesia (see that term).

**gluteal reflex**

Contraction of the gluteal muscles induced by stimulation of the overlying skin.

**Gowers sign**  
**Gowers' sign**  
**Gowers' phenomenon**

In weakness of the pelvic girdle and proximal lower limb muscles, as seen in Duchenne muscular dystrophy and in some other neuromuscular diseases, the subject rises from the floor by "climbing up his own legs", using pressure with the hands on the extended knees and then on the thighs to assume the upright position.

**anesthésie en gant**  
**anesthésie en doigt de gant**

Anesthésie de la main concernant la surface que recouvre un gant. Elle s'observe notamment dans les polyneuropathies et dans l'hystérie.

cf. anesthésie en chaussette

**réflexe fessier**  
**réflexe glutéal**

Contraction des muscles fessiers, avec ascension du pli fessier, provoquée par l'excitation de la peau de la fesse.

**signe de Gowers**

Stratégie particulière utilisée en présence d'une parésie des muscles proximaux pour se relever de la position couchée : le patient se tourne d'abord sur la face ventrale, puis s'aide des mains pour se redresser en prenant finalement appui des mains sur les genoux et les cuisses.

### grand mal seizure

A generalized seizure affecting the entire brain. A sensation of sinking or rising in the epigastrium, the aura, is the start of a seizure. The patient loses consciousness and stiffens (tonic phase). Shortly thereafter, a to-and-fro jerking motion of arms and legs and head ensues. Urinary and fecal incontinence may occur as well as apnea and tongue biting.

### grasp reflex grasping reflex

Reflex grasping on stimulation of the palm of the hand, e.g. a finger which is touching the palm may be grasped firmly; seen in disease or injury of the prefrontal lobe. An analogous response may occur on stroking the sole of the foot. It is not only a pathological sign but is present at birth in all babies, whether mature or immature; it should disappear about 6 weeks after birth.

### crise épileptique tonico-clonique crise de grand mal grand mal crise tonico-clonique

Forme de crise épileptique généralisée, d'une durée d'une minute environ, caractérisée : 1. du point de vue clinique, par une perte de connaissance, une décharge végétative en masse et des convulsions bilatérales et symétriques, généralisées à l'ensemble du corps, d'abord toniques, puis cloniques; 2. du point de vue électroencéphalographique, par un rythme épileptique recrutant durant la contraction tonique, périodiquement interrompu par des ondes lentes durant les contractions cloniques. La crise se termine toujours par un coma stertoreux durant 5 à 10 minutes.

### réflexe de préhension «grasping» réflexe d'agrippement agrippement

Réflexe se produisant lorsqu'un objet entre en contact avec la surface palmaire de la main et se traduisant par une flexion des doigts et du pouce qui viennent enserrer l'objet. Un mouvement identique est obtenu au niveau du pied. Le réflexe de préhension peut être un réflexe élémentaire néonatal physiologique ou correspondre à une lésion de la partie supérieure du lobe frontal controlatéral.

**guarding**  
muscle guarding  
muscular defense

A reflex or voluntary reaction of a subject during physical examination that firmly contracts the abdominal wall, thereby making deep palpation difficult. It is usually associated with an underlying inflammatory process.

Voluntary guarding occurs over painful abdominal areas but also upon examination with cold hands or in ticklish individuals.

Involuntary guarding is a reflex contraction of the abdominal muscles due to peritoneal irritation and cannot be relaxed by conscious effort. This type of guarding is more indicative of serious underlying disease.

**hemianesthesia [USA]**  
**hemianaesthesia [GBR]**  
hemisensory loss

Loss of sensation on one side of the body.

**hemiparesis**

Slight paralysis affecting one side only.

**hemiplegia**

Paralysis of one half of the body. The paralysis may be total, involving face, limbs, and trunk, or partial (hemiparesis).

**hemiplegic gait**

The walk of hemiplegics characterized by swinging the affected leg in a half circle.

**hemisensory loss**  
SEE hemianesthesia

**défense musculaire**  
défense

Contraction provoquée et douloureuse des muscles de la paroi abdominale disparaissant parfois lors de la palpation douce, et témoignant d'une inflammation péritonéale localisée.

La défense est une simple diminution de souplesse de la paroi. C'est l'ébauche d'une contracture, elle a la même valeur sémiologique, mais elle est à distinguer de la simple défense volontaire d'un malade qui se laisse mal examiner.

**hémianesthésie**

Abolition de la sensibilité dans une moitié du corps.

**hémiparésie**

Paralysie légère (parésie) d'une moitié du corps.

**hémiplégie**

Paralysie de la moitié du corps. Elle peut être totale (la face, les membres, le tronc) ou partielle, complète ou incomplète.

**démarche en fauchant**

Démarche dans laquelle la jambe contracturée en extension est obligée de décrire une courbe à concavité interne pour se porter en avant. Elle est observée dans l'hémiplégie organique avec contracture.

**hemispasm**

Unilateral spasm.

**Hoffmann's reflex**

SEE digital reflex

**Hoffmann's sign**

SEE digital reflex

**hypaesthesia**

SEE hypesthesia

**hypalgesia**

Diminished sensitiveness to pain.

**hyperaesthesia**

SEE hyperesthesia

**hyperalgesia**

Excessive sensitiveness or  
sensitivity to pain.

**hyperesthesia [USA]**

hyperaesthesia [GBR]

Exaggerated sensibility. According to the organ or sensory pathway affected, hyperesthesia may be acoustic (auditory), gustatory, olfactory, optic, sexual, or tactile.

**hyperexcitability**

Excessive excitability.

**hémispasme**

Spasme unilatéral.

**hypoalgésie**

Diminution de la sensibilité à la douleur.

**hyperalgie**

hyperalgésie

Augmentation de la sensibilité à la douleur.

**hyperesthésie**

Exagération de la sensibilité. On distingue, selon l'organe incriminé, des hyperesthésies acoustique, auditive, gustative, olfactoire, optique, sexuelle et tactile.

**hyperexcitabilité**

État de ce qui est hyperexcitable.

**hyperkinesia**  
hyperkinesis

Certain recurring or continuous involuntary movements seen in disease of the central nervous system, such as chorea and athetosis.

**hypermetria**

Motor incoordination such that movements overreach their target, as seen in cerebellar dysfunction. This can be noted in spontaneous movements but is often more obvious in actions rapidly executed on command, as in the finger-nose test or the heel-knee test.

**hyperpathia**

Abnormally enhanced sensitivity to pain, seen particularly in the thalamic syndrome and sometimes in lesions of peripheral nerves or of the spinothalamic tract. The sensation evoked by the painful stimulus is excessive and may persist after removal of the stimulus.

**hyperreflexia**

Exaggeration of reflexes.

NOTE Usually applies to deep tendon reflexes.

**hypercinésie**  
hyperkinésie

Mouvement involontaire de nature non épileptique. Les mouvements choréïques, athétosiques, balliques, les dyskinésies, les tremblements, les dystonies en sont les variétés. Actuellement, ce terme n'est guère utilisé que pour désigner certains mouvements involontaires qui ne peuvent être étiquetés précisément car ils empruntent des éléments sémiologiques à plusieurs des variétés : on parle ainsi des hypercinésies déclenchées par les neuroleptiques, qui frappent la musculature bucco-faciale, celle du tronc, des membres, ou la marche.

**hypermétrie**

Trouble de la coordination des mouvements — qui dépassent le but fixé — faisant partie du syndrome cérébelleux. Visible lors des mouvements spontanés, il est renforcé dans les actes commandés exécutés rapidement, par exemple dans l'épreuve doigt-nez et dans l'épreuve talon-genou.

**hyperpathie**

Sensibilité exagérée à la douleur, qui s'observe notamment dans les syndromes thalamiques. La douleur est très pénible et persiste après l'arrêt de l'excitation.

**hyperreflectivité**  
hyperreflexie

Exagération des réflexes.

NOTA 1. Mots mal composés. Surreflectivité serait plus correct.

2. S'applique généralement aux réflexes ostéotendineux.



**hypersensitivity**

A state of abnormally strong responsiveness to the action of any external agent.

**hypertonia**  
hypertonus  
hypertonicity

A condition of excessive tone of the skeletal muscles.

**hypesthesia** [USA]  
hypoesthesia [USA]  
hypoesthesia [GBR]  
hypoesthesia [GBR]

Diminished sensitivity to stimulation.

**hypoexcitability**

A state of reduced excitability, either of the whole person, or of neurons or other nervous structures and pathways.

**hyporeflexia**  
hyporeflexivity

Reduction or weakening of reflexes.

**hypotonia**  
hypotonus  
hypotonicity

A condition of diminished tone of the skeletal muscles.

**hysterical gait**

An extremely bizarre and wild gait. The patient may bounce off the walls in a reeling fashion, but often does so without falling and may continually head for the examiner. There is also a tendency to fall towards the bed or the wall. The patient may reel about with marked swaying and arm swinging, maintaining balance in a manner that actually demonstrates excellent equilibrium.

**hypersensibilité**

Sensibilité excessive à un facteur ou à un agent extérieur.

**hypertonie**

Augmentation anormale du tonus musculaire.

**hyposthésie**

Diminution de la sensibilité.

**hypoexcitabilité**

État de ce qui est hypo-excitabile.

**hyporéflexie**  
hyporéflexivité

Diminution des réflexes.

NOTA Mots mal composés.  
Subréflexivité serait plus correct.

**hypotonie**

Diminution du tonus musculaire.

**démarche hystérique**

Démarche à caractère bizarre ne ressemblant à aucune démarche caractéristique d'une maladie organique.

### **incoordination**

Inability to bring into common, harmonious movement or action, as inability to produce voluntary muscular movements in proper order or sequence.

### **intention tremor**

A form of action tremor which increases the amplitude as the action nears completion, as when a pointing finger approaches its target. This tremor is diagnostic of a lesion of cerebellar tracts or connections and is most often seen in multiple sclerosis.

### **jaw reflex**

jaw(-)jerk reflex  
jaw jerk

Closure of the mouth caused by a downward tap on the lower jaw while it hangs passively open. It is seen only rarely in health, but is very noticeable in lesions of the corticospinal tract.

### **Jendrassik's maneuver [USA]**

Jendrassik's manoeuvre [GBR]

A method used in neurologic examination to facilitate testing of a peripheral reflex, particularly the knee jerk, wherein the patient is asked to hook his hands together by the flexed fingers and pull them apart as hard as he can at time of testing.

### **incoordination**

Difficulté ou impossibilité de coordonner les mouvements volontaires des différents groupes musculaires.

### **tremblement intentionnel**

Variété de tremblement d'action caractérisée par des oscillations irrégulières, apparaissant au cours d'un mouvement volontaire, et dont l'amplitude augmente à mesure que l'action approche de sa fin. Ce tremblement est caractéristique d'une lésion des voies cérébelleuses (sclérose en plaques).

### **réflexe massétérin**

Fermeture de la bouche provoquée par la percussion du menton (contraction des masséters).

### **manoeuvre de Jendrassik**

manoeuvre de renforcement des réflexes ostéo-tendineux

Manoeuvre destinée à faciliter la recherche d'un réflexe aux membres inférieurs : le sujet est prié de tirer ses deux mains réunies par les doigts mis en griffe, pendant qu'on recherche le réflexe.

**Kernig's sign**  
Kernig sign

A sign of meningeal irritation which can be elicited in three ways. 1) When the patient sits up in bed, flexion of the legs occurs. 2) With the patient lying supine, lifting of the legs causes involuntary flexion of the knees. 3) An attempt to extend the flexed knee of the supine patient after the thigh has been flexed on the pelvis causes pain and spasm of the hamstring muscles.

**knee jerk**  
SEE patellar reflex

**knee reflex**  
SEE patellar reflex

**lead-pipe rigidity**  
extrapyramidal rigidity

Constant resistance to passive movement of a limb throughout the entire range of movement, as in bending a lead pipe. This variety of increased muscle tone is observed especially in patients with parkinsonism but sometimes with other forms of extrapyramidal disease.

NOTE The term rigidity is commonly used alone to refer to lead-pipe rigidity.

**signe de Kernig**

Signe témoignant d'une irritation méningée, mais pouvant survenir aussi lors d'une hernie discale ou de tumeurs de la queue de cheval. Il se recherche de diverses manières. 1) La mise en position assise provoque la flexion invincible des genoux. 2) Le malade étant couché, le soulèvement progressif des deux membres inférieurs maintenus en extension entraîne la flexion des genoux. 3) En position couchée, hanches et genoux fléchis à 90 degrés, l'extension des membres inférieurs dans l'axe des cuisses est impossible. Ces manoeuvres entraînent des douleurs dans la région lombaire ou dans les muscles de la loge postérieure de la cuisse.

**contracture extrapyramidale**  
hypertonie extrapyramidale  
contracture extra-pyramidale  
hypertonie extra-pyramidale

Hypertonie musculaire qui disparaît dans le sommeil. Le segment mobilisé passivement cède par à-coups, puis garde la nouvelle position. Il existe également une augmentation du tonus de posture et d'attitude; les réflexes tendineux ne sont pas modifiés. C'est le signe d'une lésion des voies et des centres extrapyramidaux, que l'on rencontre dans de multiples affections (maladie de Parkinson, maladie de Wilson, etc.) comme constituant du syndrome extrapyramidal.

**light touch**  
SEE tactile sensation

**lockjaw**  
SEE trismus

**mass reflex**

Flexor withdrawal of the lower limbs accompanied by evacuation of the bladder and bowels and profuse sweating below the level of the lesion which may occur on stimulation of a lower limb in a subject with spinal cord transection.

**medioplarar reflex**

An abnormal response consisting of plantiflexion and fanning out of the toes in response to a tap on the instep.

**meralgia paresthetica [USA]**  
**meralgia paraesthetica [GBR]**

A neuropathy characterized by pain, paresthesias, and sensory disturbances in the area supplied by the lateral femoral cutaneous nerve; usually due to compression of the nerve where it enters the thigh beneath the inguinal ligament, at the level of the anterior superior iliac spine.

**monoplegia**  
Paralysis of a limb.

**réflexe total**  
réflexe en masse

Réaction de toute la partie inférieure du corps dans les cas de section totale de la moelle. L'excitation des membres inférieurs provoque le mouvement de retrait, l'évacuation de la vessie et la sudation des membres paralysés.

**réflexe médioplaraire**

Extension du pied et flexion des orteils provoquées par la percussion du milieu de la plante du pied. L'arc réflexe correspondant est celui de S2.

**méralgie paresthésique**

Néuralgie de la face externe de la cuisse, accompagnée de paresthésies diverses et d'une hypoesthésie plus ou moins marquée du territoire douloureux. La pression, exercée en dessous et en dedans de l'épine iliaque supéro-antérieure, réveille la douleur. Le plus souvent primitive, la méralgie paresthésique peut être due à une compression du nerf fémoro-cutané.

**monoplégie**  
Paralysie d'un seul membre.

**Moro's reflex**

Moro reflex

Moro's embrace reflex

Moro embrace reflex

embrace reflex

Moro reaction

Moro response

Flexing and grasping movements of the forelimbs exhibited by a normal infant upon being subjected to sudden short drop, jarring of the table on which the infant lies, or a loud noise.

**muscle asthenia**

SEE myasthenia

**muscle atony**

SEE myatonia

**muscle atrophy**

muscle wasting

muscular atrophy

Diminished muscle mass or bulk which may be localized or generalized, symmetrical or asymmetrical. It is usually but not invariably accompanied by weakness and occurs from disease or from damage to muscle tissue or motor nerves.

**muscle guarding**

SEE guarding

**muscle hypertrophy**

Increase in muscle volume, usually the result of exercise or conditioning. It may also occur in hypothyroidism, congenital myotonia, congenital athetosis or familial muscular dystrophy.

NOTE Can also be due to steroid hormones.

**réflexe de Moro**

réflexe des bras en croix

Un des réflexes archaïques propres au nouveau-né : lorsqu'on soulève son siège en saisissant ses membres inférieurs, ou que l'on frappe fortement la table sur laquelle il est étendu, il étend ses membres supérieurs en croix, puis les ramène dans un mouvement d'embraceement.

**amyotrophie**

atrophie musculaire

fonte musculaire

Diminution de volume d'un muscle due à une lésion du motoneurone périphérique (amyotrophie neurogène) aiguë ou chronique, à une dystrophie musculaire, à une immobilisation prolongée ou à un traitement médicamenteux.

**hypertrophie musculaire**

Augmentation de volume d'un muscle, résultant habituellement d'un entraînement. Elle peut aussi être secondaire à une hypothyroïdie, une myotonie congénitale, une athétose congénitale, une dystrophie musculaire familiale.

NOTA Peut aussi être secondaire à la prise d'hormones anabolisantes.

**muscle splinting**  
SEE splinting

**muscle wasting**  
SEE muscle atrophy

**muscle weakness**

Reduced strength or power of single or repeated muscle contractions. Endurance alone is a less reliable indicator of muscle disease and may be related to motivation or to systemic illness.

Muscle weakness as a result of inflammatory myopathies occurs typically in proximal portions of the limbs, whereas weakness caused by most neuropathies is found in a distal or peripheral part.

**muscular atrophy**  
SEE muscle atrophy

**muscular defense**  
SEE guarding

**musician's cramp**

An occupational dystonia which may become painful, affecting those who play on musical instruments, and named usually according to the instrument played upon.

cf. occupational cramp

**myalgia**  
myodynia

Muscular pain.

**faiblesse musculaire**  
diminution de la force musculaire

La faiblesse musculaire sans atteinte neurologique se traduit par une sensation subjective de manque de force ou par un dérobement surtout aux membres inférieurs ou par une difficulté à se relever, etc. Elle entraîne un certain nombre de phénomènes de compensation : nécessité de prendre à deux mains la poignée d'une porte pour la tourner, par exemple.

**crampe des instrumentistes**  
crampe du musicien

Dystonie de fonction pouvant devenir douloureuse, survenant chez des instrumentistes et se traduisant par une fatigue de la main et de l'avant-bras, et une difficulté d'exécuter rapidement certains accords, en particulier ceux qui nécessitent un écart important entre le pouce et l'auriculaire ou qui demandent une flexion soutenue de l'index ou d'un des derniers doigts de la main gauche chez le guitariste.

cf. crampe professionnelle

**myalgie**  
myodynie

Douleur musculaire.

**myasthenia**  
muscle asthenia

Abnormal muscle fatigue; reduction of muscle power.

NOTE Specifically, myasthenia gravis.

**myatonia**  
myatony  
muscle atony

Reduction in or absence of muscle tone.

**myoclonia fibrillaris multiplex**  
SEE myokymia

**myoclonus**

Shock-like contractions of a portion of a muscle, an entire muscle, or a group of muscles, restricted to one area of the body or appearing synchronously or asynchronously in several areas. The phenomenon may be physiologic, as in nocturnal myoclonus, or pathologic, as manifestation of many brain diseases.

**myodynia**  
SEE myalgia

**myokymia**  
myoclonia fibrillaris multiplex

A state of almost continuous fasciculations, which impart a rippling appearance to the overlying skin. Often seen in the palpebral part of the orbicularis oculi muscle. Also in facial muscles as an occasional symptom in multiple sclerosis.

cf. fasciculation

**myotatic reflex**  
SEE stretch reflex

**myasthénie**

Fatigue musculaire, épuisement de la contractilité musculaire.

NOTA Terme utilisé aussi pour désigner la myasthénie grave.

**myatonie**  
atonie musculaire

Déficiência ou absence de la tonicité musculaire.

**myoclonie**

Contractions musculaires cloniques, brusques, semblables aux secousses provoquées par le choc électrique, involontaires, non systématisées, se répétant à des intervalles variables. Elles intéressent une partie d'un muscle, un muscle entier ou un groupe musculaire. C'est le symptôme principal de diverses affections nerveuses (encéphalite épidémique, paramyoclonus multiplex, chorée de Bergeron, etc.).

**myokymie**

Succession de contractions fasciculaires donnant un aspect d'ondulation ou de vermiculation. L'exemple clinique le plus fréquent est celui de la myokymie de la paupière inférieure chez le sujet normal. Dans la sclérose en plaques on rencontre parfois une myokymie de l'hémiface.

cf. fasciculation

**myotonia**

Delayed relaxation of a muscle after an initial contraction, characteristic of certain diseases such as myotonia congenita, myotonic dystrophy, and paramyotonia of von Eulenberg.

**neuralgia**

Paroxysmal pain which extends along the course of one or more nerves.

**numbness**

A lack or diminution of sensation in a part.

**obturator neuralgia**

Neuralgic pain radiating down the upper and medial aspect of the thigh and resulting from compression or irritation of the obturator nerve due to lesions in the pelvis or in the region of the obturator foramen, where an obturator hernia may be the cause.

**myotonic**

Lenteur à la décontraction musculaire, observée dans la myotonie congénitale (maladie de Thomsen), dans la paramyotonie (paralysie périodique de type hyperkaliémique) et dans la dystrophie myotonique.

**névralgie**

Douleur fréquemment paroxystique, siégeant sur le trajet d'un nerf sensitif, ou dans son territoire d'innervation.

**engourdissement**

Sensation anormale éprouvée dans un membre ou un segment de membre, avec gêne fonctionnelle à la mobilité active; elle est due le plus souvent à une stase circulatoire, à une compression nerveuse périphérique ou à une atteinte du système nerveux central.

**névralgie obturatrice**

Névralgie localisée à la partie supéro-interne de la cuisse, et irradiant vers le genou et le bord interne du talon. La pression au trou obturateur, le pincement des muscles adducteurs et l'adduction de la cuisse réveillent la douleur. Plus fréquente chez la femme, lors de lésions annexielles ou de hernie obturatrice.



**occupational cramp**  
professional cramp  
occupation spasm  
professional spasm  
fatigue spasm

Any of various disorders in which painful spasm develops in the muscles associated with the movements and activities required by a particular occupation, rendering the movements increasingly difficult to perform. The disorders may be psychosomatic in origin and include writer's cramp (see that term), violin player's cramp, and many more.

cf. musician's cramp

### **ophthalmoplegia**

Paralysis of the eye muscles.

**opisthotonos**  
opisthotonus

Tetanic spasm occurring in the muscles of the back causing the head and lower limbs to bend backward and arching of the body so that it rests on the heels and head.

**Oppenheim sign**  
Oppenheim's reflex

A sign of a lesion of the pyramidal tract: extension of the big toe with fanning out of the other toes can be seen on applying pressure progressively more distally along the length of the tibial crest.

cf. Babinski's sign

**painful points**  
SEE Valleix's points

**crampe professionnelle**  
crampe fonctionnelle  
spasme professionnel  
spasme fonctionnel  
spasme de fatigue  
dystonie de fonction

Trouble tonique occasionné par un acte musculaire ou un geste bien déterminé et toujours identique, observé fréquemment dans les professions où se produit une répétition des mêmes gestes.

NOTA L'acte en cause n'est pas toujours lié à une profession, aussi le terme de «dystonie de fonction» paraît-il mieux s'appliquer à ce trouble moteur singulier.

cf. crampe des écrivains, crampe des instrumentistes

### **ophtalmoplégie**

Paralyse des muscles de l'oeil.

**opisthotonos**

Contraction musculaire de tous les muscles postérieurs du cou et du rachis entraînant une attitude caractéristique du malade qui ne repose que sur la tête et les talons. Ce phénomène survient au cours d'un renforcement aigu et douloureux de la contracture musculaire, à la phase d'état du tétanos.

**signe d'Oppenheim**  
réflexe d'Oppenheim

Dans les lésions des voies pyramidales, extension du gros orteil avec écartement en éventail des autres orteils, provoquée par la compression digitale exercée le long de la crête tibiale.

NOTA Équivalent du signe de Babinski (voir ce terme).

### **pain sensation**

With the patient's eyes closed, test the forehead, cheeks and jaw on each side for pain sensation. Use a safety pin, occasionally substituting the blunt end for the point as a stimulus. Ask the patient to report whether it is "sharp" or "dull" and to compare sides.

**pallesthesia** [USA]  
**pallaesthesia** [GBR]  
vibratory sensibility\*  
vibratory sensation\*  
vibration sense\*  
bone sensibility

Sensibility to vibrations; the peculiar vibrating sensation felt when a vibrating tuning fork is placed against a subcutaneous bony prominence of the body.

Vibratory sensation may be tested by applying a vibrating tuning fork to the various bony prominences over the body. The patient should be asked to determine whether or not the tuning fork is vibrating. If he can perceive vibration, he should then be asked to decide when the vibration stops.

**palsy**  
SEE paralysis

**paraesthesia**  
SEE paresthesia

**paralysis**  
palsy

Loss or impairment of motor function in a part due to a lesion of the neural or muscular mechanism.

### **sensibilité à la douleur**

La sensibilité à la douleur est explorée par la piqûre d'une épingle.

**pallesthésie**  
sensibilité vibratoire\*  
sens vibratoire\*

Sensibilité osseuse aux vibrations, étudiée à l'aide du diapason appliqué sur la peau.

La sensibilité vibratoire (pallesthésie) : un diapason dont la mise en vibration doit être silencieuse est appliqué sur les saillies osseuses (malléoles, tibia, phalanges). On prie le sujet de différencier un simple contact d'une vibration ou de signaler son arrêt inopiné.

**paralytic**

Diminution ou perte passagère ou définitive de la fonction motrice, en général consécutive à une lésion nerveuse centrale ou périphérique.

**paralytic gait**  
**paretic gait**

The shuffling gait, with short steps and dragging of the limbs, seen in paralysis of the lower limbs.

**paraparesis**

A partial paralysis of the lower extremities.

**paraplegia**

Flaccid or spastic paralysis of the lower limbs. If caused by a spinal cord lesion there is also associated paralysis of the lower trunk and sphincters.

**paresis**

Slight or incomplete paralysis, with reduction in muscle power.

**paresthesia [USA]**  
**paraesthesia [GBR]**

Abnormal sensations that the patient experiences in the absence of specific stimulation; these include feelings of cold, warmth, tingling, prickling, tightness, and numbness. Occurs with disease of the peripheral nerves, roots, or posterior columns of the spinal cord.

NOTE Terms usually used in the plural form in this meaning.

cf. dysesthesia

**paretic gait**  
SEE paralytic gait

**Parkinsonian gait**  
SEE festinating gait

**démarche à petits pas**

Démarche dans laquelle le malade avance lentement, en hésitant, détachant difficilement ses pieds du sol et ne les faisant passer l'un devant l'autre que très péniblement. Elle est caractéristique de la paralysie pseudobulbaire.

**paraparésie**

Parésie localisée à la moitié inférieure du corps.

**paraplégie**

Paralysie des deux membres inférieurs, associée ou non à celle des muscles du tronc et des sphincters.

**parésie**

Paralysie légère ou incomplète, se traduisant par une diminution de la force musculaire.

**paresthésie**

Sensation anormale apparaissant en dehors de toute excitation. Les principales paresthésies sont les fourmillements, picotements, engourdissements, sensations de chaud ou de froid, etc. Les paresthésies s'observent dans de nombreuses affections du système nerveux, mais aussi au cours de divers troubles circulatoires.

NOTA Terme habituellement utilisé au pluriel dans ce sens.

cf. dysesthésie

**patellar reflex**  
patellar tendon reflex  
knee jerk  
knee reflex

Contraction of the quadriceps femoris muscle with extension of the leg at the knee in response to a quick tap against the patellar tendon. Tests the integrity of L2, L3, and L4.

**pathologic reflex**

Any abnormal reflex indicative of a diseased state.

**pathologic shortening reflex**  
SEE flexion spinal defense reflex

**penile reflex**  
SEE bulbocavernosus reflex

**penis reflex**  
SEE bulbocavernosus reflex

**Phalen's maneuver**  
Phalen maneuver  
Phalen's test  
wrist flexion test

A method of bringing out or accentuating the symptoms of a carpal tunnel syndrome (pain and paresthesia) by forced flexion of the affected wrist for 30-60 seconds.

**réflexe rotulien**  
réflexe patellaire  
réflexe quadricipital

Extension brusque de la jambe sur la cuisse provoquée par la percussion du tendon rotulien, explorant surtout la 4<sup>e</sup> racine lombaire, mais également L2 et L3.

**réflexe pathologique**

Réflexe témoin d'un état pathologique et ordinairement absent chez un sujet sain (signe d'Oppenheim, réflexe de Hoffmann, etc.).

**test de la flexion du poignet**  
manoeuvre de Phalen

Manoeuvre consistant en une flexion maximale du poignet qui entraîne rapidement, en cas de compression du médian dans le canal carpien, des paresthésies dans le territoire du médian.

### **pill-rolling tremor**

Any static tremor of the hands such as seen typically in paralysis agitans, which takes the form of flexion-extension of the fingers, combined with adduction-abduction of the thumb; the subject appears to be rolling a small object between the thumb and the tips of the fingers.

### **pilomotor reflex trichographism**

Sympathetically mediated erection of the dermal papillae (goose flesh) and hair in response to a local cold or tactile stimulus, exposure of the body to cold, or a frightening or thrilling emotion.

### **polymyalgia**

Myalgia affecting several muscles.

### **posture sense position sense**

A variety of muscular sense by which the position or attitudes of the body or its parts are perceived.

### **geste d'émiettement rouler une cigarette émietter du pain mouvement d'émiettement**

Tremblement de repos observable dans la maladie de Parkinson, caractérisé par des mouvements alternés de flexion-extension des doigts et d'adduction-abduction du pouce.

### **réflexe pilomoteur réflexe pilo-moteur**

Redressement des poils et phénomène de la chair de poule provoqués par l'application sur le revêtement cutané d'un stimulus nociceptif (douleur, froid) ou par des états psycho-affectifs (frayeurs, émotions diverses). L'étude de ce réflexe d'ordre sympathique peut être utilisée pour faire le diagnostic du siège de certaines affections nerveuses.

### **polymyalgie**

Myalgie affectant plusieurs muscles.

### **statessthésie sens des attitudes sensibilité posturale sens des positions segmentaires sens des positions**

Forme particulière de sensibilité musculaire qui permet de se rendre compte de la position du corps et de ses parties.

Le sens des positions segmentaires : on déplace le gros orteil ou un doigt du sujet qui doit se laisser faire passivement et savoir la position du segment de membre (en haut ou en bas). Ou encore on déplace dans différentes positions son pouce et on lui demande de venir le saisir sans hésiter avec l'autre main (préhension aveugle).

**pressure sense**  
pressure touch  
baresthesia

The perception of the amount of weight or of pressure which is exerted upon a part of the body.

**professional cramp**  
SEE occupational cramp

**professional spasm**  
SEE occupational cramp

**pronation phenomenon**  
pronation sign  
pronator sign  
Babinski's sign (2)

Immediate return to pronation position of the hand on the affected side of the hemiplegic patient when both hands are passively supinated and suddenly released.

**protopathic sensibility**  
protopathic sensation

The sensibility to stimulations of pain and temperature which is low in degree and poorly localized. Such sensibility exists in the skin and in the viscera, and acts as a defensive agency against pathologic changes in the tissues.

**pseudoparalysis**

The inability to move a limb or limbs, due to voluntary inhibition of motion because of pain, to incoordination, or other cause, but without actual paralysis.

**puncta dolorosa**  
SEE Valleix's points

**quadriparesis**  
tetraparesis

Weakness of all four limbs.

**baresthésie**  
sensibilité baresthésique  
sensibilité à la pression

Sensibilité tactile profonde au poids ou à la pression.

**phénomène de la pronation**

En cas d'hémiplégie, phénomène par lequel l'avant-bras et la main paralysés, après avoir été placés en supination, reviennent en pronation.

**sensibilité protopathique**

Sensibilité mise en jeu par les stimuli nociceptifs, dépourvue de finesse discriminatoire, et dont l'écho affectif est toujours important.

**pseudo-paralysie**  
pseudoparalysie

Limitation des mouvements d'un ou de plusieurs membres, sans rapport avec une lésion des centres nerveux ou des voies motrices, souvent due à la douleur ou à une inhibition volontaire dictée par l'incoordination musculaire.

**quadriparésie**  
tétraparésie

Parésie des quatre membres.

**quadriplegia**  
**tetraplegia**

Paralysis of all four limbs and usually the trunk.

NOTE Often associated with sphincter weakness.

**radial jerk**  
SEE brachioradialis reflex

**radial reflex**  
SEE brachioradialis reflex

**radiculalgia**  
SEE root pain

**radicular pain**  
SEE root pain

**radiopronator reflex**

Pronation of the forearm upon striking the radius.

NOTE Pronator reflex is a generic term commonly used in the sense of either radiopronator reflex or ulnar reflex (see that term).

**reverse Phalen maneuver**

Reproduction of pain and paresthesia in patients with carpal tunnel syndrome on hyperextension of the hand.

**Romberg's sign**

Swaying of the body or falling when standing with the feet close together and the eyes closed; observed in tabes dorsalis.

**quadriplégie**  
**tétraplégie**

Paralysie des quatre membres et souvent du tronc.

NOTE S'accompagne souvent de troubles sphinctériens.

**réflexe radiopronateur**  
**réflexe radio-pronateur**

Réflexe tendineux caractérisé par la pronation de l'avant-bras après percussion de la face antéro-externe du radius et correspondant à la sixième racine cervicale.

**test de l'hyperextension du poignet (prop.)**  
**manoeuvre de Phalen inversée (prop.)**

Dans le syndrome du canal carpien, manoeuvre réveillant la douleur et les paresthésies par hyperextension du poignet.

**signe de Romberg**

Signe d'ataxie statique : le sujet, en station debout avec les talons joints, ne parvient pas à garder l'équilibre lorsqu'on lui dit de fermer les yeux, et présente des oscillations pouvant aller jusqu'à la chute.

**root pain**  
**radicular pain**  
**radiculalgia**

Pain radiating along the cutaneous area or dermatome corresponding to one or more spinal roots and resulting from disease, compression, or injury of the affected root, roots, or spinal nerve.

**saddle anesthesia**

Anesthesia in the area of the buttocks, perineum, posterior surfaces of the thighs, and genital parts, due to involvement of lowest sacral and coccygeal nerves.

**Saturday night paralysis**  
**Saturday night palsy**

Paralysis of muscles supplied by one radial nerve. This condition was originally described in individuals who went to sleep in a drunken stupor on a Saturday night with one arm over the back of a chair so that the nerve was compressed in its spiral groove.

**scapulohumeral reflex**  
**scapuloperiosteal reflex**

Contraction of muscles of the shoulder girdle and arm caused by tapping the lower part of the medial border of the scapula.

**scissors gait**  
**scissor gait**

A spastic gait characteristic of patients with spastic diplegia or paraplegia. The thighs are strongly adducted, crossing alternately in front of one another, resulting in short steps and slow progression.

**seizure**  
**SEE epileptic attack**

**radiculaire**  
**douleur radiculaire**  
**algie radiculaire**

Douleur due à la souffrance d'une racine nerveuse et s'étendant au territoire de cette racine.

**anesthésie en selle**  
**anesthésie en culotte**

Anesthésie des fesses, de la face postérieure des cuisses, du périnée, des organes génitaux observée en cas d'atteinte des nerfs de la queue de cheval.

**paralyse des amoureux**  
**paralyse du samedi soir**

Paralyse par compression le long du nerf radial, causée par l'appui du bras rejeté en arrière sur le dossier d'une chaise ou par la tête du partenaire appuyée sur le bras.

**réflexe scapulo-huméral**

Contraction des divers muscles de la ceinture scapulaire et du bras provoquée par la percussion du bord interne de l'omoplate.

**démarche en ciseaux**

Démarche des malades atteints de paraplégie spasmodique, dans laquelle, à chaque pas, l'adduction des cuisses s'accroît au point que les genoux se croisent, réalisant une progression lente à petits pas.



**sensibility**

The ability of a nerve or end organ to receive and transmit impulses.

**sensory loss**

SEE anesthesia

**shuffling gait****skin sensation**

SEE cutaneous sensation

**spasm**

A sudden, powerful, involuntary contraction of muscle.

**spastic gait**

The gait seen in spasticity of the lower limbs, in which the limbs are stiff, the feet are plantar-flexed, and each step is carried out by circumduction, often with dragging of the toes.

**sensibilité**

Propriété que possèdent certaines parties du système nerveux de recevoir, de transmettre ou de percevoir des impressions. Celles-ci peuvent être recueillies à la surface du corps ou dans l'intimité de l'organisme.

**démarche traînante**

Dans la sciatique paralysante S1, par hernie du disque lombo-sacré, la paralysie porte essentiellement sur les muscles de la loge postérieure de la jambe, ce qui entraîne l'impossibilité de se dresser, de se maintenir et de marcher sur la pointe du pied, et fait la démarche traînante.

**spasme**

Contraction musculaire involontaire, subite, intense et passagère.

**démarche spasmodique**

démarche de gallinacé

Démarche des malades atteints de paraplégie spasmodique. Les membres inférieurs sont raidis, les cuisses et les genoux rapprochés, les pieds, en équinisme, glissent sur le sol et ne sont portés l'un devant l'autre que par l'oscillation du tronc qui s'incline alternativement à droite et à gauche en décrivant une légère rotation (démarche de gallinacé de Charcot).

NOTA Démarche de gallinacé : peu usité.

## **spastic hemiplegia**

Hemiplegia marked by spasticity of the muscles of the paralysed part and increased tendon reflexes.

## **spasticity**

A state of hypertonicity, or increase over the normal tone of a muscle, with heightened deep tendon reflexes.

The increase in tone which accompanies lesions of the pyramidal pathways is called spasticity. It is characterized by a rapid build-up in resistance during the first few degrees of passive movement and then, as the movement continues, there is a sudden lessening of resistance. This phenomenon is likened to the sensations encountered when opening a clasp knife and in shorthand terms is called "clasp-knife spasticity".

## **spastic paralysis spastic palsy**

Paralysis accompanied by increased muscle tone and exaggerated tendon reflexes (spasticity).

## **spastic paraplegia**

Paralysis of the legs with increased muscular tone and hyperactive tendon reflexes, clonus, and Babinski signs; seen in a variety of diseases that involve the corticospinal pathways in the spinal cord.

## **hémiplégie spasmodique hémiplégie spastique**

Hémiplégie caractérisée par des contractures musculaires spastiques (non plastiques), surtout distales; l'avant-bras est fléchi en pronation, le membre inférieur est en extension, les réflexes d'élongation musculaire sont exagérés. C'est le stade tardif de toute hémiplégie vasculaire. Une hémiplégie est rarement spasmodique d'emblée.

## **spasticité hypertonie spastique**

Hypertonie accusée des muscles squelettiques, avec rigidité et hyperréflexie.

L'hypertonie spastique est la caractéristique fondamentale du syndrome pyramidal : les mouvements imposés rencontrent une résistance dont l'intensité s'accroît avec le degré d'étirement, ce qui lui confère un caractère élastique, le membre reprenant sa position initiale dès qu'il est abandonné; lorsque le déplacement est poursuivi en dépit de la résistance, celle-ci peut céder brusquement à la façon d'une lame de canif.

## **paralysie spastique paralysie spasmodique**

Paralysie accompagnée d'une exagération du tonus musculaire et des réflexes tendineux.

## **paraplégie spastique paraplégie spasmodique**

Paraplégie associée à une augmentation du tonus des muscles atteints et à une hyperréflexie tendineuse.

### **spastic quadriplegia**

Paralysis of both arms and legs with increased muscular tone and hyperactive deep tendon reflexes.

### **spinal reflex**

Any reflex whose arc is connected with a center in the spinal cord.

### **splinting muscle splinting**

Rigidity of muscles occurring as a means of avoiding pain caused by movement of the part.

### **steppage gait drop-foot gait**

The high-stepping gait with exaggerated flexion at the hip and knee, the advancing foot hanging with the toe pointing toward the ground (foot drop). It is due to paralysis of the anterior tibial and peroneal muscles and is seen in lesions of the lower motor neuron, such as multiple neuritis, lesions of the anterior motor horn cells, and lesions of the cauda equina.

### **quadriplégie spasmodique tétraplégie spasmodique**

Les signes cliniques de myélopathie de la cervicarthrose sont habituellement ceux d'une quadriplégie spasmodique, inconstamment associés à des troubles de la sensibilité et à des signes radiculaires cervicaux.

### **réflexe spinal**

Tout réflexe dépendant d'un centre situé dans la moelle épinière.

### **contracture musculaire antalgique contracture antalgique réflexe contracture douloureuse réflexe**

L'arthrose s'accompagne presque toujours d'une limitation de la mobilité articulaire. La limitation des mouvements est due surtout à la rétraction capsulo-ligamentaire, parfois à l'ostéophytose, parfois aussi à une contracture musculaire antalgique.

### **steppage démarche en steppant**

Trouble de la marche lié à une paralysie des muscles de la loge antéro-externe de la jambe entraînant une incapacité à relever le pied et par-là même une flexion accusée de la cuisse sur le bassin pour ne pas heurter contre le sol la pointe du pied, qui est constamment abaissée. Ce trouble traduit, en règle générale, une atteinte tronculaire du nerf sciatique poplité externe, mais peut s'observer dans les syndromes radiculaires L4-L5 ou au cours des atteintes de la corne antérieure de la moelle.

stocking anesthesia [USA]  
stocking anaesthesia [GBR]  
stocking sensory loss

Anesthesia in the area covered by a stocking or sock. When occurring in a single limb with an abrupt transition between the areas of normal and impaired sensation, especially when the "level" corresponds to a joint, this may be a hysterical phenomenon. When present in both lower limbs, with a gradual transition from impaired to normal areas of sensory perception, and especially when there are similar findings (glove anesthesia) (see that term) in the upper limbs, it is usually indicative of polyneuropathy.

stretch reflex  
myotatic reflex

Reflex contraction of a muscle induced by stretching it, as occurs in the deep tendon reflexes.

superficial abdominal reflex  
abdominal cutaneous reflex  
abdominal skin reflex  
abdominal reflex

Contraction in a localized region of the abdominal wall musculature upon stroking the overlying skin.

NOTE 1. Abdominal reflex: a generic term generally referring to superficial abdominal reflex but sometimes also to deep abdominal reflex (see that term).

2. Terms most commonly used in the plural form.

superficial anal reflex  
SEE anal reflex

anesthésie en chaussette

Anesthésie concernant la surface qu'occupe une chaussette. Elle s'observe notamment dans les polyneuropathies et l'hystérie.

cf. anesthésie en gant

réflexe myotatique

Contraction réflexe d'un muscle, provoquée par son étirement.

réflexe cutané abdominal  
réflexe abdominal

Contraction des muscles de la paroi abdominale à la suite d'une excitation mécanique de la peau de l'abdomen.

NOTA 1. Réflexe abdominal : terme générique utilisé généralement dans le sens de réflexe cutané abdominal, mais aussi parfois dans le sens de réflexe des muscles abdominaux (voir ce terme).

2. Termes généralement utilisés au pluriel.

**superficial reflex**  
cutaneous reflex

A specific somatic or automatic motor response elicitable by sensory stimulation of a localized region of the skin, cornea, or mucous membrane.

**superficial sensation**  
SEE cutaneous sensation

**supinator jerk**  
SEE brachioradialis reflex

**supinator reflex**  
SEE brachioradialis reflex

**supraumbilical reflex**  
SEE epigastric reflex

**sustained clonus**

Sustained clonus, i.e. contractions which continue as long as stretch is applied, reflects exaggerated tendon reflexes as a result of damage to the pyramidal pathway and is a "hard" neurological sign.

**réflexe cutané**  
réflexe superficiel

Contraction réflexe d'un muscle ou d'un groupe de muscles à la suite de l'excitation d'une zone bien déterminée, cutanée ou muqueuse.

**clonus inépuisable**

L'exagération du réflexe achilléen s'accompagne habituellement d'un clonus du pied qui se recherche de la façon suivante : on saisit l'avant-pied et on porte brusquement le pied en dorsiflexion; on provoque une succession rythmée de mouvements de flexion plantaire, persistant aussi longtemps qu'on maintient une certaine pression sur l'avant-pied. Ce clonus inépuisable ou clonus vrai diffère du faux clonus, fait de quelques secousses vite épuisées.

### **sympathalgia**

Any of various syndromes characterized by neuralgic pain and paresthesiae and in which dysfunction of the sympathetic nervous system is believed to play a part, such as causalgia.

NOTE An imprecise and outmoded term.

### **synkinesis**

syncinesis

Involuntary movement accompanying a voluntary one; as the movement of a closed eye following that of the uncovered one, or the movement occurring in a paralyzed muscle accompanying motion in another part.

### **tactile agnosia**

SEE astereognosis

### **tactile sensation**

tactile sense

touch

light touch

A sensation best tested by gently touching the skin with a wisp of cotton wool; the patient's eyes should be covered.

### **sympathalgia**

Douleur imprécise de type variable (fourmillement, tiraillement, battement, distension et surtout brûlure), souvent continue, avec des paroxysmes intolérables. La douleur a tendance à s'étendre; elle s'accompagne souvent de troubles vasomoteurs et psycho-affectifs. Elle est due en général à une irritation des fibres sympathiques, mais peut survenir sans cause apparente. Elle intervient dans grand nombre d'algies faciales.

### **syncinésie**

Mouvement involontaire survenant dans un groupe musculaire non adéquat lors de la réalisation souvent infructueuse d'un mouvement volontaire par un membre plus ou moins paralysé. Les syncinésies peuvent survenir sur l'hémicorps homolatéral ou controlatéral au mouvement volontaire à réaliser.

### **sensibilité tactile**

Sensibilité superficielle explorée en mettant un morceau de coton au contact des téguments, le malade ayant les yeux fermés.

**temperature sensation**

temperature sense  
thermesthesia [USA]  
thermæsthesia [GBR]  
thermoesthesia [USA]  
thermoaesthesia [GBR]  
thermal sense  
thermic sense

Sensitivity to temperature evaluated by applying test tubes containing cold and hot water to varying parts of the body.

**tender points**

SEE Valleix's points

**tendon reflex**

SEE deep reflex

**tetany**

A state of increased excitability and spontaneous activity of the central and peripheral nervous system, caused by alkalosis or a decrease of serum calcium, manifested by intermittent numbness and cramps or twitchings of the extremities, carpopedal spasm, laryngospasm, confusion, and such signs of neuromuscular hyperexcitability as the Chvostek, peroneal, Trousseau, and Erb signs. Associated with hypoparathyroidism, vitamin D deficiency, deficiencies in the absorption or utilization of calcium as in rickets or the celiac syndrome, and possibly magnesium deficiency.

**sensibilité thermique**

thermesthésie  
thermoesthésie

Sensibilité à la chaleur et au froid explorée à l'aide de deux tubes contenant de l'eau chaude ou froide, appliqués dans un ordre variable sur les téguments.

**tétanie**

Syndrome caractérisé par un état permanent d'hyperexcitabilité neuromusculaire, se traduisant par des accès de contractures musculaires localisées surtout aux extrémités des membres. Il est ordinairement dû à un trouble du métabolisme du calcium (hypoparathyroïdie, hypocalcémie, hypovitaminose D, etc.) ou à une alcalose. Aux membres supérieurs, la contracture typique réalise la main d'accoucheur; aux membres inférieurs, elle produit le spasme carpo-pédal. Les spasmes peuvent s'étendre également au visage et à la glotte (laryngospasme). Ils peuvent s'associer à des convulsions. Le diagnostic se base sur l'existence de signes cliniques (signe de Chvostek, phénomène de Trousseau) et électriques.

**tetraparesis**

SEE quadripareisis

**tetraplegia**

SEE quadriplegia

**thermaesthesia**  
SEE temperature sensation

**thermal sense**  
SEE temperature sensation

**thermanaesthesia**  
SEE thermoanesthesia

**thermanalgesia**  
SEE thermoanesthesia

**thermanesthesia**  
SEE thermoanesthesia

**thermesthesia**  
SEE temperature sensation

**thermic sense**  
SEE temperature sensation

**thermoaesthesia**  
SEE temperature sensation

**thermoanesthesia** [USA]  
**thermoanaesthesia** [GBR]  
**thermanesthesia** [USA]  
**thermanaesthesia** [GBR]  
**thermoanalgesia**  
**thermanalgesia**

Loss of the normal sense of temperature, or loss of ability to differentiate between hot and cold.

**thermoesthesia**  
SEE temperature sensation

**tic douloureux**  
SEE trigeminal neuralgia

**thermoanesthésie**  
**thermoalgésie**  
**thermanalgésie**

Abolition de la sensation normale à la chaleur ou perte de l'aptitude à reconnaître le chaud du froid.



**Tinel's sign****Tinel sign**

A tingling sensation in the distal end of a limb when percussion is made over the site of a nerve. It indicates a partial lesion or the beginning regeneration of the nerve.

**NOTE** It is, for example, a sign of compression of the carpal tunnel, when pain is elicited in the distribution of the median nerve by tapping over the volar carpal ligament.

**tingling**

A prickling sensation, usually repetitive.

**tonic spasm**

Spasm in which rigidity persists for a considerable time.

**touch**

SEE tactile sensation

**tremor**

A rhythmic, repetitive involuntary movement, often of constant amplitude and frequency, generally involving one or more limbs, sometimes the head, neck, lips, tongue, or other parts of the body. Tremor may be transient or constant, restricted or generalized, rapid or slow.

**triceps reflex****triceps jerk**

Extension at the elbow joint induced by tapping the triceps tendon near its insertion into the olecranon, with the elbow held semiflexed.

**triceps surae reflex**

SEE Achilles tendon reflex

**signe de Tinel**

Sensation de fourmillement ressentie dans la partie distale d'un membre lors de la percussion le long d'un nerf périphérique, témoignant d'une atteinte ou d'un début de régénérescence de ce nerf.

**NOTA** S'observe, par exemple, dans le syndrome du canal carpien à la percussion du nerf médian, à la partie externe de la face antérieure du poignet.

**picotement**

Sensation de légères piqûres répétées (sur la peau, les muqueuses).

**spasme tonique**

Spasme entraînant une rigidité prolongée.

**tremblement**

Suite d'oscillations rythmiques involontaires qui animent une partie du corps ou le corps tout entier. Ces oscillations peuvent être passagères ou permanentes, discrètes ou marquées, rapides ou lentes.

**NOTA** Lorsque le tremblement est fin et rapide on l'appelle trémulation.

**réflexe olécranien****réflexe tricipital****réflexe olécranien**

Extension de l'avant-bras sur le bras après percussion du tendon du triceps brachial au-dessus de l'olécrane. L'arc réflexe est celui de C7.

**trichographism**  
SEE pilomotor reflex

**trigeminal neuralgia**  
tic douloureux

Excruciating episodic pain in the area supplied by the trigeminal nerve, often precipitated by stimulation of well-defined trigger points.

**trismus**  
lockjaw

Spasm of the masticatory muscles, with difficulty in opening the mouth (lockjaw); a characteristic early symptom of tetanus.

**Trousseau's sign**  
Trousseau's phenomenon

In latent tetany, the occurrence of carpal spasm or accoucheur's hand, elicited when the upper arm is compressed, as by a tourniquet or a blood pressure cuff.

**two-point discrimination**

The ability to discriminate between two punctate stimuli applied simultaneously to the skin. The minimal separation at which discrimination is possible is proportional to the distance between the points, and varies in different skin areas.

**névralgie faciale**  
névralgie essentielle du trijumeau  
tic douloureux de la face

Syndrome douloureux localisé au territoire sensitif d'une des branches du nerf trijumeau (maxillaire supérieur le plus souvent) et caractérisé par des accès de crises douloureuses unilatérales, intenses et fulgurantes, spontanées ou plus souvent déclenchées par la stimulation d'une zone cutanéomuqueuse déterminée.

**trismus**

Contracture spastique des muscles masticateurs rendant difficile l'ouverture de la bouche. C'est un symptôme précoce et caractéristique du tétanos.

**signe de Trousseau**  
phénomène de Trousseau

Accès de contracture (main d'accoucheur, spasme carpopédal) que l'on provoque dans la tétanie par la compression des membres, à l'aide d'un garrot, au niveau des principaux troncs nerveux ou des vaisseaux.

**discrimination spatiale**

On étudie les capacités de discrimination spatiale en évaluant à l'aide d'un compas de Weber ou simplement de deux épingles, la distance minima qui doit exister entre deux points pour que leur stimulation simultanée soit perçue séparément.

**ulnar reflex**

Pronation and adduction of the hand caused by tapping the styloid process of the ulna.

NOTE Pronator reflex is a generic term commonly used in the sense of either ulnar reflex or radiopronator reflex (see that term).

**Valleix's points**

painful points

tender points

Beard-Valleix points

puncta dolorosa

Various points in the course of a nerve, pressure upon which is painful in cases of neuralgia; these points are: (1) where the nerve emerges from the bony canal; (2) where it pierces a muscle or aponeurosis to reach the skin; (3) where a superficial nerve rests upon a resisting surface where compression is easily made; (4) where the nerve gives off one or more branches; and (5) where the nerve terminates in the skin.

**vibration sense**

SEE pallesthesia

**vibratory sensation**

SEE pallesthesia

**vibratory sensibility**

SEE pallesthesia

**withdrawal reflex**

SEE flexion spinal defense reflex

**wrist flexion test**

SEE Phalen's maneuver

**réflexe cubitopronateur**

réflexe cubito-pronateur

réflexe cubital

Pronation de la main et de l'avant-bras provoquée par la percussion de la face postérieure de l'apophyse styloïde du cubitus, l'avant-bras étant placé dans une position intermédiaire entre la pronation et la supination.

**points de Valleix**

points de Beard-Valleix

points douloureux

Points dont la pression déclenche au cours d'une névralgie, une exacerbation de la douleur, et qui sont situés aux endroits où un filet du nerf traverse une aponévrose avant de devenir sous-cutané, où un nerf sort d'un conduit osseux, où un nerf vient en contact direct avec une surface osseuse contre laquelle il peut être comprimé.

**writer's cramp**  
**writers' cramp**

An occupational dystonia which may become painful, affecting chiefly the muscles of the thumb and two adjoining fingers, induced by excessive use of a writing instrument; it is spastic, paralytic, and tremulous.

cf. occupational cramp

**crampe des écrivains**

Dystonie de fonction pouvant devenir douloureuse, caractérisée par l'apparition d'une contracture des muscles de la main lors de l'écriture, qui s'en trouve entravée. On distingue trois types : spasmodique, paralytique et trémulante. Elle est généralement localisée aux muscles des trois premiers doigts de la main, mais peut s'étendre aux muscles pronateurs et supinateurs ainsi qu'aux muscles de l'épaule.

cf. crampe professionnelle

## EXTRA-ARTICULAR MANIFESTATIONS / MANIFESTATIONS EXTRA-ARTICULAIRES

---

### **abdominal pain**

Pain in the abdomen. Experienced in a great variety of conditions including broken ribs; intercostal neuralgia; herpes zoster; myalgia; periostitis; colic; hepatic, gastric, or renal ulcer; gallbladder disorders; carcinoma in late stages; and gummata of this region.

### **absence attack**

absence seizure  
petit mal seizure

A seizure characterized by a sudden transient lapse of consciousness, by a blank stare, as in a state of "suspended animation", sometimes accompanied by minor motor activities such as blinking of the eyes, smacking of lips, stereotyped hand movements and automatism, often occurring many times in succession; seen in petit mal epilepsy; associated with a typical three per second spike-and-wave pattern on the electroencephalogram.

NOTE Can be seen in systemic lupus erythematosus.

### **absent pulses**

pulselessness

Lack of arterial pulsations at traditionally accessible sites. Absence of palpable peripheral pulsés occurs in giant cell arteritis (Takayasu and temporal arteritis) as well as with thromboembolic states. Arteritis is associated with various rheumatic diseases.

### **amaurosis fugax**

SEE transient blindness

### **douleur abdominale**

Douleur ressentie au niveau de l'abdomen. Elle peut être d'origine intra-abdominale (péritonite du lupus érythémateux disséminé, vasculite) ou extra-abdominale. Lorsqu'il s'agit d'une douleur référée à l'abdomen originant, par exemple, de la colonne dorso-lombaire, on parlera d'une douleur pseudo-viscérale.

### **absence**

Atténuation ou suspension de très brève durée (2 à 15 secondes) des fonctions psychiques supérieures qui accompagne certaines décharges épileptiques généralisées.

NOTA Peut s'observer dans le lupus érythémateux disséminé.

### **disparition des pouls**

abolition des pouls

Absence de pulsations aux sites usuels (exemples : dans l'artérite temporale, dans la maladie de Takayasu, etc.).

**anorexia**

Lack or loss of the appetite for food.

**anxiety**

A feeling of apprehension, uncertainty, and fear without apparent stimulus, and associated with physiological changes (tachycardia, sweating, tremor, etc.).

NOTE Can be seen in systemic lupus erythematosus.

**aphonia**

Loss of the voice in consequence of disease or injury of the organ of speech.

NOTE Can be seen in relapsing polychondritis.

**aphthous stomatitis**  
stomatitis aphthosa

A disease of the oral mucosa characterized by small whitish ulcerative lesions surrounded by a red border (aphthae); its onset has been chiefly associated with mild local traumatic injury, allergic conditions, endocrine-associated conditions (such as menstruation), and emotional stress.

NOTE Can be seen in Behçet's disease.

**arcus senilis**

A gray opaque ring surrounding the margin of the cornea, but separated from the margin by an area of clear cornea, usually occurring bilaterally in persons of 50 years or older as a result of lipid degeneration.

NOTE Can be seen in osteogenesis imperfecta.

**anorexie**

Diminution marquée ou perte de l'appétit.

**anxiété**

Sensation de malaise psychique caractérisée par la crainte d'un danger imminent et inévitable, accompagnée d'une impression de constriction précordiale.

NOTA Peut s'observer dans le lupus érythémateux disséminé.

**aphonie**

Perte plus ou moins complète de la voix, causée par une lésion ou une paralysie de l'organe de la phonation.

NOTA Peut s'observer dans la polychondrite chronique atrophiante.

**stomatite aphteuse**

Éruption vésiculeuse siégeant sur la muqueuse buccale et laissant après elle des ulcérations superficielles. Elle s'accompagne parfois de phénomènes généraux (fièvre, céphalée, étourdissements) et de troubles gastro-intestinaux consistant surtout en diarrhée et en hémorragies.

NOTA Peut s'observer dans la maladie de Behçet.

**arc sénile**  
gérontoxon

Anneau opaque situé à la périphérie cornéenne, toujours séparé du limbe par un anneau plus transparent. Presque toujours bilatéral, il est constitué par des dépôts de lipoides et apparaît généralement vers la cinquantaine.

NOTA Peut s'observer dans l'ostéogenèse imparfaite.

**arterial hypertension**  
SEE hypertension

**arterial hypotension**  
SEE hypotension

**ascites**

An accumulation of serous fluid in the peritoneal cavity.

NOTE Can be seen in systemic lupus erythematosus.

**asthma**  
bronchial asthma  
spasmodic asthma

A condition marked by recurrent attacks of paroxysmal dyspnea of expiratory type accompanied by wheezing.

NOTE Can be seen in Churg-Strauss vasculitis.

**balanitis circinata**  
SEE circinate balanitis

**band-shaped keratopathy**  
band keratopathy

A degenerative condition in which a horizontal, band-shaped, gray opacity develops axially from the limbus at the level of the Bowman's membrane into the exposed part of the cornea in the palpebral aperture. It occurs in hypercalcemia, chronic iridocyclitis, and Still's disease.

**ascite**

Épanchement liquidien dans la cavité péritonéale.

NOTA Peut s'observer dans le lupus érythémateux disséminé.

**asthme bronchique**  
asthme  
asthme vrai

Affection caractérisée par une dyspnée, quelquefois paroxystique, à prédominance expiratoire, accompagnée d'un bruit sifflant de la respiration (wheezing).

NOTA Peut s'observer dans la granulomatose allergique de Churg et Strauss.

**kératopathie en bandelette**  
kératopathie en bande

Dégénérescence caractérisée par le développement d'une opacité grise superficielle non homogène de la cornée. Au début, deux plages grisâtres apparaissent à la périphérie de la cornée. Leurs bords axiaux, irréguliers, progressent l'un vers l'autre pour former une bande continue siégeant au contact de la membrane de Bowman, dans l'aire de la fente palpébrale. Cette dégénérescence apparaît habituellement sur des yeux pathologiques, atteints d'uvéïte chronique (la kératopathie en bandelette complique en particulier les iridocyclites de la polyarthrite rhumatoïde de l'enfant ou maladie de Chauffard-Still).

NOTA Plusieurs auteurs utilisent à tort le terme kératite en bandelette.

**bedsore**  
bed sore  
decubitus ulcer  
decubital ulcer  
pressure sore

Ischemic necrosis and ulceration of tissue affecting bedridden patients and occurring over the vertebral spines, the sacrum, the heel and other prominent bony points. It is caused by continuous pressure of the part on the mattress.

**Bernard-Horner syndrome**  
SEE Horner's syndrome

**bird face**

A malformation in which the forehead is prominent and the midface recessed. The upper lip is lengthened and the chin projects.

NOTE Usually refers only to recession of the mandible called micrognathia (see that term).

**bitemporal hemianopsia**  
bitemporal hemianopia

Affection of temporal half of visual field in each eye.

NOTE Can be seen in acromegaly.

**bladder incontinence**  
SEE incontinence of urine

**escarre de décubitus**  
ulcère de décubitus

Nécrose cutanée d'origine ischémique, le plus souvent consécutive au décubitus prolongé, localisée aux points d'appui (talons, région sacrée), due à la compression continue d'une saillie osseuse contre un plan dur.

**faciès d'oiseau**  
faciès de poisson

Faciès composé par les anomalies suivantes : obliquité antimongoloïde (dirigée en bas et en dehors) des fentes palpébrales, avec en général colobome palpébral inférieur, et souvent rareté des cils; agénésie ou hypoplasie malaire, provoquant une dépression du rebord orbitaire inférieur; hypoplasie maxillaire inférieure avec troubles de l'articulé dentaire; malformation de l'oreille externe, parfois de l'oreille moyenne et de l'oreille interne, et assez fréquemment surdité.

NOTA Ne désigne généralement que l'hypoplasie du maxillaire inférieur appelé micrognathie (voir ce terme).

**hémianopsie bitemporale**

Hémianopsie hétéronyme caractérisée par la perte de la vision de la moitié temporelle de chaque champ visuel.

NOTA Peut s'observer dans l'acromégalie.



**blindness**

Loss or absence of vision.

NOTE Can be seen in giant cell arteritis.

**blue sclera**

A sclera which appears bluish, due to the color of the blood and the pigment in the underlying ciliary body and the choroid, and which may occur normally, as in infants, or pathologically as in Eddowes's disease and osteogenesis imperfecta.

**blurred vision**

blurring of vision

A decrease in visual acuity, which may be the result of errors of refraction or ocular disease.

NOTE Can be seen in cervical spine disorders and temporal arteritis.

**bowel incontinence**

SEE incontinence of the feces

**breathlessness**

SEE dyspnea

**breathlessness on exertion**

SEE exertional dyspnea

**bronchial asthma**

SEE asthma

**cécité**

État d'un sujet privé de toute vision quel que soit le siège des lésions responsables.

NOTA Peut s'observer dans la maladie de Horton.

**coloration bleue des sclérotiques  
sclérotiques bleues**

Coloration des sclérotiques pouvant présenter toutes les nuances depuis l'aspect bleuâtre des yeux des enfants nouveau-nés jusqu'à la teinte franchement foncée. Cette coloration, qui prédomine à la région ciliaire et sclérale antérieure, s'observe notamment dans l'ostéogenèse imparfaite.

**vision trouble**

brouillard visuel

vision floue

L'œdème du pôle postérieur de l'œil se traduit par une impression de cécité totale, à laquelle succède la sensation de vision trouble.

NOTA Peut s'observer dans l'artérite temporale et dans certaines affections du rachis cervical.

**bruit**

A sound or murmur heard in auscultation, especially an abnormal one.

NOTE The term is now used primarily to describe murmurs over peripheral vessels.

**buccal ulcerations**

SEE oral ulcers

**buffalo hump**

buffalo neck

A deposition of adipose tissue in the interscapular area of patients with Cushing's syndrome, due to hypercortisolism.

Cushing's syndrome due to excess glucocorticoids can be either naturally occurring or iatrogenic. The advanced syndrome is easily diagnosed by the characteristic moon facies, buffalo hump, acne, hypertension, and osteoporosis.

**cataract**

An opacity of the lens of the eye. It is painless and often affects visual acuity. Cataract may be congenital or secondary to chronic inflammatory processes in the eye (e.g., uveitis), old age, or drugs (e.g., corticosteroids).

**souffle**

Bruit, généralement peu intense, de caractère variable selon l'affection qui en est la cause, mais rappelant plus ou moins le bruit d'une expiration, en particulier du coeur et des poumons.

**bosse de bison**

buffalo neck

Saillie adipeuse à la jonction du cou et du dos s'observant dans le syndrome de Cushing.

NOTA Peut être due à un hypercorticisme iatrogène lié à une corticothérapie.

**cataracte**

Opacité congénitale ou acquise du cristallin qui résulte en une baisse progressive de l'acuité visuelle. Traduisant une dégénérescence des fibres cristalliniennes, avec perte de transparence par modifications métaboliques, la cataracte est souvent d'origine obscure et rattachée alors à la simple sénescence du cristallin. Les cataractes peuvent également être médicamenteuses, après corticothérapie prolongée.

**cauliflower ear**

A distorted, fibrosed, thickened ear resulting from perichondritis. Causes include repeated trauma as in boxing and relapsing polychondritis.

**cephalgia**  
SEE head pain

**cephalgia**  
SEE head pain

**charley horse**  
charleyhorse

Soreness and stiffness in a muscle caused by overstrain or contusion, characterized by sudden onset and aggravation upon movement; the term is usually restricted to injuries of the quadriceps muscle.

**chest pain**  
thoracic pain

Pain in the chest may arise from many different sources. Most commonly, chest pain is related to ischemic heart disease, pleurisy, musculoskeletal disorders, esophageal dysfunction, and pericardial disease.

**oreille en chou-fleur**  
oreille de boxeur

Oreille déformée et d'aspect bourgeonnant, qu'on peut observer à la suite de traumatismes répétés, tels que les coups reçus par les boxeurs. Dans la polychondrite chronique atrophiante, l'inflammation du pavillon des oreilles est fréquemment inaugurale, souvent vive, pseudo-phlegmoneuse. Elle est suivie de leur atrophie et de leur ramollissement qui créent des déformations très caractéristiques (oreilles de boxeur).

**contusion musculaire**

Chez le sportif, les lésions musculaires sont causées par une contusion directe sur le muscle. C'est la contusion musculaire (charleyhorse), qui survient au moment d'une collision, d'une chute, ou encore lorsqu'on est frappé par un objet.

**douleur thoracique**  
algie thoracique  
thoracalgie

Les douleurs thoraciques peuvent être d'origine pariétale ou être au contraire symptomatiques d'une affection pulmonaire, pleurale ou cardio-vasculaire de pronostic sévère. Les douleurs thoraciques d'origine pariétale sont ostéo-articulaires ou neuro-musculaires.

## **chill**

Convulsive shivering or shaking of the body with a sensation of cold and pallor of the skin as the result of exposure to wet or cold which causes involuntary contraction of the voluntary muscles. The condition usually is the precursor of an acute disorder or feverish illness, and is characteristic of the preliminary stages of malaria.

## **chorioretinitis** **choroidoretinitis**

Inflammation of the choroid and retina.

NOTE Seen in relapsing polychondritis.

## **circinate balanitis** **balanitis circinata**

An inflammation of the glans penis seen in Reiter's (Brodie's) disease.

## **frisson**

Tremblement irrégulier, saccadé, involontaire, plus ou moins généralisé à tout le corps, accompagné de claquement des dents et d'une sensation de froid. Il constitue, par la chaleur musculaire que déterminent les contractions musculaires, un moyen de lutte contre le refroidissement; il s'observe aussi à la phase initiale de certaines infections aiguës, où il accompagne l'ascension thermique et témoigne de la réaction de l'organisme à l'invasion microbienne.

## **chorio-rétinite** **choriorétinite**

Inflammation conjointe de la choroïde et de la rétine, caractérisée par des taches blanches, jaunâtres (exsudats en atrophie choroïdienne), de formes plus ou moins variées, plus ou moins étendues, bordées d'un liseré pigmentaire noir.

NOTA 1. On parle d'une chorioretinite si le début de l'inflammation est dans la choroïde ou de rétinobulbairite si l'inflammation frappe d'abord la rétine.

2. S'observe dans la polychondrite chronique atrophiante.

## **balanite érosive circinée** **balano-posthite érosive circinée** **balanite circinée**

Inflammation de la muqueuse du gland caractérisée par l'existence d'ulcérations superficielles de forme circulaire.

La balanite circinée de Fiessinger-Leroy-Reiter revêt un aspect très semblable à celui du psoriasis du gland : elle siège sur le gland, la muqueuse est rouge, des érosions non douloureuses encerclent le méat recouvert de fines croûtes.

**Claude Bernard-Horner syndrome**  
SEE Horner's syndrome

**cleft palate**

A palate having a congenital fissure in the median line, which may range from a simple cleft in the uvula to a cleft involving the uvula and hard palate.

NOTE Seen in the orofacioidigital syndrome.

**colloid bodies**  
SEE drüsen bodies

**coma**

The state of complete loss of consciousness from which the patient cannot be roused by any ordinary external stimulus; conjunctival and pupillary reflexes are absent and deep reflexes are usually abolished.

**confusion**

Disturbed orientation in regard to time, place, or person, sometimes accompanied by disordered consciousness.

NOTE Can be seen in primary hyperparathyroidism and giant cell arteritis.

**fissure palatine**  
fente palatine

Fissure oblique en bas et en arrière qui part de l'angle inférieur de l'orifice du sinus maxillaire et dans laquelle s'encastre l'apophyse maxillaire du palatin.

NOTA S'observe dans le syndrome oro-palato-digital.

**coma**

État caractérisé par une perte de conscience, la suppression des fonctions de relation (absence de réaction aux stimuli visuels, auditifs, olfactifs, tactiles, etc.), avec conservation des fonctions végétatives, qui peuvent cependant être réduites ou troublées.

**confusion mentale**

État d'égarement de la conscience d'intensité variable, avec désorientation dans le temps et dans l'espace, perplexité anxieuse, et onirisme.

NOTA Peut s'observer dans l'hyperparathyroïdisme primaire et la maladie de Horton.

### **conjunctivitis**

Inflammation of the transparent membranes which line the eyelids and the anterior sclera up to the limbus. It presents with redness, discharge and/or sticking of the lids on awakening and is commonly associated with a burning or smarting sensation. Conjunctivitis may be seen with vasculitis (e.g., SLE, polyarteritis nodosa, Wegener's granulomatosis, hypersensitivity vasculitis) and is commonly found in spondyloarthropathies and Behçet's syndrome.

### **constipation**

Difficult defecation; infrequent defecation with passage of unduly hard and dry fecal material.

NOTE Can be seen in systemic sclerosis.

### **corneal ulceration**

Ocular complications in Sjögren's syndrome include corneal ulceration, vascularization, and opacification, followed rarely by perforation.

### **cotton-wool patches**

cotton-wool exudates\*  
soft exudates  
cotton-wool spots

Gray to white areas with ill-defined fluffy borders occurring in disarray around the posterior pole of the retina, caused by thickening and swelling of the terminal retinal fibers. They gradually absorb and disappear, leaving no visible scar.

NOTE Seen in giant cell arteritis.

### **conjonctivite**

Inflammation de la conjonctive. Le malade ressent une sensation de brûlure, de corps étranger, mais sans douleurs profondes. La conjonctive est rouge, oedématiée, et surtout elle sécrète. Cette sécrétion, plus ou moins abondante, agglutine les cils et soude l'une à l'autre les paupières le matin au réveil.

NOTA Peut s'observer dans le lupus érythémateux disséminé, la polyartérite noueuse, la maladie de Wegener, la maladie de Behçet et le syndrome de Reiter.

### **constipation**

Difficulté ou impossibilité d'évacuer les matières fécales, qui deviennent dures après un séjour plus ou moins prolongé dans le gros intestin.

NOTA Peut s'observer dans la sclérodermie systémique.

### **ulcération cornéenne**

L'ulcération cornéenne prend les formes et les dimensions les plus variées. Elle intéresse outre l'épithélium, la membrane de Bowman et parfois le stoma. Elle menace définitivement la vision si elle est centrale, car sa cicatrisation sera le plus souvent opaque, et parfois, l'architecture oculaire si elle évolue vers une perforation.

### **exsudats cotonneux**

nodules dysoriques

Nodules blancs duveteux se situant entre la ligne de profil antérieur et les vaisseaux rétiniens. Ils disparaissent sans séquelles ophtalmologiques en quatre à douze semaines en moyenne.

NOTA S'observe dans l'artérite giganato-cellulaire.

### **crumpled ear deformity**

A deformity of the ear due to a flattened helix, prominent crura, and partial obliteration of the concha, characteristic of congenital contractual arachnodactyly.

### **deafness**

General term for loss of the ability to hear without designation of the degree of loss or the cause.

NOTE 1. Moderate loss of hearing is often called hearing loss.

2. Can be seen in osteogenesis imperfecta.

### **decubital ulcer**

SEE bedsore

### **decubitus ulcer**

SEE bedsore

### **dementia**

An organic mental disorder in which there is a deterioration of previously acquired intellectual abilities of sufficient severity to interfere with social or occupational functioning. There is impairment of abstract thinking, judgment, impulse control, and/or personality change.

NOTE Can be seen in Takayasu's arteritis.

### **depression**

A mood characterized by dejection, psychomotor hypoactivity, thoughts of hopelessness, and guilt.

NOTE Can be seen in systemic lupus erythematosus and polymyalgia rheumatica.

## **SANS ÉQUIVALENT CONNU**

### **surdit **

Diminution uni- ou bilat rale de l'ou e, quels qu'en soient le degr  et l'origine.

NOTA Peut s'observer dans l'ost og nese imparfaite.

### **d mence**

Affaiblissement psychique progressif, profond et global, irr versible, qui alt re les fonctions intellectuelles de base, d sint gre les conduites sociales, atteint la personnalit  en troublant le jugement, la critique et les possibilit s d'adaptation sociale.

NOTA Peut s'observer dans la maladie de Takayasu.

### **d pression**

 tat mental caract ris  par un fl chissement du tonus neuro-psychique se manifestant par la lassitude, la fatigabilit , le d couragement et la tendance au pessimisme et s'accompagnant quelquefois d'anxi t . La d pression peut constituer la forme incipiente de la m lancolie.

NOTA Peut s'observer dans le lupus  ryth mateux diss min  et la pseudo-polyarthrite rhizom lique.

**diarrhea** [USA]  
**diarrhoea** [GBR]

Abnormal frequency and liquidity of fecal discharges.

NOTE Can be seen in some inflammatory bowel diseases (ulcerative colitis), Reiter's syndrome and other reactive arthritis.

**discomfort**  
SEE **malaise**

**dizziness**  
**giddiness**

A common symptom resulting from a disorder of the labyrinths — a feeling of unsteadiness or lack of balance of movement in the head. However, it may be caused by circulatory disturbances, such as a fall in blood pressure, anaemia and change of position.

NOTE Giddiness: non-scientific and less accurate than dizziness.

**drop attack**

Sudden loss of erect posture, often upon movement of the head, with or without loss of consciousness, and due to syncope, brainstem ischemia, akinetie epilepsy, or vertigo, among many other causes.

NOTE In English, the term **drop attack** may involve a brief loss of consciousness. This is not the case in French.

**diarrhée**

Évacuation fréquente de selles liquides.

NOTA Peut s'observer dans certaines entéropathies (colite ulcéreuse), le syndrome de Fiessinger-Leroy-Reiter et d'autres arthrites réactives.

**étourdissement**  
sensation vertigineuse

État de trouble, d'insécurité, voisin du vertige, pouvant prélude à la perte de connaissance. Il est d'origine vasculaire ou nerveuse et paraît lié à un trouble de fonction des canaux semi-circulaires de l'oreille interne.

NOTE Ce trouble est différent du vertige (voir ce terme) en ce qu'il ne comporte pas, comme ce dernier, une sensation de rotation.

**drop attack**  
chute brusque par déroboement des jambes

Déroboement brusque des membres inférieurs après hyperextension ou rotation de la tête, sans perte de connaissance, associé à une tétraparésie, une paraparésie fugace le plus souvent. Il est dû à une modification du système circulatoire vertébro-basilaire avec ischémie du tronc cérébral, réversibles.

NOTA En anglais, le terme **drop attack** peut s'associer à une perte de connaissance brève, ce qui n'est pas le cas en français.



**drüsen bodies**

drusen bodies

drüsen

drusen

colloid bodies

Small, discrete, yellowish-white spots seen scattered over the fundus of the eye, consisting of hyaline material situated in Bruch's membrane. They are found usually as a degenerative change in old age and following disease of the retina.

NOTE Can be seen in pseudoxanthoma elasticum.

**dry gangrene**

Local death of a part due to arterial obstruction without infection. The part is cold and black; the tissues dry and drop off.

NOTE Can be seen in thromboangiitis obliterans.

**dysphagia**

Difficulty in swallowing. The patient experiences a "sense of obstruction" at a definite level when fluid or a bolus of food is swallowed.

NOTE Can be seen in myasthenia gravis and polymyositis.

**dyspnea [USA]**

dyspnoea [GBR]

shortness of breath

breathlessness

A subjective feeling of difficult, uncomfortable, or unpleasant breathing resulting in an awareness of the need for increased respiratory effort, a common complaint of patients with both pulmonary and nonpulmonary disorders.

NOTE Can be seen in many rheumatic diseases with pulmonary or cardiac involvement, e.g. scleroderma, rheumatoid arthritis, systemic lupus erythematosus, etc.

**drusen**

corps colloïdes

Petites formations perlées, blanc jaunâtre, électivement localisées soit sur la papille, soit sur la lame vitrée de la membrane de Bruch et considérées comme une manifestation sénile ou de dégénérescence secondaire.

NOTA Peut s'observer dans le pseudo-xanthome élastique.

**gangrène sèche**

Gangrène avec faible putréfaction, dans laquelle les tissus sont noirs, desséchés; elle est causée ordinairement par une oblitération artérielle.

NOTA Peut s'observer dans l'artérite oblitérante des membres inférieurs.

**dysphagie**

Sensation de gêne ou d'arrêt survenant lors de la déglutition et traduisant l'existence d'un obstacle organique ou d'un trouble moteur fonctionnel de l'oesophage, parfois du cardia.

NOTA Peut s'observer dans la myasthénie et les polymyosites.

**dyspnée**

essoufflement

Sensation subjective d'inconfort ou d'angoisse respiratoire où, malgré des efforts plus ou moins conscients, le malade ne parvient pas à équilibrer ses besoins.

NOTA Peut s'observer dans plusieurs maladies rhumatismales avec atteinte pulmonaire ou cardiaque, comme la sclérodermie, la polyarthrite rhumatoïde, le lupus érythémateux disséminé, etc.

**dyspnea on effort**  
SEE exertional dyspnea

**dyspnea on exertion**  
SEE exertional dyspnea

**dyspnoea**  
SEE dyspnea

**dyspnoea on effort**  
SEE exertional dyspnea

**dysuria**  
dysury

Painful or difficult urination,  
symptomatic of numerous conditions.

NOTE Can be seen in Reiter's  
disease.

**earache**  
otalgia

Pain in the ear.

NOTE Can be seen in diseases of  
the upper cervical spine.

**ectopia lentis**

Displacement of the crystalline lens  
of the eye, generally seen in  
Marfan's syndrome.

**dysurie**

Miction difficile ou douloureuse, en  
général en rapport avec des lésions  
du segment inférieur des voies  
urinaires (cystite, urétrite,  
rétrécissement urétral, affection  
prostatique).

NOTA Peut s'observer dans le  
syndrome de Fiessinger-Leroy-Reiter.

**otalgie**

Douleur localisée à l'oreille.

NOTA Peut s'observer dans certaines  
affections du rachis cervical  
supérieur.

**ectopie cristallinienne**  
ectopie du cristallin

Anomalie de situation du cristallin,  
pouvant s'observer dans le syndrome  
de Marfan.

NOTA Il faut distinguer la  
subluxation et la luxation du  
cristallin qui est un déplacement hors  
de son site habituel, de l'ectopie qui  
est une anomalie primitive de la  
position du cristallin d'origine  
congénitale. Les premières sont plus  
souvent unilatérales et la seconde  
bilatérale. Néanmoins, un cristallin  
ectopique peut se luxer, de sorte que  
la distinction devient arbitraire.

**edema [USA]**  
**oedema [GBR]**

Swelling of any part of the body due to collection of fluid in the intercellular spaces of tissues.

NOTE Can be seen in vascular diseases.

**elfin facies**

Facies characterized by a short, upturned nose, wide mouth, widely spaced eyes, and full cheeks; it may be associated with hypercalcemia, supraaortic stenosis, and mental retardation.

**epicanthus**  
**epicanthal fold**

A semilunar fold of skin, situated above and sometimes covering the inner canthus.

NOTE Can be seen in Ehlers-Danlos syndrome I.

**episcleritis**

Inflammation of the episcleral tissue; can occur as a diffuse form in toxic, allergic, infectious, and inflammatory conditions such as vasculitis and spondylarthritis, and as a nodular episcleritis in rheumatoid arthritis.

**oedème**

Infiltration séreuse de divers tissus et en particulier du tissu sous-cutané et sous-muqueux, se traduisant par un gonflement diffus.

NOTA Peut s'observer dans certaines vascularites.

**facies d'elfe**  
**faciès d'elfe**

Facies observable dans l'hypercalcémie idiopatique de l'enfant : microcéphalie avec front olympien fuyant, gros yeux écartés, épicanthus, aplatissement de la racine du nez, narines pointant en avant, large bouche aux grosses lèvres éversées, rétrognatisme, oreilles larges et attachées bas.

**épicanthus**

Repli cutané vertical à concavité externe recouvrant plus ou moins en le masquant l'angle palpébral interne.

NOTA Peut s'observer dans le syndrome d'Ehlers-Danlos de type I.

**épisclérite**  
**épiscléritis**

Inflammation du tissu épiscléral revêtant le plus souvent une forme nodulaire (bouton d'épisclérite). D'étiologie variable, elle est fréquemment en relation avec une infection générale (rhumatisme, goutte, arthritisme).

**epistaxis**  
nosebleed

Bleeding from the nose. It may be due to a local disease of the nasal passages, or sometimes occurs as a manifestation of a general disease, as in the early stages of acute fevers and in some of the blood diseases, and also in high blood pressure from any cause.

NOTE Can be seen in Wegener's granulomatosis.

**exertional dyspnea [USA]**  
**exertional dyspnoea [GBR]**  
**dyspnea on effort [USA]**  
**dyspnoea on effort [GBR]**  
dyspnea on exertion  
breathlessness on exertion

Dyspnea provoked by physical effort or exertion.

NOTE Can be seen in many rheumatic diseases with pulmonary or cardiac involvement, e.g. scleroderma, rheumatoid arthritis, systemic lupus erythematosus, etc.

**exudate**

Accumulation of a fluid in a cavity, or matter that penetrates through vessel walls into adjoining tissue, or the production of pus or serum, usually as a result of inflammation. An exudate, in contrast to a transudate, is characterized by a high content of protein, cells, or solid material derived from cells.

NOTE Can be seen in polyarteritis.

**facies leontina**  
leonine facies

A peculiar, deeply furrowed, lion-like appearance of the face, seen in certain cases of advanced lepromatous leprosy.

NOTE Can be seen in pachydermoperiostitis.

cf. leontiasis ossea

**épistaxis**  
saignements de nez

Hémorragie provenant des fosses nasales. Les deux grandes causes d'épistaxis sont l'hypertension artérielle et l'ulcération d'un vaisseau de la «tache vasculaire» de la cloison. Les autres causes sont soit locales, soit générales.

NOTA Peut s'observer dans la maladie de Wegener.

**dyspnée d'effort**

Dyspnée survenant à l'effort, proportionnelle à celui-ci, disparaissant avec lui.

NOTA Peut s'observer dans plusieurs maladies rhumatismales avec atteinte pulmonaire ou cardiaque, comme la sclérodermie, la polyarthrite rhumatoïde, le lupus érythémateux disséminé, etc.

**exsudat**

Liquide organique de nature inflammatoire, formé par passage de sérum à travers les parois vasculaires dans les tissus voisins. Contrairement au transsudat, l'exsudat est riche en leucocytes et en protéines.

NOTA Peut s'observer dans la polyartérite noueuse.

**faciès léonin**

Hypertrophie cutanée, en bourrelets, de la face, survenant dans la lèpre de forme lépromateuse et donnant au visage des traits qui évoquent une tête de lion.

NOTA Peut s'observer dans la pachydermopériostose.

cf. leontiasis ossea

**failure to thrive**

Failure to grow and develop.  
Sometimes seen in inflammatory conditions such as juvenile rheumatoid arthritis.

**fecal incontinence**

SEE incontinence of the feces

**fetal face**

A face characterized by a disproportionately large neurocranium, hypertelorism and a short up-turned nose, seen in Robinow's syndrome.

**flame-shaped hemorrhages**

flame spots

Large striated hemorrhagic spots in the eyeground occurring in the nerve layers of the retina.

NOTE Can be seen in giant cell arteritis.

**frequency of micturition**

SEE urinary frequency

**frequency of urination**

SEE urinary frequency

**retard staturo-pondéral (prop.)**

État d'un enfant maladif qui présente une stagnation pondérale et staturale.

NOTA Peut s'observer dans certaines maladies inflammatoires comme l'arthrite chronique juvénile.

**faciès foetal**

Dans le syndrome de Robinow, les os de l'avant-bras sont surtout intéressés et des troubles de la segmentation rachidienne sont présents. D'autre part, les enfants ainsi atteints ont une dysmorphie du visage : « faciès foetal » et une hypoplasie de la verge.

**hémorragies en flammèches**

Hémorragies intrarétiniennes survenant dans la couche des fibres nerveuses, l'épanchement sanguin suivant la disposition radiaire des fibres nerveuses.

NOTA Peut s'observer dans l'artérite giganto-cellulaire.

**friction rub**  
rub  
friction sound  
friction

The sounds heard on auscultation produced by the rubbing of two dry or roughened surfaces, such as inflamed serous surfaces, upon each other.

NOTE Can be seen in many rheumatic diseases, e.g. rheumatoid arthritis, systemic lupus erythematosus, etc.

### **frog belly**

Flaccid abdomen in children afflicted by rickets, and atony of abdominal cells resulting from dyspepsia, accompanied by flatulence.

### **gangrene**

Necrosis and putrefaction of tissue due to interruption of the blood supply. Gangrene results from complete arterial occlusion due to emboli, atherosclerosis obliterans, thrombo-angiitis obliterans or traumatic thrombosis.

### **gargoyle appearance**

SEE hurloid facies

### **genital ulcer**

genital ulceration

A break in the skin or mucous membrane found on the penis, scrotum, labia, vestibule or vagina. Lesions may be painful or painless, single or multiple, recurrent or persistent. Such lesions may be seen in Reiter's and Behçet's syndromes.

### **giddiness**

SEE dizziness

### **frottement**

Bruit provoqué par le glissement l'un sur l'autre de deux feuillets séreux inflammatoires, évoquant selon l'intensité un froissement de cheveux, ou un crissement de cuir neuf.

NOTA Peut s'observer dans plusieurs maladies rhumatismales telles que la polyarthrite rhumatoïde, le lupus érythémateux disséminé, etc.

### **ventre de batracien**

Ventre proéminent en position debout, flasque et étalé en position couchée, observable dans le rachitisme.

### **gangrène**

Nécrose tissulaire secondaire à une interruption de la circulation sanguine locale d'origine variable (embolie, athérosclérose, thrombose traumatique, thrombo-artérite oblitérante, etc.); elle est parfois compliquée d'une surinfection par des germes anaérobies.

### **ulcération génitale**

Papulo-pustule ou ulcération large et torpide apparaissant, chez l'homme, sur le gland, le sillon balano-prépuceal ou le scrotum et, chez la femme, sur les petites et grandes lèvres, le vagin, parfois au niveau du col. Cette lésion s'observe dans le syndrome de Behçet.

**glossitis**

Inflammation of the tongue.

NOTE Can be seen in vitamin deficiency due to a malabsorption syndrome.

**Gorlin's sign**

Unusual ease in touching the tip of the nose with the tongue; seen in Ehlers-Danlos syndrome.

**gothic palate**

high arched palate\*  
palatum ogivale

An unusually high and pointed hard palate.

NOTE Can be seen in Marfan's syndrome.

**haematemesis**

SEE hematemesis

**haemoptysis**

SEE hemoptysis

**hatchet face**

SEE myopathic facies

**head pain**

headache\*  
cephalgia  
cephalgia

Pain in the head.

NOTE The term headache should encompass all aches and pains located in the head, but in practice its application is restricted to discomfort in the region of the cranial vault. Facial, lingual, and pharyngeal pains are put aside as something different.

**glossite**

Inflammation de la langue.

NOTA Peut être un signe clinique d'avitaminose par syndrome de malabsorption.

**signe de Gorlin (prop.)**

Facilité qu'a le sujet à toucher la pointe de son nez avec le bout de la langue dans le syndrome d'Ehlers-Danlos.

**palais ogival**

voûte palatine ogivale  
palais gothique

Malformation du palais dur caractérisée par une voûte palatine anormalement haute et étroite.

NOTA 1. Peut s'observer dans la maladie de Marfan.

2. Palais gothique : inusité en français.

**céphalée**

céphalalgie

Douleur dans la région crânienne, diffuse ou localisée.

NOTA Le terme de céphalée devrait englober toute douleur localisée à la tête. L'usage réserve cependant cette dénomination aux sensations douloureuses provenant de la voûte crânienne, à l'exclusion des algies pharyngées et faciales.

**hematemesis [USA]**  
**haematemesis [GBR]**

The vomiting of blood.

NOTE Can be seen in polyarteritis nodosa or be secondary to anti-inflammatory drugs.

**hemiatrophy**

Atrophy affecting one side only of the body, or one half of an organ or part, as the tongue or face.

NOTE Can be seen in linear scleroderma.

**hemicrania**  
unilateral headache  
hemicranial pain

Pain or neuralgia on one side of the head.

**hemoptysis [USA]**  
**haemoptysis [GBR]**

The coughing of blood originating from the lower respiratory tract (distal to and including the larynx). Although hemoptysis is an integral part of Goodpasture's syndrome and pulmonary vasculitis such as Wegener's granulomatosis, the most frequent cause of hemoptysis is pulmonary infection.

NOTE Can be seen also in systemic lupus erythematosus.

**hemorrhagic diathesis**

Any tendency to spontaneous bleeding or bleeding from trivial trauma caused by a defect in clotting or a flaw in the structure of blood vessels, as in hemophilia, purpura, scurvy, or vitamin K deficiency.

NOTE Can be seen in primary amyloidosis or be secondary to anti-inflammatory drugs.

**hématomèse**

Vomissement de sang, quel que soit le siège de l'hémorragie.

NOTA Peut s'observer dans la polyarthrite noueuse ou être due à l'ingestion d'anti-inflammatoires.

**hémiatrophie**

Atrophie unilatérale.

NOTA Peut s'observer dans la sclérodémie en bande.

**hémicrânie**

Douleur ou névralgie localisée à un côté du crâne.

**hémoptysie**

Expectoration de sang provenant de la portion sous-laryngée des voies respiratoires.

NOTA Peut s'observer dans la maladie de Wegener et le lupus érythémateux disséminé.

**diathèse hémorragique**

Syndrome hémorragique, constitutionnel ou acquis, dû à une anomalie du système vasculaire, plaquettaire ou plasmatique nécessaire à l'hémostase normale.

NOTA Peut s'observer dans l'amylose primitive ou être due à l'ingestion d'anti-inflammatoires.



**hepatomegaly**  
liver enlargement

Enlargement of the liver.

NOTE Can be seen in Letterer-Siwe disease and amyloidosis.

**hepatosplenomegaly**

Enlargement of both liver and spleen.

NOTE Can be seen in systemic lupus erythematosus, juvenile rheumatoid arthritis and amyloidosis.

**high arched palate**  
SEE gothic palate

**high blood pressure**  
SEE hypertension

**hoarseness**

The harsh, rough, grating quality of voice distinctive of affection or diseases of throat and larynx.

NOTE Can be seen in rheumatoid arthritis and relapsing polychondritis.

**hépatomégalie**

Augmentation de volume du foie.

NOTA Peut s'observer dans la maladie de Letterer-Siwe et l'amylose.

**hépatosplénomégalie**

Augmentation de volume du foie et de la rate.

NOTA Peut s'observer dans le lupus érythémateux disséminé, l'arthrite chronique juvénile et l'amylose.

**enrouement**  
raucité de la voix

Altération de la voix qui devient sourde et voilée, consécutive à une atteinte inflammatoire ou à une affection du larynx.

NOTA Peut s'observer dans la polyarthrite rhumatoïde et la polychondrite chronique atrophiante.

**Horner's syndrome**

Claude Bernard-Horner syndrome  
 Horner-Bernard syndrome  
 Bernard-Horner syndrome  
 Horner's oculopupillary syndrome

Slight enophthalmos, miosis, and slight ptosis, with narrowing of the palpebral fissure, with sometimes decrease of sweating, vasodilatation of the conjunctival, retinal and facial vessels, and rise in the skin temperature. It is due to interference with the cervical sympathetic fibres on the affected side.

**hurloid facies**

gargoyle appearance

The coarse gargoyle-like facial appearance characteristically seen in the mucopolysaccharidoses and mucopolidoses.

NOTE The head is large with frontal bossing, and due to maldevelopment of nasal passages, there is stertorous breathing and chronic upper respiratory infection with developing deafness.

**hypertelorism**

SEE ocular hypertelorism

**syndrome de Claude****Bernard-Horner**

syndrome de Bernard-Horner  
 syndrome de Claude Bernard  
 syndrome de Horner  
 syndrome oculaire(-)sympathique  
 syndrome oculo-sympathique  
 paralytique  
 syndrome oculo-sympathique  
 syndrome oculo-pupillaire

Association de myosis, de rétrécissement de la fente palpébrale et d'énophtalmie avec, presque toujours, élévation de la température de la joue, rougeur et sudation d'un seul côté (par la suite, pâleur relative et diminution de la sudation). Ce syndrome, dû à la paralysie du sympathique cervical du même côté, se rencontre également dans certaines lésions des hémisphères cérébraux et du bulbe (tronc cérébral).

**faciès en gorgouille**

faciès de gorgouille

La maladie de Hurler ou gargoylisme est caractérisée par une dysmorphie faciale (faciès en gorgouille), diverses altérations morphologiques des membres et du rachis réalisant un nanisme dysostose et une idiotie.

NOTA Les anomalies du crâne et de la face, dont l'aspect rappelle celui des gorgouilles moyenâgeuses, consistent en : gros crâne déformé, faciès grotesque avec front très saillant, sourcils épais, nez large et aplati, lèvres épaisses, bajoues.

## **hypertension**

arterial hypertension  
high blood pressure

Persistently high arterial blood pressure. Various criteria for its threshold have been suggested, ranging from 140 mm Hg systolic and 90 mm Hg diastolic to as high as 200 mm Hg systolic and 110 mm Hg diastolic. Hypertension may have no known cause (essential or idiopathic hypertension) or be associated with other primary diseases (secondary hypertension).

NOTE Can be seen in Cushing's syndrome or be secondary to corticosteroids. It may also be associated with underlying renal involvement in conditions such as scleroderma, systemic lupus erythematosus, and vasculitis.

## **hypotension**

arterial hypotension  
low blood pressure

Decrease of systolic and diastolic blood pressure below normal. Occurs in Whipple's disease, cancer, and debilitating or wasting diseases.

## **impotence**

Lack of power, in the male, to copulate; i.e., inability to achieve penile erection; a manifestation, usually, of a neurological or emotional dysfunction.

NOTE Can be seen in spinal cord diseases and following drug therapy.

## **hypertension artérielle**

hypertension

Élévation de la tension artérielle au-dessus de 150/90 mm de mercure. Sans étiologie décelable, elle est dite primitive ou essentielle, mais elle peut être secondaire à diverses affections.

NOTA 1. Hypertension : en langage clinique, habituellement synonyme d'hypertension artérielle.

2. Peut s'observer dans le syndrome de Cushing ou à la suite d'une corticothérapie. Elle peut aussi être associée à une atteinte rénale dans certaines affections telles que la sclérodémie, le lupus érythémateux disséminé et les vascularites.

## **hypotension artérielle**

hypotension

Baisse de la tension artérielle maximale à une valeur égale ou inférieure à 90 mmHg. L'hypotension artérielle peut être idiopathique ou constitutionnelle; elle s'observe aussi dans le collapsus ou l'état de choc, les maladies cachectisantes, dont l'insuffisance surrénalienne et la maladie de Whipple.

NOTA Hypotension : en langage clinique, habituellement hypotension artérielle.

## **impuissance**

Impossibilité de provoquer et/ou de maintenir une érection permettant l'intromission; cette impossibilité peut relever de mécanismes organiques ou plus souvent fonctionnels.

NOTA Peut s'observer dans certaines atteintes de la moelle épinière et après l'ingestion de certains médicaments.

**incontinence of the feces**  
fecal incontinence  
bowel incontinence

Failure of voluntary control of the anal sphincters, with involuntary passage of feces and flatus.

NOTE Can be seen in spinal cord diseases.

**incontinence of urine**  
urinary incontinence  
bladder incontinence

Failure of voluntary control of the vesical and urethral sphincters, with constant or frequent involuntary passage of urine.

NOTE Can be seen in spinal cord diseases.

**inspiratory stridor**

A crowing sound during the inspiratory phase of respiration.

NOTE Seen in relapsing polychondritis.

**intermittent fever**

An attack of malaria or other fever characterized by recurring paroxysms of elevated temperature separated by intervals during which the temperature is normal.

NOTE Can be seen in systemic onset juvenile rheumatoid arthritis.

**incontinence anale**

Perte du contrôle de l'exonération fécale.

NOTA Peut s'observer dans certaines atteintes de la moelle épinière.

**incontinence d'urine**  
incontinence vésicale

Écoulement involontaire ou inconscient d'urines.

NOTA Peut s'observer dans certaines atteintes de la moelle épinière.

**stridor**

Bruit inspiratoire aigu, provoqué notamment par une obstruction incomplète du larynx ou de la trachée.

NOTA Peut s'observer dans la polychondrite chronique atrophiante.

**fièvre intermittente**  
fièvre pseudo-palustre

Fièvre caractérisée par de brusques accès ou clochers fébriles, entre lesquels la température est normale. Ces accès peuvent être irréguliers ou se reproduire régulièrement. Ces fièvres intermittentes sont encore dites pseudo-palustres, car elles ont été d'abord décrites dans le paludisme.

NOTA Peut s'observer dans la maladie de Still.

**intussusception****invagination**

The taking up or receiving of one part within another, especially the infolding of one segment of the intestine within another.

NOTE Can be seen in Schönlein-Henoch syndrome.

**iridocyclitis**

Inflammation of the iris and the ciliary body, usually characterized by ciliary flush, exudates into the anterior chamber, deposits on the posterior surface of the cornea and the anterior surface of the crystalline lens capsule, aqueous flare, constricted and sluggish pupil, discoloration of the iris, and the subjective symptoms of radiating pain, photophobia, lacrimation, and interference with vision.

NOTE Can be seen in pauciarticular juvenile rheumatoid arthritis, the spondyloarthritis, and relapsing polychondritis.

**iridodonesis**

Abnormal tremulousness of the iris on movements of the eye, occurring in subluxation of the lens or aphakia, and depriving the iris of the support of the lens.

NOTE Can be seen in homocystinuria, Marfan's syndrome and Ehlers-Danlos syndrome.

**invagination****intussusception**

Pénétration d'une partie d'un organe dans la partie qui lui fait suite, à la façon d'un doigt de gant qu'on retourne (se dit essentiellement en parlant de l'intestin).

NOTA Peut s'observer dans le purpura rhumatoïde.

**irido-cyclite****iridocyclite**

Réaction inflammatoire de l'iris et du corps ciliaire, caractérisée par une injection ciliaire, une tendance aux synéchies postérieures et la présence de fins précipités à la face postérieure de la cornée sur la membrane de Descemet, dans une zone triangulaire dont le sommet correspond au centre pupillaire.

NOTA Peut s'observer dans l'oligo-arthrite rhumatismale, les spondylarthrites et la polychondrite chronique atrophante.

**iridodonesis**

Tremblement de l'iris visible lors des petits mouvements de l'oeil et traduisant un défaut d'appui du rideau irien sur le cristallin. Ce phénomène s'observe au cours de l'aphakie ou des luxations et des subluxations du cristallin.

NOTA Peut s'observer dans l'homocystinurie, la maladie de Marfan et le syndrome d'Ehlers-Danlos.

### **iritis**

Inflammation of the iris, usually marked by pain, congestion in the ciliary region, photophobia, contraction of the pupil, and discoloration of the iris.

NOTE 1. It is rare for the iris to be involved alone, hence the term iridocyclitis when the ciliary body is also affected.

2. Can be seen in pauciarticular juvenile rheumatoid arthritis, the spondyloarthritides, and relapsing polychondritis.

### **keratitis**

Inflammation of the cornea.

NOTE Can be seen in polychondritis.

### **keratoconjunctivitis sicca**

A condition marked by hyperemia of the conjunctiva, lacrimal deficiency, thickening of the corneal epithelium, itching and burning of the eye, and often reduced visual acuity.

NOTE A typical finding in Sjögren's syndrome.

### **lacrimation**

The secretion of tears, especially in excess.

NOTE Can be seen in neuropathy of the greater occipital nerve.

### **iritis**

Inflammation de l'iris. Elle est caractérisée cliniquement par la douleur, du larmoiement, de la photophobie et une rougeur localisée au pourtour de la cornée. Elle est souvent associée à une inflammation du procès ciliaire (irido-cyclite).

NOTA Peut s'observer dans l'oligo-arthrite rhumatismale, les spondylarthrites et la polychondrite chronique atrophiante.

### **kératite**

Inflammation de la cornée.

NOTA Peut s'observer dans la polychondrite chronique atrophiante.

### **kérato-conjonctivite sèche kératoconjunctivite sèche**

Kérato-conjonctivite du syndrome de Sjögren due à une diminution de la sécrétion physiologique des glandes lacrymales, caractérisée par une sensation de brûlure, un clignement fréquent, un ternissement de la conjonctive et des ulcérations punctiformes ou linéaires. Dans les formes évoluées, on rencontre un épaissement opaque, sec, blanc plus ou moins vascularisé de toute la cornée qui mène à une perte quasi totale de la vision.

NOTA Signe caractéristique du syndrome de Sjögren.

### **larmoiement**

Afflux exagéré de larmes au niveau de la conjonctive.

NOTA Peut s'observer dans certaines atteintes du grand nerf occipital.

## **laryngeal spasm**

Reflex reduction in size of the rima glottidis, causing stridor and respiratory obstruction.

NOTE Can be seen in hypoparathyroidism.

## **leonine facies**

SEE facies leontina

## **leontiasis ossea**

leontiasis ossium

Virchow's disease

Bilateral and symmetrical hypertrophy of the bones of the face and cranium, giving it a vaguely leonine appearance. The condition is rare and not fatal.

NOTE Can be seen in Paget's disease and fibrous dysplasia of bone.

cf. facies leontina

## **lingual enlargement**

SEE macroglossia

## **lipoma**

A benign tumor usually composed of mature fat cells. At times the tumor may be composed partly or entirely of fetal fat cells (hibernoma). They are frequently multiple but do not metastasize.

NOTE Can be seen in spina bifida.

## **laryngospasme**

spasme laryngé

spasme de la glotte

spasme glottique

Contracture spasmodique du larynx, provoquant un accès de suffocation, souvent accompagnée de cyanose. Elle peut être observée chez le nourrisson. Ces crises sont souvent accompagnées de contracture du diaphragme (phrénoglottisme de Bouchut).

NOTA Peut s'observer dans l'hypoparathyroïdie.

## **leontiasis ossea**

maladie de Virchow

Hypertrophie bilatérale et plus ou moins symétrique des os de la face, et quelquefois du crâne, donnant à la tête un aspect léonin. Cette affection rare est presque toujours une forme localisée de dysplasie fibreuse des os. Elle est aussi assimilée par certains auteurs à l'ostéite déformante (maladie de Paget).

cf. faciès léonin

## **lipome**

Tumeur bénigne résultant d'une prolifération localisée des cellules adipeuses, et formée au dépens du tissu adipeux. Dans la peau, le lipome est habituellement isolé. Mais il existe des lipomes multiples, souvent symétriques, et des lipomes associés aux neurofibromes dans la maladie de Recklinghausen.

NOTA Peut s'observer dans le spina bifida.

**Lisch spots**

Bilateral pigmented or nonpigmented lesions of the iris, specific for neurofibromatosis.

**liver enlargement**

SEE hepatomegaly

**low blood pressure**

SEE hypotension

**lymphadenopathy**

lymph node enlargement

An enlargement of lymph nodes. An increased number and size of palpable lymph nodes can be seen in many connective tissue diseases including juvenile rheumatoid arthritis, systemic lupus erythematosus and Sjögren's syndrome.

**lymphedema [USA]**

lymphoedema [GBR]

Chronic unilateral or bilateral edema of the extremities due to accumulation of interstitial fluid as a result of stasis of lymph, which is secondary to obstruction of lymph vessels or disorders of the lymph nodes.

NOTE Can be seen in vascular diseases.

**lymph node enlargement**

SEE lymphadenopathy

**lymphoedema**

SEE lymphedema

**SANS ÉQUIVALENT CONNU****adénopathie**

État pathologique d'un ganglion ou d'un groupe de ganglions lymphatiques, caractérisé cliniquement par une intumescence et dont l'origine peut être très diverse (le plus souvent inflammatoire ou tumorale).

NOTA Peut s'observer dans la maladie de Still, le lupus érythémateux disséminé et le syndrome de Sjögren.

**lymphoedème**

Oedème provoqué par l'obstruction des voies lymphatiques.

NOTA Peut s'observer dans certaines vascularites.



**macroglossia**  
lingual enlargement

Enlargement of the tongue. It may be congenital in which the overgrowth may be muscular or lymphangiomatous. It has been reported as associated with primary systemic amyloidosis, myxedema, acromegaly, tertiary syphilis and glycogenesis.

**macrostomia**

A rare congenital defect resulting in abnormal elongation of the mouth. The defect may be unilateral or bilateral, partial or complete. In complete cases, the oral fissure extends as far as the ear.

**malabsorption**

Defective absorption of fluids or of any other nutritive substances.

NOTE Can be seen in systemic sclerosis and Whipple's disease.

**malaise**  
discomfort

A vague feeling of bodily discomfort.

**macroglossie**

Hypertrophie congénitale ou acquise de la langue. La forme congénitale peut être due à une hyperplasie fibreuse ou musculaire, à la présence d'un angiome caverneux ou, plus souvent, diffus, etc. Le type acquis s'observe dans l'hypothyroïdisme, l'acromégalie, le mongolisme, la syphilis, la tuberculose, l'oedème angioneurotique, l'amyloïdose, glycogénoses, etc.

**macrostomie**

Malformation caractérisée par une fissure unilatérale ou bilatérale, qui agrandit l'ouverture buccale.

**malabsorption**

Phénomène pathologique caractérisé par des troubles de l'absorption d'un ou de plusieurs des nutriments essentiels.

NOTA 1. On utilise plutôt actuellement le terme de maldigestion pour désigner les insuffisances d'assimilation enzymatique d'origine pancréatique, hépatique ou gastrique, et le terme de malabsorption pour désigner les diminutions du transport des aliments à travers la muqueuse intestinale.

2. Peut s'observer dans la sclérodémie systémique et la maladie de Whipple.

**malaise**  
gêne  
sensation gênante

Sensation vague et non localisée d'un trouble physiologique.

**melena** [USA]  
melaena [GBR]

The passage of dark colored, tarry stools, due to the presence of blood altered by intestinal juices.

NOTE Can be seen in polyarteritis, or be secondary to bleeding from anti-inflammatory drugs.

**mental retardation**  
mental deficiency

Subnormal general intellectual development, originating during the developmental period, and associated with impairment of either learning and social adjustment or maturation or both.

NOTE Can be seen in homocystinuria and Lesch-Nyhan syndrome.

**microstomia**

A congenital defect in which the mouth is unusually small.

**moist gangrene**  
wet gangrene

Gangrene in which liquefaction of tissues with or without gas-production is caused by the rapid growth of putrefacient micro-organisms; usually also characterized by destruction of venous as well as arterial blood flow, the venous stasis causing oedema of the affected part.

NOTE Can be seen in thromboangiitis obliterans.

**mélaena**  
méléna

Évacuation par l'anus de sang noir digéré par les sucs digestifs, tantôt pur, tantôt mêlé aux selles, auxquelles il donne l'aspect du goudron.

NOTA Peut s'observer dans la polyartérite noueuse ou être causé par l'usage d'anti-inflammatoires.

**arriération mentale**  
oligophrénie

Arrêt ou insuffisance du développement des facultés intellectuelles, mettant certains sujets en état d'infériorité plus ou moins grave en ce qui concerne l'adaptation aux exigences de la vie et les possibilités d'instruction.

NOTA Peut s'observer dans l'homocystinurie et l'encéphalopathie hyperuricémique de Lesch-Nyhan.

**microstomie**

Petitesse congénitale de l'orifice buccal.

**gangrène humide**

Forme de gangrène qui se différencie de la gangrène sèche par le caractère oedémateux des parties malades et par l'intensité des réactions inflammatoires concomitantes.

NOTA Peut s'observer dans l'artérite oblitérante des membres inférieurs.

### **mongoloid facies**

The face characterized by narrow tilted eye slits with epicanthic folds; the bridge of the nose is somewhat depressed and the nostrils forward looking; the cheeks are red and may be cyanosed.

### **moon face moon facies**

The peculiar rounded face observed in various conditions, such as Cushing's syndrome, or following administration of adrenal corticoids.

### **mounding SEE myoedema (1)**

### **mouth ulcers SEE oral ulcers**

### **murmur**

An auscultatory sound, benign or pathologic, particularly a periodic sound of short duration of cardiac or vascular origin.

NOTE Can be seen in systemic lupus erythematosus, Takayasu's arteritis, Reiter's disease, ankylosing spondylitis, and acute rheumatic fever.

### **facies mongoloïde faciès mongoloïde**

Facies caractérisé par un visage rond, épais, à gros traits; les yeux sont écartés, bridés à leur angle interne, inclinés en bas et en dedans; le nez est busqué, enfoncé à la racine. On le retrouve, entre autres, dans la pléonostéose.

NOTA Le terme de mongoloïde ne doit pas être confondu avec celui de mongolien, qui désigne un sujet atteint de mongolisme.

### **faciès lunaire faciès arrondi visage en pleine lune**

Aspect arrondi du visage, caractéristique du syndrome de Cushing et d'un traitement corticostéroïdien prolongé.

### **souffle**

Bruit, généralement peu intense, de caractère variable selon l'affection qui en est la cause, mais rappelant plus ou moins le bruit d'une expiration, et qui est perçu lors de l'auscultation, en particulier du coeur et des poumons.

NOTA Peut s'observer dans le lupus érythémateux disséminé, la maladie de Takayasu, le syndrome de Fiessinger-Leroy-Reiter, la spondylarthrite ankylosante et le rhumatisme articulaire aigu.

**myoedema (1)**

myoidema

mounding

A localized contraction of a degenerating muscle, occurring at the point of a sharp blow; the response is independent of the nerve supply.

**myoedema (2)**

Edema of a muscle.

**myoidema**

SEE myoedema (1)

**myopathic facies**

hatchet face

A peculiar facial appearance in patients with myopathies, especially myotonic dystrophy, characterized by protrusion of the lips, drooping of the lids, and general relaxation of the muscles of the face which is expressionless or glum; caused by muscular weakness.

**nasal septal perforation**

Mucous membrane findings, in mixed connective tissue disease, include buccal ulceration, a sicca complex, and nasal septal perforation.

**myoedème**

myo-oedème

Contraction locale d'un muscle apparaissant à la percussion sous forme d'un bourrelet myotonoïde et suivie d'une décontraction lente. On l'observe surtout chez les cachectiques et dans les états infectieux graves. Elle est analogue à la myotonie mécanique observée dans les myopathies myotoniques et dans le myxoedème. On peut la rechercher sur divers muscles (biceps, mollet, etc.).

NOTA Au niveau du biceps, on parle parfois du signe du biceps.

**oedème musculaire****faciès myopathique**

facies myopathique

Faciès observé dans la myopathie atrophique progressive (de Landouzy-Déjerine), caractérisé par une atrophie des muscles de la face, qui prend un aspect immobile, inexpressif et hébété, avec inoclusion des paupières et des lèvres.

**perforation du septum nasal**

La maladie de Wegener intéresse presque toujours les voies respiratoires supérieures. Elle donne des signes de rhinite : rhinorrhée, sensation de nez bouché, épistaxis, muqueuse nasale rouge, oedématiée, croûteuse, ou ulcérée, avec parfois une perforation du septum nasal et un affaissement de la racine du nez.

### **nasal ulceration**

The earliest complaints of Wegener's granulomatosis are usually referable to the upper respiratory tract, such as chronic sinusitis, chronic rhinitis, nasal ulceration, and serous otitis media.

### **nasopharyngeal ulceration**

NOTE One of the preliminary criteria for classification of systemic lupus erythematosus, proposed by the American Rheumatism Association.

### **night sweats**

Profuse sweating at night, occurring in pulmonary tuberculosis and other chronic debilitating affections.

NOTE Can be seen in sarcoidosis.

**nodular nonsuppurative  
panniculitis**  
relapsing febrile nodular  
nonsuppurative panniculitis  
Weber-Christian disease

A rare disease of unknown etiology characterized by intermittent fever and groups of tender nodules in the subcutaneous fat tissue.

**nosebleed**  
SEE epistaxis

### **ulcération nasale**

Les premiers signes cliniques de la granulomatose de Wegener appartiennent en général aux voies aériennes supérieures : rhinorrhée, ulcération nasale ou sinusite.

### **ulcération naso-pharyngée**

NOTA Critère préliminaire du lupus érythémateux disséminé proposé par l'Association américaine du rhumatisme.

### **sueurs nocturnes**

Recherche-t-on la tuberculose? Des accidents antérieurs peuvent affirmer son existence : ce sont des hémoptysies, des bronchites à répétition, des sueurs nocturnes, un amaigrissement inexpliqué.

NOTA Peut s'observer dans la sarcoïdose.

**panniculite fébrile nodulaire  
récurrente non suppurée**  
maladie de Weber-Christian

Affection très rare caractérisée par l'apparition sur divers segments du corps de petites tumeurs érythémateuses et douloureuses, développées aux dépens du tissu cellulaire sous-cutané et accompagnées de céphalée et de fièvre intense. Ces nodules évoluent spontanément vers l'atrophie après quelques poussées fébriles.

**ocular hypertelorism**  
orbital hypertelorism  
hypertelorism

A condition characterized by abnormal increase in the interorbital distance, often associated with cleidocranial or craniofacial dysostosis, and occasionally accompanied by mental deficiency.

**ocular torticollis**

Torticollis incident to paralysis of an extraocular muscle, especially an oblique muscle, and usually congenital; it is often accompanied by head rotation and tilt in order to obtain binocular vision with fusion or to straighten objects seen in marked oblique astigmatism.

**ocular triad**

The association of iridocyclitis, band keratopathy and cataract in juvenile rheumatoid arthritis.

**oedema**

SEE edema

**optic atrophy**

Atrophy of the optic disk resulting from degeneration of the nerve fibers of the optic nerve and optic tract.

NOTE Can be seen in giant cell arteritis.

**hypertélorisme oculaire**  
hypertélorisme

Écartement anormal congénital des yeux, caractéristique du syndrome de Greig.

NOTA Stricto sensu, le terme hypertélorisme désigne un accroissement anormal de l'intervalle séparant deux organes pairs quels qu'ils soient. Ce n'est que par abus de langage qu'il est devenu synonyme d'hypertélorisme oculaire.

**torticollis oculaire**

Torticollis observé surtout chez l'enfant, consécutif à un strabisme paralytique (congénital ou non) affectant presque toujours le muscle grand oblique. L'attitude vicieuse qu'il entraîne chez le sujet, qui a besoin d'une inclinaison permanente de la tête pour axer le centre de vision de l'oeil, est conditionnée par la diplopie.

**triade oculaire**

Association d'uvéite antérieure chronique, de kératopathie en bande et de cataracte dans le rhumatisme chronique de l'enfant.

**atrophie optique**

Atrophie du nerf optique se manifestant par la décoloration partielle ou totale de la papille, une baisse de l'acuité visuelle et une diminution du champ visuel ou par des scotomes.

NOTA Peut s'observer dans l'artérite gíganto-cellulaire.

**optic neuritis**

Inflammation of the optic nerve, usually due to demyelinative disease, sometimes to a toxic or nutritional disorder.

NOTE A very rare manifestation of polychondritis.

**oral ulcers**

oral ulcerations  
buccal ulcerations  
mouth ulcers

Round or oval ulcers with a yellow or white exudate and a red rim. Oral ulcers resemble common canker sores, but are usually multiple and vary from 3-10 mm in diameter. They occur in painful crops that heal in weeks, leaving no scars. They are commonly found in systemic lupus erythematosus, Reiter's syndrome, Behçet's syndrome, inflammatory bowel disease, mucocutaneous lymph node syndrome of Kawasaki, and numerous infectious and noninfectious conditions.

**orbital hypertelorism**

SEE ocular hypertelorism

**orthostatic hypotension**

postural hypotension

A fall in blood pressure associated with dizziness, syncope, and blurred vision occurring upon standing or when standing motionless in a fixed position.

NOTE Can be seen in amyloidosis.

**otalgia**

SEE earache

**palatine protuberance**

SEE torus palatinus

**névrite optique**

Inflammation du nerf optique d'origine infectieuse, toxique ou allergique.

NOTA Manifestation rare de la polychondrite chronique atrophiante.

**aphtes buccaux**

ulcérations buccales

Ulcérations douloureuses de 2 à 10 mm de diamètre, revêtues d'un enduit gris ou jaune, entourées d'une bordure rouge vif. Ils siègent sur la face interne des joues, le sillon gingivo-labial, le pourtour de la langue, le frein. Ils apparaissent par poussées, durent une ou deux semaines et guérissent sans laisser de cicatrice. Ils s'observent notamment dans la maladie de Behçet.

NOTA S'observe également dans le lupus érythémateux disséminé, la maladie de Kawasaki et le syndrome de Fiessinger-Leroy-Reiter.

**hypotension orthostatique**

Diminution notable de la pression artérielle dans la position verticale pouvant s'accompagner de vertige et de lipothymie.

NOTA Peut s'observer dans l'amylose.

**palatine torus**  
SEE torus palatinus

**palatum ogivale**  
SEE gothic palate

**palpitation**

A subjective sensation of an unduly rapid or irregular heart beat.

**panniculitis**

Inflammation of the panniculus adiposus, especially abdominal.

NOTE Can be seen in systemic lupus erythematosus.

**panophthalmitis**  
**panophthalmia**

Purulent inflammation of all parts of the eye.

NOTE Can be seen in polychondritis.

**paradoxical respiration**

A condition in which the lung fills on expiration and empties on inspiration.

NOTE Can be seen with rib fractures.

**palpitation**

Sensation désagréable de battements cardiaques anormalement intenses ou rapides.

**panniculite**

Inflammation du tissu graisseux sous-cutané ou pannicule adipeux.

NOTA Peut s'observer dans le lupus érythémateux disséminé.

**panophtalmie**

Inflammation suppurative de toutes les parties et tous les tissus de l'oeil survenant le plus souvent à la suite d'une plaie pénétrante de la région cilio-sclérale ou équatoriale, ou à la suite d'une infection d'origine éloignée. Elle entraîne la cécité et nécessite presque toujours l'énucléation de l'oeil.

NOTA Peut s'observer dans la polychondrite chronique atrophiante.

**respiration paradoxale**

Rythme respiratoire observé en cas d'ouverture d'une plèvre : le poumon de ce côté se gonfle à l'expiration et s'affaisse lors de l'inspiration.

NOTA Peut s'observer dans les fractures de côtes.



### **paranoia**

A chronic, slowly progressive mental disorder (personality disorder) characterized by the development of ambitions or suspicions into systematized delusions of persecution and grandeur which are built up in a logical form.

NOTE May occur in systemic lupus erythematosus or be due to corticosteroids.

### **parrot-beaked nose**

Craniofacial dysostosis is an hereditary disorder characterized by acrocephaly, exophthalmos, hypertelorism, strabismus, parrot-beaked nose, and hypoplastic maxilla with relative mandibular prognathism.

### **pericardial effusion**

A collection of fluid within the pericardial space.

NOTE Can be seen in systemic sclerosis, systemic lupus erythematosus, rheumatoid arthritis, and many other rheumatic conditions.

### **paranoia**

Troubles du caractère spécifiés par l'orgueil, la méfiance, une susceptibilité exagérée, un jugement faux, une tendance aux interprétations qui favorise un délire et engendre des réactions agressives.

NOTA Peut s'observer dans le lupus érythémateux disséminé ou à la suite d'une corticothérapie.

### **nez en bec de perroquet**

La dysostose cranio-faciale, ou maladie de Crouzon, est caractérisée par : 1) une acrocéphalie par fermeture prématurée de la suture coronale ou des sutures coronale et sagittale, avec exophthalmie; 2) une hypoplasie des maxillaires supérieurs, qui entraîne une déformation du nez en bec de perroquet, une dépression des régions sous-orbitaires, une brièveté anormale de la lèvre supérieure, une déformation ogivale de la voûte du palais, un prognathisme.

### **épanchement péricardique**

Accumulation de liquide à l'intérieur du péricarde.

NOTA Peut s'observer dans la sclérodermie systémique, le lupus érythémateux disséminé, la polyarthrite rhumatoïde et plusieurs autres maladies rhumatismales.

**pericardial friction rub**  
pericardial rub  
pericardial friction sound

To-and-fro rubbing or grating sound which may be heard over the entire precordial region or may be confined to a very small area. It is heard as a rule in both phases of the cardiac cycle. It is unaffected by respiration and is thus differentiated from a pleural friction rub. A rub may be readily heard at one moment and be absent several minutes later. It is increased when the examiner presses the stethoscope firmly against the patient's chest wall.

**NOTE** Can be seen in systemic lupus erythematosus and acute rheumatic fever.

**periodontitis**

Inflammation or degeneration, or both, of the dental periosteum, alveolar bone, cementum, and adjacent gingiva. Suppuration usually occurs, supporting bone is resorbed, teeth become loose, and recession of gingivae occurs. Usually follows chronic gingivitis, Vincent's infection, or poor dental hygiene. Systemic factors may predispose.

**NOTE** Can be seen in Ehlers-Danlos syndrome VIII.

**periorbital edema**

The early signs of dermatomyositis are not specific and malaise and easy fatigability usually precede obvious muscle weakness. The rash is prominent around the eyes and over the malar areas, elbows, knuckles and knees, and is characteristically violaceous or heliotrope. Periorbital edema is evident in about half the cases.

**frottement péricardique**

Bruit sec, prolongé, mésosystolique et/ou mésodiastolique. Il est superficiel, siège habituellement dans la région précordiale (quatrième espace intercostal gauche). Fait capital, il est variable avec le temps et avec la pression du stéthoscope. Il persiste avec l'arrêt respiratoire, ce qui permet de le distinguer d'un frottement pleural. Il constitue un signe essentiel de péricardite aiguë, avec épanchement peu abondant.

**NOTA** Peut s'observer dans le lupus érythémateux disséminé et le rhumatisme articulaire aigu.

**parodontite**  
périodontite

Inflammation du parodonte, c'est-à-dire des tissus de soutien de la dent : gencive, ligament alvéolaire, cément, os alvéolaire.

**NOTA** Peut s'observer dans le syndrome D'Ehlers-Danlos de type VIII.

**oedème périorbitaire**

Dans environ 40 p. cent des cas, des signes cutanés accompagnent les signes de myosite (dermatomyosite). Il s'agit surtout d'un érythème du visage (avec assez souvent oedème périorbitaire et coloration lilas des paupières supérieures), et d'un érythème ou d'une éruption érythémato-squameuse de la face dorsale des mains et des doigts, des genoux, des chevilles.

**petit mal seizure**  
SEE absence attack

### **phlebitis**

Inflammation of a vein. The condition is marked by infiltration of the coats of the vein and the formation of a thrombus. The disease is attended by edema, stiffness, and pain in the affected part, and in the septic variety by pyemic symptoms.

NOTE Can be seen in Behçet's disease.

### **photophobia**

An abnormal intolerance of light, usually due to inflammation of the iris and ciliary body.

NOTE Can be seen in connective tissue disorders and seronegative spondylarthropathies.

### **pitting edema**

Edema, usually of the skin of the extremities, that when pressed firmly with a finger will maintain the depression produced by the finger.

NOTE Can be seen in hypertrophic osteoarthropathy.

### **pleural effusion**

The presence of liquid in the pleural space.

NOTE Can be seen in systemic lupus erythematosus, rheumatoid arthritis, and many other rheumatic conditions.

### **phlébite**

Inflammation veineuse avec thrombose, évoluant classiquement en deux phases (phlébothrombose et thrombo-phlébite) et pouvant affecter un territoire veineux quelconque, mais localisée le plus souvent aux veines profondes des jambes. Elle peut être primitive ou secondaire.

NOTA Peut s'observer dans la maladie de Behçet.

### **photophobie**

Crainte de la lumière, due le plus souvent à une impression pénible et même douloureuse qu'elle provoque. La photophobie se rencontre dans les inflammations du globe oculaire (conjonctivites, kératites, uvéites), le glaucome congénital, les méningites.

NOTA Peut s'observer dans les collagénoses et les spondylarthropathies séro-négatives.

### **oedème qui prend le godet**

NOTA 1. Prendre le godet, c'est-à-dire garder l'empreinte du doigt.

2. Peut s'observer dans l'ostéoarthropathie hypertrophiante de Pierre Marie.

### **épanchement pleural**

Présence de liquide dans l'espace habituellement virtuel situé entre la plèvre viscérale et la plèvre pariétale.

NOTA Peut s'observer dans le lupus érythémateux disséminé, la polyarthrite rhumatoïde et plusieurs autres maladies rhumatismales.

**pleural friction rub**

pleural rub  
pleuritic rub

A crackling, grating sound produced when two roughened or inflamed pleural surfaces rub across each other during respiration. Friction rubs are usually heard in both inspiration and expiration but may be limited to inspiration. They are not affected by cough.

NOTE Can be seen in systemic lupus erythematosus, rheumatoid arthritis, and many other rheumatic conditions.

**pleural pain**

pleuralgia

Pain originating in the pleura.

NOTE Can be seen in systemic lupus erythematosus and other rheumatic diseases associated with pleuritis and pleural effusion.

**pleural rub**

SEE pleural friction rub

**pleuritic rub**

SEE pleural friction rub

**polydipsia**

Excessive thirst persisting for long periods of time, as in diabetes mellitus.

NOTE Can be seen in primary hyperparathyroidism.

**polyuria**

Excessive secretion and discharge of urine. Occurs in diabetes insipidus; diabetes mellitus; hyperthyroidism.

**postural hypotension**

SEE orthostatic hypotension

**frottement pleural**

Bruit de raclement, superficiel, dû à la friction l'un contre l'autre des deux feuillets de la plèvre enflammée, perçu lors de l'inspiration et de l'expiration et disparaissant en apnée. Ces bruits ne sont pas modifiés par la toux, mais leur intensité est très variable de même que leur timbre.

NOTA Peut s'observer dans le lupus érythémateux disséminé, la polyarthrite rhumatoïde et plusieurs autres maladies rhumatismales.

**pleuralgie**

Douleur pleurale.

NOTA Peut s'observer dans le lupus érythémateux disséminé et d'autres maladies rhumatismales associées à une pleurésie ou à un épanchement pleural.

**polydipsie**

Exagération anormale de la sensation de soif, poussant le malade à boire en grande quantité.

NOTA Peut s'observer dans l'hyperparathyroïdie primitive.

**polyurie**

Accroissement des quantités d'urine émises en 24 heures.

NOTA Peut s'observer dans l'hyperthyroïdie.

**preretinal hemorrhage [USA]**  
**preretinal haemorrhage [GBR]**

A large extravasation of blood from the retinal vessels between the vitreous and the retina, characteristically shaped like a D with the straight edge or fluid level uppermost.

**NOTE** Can be seen in Takayasu's arteritis.

**pressure sore**  
**SEE** bedsore

**proctitis**  
**rectitis**

Inflammation of the rectum.

**NOTE** Can be caused by anti-inflammatory drugs.

**psychosis**

A term formerly applied to any mental disorder, but now generally restricted to those disturbances of such magnitude that there is personality disintegration and loss of contact with reality. It is usually characterized by delusions and hallucination. The psychoses are divided into two major classifications according to their origins: psychoses associated with organic brain syndromes (e.g., Korsakoff syndrome) and functional psychoses (e.g., the schizophrenias or manic-depressive psychoses).

**NOTE** Can be seen in systemic lupus erythematosus or be secondary to corticosteroids.

**hémorragie pré-rétinienne**

Hémorragie entre la rétine et le vitré.

**NOTA** Peut s'observer dans la maladie de Takayasu.

**rectite**  
**proctite**

Inflammation du rectum.

**NOTA** Peut être causée par l'usage de suppositoires anti-inflammatoires.

**psychose**

Affection mentale caractérisée par une désintégration généralement profonde de la personnalité, avec troubles de la perception, du jugement et du raisonnement, dont le malade n'a pas conscience. Les psychoses sont en général durables, mais peuvent comporter des périodes de lucidité; elles ont souvent une étiologie organique et ne sont que peu ou pas influencées par la psychothérapie. Les psychoses comprennent, entre autres, la schizophrénie, les démences et la psychose maniaque dépressive.

**NOTA** Peut s'observer dans le lupus érythémateux disséminé ou à la suite d'une corticothérapie.

**ptosis**

Abnormal downward displacement of the upper lid, as may result from paralysis of the third cranial nerve, sympathetic denervation, or injury.

**pulselessness**

SEE absent pulses

**Queckenstedt test**

Queckenstedt maneuver

Queckenstedt's test

Queckenstedt-Stookey test

Manual compression of the internal jugular veins with a manometer attached to the lumbar puncture needle to test for the patency of the subarachnoid space. Normally, compression causes a prompt rise in the cerebrospinal fluid pressure with rapid return to resting levels on release of compression; in partial or total subarachnoid block, this does not occur. The maneuver is contraindicated where increased intracranial pressure is present or suspected.

**rectitis**

SEE proctitis

**relapsing febrile nodular**

**nonsuppurative panniculitis**

SEE nodular nonsuppurative  
panniculitis

**ptosis**

Chute plus ou moins marquée de la paupière supérieure, avec impossibilité de la relever, déterminée par une lésion des nerfs crâniens de la troisième paire, avec paralysie du muscle releveur de la paupière (cause la plus fréquente) ou due à une atteinte primitive de ce muscle.

**épreuve de Queckenstedt-Stookey**

épreuve de Queckenstedt

Épreuve destinée à étudier les modifications de pression du liquide céphalorachidien, après compression brève des veines jugulaires. Normalement, la pression monte rapidement, et redescend aussi vite après décompression des jugulaires. L'absence ou la lenteur d'élévation de la pression lors de la compression, ou la lenteur de la descente lors de la décompression, témoignent d'un obstacle situé entre le compartiment céphalique du LCR et le point de ponction. Il faut toujours s'assurer que la compression abdominale fait monter la pression du LCR pour éliminer toute erreur technique.

**renal colic**  
ureteral colic  
ureteric colic

Pain in the region of one of the kidneys and toward the thigh. Pain radiates from the kidney region around and over the abdomen into the groin. It accompanies the passage of calculus.

NOTE Can be seen in primary hyperparathyroidism and gout with nephrolithiasis.

**retention of urine**  
urinary retention

The retention of urine in the bladder, which is duly secreted by the kidneys, owing to obstruction of the outflow or muscular weakness of the bladder wall.

NOTE Can be seen in spinal cord diseases.

**retinal hemorrhage [USA]**  
retinal haemorrhage [GBR]

Bleeding within the retina of the eye.

NOTE Can be seen in polyarteritis.

**rhinorrhea [USA]**  
rhinorrhoea [GBR]

The free discharge of a thin nasal mucus.

NOTE Can be seen in polychondritis and Wegener's granulomatosis.

**risus sardonius**

A peculiar grin, as seen in tetanus, caused by acute spasm of facial muscles.

**colique néphrétique**

Douleur paroxystique provoquée par un spasme pyélique ou urétéral, habituellement dû à la migration d'un calcul rénal ou d'un caillot de sang. Localisée dans la région lombaire, elle se propage le long du trajet de l'uretère et peut s'étendre le long du bord interne de la cuisse.

NOTA Peut s'observer dans l'hyperparathyroïdie primitive et la goutte avec lithiase rénale.

**rétention d'urine**  
rétention vésicale  
rétention urinaire

Impossibilité d'émettre des urines alors que l'excrétion rénale continue à se faire normalement. Elle est consécutive à un obstacle mécanique ou inflammatoire situé dans les voies urinaires.

NOTA Peut s'observer dans certaines atteintes de la moelle épinière.

**hémorragie rétinienne**

Sortie de sang des vaisseaux de la rétine.

NOTA Peut s'observer dans la polyartérite noueuse.

**rhinorrhée**

Écoulement de liquide par le nez.

NOTA Peut s'observer dans la polychondrite chronique atrophiante et la maladie de Wegener.

**rire sardonique**  
rictus sardonique

Aspect particulier de la face dû à la contracture de ses muscles peauciers «en sorte qu'il semble que le malade rit». Facies observé dans le tétanos.

**rub**  
**SEE friction rub**

**saddle-back nose (1)**  
**SEE saddle nose (1)**

**saddle-back nose (2)**  
**SEE saddle nose (2)**

**saddleback nose (1)**  
**SEE saddle nose (1)**

**saddleback nose (2)**  
**SEE saddle nose (2)**

**saddle nose (1)**  
**saddle-back nose (1)**  
**saddleback nose (1)**  
**swayback nose (1)**

Concavity of the contour of the bridge of the nose due to collapse of cartilaginous or bony support, or both; it was once most often due to congenital syphilis, but is now more commonly the result of congenital epidermal defect or of leprosy.

**NOTE** Can be seen in Wegener's granulomatosis.

**ensellure nasale**  
**nez en selle\***  
**nez ensellé**  
**nez concave**

Déformation de la pyramide du nez, due à un affaissement de la portion osseuse et du cartilage de l'arête nasale.

**NOTA 1.** La syphilis congénitale précoce peut entraîner un effondrement de la charpente cartilagineuse réalisant le nez en lorgnette (voir ce terme), et même un effondrement du squelette osseux, réalisant le nez en selle.

2. Le terme de nez en selle est souvent utilisé pour désigner, en fait, le nez en lorgnette.

3. Peut s'observer dans la granulomatose de Wegener.



saddle nose (2) (gen.)  
saddle-back nose (2) (gen.)  
saddleback nose (2) (gen.)  
swayback nose (2) (gen.)

Concavity of the contour of the bridge of the nose due to collapse of cartilaginous or bony support, or both; it was once most often due to congenital syphilis, but is now more commonly the result of congenital epidermal defect or of leprosy.

NOTE Seen in Wegener's granulomatosis and polychondritis.

#### salivary gland enlargement

One-half of the patients with Sjögren's syndrome have parotid and/or submandibular salivary gland enlargement.

nez en lorgnette (spéc.)  
nez en pied de marmite (spéc.)  
nez camus (spéc.)

Déformation du nez due à la destruction du cartilage de la cloison nasale : le segment inférieur du nez s'affaisse, subissant un recul, et rentre, s'enchasse dans le segment supérieur. Elle est caractéristique de la syphilis congénitale, mais se voit également dans la polychondrite atrophiante chronique et dans l'acrocéphalo-syndactylie.

NOTA 1. Les variétés les plus importantes de déformations du nez dans la syphilis osseuse sont le nez canard où la racine est aplatie, le nez en lorgnette où la partie inférieure du nez télescope dans la partie supérieure, le nez en pied de marmite avec direction oblique en haut en avant des orifices narinaux.

2. Peut s'observer dans la granulomatose de Wegener et la polychondrite chronique atrophiante.

#### hypertrophie des glandes salivaires

Les critères les plus utilisés pour poser le diagnostic du syndrome de Sjögren sont : kératoconjunctivite sèche; xérostomie ou hypertrophie des glandes salivaires; connectivité.

### **Schirmer's test**

#### **Schirmer test**

A test used to estimate the amount of lacrimal secretion. A narrow strip of filter paper is hooked over each lower eyelid and the extent to which the paper is wetted by the tears is measured. It is applied in cases of lower motor neuron paralysis to indicate the level of the lesion. Used to detect the dry eyes of Sjögren's syndrome.

#### **scleritis**

Inflammation of the sclera. It may exist alone (simple scleritis or episcleritis), or involve the cornea, iris, or choroid, causing bulging and thinning of the sclera.

NOTE Can be seen in polychondritis.

#### **scleromalacia**

Degeneration and thinning (softening) of the sclera, occurring in patients with rheumatoid arthritis.

#### **scotoma**

An area in which the vision is depressed or abolished, situated within the visual field, so that it is surrounded by a normal or less depressed area.

NOTE May be caused by excessive dose of antimalarials in the treatment of rheumatoid arthritis.

### **épreuve de Schirmer**

#### **test de Schirmer**

Épreuve pour l'évaluation de la sécrétion lacrymale normale ou pathologique : une bande de papier filtre est introduite dans le cul-de-sac inférieur de l'oeil et recourbée sur la marge palpébrale. Au bout de 5 minutes, on mesure la longueur du papier filtre imbibé de larmes au-delà de la courbure. Elle est normalement de 25 mm ou plus. Elle est utilisée pour détecter l'insuffisance lacrymale dans le syndrome de Sjögren.

#### **sclérite**

Inflammation de la sclérotique et quelquefois du tissu conjonctif épiscléral (épisclérite), revêtant la forme d'un bouton faisant saillie sous la conjonctive bulbaire plus ou moins colorée, par congestion des vaisseaux du tissu cellulaire sous-conjonctival. Compliquée parfois de choroïdite et d'iritis, elle se rencontre surtout chez les adultes ou les vieillards arthritiques, goutteux, rhumatisants.

NOTA Peut s'observer dans la polychondrite chronique atrophiante.

#### **scléromalacie**

Amincissement de la sclérotique qui permet d'apercevoir la choroïde par transparence. L'aspect le plus fréquemment observé est celui de la scléromalacie perforante, que l'on rencontre dans la polyarthrite chronique évolutive.

#### **scotome**

Lacune ou îlot de non-perception dans l'aire du champ visuel.

NOTA Peut être causé par l'ingestion excessive d'antipaludéens de synthèse dans le traitement de la polyarthrite rhumatoïde.

**serous otitis media**

Otitis marked by serous effusion into the middle ear.

NOTE Seen in Wegener's granulomatosis.

**sexual precocity**

Premature genital maturation.

NOTE Can be seen in fibrous dysplasia of bone.

**shortness of breath**

SEE dyspnea

**simian appearance (prop.)****sleep disturbance**

Nonrestful sleep. This may be characterized by frequent and/or early awakening and inability to fall asleep. Sleep may be interfered with by musculoskeletal pain.

NOTE Can be seen in inflammatory diseases such as ankylosing spondylitis and fibrositis syndrome.

**soft exudates**

SEE cotton-wool patches

**otite séro-muqueuse**

Otite moyenne chronique caractérisée par une hypersécrétion muqueuse sans perforation du tympan, une surdité, en général de transmission, souvent très importante, et une évolution prolongée entrecoupée de poussées aiguës aboutissant à un accolement du tympan sur le fond de la caisse.

NOTA S'observe dans la maladie de Wegener.

**puberté précoce**

Puberté dont les signes caractéristiques se manifestent avant l'âge habituel.

NOTA Peut s'observer dans la dysplasie fibreuse des os.

**allure simiesque  
aspect simiesque**

Allure que présente les sujets dans certaines maladies telle la maladie de Hurler : gros crâne, bras un peu écartés du tronc, avant-bras demi-fléchis, dos arrondi, membres inférieurs légèrement fléchis.

**troubles du sommeil**

Sommeil non réparateur.

NOTA Peut s'observer dans certaines affections inflammatoires telles que la spondylarthrite ankylosante et le syndrome de la fibromyosite.

**sore throat**

Any form of inflammation of the larynx or pharynx, including also tonsillitis.

NOTE Can be seen in rheumatoid arthritis and systemic onset juvenile rheumatoid arthritis.

**spasmodic asthma**

SEE asthma

**spherophakia**

A congenital bilateral aberration in which the lenses are small, spherical, and subject to subluxation; may occur as an independent anomaly or may be associated with the Marchesani syndrome.

**splenomegaly**

splenic enlargement

Enlargement of the spleen.

NOTE Can be seen in Felty's syndrome, systemic lupus erythematosus and secondary amyloidosis.

**squint**

SEE strabismus

**steatorrhea [USA]**

steatorrhoea [GBR]

Excessive amounts of fats in the feces.

NOTE Can be seen in Whipple's disease and systemic sclerosis.

**angine**

mal de gorge

Inflammation aiguë de l'oropharynx atteignant les amygdales et souvent les piliers du voile du palais.

NOTA Peut s'observer dans la polyarthrite rhumatoïde et l'arthrite chronique juvénile.

**sphérophakie**

Déformation sphérique des cristallins, qui sont en outre anormalement petits. Elle est souvent associée à une luxation des cristallins. Elle entraîne naturellement une forte myopie et s'accompagne dans environ la moitié des cas de glaucome. Elle s'observe dans la maladie de Marchesani.

**splénomégalie**

Augmentation du volume de la rate.

NOTA Peut s'observer dans le syndrome de Felty, le lupus érythémateux disséminé et l'amylose secondaire.

**stéatorrhée**

diarrhée grasseuse

Présence d'une quantité excessive de matières grasses dans les fèces.

NOTA Peut s'observer dans la maladie de Whipple et la sclérodémie systémique.

**stomatitis**

Inflammation of the oral mucosa, due to local or systemic factors, which may involve the buccal and labial mucosa, palate, tongue, floor of the mouth, and the gingivae.

NOTE Can be seen in Reiter's syndrome, systemic lupus erythematosus, and Behçet's disease.

**stomatitis aphthosa**

SEE aphthous stomatitis

**strabismus**

squint

That condition in which the visual axes of each eye are not directed simultaneously to the same fixation point.

NOTE Can be seen in myasthenia gravis.

**strawberry tongue**

A tongue characteristic of Kawasaki disease. Papillae are enlarged and the tongue is red.

**swayback nose (1)**

SEE saddle nose (1)

**swayback nose (2)**

SEE saddle nose (2)

**thoracic pain**

SEE chest pain

**stomatite**

Terme générique désignant toute inflammation de la muqueuse buccale.

NOTA Peut s'observer dans le syndrome de Fiessinger-Leroy-Reiter, le lupus érythémateux disséminé et la maladie de Behçet.

**strabisme**

Anomalie de convergence des deux axes visuels, un oeil déviant de l'axe de fixation.

NOTA Peut s'observer dans la myasthénie.

**langue framboisée**

Langue rouge, avec papilles saillantes, caractéristique de la maladie de Kawasaki.

**tinnitus**

A noise or ringing in the ear which is usually subjective and audible only to the patient. Occasionally it is objective and audible to the examining physician. Tinnitus may be associated with salicylism or disease of the inner ear.

**torus palatinus**

palatine torus  
palatine protuberance

A bony protuberance sometimes found on the hard palate at the junction of the intermaxillary and transverse palatine sutures.

NOTE Can be seen in hyperostosis corticalis generalisata.

**transient blindness**

amaurosis fugax\*

Temporary blindness in one or both eyes. The onset is usually sudden. May be caused in both eyes by any condition that temporarily interferes with maintenance of blood pressure in the ophthalmic arteries, such as migraine; carotid artery insufficiency; temporal arteritis; retinal artery spasm caused by hypertensive encephalopathy, uremia, or eclampsia; optic neuritis; glaucoma; and hysteria.

**unilateral headache**

SEE hemicrania

**ureteral colic**

SEE renal colic

**acouphène**

bourdonnement d'oreille  
tinnitus

Sensation auditive anormale, pouvant être perçue par autrui (acouphène objectif) et correspondant alors à une lésion anatomique identifiable ou, beaucoup plus souvent, perçue exclusivement par le sujet lui-même (acouphène subjectif). Les acouphènes subjectifs témoignent généralement d'une lésion de l'appareil auditif, quel qu'en soit le siège.

NOTA Termes habituellement utilisés au pluriel.

**torus palatin**

torus palatinus

Exostose médiane de la voûte palatine développée à partir de la suture intermaxillaire des apophyses palatines.

NOTA Peut s'observer dans l'hyperostose corticale généralisée.

**amaurose fugace**

cécité transitoire

Amaurose de brève durée, due à un spasme des artères rétiniennes, à une compression temporaire du chiasma optique par le troisième ventricule, ou survenant chez des sujets soumis à d'importantes forces centrifuges (aviateurs).

NOTA Peut s'observer dans l'artérite temporale.

**ureteric colic**  
SEE renal colic

**urethritis**

Inflammation of the urethra, associated with a purulent discharge from the external meatus.

NOTE Can be seen in Reiter's syndrome.

**urinary frequency**  
frequency of urination  
frequency of micturition

Frequent urination refers to the urgent need to pass urine, which may occur both day and night. Under normal conditions, an adult passes urine at approximately 4 to 6 hour intervals. The person with urinary frequency may pass urine every hour during the day and get out of bed to urinate 3 or 4 times at night, passing only a few drops of urine each time.

NOTE Can be seen in Reiter's syndrome.

**urinary incontinence**  
SEE incontinence of urine

**urinary retention**  
SEE retention of urine

**uveitis**

Inflammation of part or whole of the uveal tract, which comprises the iris, ciliary body, and choroid.

NOTE Can be seen in Behçet's syndrome, spondyloarthropathies, and juvenile rheumatoid arthritis.

**urétrite**  
urétrite

Inflammation de la muqueuse de l'urètre. Elle peut être due à des microbes variables, mais très souvent elle est causée par le gonocoque (urétrite blennorragique).

NOTA Peut s'observer dans la maladie de Fiessinger-Leroy-Reiter.

**pollakiurie**

Émission fréquente de petites quantités d'urine.

NOTA Peut s'observer dans la maladie de Fiessinger-Leroy-Reiter.

**uvéite**

Inflammation diffuse ou partielle du tractus uvéal qui comprend l'iris, le corps ciliaire et la choroïde.

NOTA Peut s'observer dans la maladie de Behçet, les spondylarthropathies et l'arthrite chronique juvénile.

**uveoparotitis**  
uveoparotid fever

Inflammation of the parotid gland and uveitis.

NOTE Can be seen in sarcoidosis.

**van der Hoeve's triad**  
van der Hoeve's syndrome

The association of fragile bones, blue sclerae and deafness seen in the mild form of osteogenesis imperfecta.

**vertigo**

An illusion of movement; a sensation as if the external world were revolving around the patient (objective vertigo) or as if he himself were revolving in space (subjective vertigo).

NOTE Can be seen in osteoarthritis of the cervical spine.

**Virchow's disease**  
SEE leontiasis ossea

**Weber-Christian disease**  
SEE nodular nonsuppurative panniculitis

**wet gangrene**  
SEE moist gangrene

**uvéoparotidite**  
uvéo-parotidite  
fièvre uvéoparotidienne  
fièvre uvéo-parotidienne

Inflammation de l'uvéa et des glandes parotides.

NOTA Peut s'observer dans la sarcoïdose.

**syndrome de van der Hoeve**  
triade de van der Hoeve

Syndrome héréditaire rare caractérisé par la triade : fragilité osseuse anormale, sclérotiques bleues et otosclérose, pouvant s'associer à d'autres anomalies ce qui en fait une variante de la maladie de Lobstein. Il se transmet selon le mode dominant.

**vertige**

Sensation erronée de déplacement des objets environnants par rapport au corps ou inversement, témoignant d'une perturbation du système de l'équilibre.

NOTA Peut s'observer dans la cervicarthrose.



**wheeze**  
**wheezing**

An abnormally high-pitched sound produced by breathing through partially obstructed or narrowed airways. Wheezing may be localized or diffusely audible, is more prominent during exhalation, and is associated with prolonged expiration.

NOTE Can be seen in Churg-Strauss syndrome.

**wheezing**  
**respiration sifflante**

Bruit respiratoire anormal, de tonalité aiguë, perceptible à n'importe quel temps de la respiration, et souvent à distance, notamment chez les asthmatiques ou lors d'une sténose bronchique.

NOTA 1. Wheezing : terme anglo-américain fréquemment utilisé par les auteurs de langue française. On a proposé pour le remplacer les termes sifflement (qui a un sens trop général) et siblement (qui n'est pas encore connu des médecins).

2. Peut s'observer dans la granulomatose allergique de Churg et Strauss.

## Lexique anglais-français / English-French Glossary

---



Abbott-Saunders test, 73	manoeuvre d'Abbott-Saunders
abdominal cutaneous reflex; superficial abdominal reflex; abdominal skin reflex; abdominal reflex, 257	réflexe cutané abdominal; réflexe abdominal
abdominal pain, 266	douleur abdominale
abdominal reflex; abdominal skin reflex; superficial abdominal reflex; abdominal cutaneous reflex, 257	réflexe cutané abdominal; réflexe abdominal
abduction (1) and (2), 1	abduction (1) et (2)
abduction lurch; gluteal gait; gluteus medius gait; gluteus medius lurch; Trendelenburg gait; Trendelenburg lurch; Trendelenburg limp, 111	boiterie du moyen fessier; claudication de Trendelenburg; claudication de Duchenne-Trendelenburg; boiterie de Trendelenburg
abduction stress test; abduction test; valgus test; valgus stress test, 121	manoeuvre d'abduction; épreuve de tension en valgus
abnormal development of the bicipital groove, 73	dysplasie de la gouttière bicipitale
abnormal development of the glenoid fossa, 73	dysplasie de la glène
abnormal movement (joint), 1	mouvement anormal (articulation)
abnormal position; abnormal posture, 1	attitude vicieuse; position vicieuse
abrasion; erosion, 186	érosion; exulcération

**abscess**

<b>abscess, 1</b>	abcès
<b>absence attack; absence seizure; petit mal seizure, 266</b>	absence
<b>absent pulses; pulselessness, 266</b>	disparition des pouls; abolition des pouls
<b>absent reflexes; areflexia, 220</b>	aréflexie; aréflexivité; irréflexivité
<b>absent tendon reflexes, 218</b>	abolition des réflexes tendineux; aréflexie tendineuse; aréflexie ostéo-tendineuse; abolition des réflexes ostéo-tendineux
<b>acathisia; akathisia, 220</b>	acathisie; akathisie; acathésie
<b>accoucheur's hand; main d'accoucheur; obstetrician's hand; obstetrical hand, 94</b>	main d'accoucheur; main de Trousseau
<b>acheiria, 173</b>	acheirie
<b>acheiropodia; acheiropody, 173</b>	acheiropodie
<b>Achilles bursitis; posterior calcaneal bursitis, 139</b>	hygroma du talon; bursite talonnière postérieure; bursite achilléenne
<b>Achilles reflex; Achilles tendon reflex; triceps surae reflex; ankle reflex; ankle jerk, 219</b>	réflexe achilléen; réflexe du triceps sural
<b>achillodynia, 139</b>	achillodynie
<b>achondroplasia; chondrodystrophia fetalis, 173</b>	achondroplasie; maladie de Parrot
<b>achondroplastic dwarf, 173</b>	achondroplase
<b>acne, 186</b>	acné
<b>acrocephaly; oxycephaly, 28</b>	acrocéphalie; oxycéphalie
<b>acrocontracture, 219</b>	acrocontracture
<b>acrocyanosis, 186</b>	acrocyanose
<b>acromegaly; Marie's disease; Marie's syndrome, 174</b>	acromégalie

acromelalgia; erythromelalgia; erythermalgia; Weir Mitchell's disease; Gerhardt's disease; erythralgia, 199	érythromélgie; maladie de Weir Mitchell; acromélgie; maladie de Gerhardt; érythralgie; érythrothermie
acroparesthesia, 219	acroparesthésie
acrosclerosis, 187	acrosclérose
acro-syndactyly, 174	acro-syndactylie; acro-syndactylie
active motion; active movement, 1	mouvement actif
adactylia; adactyly, 174	adactylie
adduction (1) and (2), 2	adduction (1) et (2)
adduction stress test; adduction test; varus test; varus stress test, 122	manoeuvre d'adduction; épreuve de tension en varus
adductor reflex; adductor reflex of the thigh, 219	réflexe des adducteurs (de la cuisse); réflexe condylien des adducteurs
adiadochokinesia; adiadochokinesis; adiadokokinesia; adiadokokinesis, 219	adiadococinésie
Adson maneuver; Adson's test; Adson test; Adson's maneuver, 44	manoeuvre d'Adson; test d'Adson; épreuve d'Adson
Adson sign; Adson's sign, 44	signe d'Adson
Adson's maneuver; Adson's test; Adson test; Adson maneuver, 44	manoeuvre d'Adson; test d'Adson; épreuve d'Adson
Adson's sign; Adson sign, 44	signe d'Adson
Adson's test; Adson test; Adson's maneuver; Adson maneuver, 44	manoeuvre d'Adson; test d'Adson; épreuve d'Adson
adult flat foot, 139	piéd plat de l'adulte
agenesia; agenesia, 2	agénésie
ainhum; dactylolysis spontanea, 140	aĩnhum; dactylolysis spontanea; sclérodermie annulaire des orteils

**akathisia**

akathisia; acathisia, 220	acathisie; akathisie; acathésie
-algia, 2	-algie
Allen's test; Allen test, 81	test d'Allen; épreuve d'Allen
Allis sign; Allis' sign; Galeazzi's sign; Galeazzi sign, 111	signe de Galeazzi
alopecia, 187	alopécie
amiarthritis; polyarthritis; polyarticular arthritis, 19	polyarthrite
amaurosis fugax; transient blindness, 315	amaurose fugace; cécité transitoire
amelia, 174	amélie
amputated, 2	amputé
amputee, 2	amputé
amyoplasia congenita; arthrogryposis multiplex congenita; myodystrophia fetalis, 175	arthrogrypose congénitale multiple; amyoplasie congénitale; arthrogryposis multiplex congénitale; raideur articulaire congénitale; arthrogrypose; myodystrophie foetale
analgesia, 220	analgésie
anal reflex; superficial anal reflex, 220	réflexe anal
anesthesia; sensory loss, 220	anesthésie
angioedema; angioneurotic edema; angioneurotic oedema; Quincke's edema, 188	oedème de Quincke; oedème aigu angioneurotique
angular curvature; Pott's curvature; Pott's boss, 33	cyphose angulaire
anhidrosis; anhydrosis; anidrosis, 188	anhidrose; anidrose; anhydrose
anisomelia, 174	anisomélie

ankle dorsiflexion; dorsiflexion; dorsiflexion of the foot; dorsiflexion of the ankle, 146	flexion dorsale du pied; dorsiflexion du pied; dorsiflexion; flexion dorsale
ankle dorsiflexion test, 140	manoeuvre de dorsiflexion du pied
ankle jerk; ankle reflex; Achilles tendon reflex; Achilles reflex; triceps surae reflex, 219	réflexe achilléen; réflexe du triceps sural
ankylosis, 2	ankylose
anorexia, 227	anorexie
anserina bursitis; pes anserinus bursitis, 134	tendinite de la patte d'oie; tendino-bursite de la patte d'oie; bursite de la patte d'oie
antalgic attitude; antalgic posture; antalgic position, 3	attitude antalgique; position antalgique
antalgic gait; antalgic limp, 104	boiterie antalgique; démarche antalgique
antalgic position; antalgic posture; antalgic attitude, 3	attitude antalgique; position antalgique
anterior drawer test, 122	manoeuvre du tiroir antérieur
anterior draw sign, 141	tiroir astragalien antérieur
anterior flat foot, 141	avant-pied plat; pied plat antérieur
anteversion, 3	antéversion
anxiety, 267	anxiété
aphalangia, 175	aphalangie
aphonia, 267	aphonie
aphthous stomatitis; stomatitis aphthosa, 267	stomatite aphteuse
aplasia, 3	aplasie
Apley maneuver; Apley's compression test; grinding test; compression test, 129	grinding test; manoeuvre d'Apley; grinding test d'Apley à la compression

## Apley's

---

Apley's distraction test; <b>distraction test</b> , 126	test d'Apley à la distension ligamentaire
Apley's test, 123	manoeuvre d'Apley
apodia; apody, 175	apodie
apophysitis tibialis adolescentium; <b>Osgood-Schlatter disease</b> ; Schlatter's disease; Schlatter-Osgood disease, 132	apophysite tibiale antérieure; maladie d'Osgood-Schlatter
apostolic hand; <b>preacher's hand</b> ; Charcot's hand; benediction hand, 95	main de prédicateur; main de Charcot
apprehension sign, 123	signe de Smillie; signe de Fairbank; signe d'appréhension
apprehension test, 73	test d'appréhension
arachnodactyly; spider fingers, 175	arachnodactylie
arcus senilis, 267	arc sénile; gérontoxon
areflexia; absent reflexes, 220	aréflexie; aréfectivité; irréfectivité
Argyll Robertson pupil, 221	signe d'Argyll Robertson
arterial hypertension; <b>hypertension</b> ; high blood pressure, 288	hypertension artérielle; hypertension
arterial hypotension; <b>hypotension</b> ; low blood pressure, 288	hypotension artérielle; hypotension
arteriosclerotic ulcer; <b>ischemic ulceration</b> ; ischemic ulcer, 203	ulcère artérioscléreux; ulcère ischémique
arthralgia; joint pain, 3	arthralgie; algie articulaire; douleur articulaire
<b>arthrogryposis multiplex congenita</b> ; amyoplasia congenita; myodystrophia fetalis, 175	arthrogrypose congénitale multiple; amyoplasie congénitale; arthrogryposis multiplex congénitale; raideur articulaire congénitale; arthrogrypose; myodystrophie foetale

articular crepitation; articular crepitus; joint crepitus; false crepitus, 3	crépitation articulaire
ascites, 268	ascite
astereognosis; tactile agnosia, 221	agnosie tactile; astéréognosie
asthenia, 4	asthénie
asthma; bronchial asthma; spasmodic asthma, 268	asthme bronchique; asthme; asthme vrai
atavic foot; Morton's syndrome; Morton's foot; metatarsus atavicus; metatarsus primus atavicus, 157	pied ancestral; pied préhistorique; pied de Néanderthal; metatarsus varus primus brevis; metatarsus atavicus; pes atavicus
ataxia, 221	ataxie
ataxic gait, 221	démarche ataxique; démarche talonnante
athetoid movements; athetosis, 222	mouvements athétosiques; athétose
atrophia cutis; atrophoderma; cutaneous atrophy, 192	atrophie cutanée
Auspitz's sign, 189	signe de la rosée sanglante
avulsion, 4	avulsion

B

Babinski's phenomenon; Babinski's reflex; Babinski's sign (1); extensor plantar response, 222	signe de Babinski
Babinski's sign (2); pronation phenomenon; pronation sign; pronator sign, 251	phénomène de la pronation
backache, 54	lombalgie



back knee; genu recurvatum, 128	genu recurvatum
Baker's cyst; popliteal bursitis; popliteal cyst, 135	bursite poplitée; kyste poplité; kyste de Baker
balanitis circinata; circinate balanitis, 273	balanite érosive circinée; balano-posthite érosive circinée; balanite circinée
band keratopathy; band-shaped keratopathy, 268	kératopathie en bandelette; kératopathie en bande
baresthesia; pressure sense; pressure touch, 251	baresthésie; sensibilité baresthésique; sensibilité à la pression
Barlow's maneuver; Barlow's manoeuvre; Barlow's test; Barlow test, 109	manoeuvre de Barlow
barrel chest; barrel-shaped chest, 69	thorax en tonneau; thorax globuleux
baseball finger, 81	doigt en maillet
batrachian position; frog position; froglike position; frog posture, 10	attitude de grenouille décapitée; attitude de batracien
bayonet sign, 124	signe de la baïonnette; baïonnette
Beard-Valleix points; Valleix's points; painful points; tender points; puncta dolorosa, 264	points de Valleix; points de Beard-Valleix; points douloureux
bed sore; bedsore; decubitus ulcer; decubital ulcer; pressure sore, 269	escarre de décubitus; ulcère de décubitus
Beevor's sign, 54	signe de Beevor
bell-shaped thorax, 69	thorax en crinoline; thorax en cloche
Bell's phenomenon, 222	signe de Bell; signe de Charles Bell
benediction hand; preacher's hand; Charcot's hand; apostolic hand, 95	main de prédicateur; main de Charcot

Bernard-Horner syndrome; Horner's syndrome; Claude Bernard-Horner syndrome; Horner-Bernard syndrome; Horner's oculopupillary syndrome, 287	syndrome de Claude Bernard-Horner; syndrome de Bernard-Horner; syndrome de Claude Bernard; syndrome de Horner; syndrome oculaire(-)sympathique; syndrome oculo-sympathique paralytique; syndrome oculo-sympathique; syndrome oculo-pupillaire
biceps femoris reflex; external hamstring reflex, 223	réflexe du biceps fémoral; réflexe péronéo-fémoral postérieur
biceps jerk; biceps reflex, 223	réflexe bicipital
bifid thumb, 175	pouce bifide
bird face, 269	faciès d'oiseau; faciès de poisson
bird-headed dwarfism; Seckel's syndrome, 176	nanisme à tête d'oiseau
birthmark; nevus; naevus, 189	naevus
bitemporal hemianopia; bitemporal hemianopsia, 269	hémianopsie bitemporale
bladder incontinence; incontinence of urine; urinary incontinence, 289	incontinence d'urine; incontinence vésicale
blindness, 270	cécité
blue sclera, 270	coloration bleue des sclérotiques; sclérotiques bleues
blurred vision; blurring of vision, 270	vision trouble; brouillard visuel; vision floue
bone pain; ostealgia; osteodynia, 17	ostéalgie; ostéodynie; ostéoalgie; douleur osseuse
bone sensibility; pallesthesia; pallaesthesia; vibratory sensibility; vibratory sensation; vibration sense, 247	pallesthésie; sensibilité vibratoire; sens vibratoire
bony crepitus, 4	crépitation osseuse

## Bouchard's

Bouchard's nodes, 82	nodosités de Bouchard
"bounce home" test, 124	SANS ÉQUIVALENT CONNU
boutonnière deformity; buttonhole deformity, 82	déformation en boutonnière
boutonnière deformity of the thumb; thumb boutonnière deformity; Z-shaped deformity (of the thumb), 100	déformation du pouce en Z; pouce en Z
bowel incontinence; incontinence of the feces; fecal incontinence, 289	incontinence anale
bow leg; bowleg; genu varum, 128	genu varum; jambe arquée
bowstringing; bowstring test; posterior tibial nerve stretch test; popliteal compression test, 54	épreuve de la compression poplitée
brachialgia, 44	brachialgie
brachial neuralgia, 45	brachionalgie; névralgie brachiale
brachioradialis reflex; supinator reflex; supinator jerk; radial reflex; radial jerk, 223	réflexe stylo-radial; réflexe styloradial
brachycephalia; brachycephaly, 26	brachycéphalie
brachydactylia; brachydactyly, 176	brachydactylie
brachymesophalangy, 176	brachymésophalangie
brachyphalangia; brachyphalangy, 176	brachyphalangie
breathlessness; dyspnea; dyspnoea; shortness of breath, 278	dyspnée; essoufflement
breathlessness on exertion; exertional dyspnea; exertional dyspnoea; dyspnea on effort; dyspnoea on effort; dyspnea on exertion, 281	dyspnée d'effort
brevicollis; Klippel-Feil syndrome; fusion of cervical vertebrae, 75	syndrome de Klippel-Feil; syndrome des hommes sans cou

bronchial asthma; asthma; spasmodic asthma, 268	asthme bronchique; asthme; asthme vrai
<b>Brudzinski's sign</b> , 223	signe de Brudzinski
bruise; <b>contusion</b> , 192	contusion
<b>bruit</b> , 271	souffle
<b>bruxism</b> , 31	bruxisme
Bryant's line; Bryant's sign; <b>Bryant's triangle</b> , 109	triangle de Bryant
buccal ulcerations; oral ulcers; oral ulcerations; mouth ulcers, 300	aphtes buccaux; ulcérations buccales
buckling; giving(-)way, 129	dérobement
<b>buffalo hump</b> ; buffalo neck, 271	bosse de bison; buffalo neck
<b>bulbocavernosus reflex</b> ; penile reflex; penis reflex, 224	réflexe bulbo-caverneux; réflexe viril
<b>bulge sign</b> , 124	signe du bombement
<b>bulldog scalp</b> ; <i>cutis verticis gyrata</i> , 193	<i>cutis verticis gyrata</i> ; pachydermie vorticellée du cuir chevelu; pachydermie plicaturée du cuir chevelu
<b>bunion</b> , 142	oignon
<b>bunionette</b> ; tailor's bunion, 142	oignon de tailleur
<b>Bunnell-Littler test</b> ; <b>intrinsic-plus test</b> ; intrinsic tightness test; test for swan-neck deformity, 90	test de Bunnell
<b>burn</b> , 189	brûlure
<b>burning feet</b> , 142	pieds brûlants
<b>bursitis</b> , 4	bursite; hygroma
<b>butterfly patch</b> ; butterfly rash; malar rash, 207	vespertilio; érythème en papillon; placard en papillon; érythème facial en ailes de papillon; masque de loup; érythème en vespertilio

## buttock

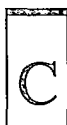
---

buttock pain; pygalgia, 117

pygalgie

buttonhole deformity; boutonnière deformity, 82

déformation en boutonnière



café(-)au(-)lait spots, 190

taches café au lait

calcaneal gait; flat-foot gait; flat-footed gait, 142

SANS ÉQUIVALENT CONNU

calcaneal valgus; heel valgus; rearfoot valgus, 151

valgus calcanéen; talus valgus; valgus de l'arrière-pied

calcaneocavus; talipes calcaneocavus, 167

ped creux postérieur; talus cavus; cavus postérieur; pied talus paralytique

calcaneus; talipes calcaneus; pes calcaneus, 168

pied bot talus

calcinosis cutis; dermal calcinosis, 194

calcinose cutanée

callosity; callus, 190

durillon; callosité

calor; 4

calor

camptocormia, 33

camptocormie; camptorachis

camptodactyly, 176

camptodactylie

capsulitis, 4

capsulite

caput natiforme; hot cross bun head; hot cross bun skull; natiform skull; Parrot's sign, 26

crâne natiforme

caput quadratum, 26

caput quadratum

carpedal spasm, 224

spasme carpo-pédal

carpoptosis; <b>wristdrop</b> ; wrist(-)drop; drop-wrist; drop hand, 103	main tombante; main en fléau; main en col de cygne
carpus curvus; <b>Madelung's</b> deformity, 91	maladie de Madelung; déformation de Madelung; carpo-cyphose
cataract, 271	cataracte
catch, 55	dysharmonie de redressement rachidien; arc douloureux lombaire
cauliflower ear, 272	oreille en chou-fleur; oreille de boxeur
causalgia, 224	causalgie
cavernous haemangioma; cavernous hemangioma, 190	angiome caverneux
cavovalgus; talipes cavovalgus, 168	ped creux valgus; cavovalgus; cavus valgus
cavovarus; talipes cavovarus; pes cavovarus, 168	ped creux varus; cavus varus
cavus; pes cavus; talipes cavus; hollow foot, 160	ped creux; cavus
cellulitis, 5	cellulite
cephalalgia; cephalgia; head pain; headache, 284	céphalée; céphalalgie
cephalic index, 26	indice céphalique
cerebellar gait, 224	démarche cérébelleuse
cerebellospastic gait, 224	démarche cérébello-spasmodique; démarche cérébellospasmodique
cervical spine distraction test; head distraction test; distraction test, 48	manoeuvre de traction cervicale
cervicobrachialgia, 45	cervico-brachialgie; cervicobrachialgie; algie cervico-brachiale; algie cervicobrachiale

## cervicobrachial

cervicobrachial neuralgia, 45	névrалgie cervico-brachiale; radiculalgie cervico-brachiale
cervicodynia; neck pain, 49	cervicalgie; algie cervicale; nuqualgie
cervico-occipital neuralgia; occipital neuralgia, 45	névrалgie cervico-occipitale
Charcot foot; Charcot's foot, 143	pied tabétique de Charcot et Féré; pied cubique de Charcot et Féré; pied cubique de Charcot; pied de Charcot; pied cubique
Charcot's hand; preacher's hand; benediction hand; apostolic hand, 95	main de prédicateur; main de Charcot
charley horse; charleyhorse, 272	contusion musculaire
chest pain; thoracic pain, 272	douleur thoracique; algie thoracique; thoracalgie
chicken breast; pectus carinatum; pigeon breast, 70	thorax en carène; thorax en bréchet; pectus carinatum
chilblain, 190	engelure
chill, 273	frisson
chin-on-chest deformity, 45	SANS ÉQUIVALENT CONNU
chin to chest distance, 46	distance menton-sternum
chondrodystrophia fetalis; achondroplasia, 173	achondroplasie; maladie de Parrot
choreic movements; choreiform movements, 225	mouvements choréiques
chorioretinitis; choroidoretinitis, 273	chorio-rétinite; chorioretinite
chronic leg ulcer; leg ulcer, 191	ulcère de jambe
Chvostek sign, 225	signe de Chvostek
cicatricial tissue; scar tissue, 191	tissu cicatriciel

cigarette-paper scars; papyraceous scars, 191

cinema sign; theater sign, 125

circinate balanitis; balanitis circinata, 273

circumduction, 5

Claude Bernard-Horner syndrome; Horner's syndrome; Horner-Bernard syndrome; Bernard-Horner syndrome; Horner's oculopupillary syndrome, 287

clavus; corn, 146

claw(-)foot; clawfoot, 143

claw hand; clawhand; main en griffe; griffin claw, 83

claw toe, 143

cleft hand (1); lobster-claw hand (1); split hand; main fourchée, 83

cleft hand (2); lobster-claw hand (2), 83

cleft palate, 274

cleidocranial dysostosis; cleidocranial dysplasia, 177

clergyman's knee; infrapatellar bursitis, 130

SANS ÉQUIVALENT CONNU

signe du cinéma

balanite érosive circinée; balano-posthite érosive circinée; balanite circinée

circumduction

syndrome de Claude Bernard-Horner; syndrome de Bernard-Horner; syndrome de Claude Bernard; syndrome de Horner; syndrome oculaire(-)sympathique; syndrome oculo-sympathique paralytique; syndrome oculo-sympathique; syndrome oculo-pupillaire

cor; clavus

ped en griffe; griffe des orteils

main en griffe; griffe nerveuse

orteil en griffe

main en fourche

main en pince de homard

fissure palatine; fente palatine

dysostose cléidocrânienne; dysostose cléido-crânienne; dysplasie cléidocrânienne; dysplasie cléido-crânienne; dysostose cléido-crânienne héréditaire; syndrome de Pierre-Marie, Foy et Sainton

hygroma prétibial; bursite infrapatellaire; bursite infrarotulienne



## clinodactyly

---

clinodactyly, 177	clinodactylie
clonic spasm, 225	spasme clonique
clonus, 225	clonus; trépidation épileptoïde
clown's gait, 110	démarche de roi de comédie
clubbed digits; clubbed fingers; clubbing; hippocratic fingers; drumstick fingers, 84	hippocratism digital; doigts en baguette de tambour; doigts en battant de cloche; doigts en spatule; doigts hippocratiques; doigts en canne de golf
clubbed nail; hippocratic nail; clubbing of the nails, 89	ongle hippocratique; ongle en verre de montre; ongle en griffe; ongle en bec de perroquet; ongle en tête de serpent
clubbing; clubbed digits; clubbed fingers; hippocratic fingers; drumstick fingers, 84	hippocratism digital; doigts en baguette de tambour; doigts en battant de cloche; doigts en spatule; doigts hippocratiques; doigts en canne de golf
clubbing of the nails; hippocratic nail; clubbed nail, 89	ongle hippocratique; ongle en verre de montre; ongle en griffe; ongle en bec de perroquet; ongle en tête de serpent
club foot; clubfoot; talipes, 167	piéd bot
club hand; clubhand; talipomanus, 99	main bote
Clutton's joint, 125	hydarthrose de Clutton
coccyalgia; coccydynia; coccygalgia; coccygodynia; coccyodynia, 67	coccygodynie; coccydynie; coccygalgie
cock robin attitude; cock-robin position; cockrobin position; torticollis position, 46	attitude en tortic
cock-up toe; cockup toe, 144	SANS ÉQUIVALENT CONNU
cold abscess, 5	abcès f

cold intolerance; intolerance to cold, 191	frilosité; intolérance au froid
coldness (of the extremities); coolness, 191	froideur (des téguments); froideur (des extrémités); refroidissements extrémités
colloid bodies; drüsen bodies; drusen bodies; drüsen; drusen, 278	drusen; corps colloïdes
coma, 274	coma
compensated scoliosis, 33	scoliose équilibrée; scoliose compensée
compensatory curve; secondary curve, 33	courbure de compensation
complete amelia; tetra-amelia, 185	tétramélie
compound palmar ganglion, 84	SANS ÉQUIVALENT CONNU
compression test; grinding test; Apley's compression test; Apley maneuver, 129	grinding test; manoeuvre d'Apley; grinding test d'Apley à la compren
compression test; head compression test; neck compression test; foramen compression test, 47	manoeuvre de compression cervicale
confusion, 274	confusion mentale
congenital absence of the extensor pollicis longus; congenital clasped thumb; congenital flexion-adduction deformity of thumb; pollex varus; congenital absence of thumb extensors; congenital hypoplasia of thumb extensors; infant's persistent thumb-clutched hand; thumb-clutched hand; flexion-adduction deformity of the hand, 85	pouce flexus(-)adductus congénital
congenital absence of the patella; patellar aplasia, 132	aplasie rotulienne; apatellie; agénésie rotulienne; absence congénitale de rotule

## congenital absence

congenital absence of thumb extensors; congenital clasped thumb; congenital flexion-adduction deformity of thumb; pollex varus; congenital hypoplasia of thumb extensors; infant's persistent thumb-clutched hand; thumb-clutched hand; congenital absence of the extensor pollicis longus; flexion-adduction deformity of the hand, 85	pouce flexus(-)adductus congénital
congenital amputation; intrauterine amputation, 177	amputation congénitale
congenital ankylosis of the elbow, 78	ankylose congénitale du coude
congenital clasped thumb; congenital flexion-adduction deformity of thumb; pollex varus; congenital absence of thumb extensors; congenital hypoplasia of thumb extensors; infant's persistent thumb-clutched hand; thumb-clutched hand; congenital absence of the extensor pollicis longus; flexion-adduction deformity of the hand, 85	pouce flexus(-)adductus congénital
congenital constricting bands; congenital constricting rings; congenital constriction bands, 178	sillons congénitaux; sillons amniotiques
congenital convex pes valgus; congenital rocker-bottom foot; congenital vertical talus, 144	pied bot valgus congénital convexe; pied bot convexe valgus
congenital curly toe; congenital varus toe; curly toe; under-riding toe, 145	clinodactylie
congenital dislocation, 5	luxation congénitale
congenital dislocation of the patella, 125	luxation congénitale de la rotule
congenital dislocation of the radial head, 78	luxation congénitale de la tête radiale

congenital flexion-adduction deformity of thumb; **congenital clasped thumb**; pollex varus; congenital absence of thumb extensors; congenital hypoplasia of thumb extensors; infant's persistent thumb-clutched hand; thumb-clutched hand; congenital absence of the extensor pollicis longus; flexion-adduction deformity of the hand, 85

pouce flexus(-)adductus congénital

congenital high scapula; **Sprengel's deformity**; elevated scapula; Sprengel shoulder, 76

surélévation congénitale de l'omoplate; malformation de Sprengel; élévation congénitale de l'omoplate; déformation de Sprengel; scapula elevata

congenital hypoplasia of thumb extensors; **congenital clasped thumb**; congenital flexion-adduction deformity of thumb; pollex varus; congenital absence of thumb extensors; infant's persistent thumb-clutched hand; thumb-clutched hand; congenital absence of the extensor pollicis longus; flexion-adduction deformity of the hand, 85

pouce flexus(-)adductus congénital

congenital muscular torticollis; **congenital torticollis**; infantile torticollis; congenital wryneck, 46

torticollis congénital; torticollis musculaire congénital; torticollis musculaire permanent

**congenital overlapping little toe**; congenital overriding fifth toe; overlapping little toe; overriding fifth toe; overlapping fifth toe, 145

quintus varus supraductus; quintus varus supra adductus

**congenital pseudarthrosis of the clavicle**, 73

pseudarthrose congénitale de la clavicule

congenital rocker-bottom foot; **congenital convex pes valgus**; congenital vertical talus, 144

ped bot valgus congénital convexe; pied bot convexe valgus

## congenital talipes

- congenital talipes equinovarus; talipes equinovarus; pes equinovarus; equinovarus, 169
- congenital torticollis; congenital muscular torticollis; infantile torticollis; congenital wryneck, 46
- congenital varus toe; congenital curly toe; curly toe; under-riding toe, 145
- congenital vertical talus; congenital convex pes valgus; congenital rocker-bottom foot, 144
- congenital wryneck; congenital torticollis; congenital muscular torticollis; infantile torticollis, 46
- conjunctivitis, 275
- constipation, 275
- contracture, 226
- contralateral straight leg raising test; crossed straight leg test; crossed straight leg raising test; well leg straight leg raising test; well-leg-raising test; opposite leg straight leg raising test, 55
- contusion; bruise, 192
- coolness; coldness (of the extremities), 191
- corkscrewing, 55
- corn; clavus, 146
- corneal ulceration, 275
- costoclavicular maneuver, 47
- ped bot varus équin; ped bot varus équin congénital; pes equinovarus
- torticollis congénital; torticollis musculaire congénital; torticollis musculaire permanent
- clinodactylie
- ped bot valgus congénital convexe; ped bot convexe valgus
- torticollis congénital; torticollis musculaire congénital; torticollis musculaire permanent
- conjonctivite
- constipation
- contracture
- élévation de la jambe tendue controlatérale; E.J.T. controlatérale
- contusion
- froideur (des téguments); froideur (des extrémités); refroidissement (des extrémités)
- mouvement en serpent
- cor; clavus
- ulcération cornéenne
- épreuve du garde-à-vous; manoeuvre de la posture militaire; manoeuvre costoclaviculaire; manoeuvre du havresac

cotton-wool exudates; <b>cotton-wool patches</b> ; cotton-wool spots; soft exudates, 275	exsudats cotonneux; nodules dysoriques
<b>coxalgia</b> ; hip pain, 110	coxalgie
<b>cramp</b> , 226	crampe
<b>craniostenosis</b> , 27	craniosténose; craniosynostose
<b>craniotabes</b> , 27	craniotabès
<b>cranium bifidum</b> , 27	crâne bifide
<b>cremasteric reflex</b> , 226	réflexe crémastérien
<b>crepitation</b> ; crepitus (1), 5	crépitation
<b>crepitus</b> (2); subcutaneous crepitus, 6	crépitation neigeuse
<b>crossed leg raising sign</b> , 55	signe de Lasègue controlatéral
<b>crossed straight leg raising test</b> ; <b>crossed straight leg test</b> ; well leg straight leg raising test; well-leg-raising test; contralateral straight leg raising test; opposite leg straight leg raising test, 55	élévation de la jambe tendue controlatérale; E.J.T. controlatérale
<b>crumpled ear deformity</b> , 276	SANS ÉQUIVALENT CONNU
<b>crutch palsy</b> ; <b>crutch paralysis</b> , 226	paralyse des béquilles; paralyse des béquillards
<b>cubitus valgus</b> , 78	cubitus valgus
<b>cubitus varus</b> ; gun stock deformity; gunstock deformity, 78	cubitus varus
<b>curly toe</b> ; <b>congenital curly toe</b> ; congenital varus toe; under-riding toe, 145	clinodactylie
<b>cutaneous atrophy</b> ; atrophoderma; atrophica cutis, 192	atrophie cutanée
<b>cutaneous eruption</b> ; <b>eruption</b> ; skin eruption, 195	éruption; éruption cutanée

## cutaneous

---

cutaneous reflex; <b>superficial reflex</b> , 258	réflexe cutané; réflexe superficiel
<b>cutaneous sensation</b> ; cutaneous sensibility; superficial sensation; skin sensation; dermal sensation, 226	sensibilité extéroceptive; sensibilité superficielle; sensibilité cutanée
<b>cutaneous ulcer</b> , 192	ulcération cutanée
<b>cutis laxa</b> , 193	cutis laxa
<b>cutis verticis gyrata</b> ; bulldog scalp, 193	cutis verticis gyrata; pachydermie vorticellée du cuir chevelu; pachydermie plicaturée du cuir chevelu
<b>cyanosis</b> , 193	cyanose
<b>cyphosis</b> ; kyphosis, 37	cyphose; hypercyphose

## D

<b>dactylolysis spontanea</b> ; ainhum, 140	ainhum; dactylolysis spontanea; sclérodermie annulaire des orteils
<b>Dawbarn's sign</b> , 74	signe de Dawbarn; signe du ressaut douloureux; signe du passage douloureux; signe du ressaut
<b>deafness</b> , 276	surdité
<b>decerebrate rigidity</b> , 227	rigidité de décérébration
<b>decompensated scoliosis</b> , 33	scoliose déséquilibrée; scoliose décompensée
decreased chest expansion; decreased excursion of the thoracic cage; <b>limitation of chest expansion</b> , 70	diminution de l'ampliation thoracique

decubital ulcer; decubitus ulcer; bedsore; bed sore; pressure sore, 269	escarre de décubitus; ulcère de décubitus
deep abdominal reflex, 227	réflexe des muscles abdominaux; réflexe musculaire abdominal
deep pain, 6	douleur profonde
deep reflex; tendon reflex, 227	réflexe ostéotendineux; réflexe ostéo-tendineux; réflexe tendineux; réflexe profond
deep sensation; deep sensibility, 227	sensibilité profonde; sensibilité proprioceptive
defense reflex, 228	réflexe de défense
delayed union, 6	retard de consolidation
dementia, 276	démence
depression, 276	dépression
dermal calcinosis; calcinosis cutis, 194	calcinose cutanée
dermal sensation; cutaneous sensation; superficial sensation; skin sensation; cutaneous sensibility, 226	sensibilité extéroceptive; sensibilité superficielle; sensibilité cutanée
dermatitis seborrheica; seborrheic dermatitis; seborrheic eczema; eczema seborrhoeicum, 212	eczéma séborrhéique; dermatite séborrhéique
diarrhea; diarrhoea, 277	diarrhée
diastasis, 6	diastasis
diastrophic dwarfism; diatrophic dwarfism, 178	nanisme diastrophique
digital reflex; Hoffmann's reflex; Hoffmann's sign, 228	réflexe de Hoffmann; signe de Hoffmann; réflexe digital; signe d'Hoffmann
dinner-fork deformity; silver(-)fork deformity, 97	déformation en dos de fourchette; dos de fourchette



**diplegia**

<b>diplegia, 228</b>	<b>diplégie</b>
<b>disability, 6</b>	<b>incapacité</b>
<b>discoid lupus; discoid rash, 194</b>	<b>lupus discoïde</b>
<b>discolorations, 194</b>	<b>dyschromies; changements de coloration (de la peau)</b>
<b>discomfort; malaise, 294</b>	<b>malaise; gêne; sensation gênante</b>
<b>discrimination sensibility; epicritic sensibility; epicritic sensation, 229</b>	<b>sensibilité épicrotique; sensibilité discriminative</b>
<b>dishing of the hands; spooning of the hands, 98</b>	<b>SANS ÉQUIVALENT CONNU</b>
<b>dislocation; luxation, 6</b>	<b>luxation; luxation articulaire</b>
<b>dissociated anaesthesia; dissociated anaesthesia; dissociated sensory loss; dissociation anaesthesia; dissociation anaesthesia, 228</b>	<b>anesthésie dissociée; dissociation thermo-algésique; anesthésie syringomyélique</b>
<b>distraction test; Apley's distraction test, 126</b>	<b>test d'Apley à la distension ligamentaire</b>
<b>distraction test; head distraction test; cervical spine distraction test, 48</b>	<b>manoeuvre de traction cervicale</b>
<b>dizziness; giddiness, 277</b>	<b>étourdissement; sensation vertigineuse</b>
<b>dolichocephaly, 27</b>	<b>dolichocéphalie</b>
<b>dolichostenomelia, 178</b>	<b>dolichosténomélie</b>
<b>dolor, 6</b>	<b>dolor</b>
<b>Donohue's syndrome; leprechaunism, 181</b>	<b>lepréchaunisme; syndrome de Donohue; nanisme à tête de gnome</b>
<b>doorbell sign, 56</b>	<b>signe de la sonnette</b>
<b>dorsalgia; dorsodynia; notalgia, 53</b>	<b>dorsalgie</b>

<b>dorsiflexion; dorsiflexion of the ankle; dorsiflexion of the foot; ankle dorsiflexion, 146</b>	flexion dorsale du pied; dorsiflexion du pied; dorsiflexion; flexion dorsale
<b>dorsodynia; dorsalgia; notalgia, 53</b>	dorsalgie
<b>double major curve; double primary curve, 34</b>	courbure double-majeure
<b>double major scoliosis, 34</b>	scoliose double majeure; scoliose combinée
<b>double primary curve; double major curve, 34</b>	courbure double-majeure
<b>double thoracic scoliosis, 34</b>	scoliose double-dorsale; scoliose thoracique double
<b>dowager's hump, 53</b>	bosse de sorcière; déformation ostéoporotique postménopausique
<b>drawer sign; draw sign, 126</b>	signe du tiroir
<b>drawer test, 127</b>	manoeuvre du tiroir
<b>draw sign; drawer sign, 126</b>	signe du tiroir
<b>drop arm test, 74</b>	épreuve du bras tombant
<b>drop attack, 277</b>	drop attack; chute brusque par dérobement des jambes
<b>drop(-)foot; dropfoot; foot(-)drop; footdrop, 149</b>	pied tombant
<b>drop-foot gait; steppage gait, 256</b>	steppage; démarche en steppant
<b>drop hand; wristdrop; wrist(-)drop; drop-wrist; carpoptosis, 103</b>	main tombante; main en fléau; main en col de cygne
<b>dropped finger; fingerdrop, 85</b>	chute du doigt
<b>drop-wrist; wristdrop; wrist(-)drop; carpoptosis; drop hand, 103</b>	main tombante; main en fléau; main en col de cygne
<b>drummers' palsy, 86</b>	SANS ÉQUIVALENT CONNU

## drumstick

drumstick fingers; clubbing; clubbed digits; clubbed fingers; hippocratic fingers, 84	hippocratisme digital; doigts en baguette de tambour; doigts en battant de cloche; doigts en spatule; doigts hippocratiques; doigts en canne de golf
drusen; drüsen; drusen bodies; drüsen bodies; colloid bodies, 278	drusen; corps colloïdes
dry gangrene, 278	gangrène sèche
duck gait; duck-waddle gait; waddling gait; myopathic gait, 120	démarche de canard; démarche en canard; démarche myopathique
Dupuytren's contracture, 86	maladie de Dupuytren
dwarfism, 178	nanisme
dysaesthesia; dysesthesia, 229	dysesthésie
dyschondroplasia; enchondromatosis; multiple enchondromatosis; Ollier's disease, 179	enchondromatose; dyschondroplasie; chondromatose multiple; maladie d'Ollier
dysesthesia; dysaesthesia, 229	dysesthésie
dysfunction, 7	dysfonctionnement; dysfonction
dysgenesis, 7	dysgénésie
dyskinesia, 229	dyskinésie; dyscinésie
dysmelia, 179	dysmélie
dysphagia, 278	dysphagie
dysphagia test; swallowing test, 51	SANS ÉQUIVALENT CONNU
dysplasia, 7	dysplasie
dyspnea; dyspnoea; shortness of breath; breathlessness, 278	dyspnée; essoufflement

dyspnea on effort; dyspnea on exertion; exertional dyspnea; exertional dyspnoea; dyspnoea on effort; breathlessness on exertion, 281	dyspnée d'effort
dyspnoea; dyspnea; shortness of breath; breathlessness, 278	dyspnée; essoufflement
dyspnoea on effort; exertional dyspnea; exertional dyspnoea; dyspnea on effort; dyspnea on exertion; breathlessness on exertion, 281	dyspnée d'effort
dysraphia; dysraphism, 7	dysraphie; status dysraphicus
dystonia, 229	dystonie
dystrophia (1) and (2); dystrophy (1) and (2), 7	dystrophie (1) et (2)
dysuria; dysury, 279	dysurie

E
---

earache; otalgia, 279	otalgie
ecchymosis, 194	ecchymose
ectopia lentis, 279	ectopie cristallinienne; ectopie du cristallin
ectromelia, 179	ectromélie
ectropodism; ectropody, 146	ectropodie
eczema seborrhoeicum; seborrheic dermatitis; dermatitis seborrheica; seborrheic eczema, 212	eczéma séborrhéique; dermatite séborrhéique
edema; oedema, 280	oedème

## elbow

---

elbow flexion test, 79	manoeuvre cubitale; test de flexion du coude
elephantiasis, 104	éléphantiasis
elevated scapula; Sprengel's deformity; congenital high scapula; Sprengel shoulder, 76	surélévation congénitale de l'omoplate; malformation de Sprengel; élévation congénitale de l'omoplate; déformation de Sprengel; scapula elevata
elfin facies, 280	facies d'elfe; faciès d'elfe
Ely's test; Ely test, 56	manoeuvre d'Ely
embrace reflex; Moro's reflex; Moro reflex; Moro's embrace reflex; Moro embrace reflex; Moro reaction; Moro response, 242	réflexe de Moro; réflexe des bras en croix
enchondromatosis; dyschondroplasia; multiple enchondromatosis; Ollier's disease, 179	enchondromatose; dyschondroplasie; chondromatose multiple; maladie d'Ollier
epicanthal fold; epicanthus, 280	épicanthus
epicritic sensation; epicritic sensibility; discrimination sensibility, 229	sensibilité épicroitique; sensibilité discriminative
epigastric reflex; supraumbilical reflex, 229	réflexe épigastrique; réflexe supraombilical; réflexe abdominal supérieur
epileptic attack; epileptic seizure; seizure; fit, 230	crise épileptique; crise d'épilepsie
episcleritis, 280	épisclérite; épiscléritis
epistaxis; nosebleed, 281	épistaxis; saignements de nez
equinovalgus; talipes equinovalgus; pes equinovalgus, 168	pied bot valgus équin
equinvarus; talipes equinvarus; congenital talipes equinvarus; pes equinvarus, 169	pied bot varus équin; pied bot varus équin congénital; pes equinvarus

equinus; talipes equinus; pes equinus, 169	pied bot équin; pied équin; équinisme
Erichsen's sign, 110	signe d'Erichsen
Erichsen's test; pelvic rock test, 116	manoeuvre de resserrement du bassin; manoeuvre d'Erichsen
erosion; abrasion, 186	érosion; exulcération
eruption; cutaneous eruption; skin eruption, 195	éruption; éruption cutanée
erysipeloid; fish-handler's disease, 86	érysipéloïde; érysipéloïde de Rosenbach; maladie de Rosenbach; erythema serpens
erythema, 195	érythème
erythema annulare, 195	érythème annulaire
erythema annulare rheumaticum; erythema marginatum, 197	érythème marginé discoïde de Besnier; érythème marginé discoïde; érythème annulaire rhumatismal; érythème rhumatismal; érythème marginé
erythema chronicum migrans, 196	érythème chronique migrateur; érythème chronique migrateur d'Afzelius-Lipschütz
erythema induratum, 196	érythème induré de Bazin; érythème induré
erythema marginatum; erythema annulare rheumaticum, 197	érythème marginé discoïde de Besnier; érythème marginé discoïde; érythème annulaire rhumatismal; érythème rhumatismal; érythème marginé
erythema multiforme, 197	érythème polymorphe; érythème exsudatif multiforme
erythema nodosum, 198	érythème noueux
erythralgia; erythralgia; erythromelalgia; Weir Mitchell's disease; Gerhardt's disease; acromelalgia, 199	érythromélagie; maladie de Weir Mitchell; acromélagie; maladie de Gerhardt; érythralgie; érythrothermie

## erythroderma

erythroderma; erythrodermia, 198	érythrodermie
erythromelalgia; erythermalgia; Weir Mitchell's disease; Gerhardt's disease; acromelalgia; erythralgia, 199	érythromélangie; maladie de Weir Mitchell; acromélangie; maladie de Gerhardt; érythralgie; érythrothermie
eschar, 199	escarre; escharre
eversion, 147	éversion
exanthem; exanthema, 199	exanthème
excessive skin laxity; skin hyperextensibility, 213	hyperlaxité cutanée; hyperélasticité cutanée
exertional dyspnea; exertional dyspnoea; dyspnea on effort; dyspnoea on effort; dyspnea on exertion; breathlessness on exertion, 281	dyspnée d'effort
exostosis, 7	exostose
exostotic dwarfism, 179	nanisme exostosique; syndrome de Debré-Robin
extension, 8	extension
extension lag, 127	SANS ÉQUIVALENT CONNU
extensor lurch; gluteus maximus gait; gluteus maximus lurch, 111	boiterie du grand fessier
extensor plantar response; Babinski's sign (1); Babinski's phenomenon; Babinski's reflex, 222	signe de Babinski
external hamstring reflex; biceps femoris reflex, 223	réflexe du biceps fémoral; réflexe péronéo-fémoral postérieur
external rotation; lateral rotation, 15	rotation externe; rotation latérale
external rotation recurvatum test, 127	manoeuvre du recurvatum; épreuve du gros orteil

extrapyramidal rigidity; lead-pipe rigidity, 240

contracture extrapyramidale; hypertonie extrapyramidale; contracture extra-pyramidale; hypertonie extra-pyramidale

exudate, 281

exsudat

F

fabere test; Patrick's test, 115

manoeuvre de Laguerre; manoeuvre de Patrick

facies leontina; leonine facies, 281

faciès léonin

failure to thrive, 282

retard staturo-pondéral

Fajersztajn test, 56

manoeuvre de Fajersztajn

false crepitus; articular crepitus; articular crepitation; joint crepitus, 3

crépitation articulaire

false joint; pseudarthrosis; pseudoarthrosis, 19

pseudarthrose

fasciculation, 230

fasciculation

fatigability, 8

fatigabilité

fatigue, 8

fatigue

fatigue fracture; stress fracture, 147

fracture de fatigue; fracture de stress

fatigue spasm; occupational cramp; professional cramp; occupation spasm; professional spasm, 246

crampe professionnelle; crampe fonctionnelle; spasme professionnel; spasme fonctionnel; spasme de fatigue; dystonie de fonction

faun's beard; hairy patch, 200

queue faunesque; touffe de poils; crinière de cheval; tache pileuse



**fecal**

<b>fecal incontinence; incontinence of the feces; bowel incontinence, 289</b>	<b>incontinence anale</b>
<b>felon; whitlow, 87</b>	<b>panaris pulpaire</b>
<b>femoral neuralgia, 56</b>	<b>névralgie crurale</b>
<b>femoral stretch test; reverse straight leg raising test, 57</b>	<b>manoeuvre du crural de Léri; manoeuvre de Lasègue inversée</b>
<b>festinating gait; festination; Parkinsonian gait, 231</b>	<b>démarche festinante; festination; démarche des parkinsoniens; démarche de Parkinson</b>
<b>fetal face, 282</b>	<b>faciès foetal</b>
<b>fever; pyrexia; hyperthermia, 8</b>	<b>fièvre; hyperthermie; pyrexie</b>
<b>fibromyalgia, 34</b>	<b>cellulomyalgie; fibromyalgie</b>
<b>fibroneuroma; neurofibroma, 208</b>	<b>neurofibrome; fibroneurome</b>
<b>fibular drift, 148</b>	<b>coup de vent péronier</b>
<b>fingerdrop; dropped finger, 85</b>	<b>chute du doigt</b>
<b>finger flexion jerk; finger flexor reflex; flexor finger jerk, 231</b>	<b>réflexe des fléchisseurs des doigts; réflexe de flexion des doigts</b>
<b>finger-nose test; finger-to-nose test, 231</b>	<b>épreuve doigt-nez</b>
<b>finger-to-floor distance, 57</b>	<b>distance doigts-sol</b>
<b>finger-to-nose test; finger-nose test, 231</b>	<b>épreuve doigt-nez</b>
<b>Finkelstein's test; Finkelstein test, 87</b>	<b>test de l'élongation des tendons dorsaux du pouce; manoeuvre de Finkelstein</b>
<b>fish-handler's disease; erysipeloid, 86</b>	<b>érysipéloïde; érysipéloïde de Rosenbach; maladie de Rosenbach; erythema serpens</b>
<b>fit; epileptic attack; epileptic seizure; seizure, 230</b>	<b>crise épileptique; crise d'épilepsie</b>

fixed kyphosis; structural kyphosis, 41	cyphose structurale
fixed scoliosis; structural scoliosis, 41	scoliose structurale; scoliose osseuse
flaccidity, 232	flaccidité
flaccid paralysis, 232	paralyse flasque
flaccid paraplegia, 232	paraplégie flasque
flail arm, 74	bras ballant
flail chest, 69	volet costal; volet thoracique
flail elbow, 79	coude ballant
flail hip, 111	SANS ÉQUIVALENT CONNU
flame-shaped hemorrhages; flame spots, 282	hémorragies en flammèches
flat back, 35	dos plat
flat chest, 69	thorax plat
flat foot; flatfoot; pes planus; pronated foot, 161	pied plat; pes planus
flat-footed gait; flat-foot gait; calcaneal gait, 142	SANS ÉQUIVALENT CONNU
flexible flat foot; hypermobile flatfoot; hypermobile hyperpronated foot; hypermobile pronated foot; hypermobile pes planus; supple flat foot, 153	pied plat valgus statique de l'enfant; pied plat valgus statique souple; pied plat statique souple de l'enfant; pied plat statique de l'enfant; pied plat valgus souple; pied plat laxé de l'enfant; pied plat valgus de l'enfant; pied plat de l'enfant
flexion (1) and (2), 9	flexion (1) et (2)

## flexion-adduction

---

flexion-adduction deformity of the hand; <b>congenital clasped thumb</b> ; congenital flexion-adduction deformity of thumb; pollex varus; congenital absence of thumb extensors; congenital hypoplasia of thumb extensors; infant's persistent thumb-clutched hand; thumb-clutched hand; congenital absence of the extensor pollicis longus, 85	pouce flexus(-)adductus congénital
flexion spinal defense reflex; flexor reflex; withdrawal reflex; flexor withdrawal reflex; pathologic shortening reflex, 232	réflexe des raccourcisseurs; phénomène des raccourcisseurs; réflexe du triple retrait
flexor finger jerk; <b>finger flexor reflex</b> ; finger flexion jerk, 231	réflexe des fléchisseurs des doigts; réflexe de flexion des doigts
flexor reflex; flexor withdrawal reflex; <b>flexion spinal defense reflex</b> ; withdrawal reflex; pathologic shortening reflex, 232	réflexe des raccourcisseurs; phénomène des raccourcisseurs; réflexe du triple retrait
flip test; sitting root test, 65	manoeuvre du tripode
floating patella; <b>patellar tap</b> ; patellar ballotement, 134	choc rotulien; signe du glaçon; signe de la note de piano
<b>floating thumb</b> ; pouce flottant, 87	pouce flottant; pouce vestigial
<b>fluctuation</b> , 9	fluctuation
<b>foot(-)drop</b> ; footdrop; drop(-)foot; dropfoot, 149	pied tombant
foramen compression test; <b>head compression test</b> ; neck compression test; compression test, 47	manoeuvre de compression cervicale
<b>forefoot adduction correction test</b> , 149	SANS ÉQUIVALENT CONNU
<b>formication</b> , 232	fourmillement
four cardinal signs of Kanavel; <b>Kanavel's four cardinal signs</b> , 90	quatre signes cardinaux de Kanavel (les)

fracture, 9	fracture
frequency of micturition; frequency of urination; urinary frequency, 316	pollakiurie
friction; friction rub; friction sound; rub, 283	frottement
friction test; patellar femoral grinding test; patellar friction test, 133	manoeuvre du rabot
frog belly, 283	ventre de batracien
froglike position; frog position; frog posture; batrachian position, 10	attitude de grenouille décapitée; attitude de batracien
Froment's sign, 88	signe de Froment; signe du journal
frontal bossing, 27	saillie des bosses frontales; accentuation des bosses frontales
frostbite, 200	gelure
functio laesa, 10	functio laesa
functional curve; nonstructural curve, 38	SANS ÉQUIVALENT CONNU
functional scoliosis; nonstructural scoliosis; mobile scoliosis, 35	attitude scoliotique; scoliose fonctionnelle
funnel breast; funnel chest; pectus excavatum, 70	thorax en entonnoir; pectus excavatum
fusiform; spindle-shaped, 88	fusiforme; en fuseau
fusion of cervical vertebrae; Klippel-Feil syndrome; brevicollis, 75	syndrome de Klippel-Feil; syndrome des hommes sans cou

## G

Gaenslen's sign, 67	signe de Gaenslen
Gaenslen's test, 67	manoeuvre de Gaenslen; manoeuvre de torsion
Galeazzi sign; Galeazzi's sign; Allis' sign; Allis sign, 111	signe de Galeazzi
game-keeper's thumb; gamekeeper's thumb, 88	SANS ÉQUIVALENT CONNU
ganglion, 88	kyste synovial; ganglion synovial
gangrene, 283	gangrène
gargoyle appearance; hurloid facies, 287	faciès en gargouille; faciès de gargouille
Garrod's pads; knuckle pads, 91	coussinets des phalanges; coussinets fibreux des phalanges; hélodermie
genital ulcer; genital ulceration, 283	ulcération génitale
genu recurvatum; back knee, 128	genu recurvatum
genu valgum; knock knee, 128	genu valgum; genou cagneux
genu varum; bowleg; bow leg, 128	genu varum; jambe arquée
Gerhardt's disease; erythromelalgia; erythermalgia; Weir Mitchell's disease; acromelalgia; erythralgia, 199	érythromélagie; maladie de Weir Mitchell; acromélagie; maladie de Gerhardt; érythralgie; érythrothermie
giant finger; macrodactyly; macrodactylia; megalodactylia; megalodactyly, 181	macrodactylie; mégalodactylie
giantism; gigantism; hypersomia; somatomegaly, 180	gigantisme; géantisme; macrosomie; hypersomie
gibbosity; gibbus; humpback; hunchback, 36	gibbosité; gibbosité thoracique

<b>giddiness; dizziness, 277</b>	étourdissement; sensation vertigineuse
<b>gigantism; giantism; hypersomia; somatomegaly, 180</b>	gigantisme; géantisme; macrosomie; hypersomie
<b>girdle anesthesia; girdle anaesthesia, 232</b>	anesthésie en ceinture; anesthésie en bande
<b>girdle pain, 10</b>	douleur en ceinture
<b>giving(-)way; buckling, 129</b>	dérobement
<b>glossitis, 284</b>	glossite
<b>glove anaesthesia; glove anesthesia; glove sensory loss, 233</b>	anesthésie en gant; anesthésie en doigt de gant
<b>gluteal gait; gluteus medius gait; gluteus medius lurch; Trendelenburg gait; Trendelenburg lurch; Trendelenburg limp; abduction lurch, 111</b>	boiterie du moyen fessier; claudication de Trendelenburg; claudication de Duchenne-Trendelenburg; boiterie de Trendelenburg
<b>gluteal reflex, 233</b>	réflexe fessier; réflexe glutéal
<b>gluteus maximus gait; gluteus maximus lurch; extensor lurch, 111</b>	boiterie du grand fessier
<b>gluteus medius gait; gluteus medius lurch; gluteal gait; Trendelenburg gait; Trendelenburg lurch; Trendelenburg limp; abduction lurch, 111</b>	boiterie du moyen fessier; claudication de Trendelenburg; claudication de Duchenne-Trendelenburg; boiterie de Trendelenburg
<b>gonalgia, 129</b>	gonalgie
<b>goniometer, 10</b>	goniomètre
<b>Gorlin's sign, 284</b>	signe de Gorlin
<b>gothic palate; high arched palate; palatum ogivale, 284</b>	palais ogival; voûte palatine ogivale; palais gothique
<b>Gottron's papules; Gottron's sign, 200</b>	papules de Gottron

## **gouty**

---

<b>gouty tophus; tophus, 215</b>	<b>tophus</b>
<b>Gowers' phenomenon; Gowers sign; Gowers' sign, 233</b>	<b>signe de Gowers</b>
<b>Goyrand's injury; pulled elbow; nursemaid's elbow; Malgaigne's luxation, 80</b>	<b>pronation douloureuse des jeunes enfants; pronation douloureuse des enfants; sublaxation du coude</b>
<b>grand mal seizure, 234</b>	<b>crise épileptique tonico-clonique; crise de grand mal; grand mal; crise tonico-clonique</b>
<b>grasping reflex; grasp reflex, 234</b>	<b>réflexe de préhension; «grasping»; réflexe d'agrippement; agrippement</b>
<b>grating scapula; snapping scapula, 76</b>	<b>omoplate à ressaut</b>
<b>griffin claw; clawhand; claw hand; main en griffe, 83</b>	<b>main en griffe; griffe nerveuse</b>
<b>grinding test; compression test; Apley's compression test; Apley maneuver, 129</b>	<b>grinding test; manoeuvre d'Apley; grinding test d'Apley à la compression</b>
<b>guarding; muscle guarding; muscular defense, 235</b>	<b>défense musculaire; défense</b>
<b>gun stock deformity; gunstock deformity; cubitus varus, 78</b>	<b>cubitus varus</b>



<b>habit scoliosis, 36</b>	<b>attitude scoliothique; scoliose fonctionnelle</b>
<b>habitual dislocation; recurrent dislocation; relapsing dislocation, 19</b>	<b>luxation récidivante; luxation habituelle</b>

haemangioma; <b>hemangioma</b> ; vascular nevus; vascular naevus, 200	hémangiome; naevus vasculaire
haematemesis; <b>hematemesis</b> , 285	hématomèse
haematoma; <b>hematoma</b> , 201	hématome
haemoptysis; <b>hemoptysis</b> , 285	hémoptysie
hairy patch; faun's beard, 200	queue faunesque; touffe de poils; crinière de cheval; tache pileuse
hallux limitus, 149	hallux limitus
hallux rigidus, 149	hallux rigidus
hallux valgus, 150	hallux valgus; angulation du premier rayon; hallux abductus
hallux valgus interphalangeus, 150	hallux valgus interphalangien; valgus interphalangien
hallux varus, 150	hallux varus
hammer toe, 150	orteil en marteau; griffe proximale
hand-and-foot syndrome; hand-foot syndrome, 89	syndrome d'enflure douloureuse des mains et des pieds
handicap, 11	handicap
hard corn; heloma durum, 151	cor dur
Harrison's groove; Harrison's sulcus, 70	coup de hache sous-mammaire; coup de hache; rétrécissement sous-mammaire du thorax
hatchet face; myopathic facies, 297	faciès myopathique; facies myopathique
headache; <b>head pain</b> ; cephalgia; cephalalgia, 284	céphalée; céphalalgie
head compression test; neck compression test; foramen compression test; compression test, 47	manoeuvre de compression cervicale



**head**

<b>head distraction test; distraction test; cervical spine distraction test, 48</b>	manoeuvre de traction cervicale
<b>head pain; headache; cephalgia; cephalalgia, 284</b>	céphalée; céphalalgie
<b>Heberden's nodes, 89</b>	nodosités d'Heberden
<b>heel pain; talalgia, 151</b>	talalgie
<b>heel valgus; calcaneal valgus; rearfoot valgus, 151</b>	valgus calcanéen; talus valgus; valgus de l'arrière-pied
<b>heel varus; varus heel, 152</b>	varus calcanéen; talus varus; varus de l'arrière-pied
<b>helmet deformity, 27</b>	crâne en chignon
<b>heloma durum, hard corn, 151</b>	cor dur
<b>heloma molle; soft corn, 165</b>	cor mou; oeil-de-perdrix
<b>hemangioma; haemangioma; vascular nevus; vascular naevus, 201</b>	hémangiome; naevus vasculaire
<b>hemarthrosis, 11</b>	hémarthrose
<b>hematemesis; haematemesis, 285</b>	hématomèse
<b>hematoma; haematoma, 201</b>	hématome
<b>hemianaesthesia; hemianesthesia; hemisensory loss, 235</b>	hémianesthésie
<b>hemiatrophy, 285</b>	hémiatrophie
<b>hemicrania; hemicranial pain; unilateral headache, 285</b>	hémicrânie
<b>hemimelia, 180</b>	hémimélie
<b>hemiparesis, 235</b>	hémiparésie
<b>hemiplegia, 235</b>	hémiplégie
<b>hemiplegic gait, 235</b>	démarche en fauchant

hemisensory loss; <b>hemianesthesia</b> ; hemianaesthesia, 235	hémianesthésie
<b>hemispasm</b> , 236	hémispasme
<b>hemoptysis</b> ; haemoptysis, 285	hémoptysie
hemorrhagic diathesis, 285	diathèse hémorragique
<b>hepatomegaly</b> ; liver enlargement, 286	hépatomégalie
<b>hepatosplenomegaly</b> , 286	hépatosplénomégalie
<b>herpes zoster</b> ; zona; shingles, 201	zona; syndrome radiculoganglionnaire; herpès zoster
<b>hialgia</b> ; <b>sacralgia</b> ; sacrodynia, 68	sacralgie; sacrodynie
high arched palate; <b>gothic palate</b> ; palatum ogivale, 284	palais ogival; voûte palatine ogivale; palais gothique
high blood pressure; <b>hypertension</b> ; arterial hypertension, 288	hypertension artérielle; hypertension
high-riding patella; patella alta, 132	patella alta
<b>hip flexion deformity</b> , 112	flexum de hanche; déformation en flexion (de la hanche)
<b>hip pain</b> ; coxalgia, 112	coxalgie
<b>hippocratic fingers</b> ; <b>clubbing</b> ; clubbed digits; clubbed fingers; drumstick fingers, 84	hippocratisme digital; doigts en baguette de tambour; doigts en battant de cloche; doigts en spatule; doigts hippocratiques; doigts en canne de golf
<b>hippocratic nail</b> ; clubbed nail; clubbing of the nails, 89	ongle hippocratique; ongle en verre de montre; ongle en griffe; ongle en bec de perroquet; ongle en tête de serpent
<b>hirsutism</b> , 202	hirsutisme
<b>hives</b> ; <b>urticaria</b> ; nettle rash, 216	urticaire
<b>hoarseness</b> , 286	enrouement; raucité de la voix

## Hoffmann's

---

Hoffmann's reflex; Hoffmann's sign; digital reflex, 228	réflexe de Hoffmann; signe de Hoffmann; réflexe digital; signe d'Hoffmann
hollow back, 36	dos creux
hollow foot; pes cavus; talipes cavus; cavus, 160	pied creux; cavus
Homans' sign, 152	signe de Homans; signe d'Homans
Horner-Bernard syndrome; Horner's oculopupillary syndrome; Horner's syndrome; Claude Bernard-Horner syndrome; Bernard-Horner syndrome, 287	syndrome de Claude Bernard-Horner; syndrome de Claude Bernard; syndrome de Horner; syndrome oculaire(-)sympathique; syndrome oculo-sympathique paralytique; syndrome oculo-sympathique; syndrome oculo-pupillaire
hot abscess, 11	abcès chaud
hot cross bun head; hot cross bun skull; caput natiforme; natiform skull; Parrot's sign, 26	crâne natiforme
housemaid's knee; prepatellar bursitis, 136	hygroma prérotulien; bursite prérotulienne; hygroma prépatellaire; bursite prépatellaire
humerus varus, 74	humerus varus
humpback; hunchback; gibbosity; gibbus, 36	gibbosité; gibbosité thoracique
hurloid facies; gargoyle appearance, 287	faciès en gargouille; faciès de gargouille
hydrarthrosis, 11	hydarthrose
hydrocephalus; hydrocephaly, 28	hydrocéphalie; hydrencéphalie
hypaesthesia; hypesthesia; hypoesthesia; hypoaesthesia, 238	hypoesthésie
hypalgesia, 236	hypoalgésie

hyperaesthesia; hyperesthesia, 236	hyperesthésie
hyperalgasia, 236	hyperalgie; hyperalgésie
hyperesthesia; hyperaesthesia, 236	hyperesthésie
hyperexcitability, 236	hyperexcitabilité
hyperextension, 11	hyperextension
hyperextension-hyperflexion injury; whiplash injury, 48	syndrome d'accélération et de décélération; coup du lapin
hyperflexion, 11	hyperflexion
hyperhidrosis; hyperidrosis, 202	hyperhidrose; hyperhydrose; hyperidrose
hyperkeratosis subungualis, 153	hyperkératose sous-unguéale
hyperkinesia; hyperkinesis, 237	hypercinésie; hyperkinésie
hyperlordosis; lordosis, 37	hyperlordose; hyperlordose lombaire; lordose pathologique; lordose
hypermetria, 237	hypermétrie
hypermobile flatfoot; hypermobile hyperpronated foot; hypermobile pes planus; hypermobile pronated foot; flexible flat foot; supple flat foot, 153	pied plat valgus statique de l'enfant; pied plat valgus statique souple; pied plat statique souple de l'enfant; pied plat statique de l'enfant; pied plat valgus souple; pied plat laxé de l'enfant; pied plat valgus de l'enfant; pied plat de l'enfant
hyperpathia, 237	hyperpathie
hyperpigmentation, 202	hyperpigmentation
hyperplasia, 11	hyperplasie; hyperplastie
hyperpyrexia, 12	hyperpyrexie
hyperreflexia, 237	hyperréflexivité; hyperréflexie
hypersensitivity, 238	hypersensibilité

## hypersomia

---

hypersomia; gigantism; giantism; somatomegaly, 180	gigantisme; géantisme; macrosomie; hypersomie
hypertelorism; ocular hypertelorism; orbital hypertelorism, 299	hypertélorisme oculaire; hypertélorisme
hypertension; arterial hypertension; high blood pressure, 288	hypertension artérielle; hypertension
hyperthermia; fever; pyrexia, 8	fièvre; hyperthermie; pyrexie
hypertonia; hypertonicity; hypertonus, 238	hypertonie
hypertrichosis, 202	hypertrichose
hypesthesia; hypoaesthesia; hypoesthesia; hypaesthesia, 238	hypoesthésie
hypoexcitability, 238	hypoexcitabilité
hypohidrosis; hypohydrosis, 202	hypohidrose
hypophysial dwarfism; hypopituitary dwarfism, 180	nanisme hypophysaire
hypoplasia, 12	hypoplasie; hypoplastie
hyporeflexivity; hyporeflexia, 238	hyporéflexie; hyporéflexivité
hypotension; arterial hypotension; low blood pressure, 288	hypotension artérielle; hypotension
hypotonia; hypotonicity; hypotonus, 238	hypotonie
hysterical gait, 238	démarche hystérique

## I

idiopathic scoliosis, 36

scoliose idiopathique

iliac compression test, 112	manoeuvre de Volkmann
immersion foot, 154	pied d'immersion; syndrome de White
impairment, 12	déficience
impingement sign, 74	signe d'accrochage douloureux
impotence, 288	impuissance
incontinence of the feces; fecal incontinence; bowel incontinence, 289	incontinence anale
incontinence of urine; urinary incontinence; bladder incontinence, 289	incontinence d'urine; incontinence vésicale
incoordination, 239	incoordination
indolent, 12	indolent
infantile torticollis; congenital torticollis; congenital muscular torticollis; congenital wryneck, 46	torticollis congénital; torticollis musculaire congénital; torticollis musculaire permanent
infant's persistent thumb-clutched hand; congenital clasped thumb; congenital flexion-adduction deformity of thumb; pollex varus; congenital absence of thumb extensors; congenital hypoplasia of thumb extensors; thumb-clutched hand; congenital absence of the extensor pollicis longus; flexion-adduction deformity of the hand, 85	pouce flexus(-)adductus congénital
inflammation, 12	inflammation
inflammatory pain, 13	douleur inflammatoire; douleur de type inflammatoire
infrapatellar bursitis; clergyman's knee, 130	hygroma pré tibial; bursite infrapatellaire; bursite infrarotulienne
ingrowing toenail; ingrown toenail; unguis incarnatus; onyxis, 154	ongle incarné; onyxis latéral; onyxis

## insensibility

---

<b>insensibility, 13</b>	<b>insensibilité</b>
<b>inspiratory stridor, 289</b>	<b>stridor</b>
<b>intention tremor, 239</b>	<b>tremblement intentionnel</b>
<b>intermalleolar straddle, 37</b>	<b>écart intermalléolaire</b>
<b>intermittent claudication, 105</b>	<b>claudication intermittente</b>
<b>intermittent claudication of the cauda equina, 105</b>	<b>claudication intermittente de la queue-de-cheval</b>
<b>intermittent fever, 289</b>	<b>fièvre intermittente; fièvre pseudo-palustre</b>
<b>intermittent spinal claudication, 106</b>	<b>claudication intermittente spinale; claudication intermittente médullaire; claudication médullaire intermittente</b>
<b>intermittent torticollis; spasmodic torticollis, 50</b>	<b>torticollis spasmodique</b>
<b>internal rotation; medial rotation, 16</b>	<b>rotation interne; rotation médiale</b>
<b>intoe; in-toeing; intoeing; toeing(-)in; pigeon toe, 171</b>	<b>endogyrisme</b>
<b>intolerance to cold; cold intolerance, 191</b>	<b>frilosité; intolérance au froid</b>
<b>intrauterine amputation; congenital amputation, 177</b>	<b>amputation congénitale</b>
<b>intrinsic-minus deformity; intrinsic-minus hand, 90</b>	<b>griffe intrinsèque; main intrinsèque moins</b>
<b>intrinsic-plus deformity; intrinsic-plus hand, 90</b>	<b>main en bénitier; main intrinsèque plus</b>
<b>intrinsic-plus test; intrinsic tightness test; test for swan-neck deformity; Bunnell-Littler test, 90</b>	<b>test de Bunnell</b>
<b>intussusception; invagination, 290</b>	<b>invagination; intussusception</b>
<b>inversion, 154</b>	<b>inversion</b>

iridocyclitis, 290	irido-cyclite; iridocyclite
iridodonesis, 290	iridodonésis
iritis, 291	iritis
ischemic ulcer; ischemic ulceration; arteriosclerotic ulcer, 203	ulcère artérioscléreux; ulcère ischémique
isodactylism, 181	isodactylie
isomorphic effect; isomorphic response; Koebner's phenomenon; Köbner's phenomenon, 205	phénomène de Köbner; phénomène de Koebner; réaction isomorphique
itching; pruritus, 210	prurit; démangeaison

# J

jaw claudication, 31	claudication intermittente massétérine; claudication intermittente de la mâchoire
jaw jerk; jaw(-)jerk reflex; jaw reflex, 239	réflexe massétérin
Jendrassik's maneuver; Jendrassik's manoeuvre, 239	manoeuvre de Jendrassik; manoeuvre de renforcement des réflexes ostéo-tendineux
jerk test, 130	manoeuvre du ressaut
joint body; joint mouse, 14	souris articulaire; corps étranger articulaire; corps étranger intra-articulaire
joint contracture, 13	contracture articulaire
joint crepitus; articular crepitus; articular crepitation; false crepitus, 3	crépitation articulaire



## joint

---

joint deformity, 13	déformation articulaire
joint effusion, 13	épanchement articulaire; épanchement intra-articulaire
joint instability, 14	instabilité articulaire
joint locking; locking, 15	blocage articulaire
joint mouse; joint body, 14	souris articulaire; corps étranger articulaire; corps étranger intra-articulaire
joint pain; arthralgia, 3	arthralgie; algie articulaire; douleur articulaire
joint pain on motion, 14	douleur provoquée à la mobilisation; douleur à la mobilisation
joint stiffness, 14	raideur articulaire; enraidissement articulaire
joint swelling, 14	gonflement articulaire
joint tenderness, 14	sensibilité articulaire
juvenile rheumatoid arthritis rash; rheumatoid rash; Still's rash, 203	érythème rose vermillon; érythème rose; érythème vermillon

## K

Kanavel's four cardinal signs; four cardinal signs of Kanavel, 90	quatre signes cardinaux de Kanavel (les)
keloid, 204	chéloïde
keratitis, 291	kératite
keratoconjunctivitis sicca, 291	kérato-conjonctivite sèche; kératoconjunctivite sèche
keratoderma; keratodermia, 204	kératodermie

keratoderma blennorrhagica; keratoderma blennorrhagicum; keratoderma blennorrhagica; keratosis blennorrhagica, 205	kératose blennorragique; kératodermie blennorragique
keratoderma; keratoderma, 204	kératodermie
keratoderma blennorrhagica; keratoderma blennorrhagica; keratoderma blennorrhagicum; keratosis blennorrhagica, 205	kératose blennorragique; kératodermie blennorragique
keratosis, 205	kératose
keratosis blennorrhagica; keratoderma blennorrhagica; keratoderma blennorrhagica; keratoderma blennorrhagicum, 205	kératose blennorragique; kératodermie blennorragique
Kernig sign; Kernig's sign, 240	signe de Kernig
Klippel-Feil syndrome; fusion of cervical vertebrae; brevicollis, 75	syndrome de Klippel-Feil; syndrome des hommes sans cou
knee jerk; knee reflex; patellar reflex; patellar tendon reflex, 249	réflexe rotulien; réflexe patellaire; réflexe quadricipital
knock knee; genu valgum, 128	genu valgum; genou cagneux
knuckle pads; Garrod's pads, 91	coussinets des phalanges; coussinets fibreux des phalanges; hélodermie
Köbner's phenomenon; Koebner's phenomenon; isomorphic effect; isomorphic response, 205	phénomène de Köbner; phénomène de Koebner; réaction isomorphique
koilonychia; spoon nail, 91	koïlonychie; coelonychie; coilonychie; ongle en cuiller
kyphoscoliosis, 37	cyphoscoliose; cypho-scoliose
kyphosis; cyphosis, 37	cyphose; hypercyphose

L

<p><b>laceration</b>, 206</p>	<p>plaie contuse; lacération</p>
<p><b>Lachman's test; Lachman test</b>, 130</p>	<p>manoeuvre de Lachman; test de Lachman-Trillat</p>
<p><b>lacrimation</b>, 291</p>	<p>larmolement</p>
<p><b>laryngeal spasm</b>, 292</p>	<p>laryngospasme; spasme laryngé; spasme de la glotte; spasme glottique</p>
<p><b>Lasègue maneuver; straight(-)leg(-)raising test; Lasègue test; straight leg test; straight leg raising maneuver; straight leg raising; straight leg raise</b>, 66</p>	<p>manoeuvre d'élévation de la jambe tendue; élévation de la jambe tendue; manoeuvre d'E.J.T.; manoeuvre de Lasègue; EJT; manoeuvre E.J.T.; test de l'élévation de la jambe tendue</p>
<p><b>Lasègue's arm sign</b>, 49</p>	<p>signe de Lasègue du bras; signe de Lasègue du membre supérieur</p>
<p><b>Lasègue's sign</b>, 57</p>	<p>signe de Lasègue</p>
<p><b>Lasègue test; straight(-)leg(-)raising test; Lasègue maneuver; straight leg test; straight leg raising maneuver; straight leg raising; straight leg raise</b>, 66</p>	<p>manoeuvre d'élévation de la jambe tendue; élévation de la jambe tendue; manoeuvre d'E.J.T.; manoeuvre de Lasègue; EJT; manoeuvre E.J.T.; test de l'élévation de la jambe tendue</p>
<p><b>lateral rotation; external rotation</b>, 15</p>	<p>rotation externe; rotation latérale</p>
<p><b>Launois deformity</b>, 155</p>	<p>SANS ÉQUIVALENT CONNU</p>
<p><b>lead-pipe rigidity; extrapyramidal rigidity</b>, 240</p>	<p>contracture extrapyramidale; hypertonie extrapyramidale; contracture extra-pyramidale; hypertonie extra-pyramidale</p>
<p><b>leg length discrepancy; leg length inequality</b>, 106</p>	<p>inégalité de longueur des membres inférieurs</p>
<p><b>leg ulcer; chronic leg ulcer</b>, 191</p>	<p>ulcère de jambe</p>

leonine facies; facies leontina, 281	faciès léonin
leontiasis ossea; leontiasis ossium; Virchow's disease, 292	leontiasis ossea; maladie de Virchow
leprechaunism; Donohue's syndrome, 181	lepréchaunisme; syndrome de Donohue; nanisme à tête de gnome
Lhermitte's sign, 49	signe de Lhermitte
light touch; tactile sensation; tactile sense; touch, 259	sensibilité tactile
limitation of chest expansion; decreased chest expansion; decreased excursion of the thoracic cage, 70	diminution de l'ampliation thoracique
limitation of joint motion; limitation of joint movement; restriction of joint motion, 15	limitation des mouvements articulaires; limitation de la mobilité articulaire
limp; limping, 106	boiterie; claudication
lineae atrophicae; striae atrophicae; striae distensae; striae cutis distensae; stretch marks; striae, 214	vergetures
lingual enlargement; macroglossia, 294	macroglossie
lipoma, 292	lipome
Lisch spots, 293	SANS ÉQUIVALENT CONNU
list, 58	attitude en baïonnette; attitude antalgique latérale; attitude de déviation latérale; attitude antalgique en inclinaison latérale; attitude antalgique en baïonnette; attitude antalgique en latéroflexion; inflexion antalgique latérale
livedo; livedo racemosa, livedo reticularis, 206	livedo reticularis; livedo réticulaire; livedo racemosa

**liver**

liver enlargement; hepatomegaly, 286	hépatomégalie
lobster-claw hand (1); cleft hand (1); split hand; main fourchée, 83	main en fourche
lobster-claw hand (2); cleft hand (2), 83	main en pince de homard
locked knee, 131	genou bloqué
locking; joint locking, 15	blocage articulaire
lockjaw; trismus, 263	trismus
lordosis; hyperlordosis, 37	hyperlordose; hyperlordose lombaire; lordose pathologique; lordose
lordotic back, 38	SANS ÉQUIVALENT CONNU
Losee's test; Losee test, 131	manoeuvre de Losee
low back pain (1); lumbago (1), 59	lombalgie
low back pain (2); lumbago (2), 59	lumbago; lombalgie aiguë
low blood pressure; hypotension; arterial hypotension, 288	hypotension artérielle; hypotension
low-riding patella; patella baja, 132	patella baja; patella infera
Ludington's sign, 75	signe de Ludington
lumbago (1); low back pain (1), 59	lombalgie
lumbago (2); low back pain (2), 59	lumbago; lombalgie aiguë
lumbar kyphosis, 59	cyphose lombaire
lumbar-sacral nodules, 113	nodosités épisacro-iliaques; nodosités épisacro-iliaques de Copeman
lumbar scoliosis, 60	scoliose lombaire
lupus pernio, 206	lupus pernio
luxation; dislocation, 6	luxation; luxation articulaire

lymphadenopathy; lymph node enlargement, 293	adénopathie
lymphedema; lymphoedema, 293	lymphoedème
lymph node enlargement; lymphadenopathy, 293	adénopathie
lymphoedema; lymphedema, 293	lymphoedème

**M**

macrocephaly, 28	macrocéphalie; mégacéphalie
macrocrania; macrocranium, 28	macrocrânie
macroductylia; macroductily; giant finger; megalodactylia; megalodactily, 181	macroductylie; mégalodactylie
macroglossia; lingual enlargement, 294	macroglossie
macrostomia, 294	macrostomie
macula; macule, 207	macule
Madelung's deformity; carpus curvus, 91	maladie de Madelung; déformation de Madelung; carpocypose
main d'accoucheur; obstetrician's hand; accoucheur's hand; obstetrical hand, 94	main d'accoucheur; main de Trousseau
main de singe; monkey's hand; simian hand; monkey-paw, 93	main de singe; main simienne; main d'Aran-Duchenne
main en griffe; clawhand; claw hand; griffin claw, 83	main en griffe; griffe nerveuse
main en lorgnette; opera-glass hand, 94	main en lorgnette

## main

---

main fourchée; cleft hand (1); lobster-claw hand (1); split hand, 83	main en fourche
main succulente; succulent hand; Marinesco's succulent hand, 99	main succulente; main succulente de Marinesco
major curve, 38	courbure majeure
malabsorption, 294	malabsorption
malaise; discomfort, 294	malaise; gêne; sensation gênante
malar rash; butterfly rash; butterfly patch, 207	vespertilio; érythème en papillon; placard en papillon; érythème facial en ailes de papillon; masque de loup; érythème en vespertilio
Malgaigne's luxation; pulled elbow; nursemaid's elbow; Goyrand's injury, 80	pronation douloureuse des jeunes enfants; pronation douloureuse des enfants; subluxation du coude
mallet finger, 92	doigt en maillet
mallet toe, 155	orteil en maillet; griffe distale
malocclusion, 31	malocclusion; malocclusion dentaire
mal-union; malunion, 15	cal vicieux
manus valga, 92	main bote cubitale; manus valga
manus vara; radial club hand, 92	main bote radiale; manus vara
march fracture, 155	fracture de marche
Marie's disease; Marie's syndrome; acromegaly, 174	acromégalie
Marinesco's succulent hand; succulent hand; main succulente, 99	main succulente; main succulente de Marinesco
mass reflex, 241	réflexe total; réflexe en masse
McMurray's test, 131	manoeuvre de McMurray

mechanical pain, 15	douleur mécanique; douleur de type mécanique
medial rotation; internal rotation, 16	rotation interne; rotation médiale
mediopltantar reflex, 241	réflexe médiopltantaire
megalodactylia; megalodactyly; macrodactyly; macrodactylia; giant finger, 181	macroductylie; mégalodactylie
melaena; melena, 295	mélaena; méléna
meningocele, 60	méningocèle
meningomyelocele, 60	méningo-myélocèle; ménigomyélocèle
meniscal cyst, 132	kyste méniscal
mental deficiency; mental retardation, 295	arriération mentale; oligophrénie
meralgia, 60	cruralgie; méralgie
meralgia paraesthetica; meralgia paresthetica, 241	méralgie paresthésique
meromelia, 182	méromélie
mesomelic dwarfism, 182	nanisme mésomélique
metatarsal compression test, 155	manoeuvre de Mulder
metatarsalgia, 155	métatarsalgie
metatarsus adductus; metatarsus varus; pes adductus, 156	metatarsus adductus; metatarsus varus; pes adductus
metatarsus adductus primus; metatarsus primus varus, 156	metatarsus varus primus
metatarsus atavicus; metatarsus primus atavicus; Morton's syndrome; Morton's foot; atavic foot, 157	ped ancestral; ped préhistorique; ped de Néanderthal; metatarsus varus primus brevis; metatarsus atavicus; pes atavicus
metatarsus primus varus; metatarsus adductus primus, 156	metatarsus varus primus



**metatarsus**

<b>metatarsus varus; metatarsus adductus; pes adductus, 156</b>	<b>metatarsus adductus; metatarsus varus; pes adductus</b>
<b>Meynet's nodes, 207</b>	<b>nodosités de Meynet; nodules de Meynet</b>
<b>microcephaly, 28</b>	<b>microcéphalie</b>
<b>microdactylia; microdactyly, 182</b>	<b>microdactylie</b>
<b>micrognathia, 31</b>	<b>micrognathie</b>
<b>micromelia, 182</b>	<b>micromélie</b>
<b>micromelic dwarfism; short-limbed dwarfism, 182</b>	<b>nanisme micromélique</b>
<b>microstomia, 295</b>	<b>microstomie</b>
<b>Milgram test, 61</b>	<b>manoeuvre de Milgram</b>
<b>milking grip; milking sign; milkmaid's grip; relapsing grip, 93</b>	<b>SANS ÉQUIVALENT CONNU</b>
<b>miner's elbow; olecranon bursitis, 79</b>	<b>bursite rétro-olécrânienne</b>
<b>minor curve, 38</b>	<b>courbure mineure</b>
<b>mirror hand, 93</b>	<b>main en miroir</b>
<b>mitten hand, 182</b>	<b>main en palette; main en cupule</b>
<b>mobile scoliosis; functional scoliosis; nonstructural scoliosis, 35</b>	<b>attitude scoliotique; scoliose fonctionnelle</b>
<b>mobilization, 16</b>	<b>mobilisation</b>
<b>modified Adson test, 49</b>	<b>test d'Adson modifié</b>
<b>modified Schober test, 61</b>	<b>test de Schober modifié; épreuve de Schober modifiée</b>
<b>moist gangrene; wet gangrene, 295</b>	<b>gangrène humide</b>
<b>molluscum fibrosum, 208</b>	<b>molluscum fibrosum</b>

<b>monarthritis; monoarthritis; monoarticular arthritis, 16</b>	monoarthrite; mono-arthrite; arthrite monoarticulaire
<b>mongoloid facies, 296</b>	facies mongoloïde; faciès mongoloïde
<b>monkey-paw; monkey's hand; simian hand; main de singe, 93</b>	main de singe; main simienne; main d'Aran-Duchenne
<b>monoarthritis; monoarticular arthritis; monarthritis, 16</b>	monoarthrite; mono-arthrite; arthrite monoarticulaire
<b>monoplegia, 241</b>	monoplégie
<b>moon face; moon facies, 296</b>	faciès lunaire; faciès arrondi; visage en pleine lune
<b>morning stiffness, 16</b>	raideur matinale; raideur articulaire matinale; enraidissement matinal
<b>Moro embrace reflex; Moro reaction; Moro reflex; Moro response; Moro's embrace reflex; Moro's reflex; embrace reflex, 242</b>	réflexe de Moro; réflexe des bras en croix
<b>Morton's disease; Morton's metatarsalgia; Morton's toe, 157</b>	métatarsalgie de Morton; maladie de Morton
<b>Morton's foot; Morton's syndrome; atavic foot; metatarsus atavicus; metatarsus primus atavicus, 157</b>	ped ancestral; ped préhistorique; ped de Néanderthal; metatarsus varus primus brevis; metatarsus atavicus; pes atavicus
<b>Morton's metatarsalgia; Morton's disease; Morton's toe, 157</b>	métatarsalgie de Morton; maladie de Morton
<b>Morton's syndrome; Morton's foot; atavic foot; metatarsus atavicus; metatarsus primus atavicus, 157</b>	ped ancestral; ped préhistorique; ped de Néanderthal; metatarsus varus primus brevis; metatarsus atavicus; pes atavicus
<b>Morton's toe; Morton's metatarsalgia; Morton's disease, 157</b>	métatarsalgie de Morton; maladie de Morton
<b>mottling, 208</b>	marbrure
<b>mounding; myoedema (1); myoidema, 297</b>	myoedème; myo-oedème

## mouth

---

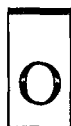mouth ulcers; oral ulcers; oral ulcerations; buccal ulcerations, 300	aphtes buccaux; ulcérations buccales
multiple enchondromatosis; enchondromatosis; dyschondroplasia; Ollier's disease, 179	enchondromatose; dyschondroplasie; chondromatose multiple; maladie d'Ollier
murmur, 296	souffle
muscle asthenia; myasthenia, 244	myasthénie
muscle atony; myatonia; myatony, 244	myatonie; atonie musculaire
muscle atrophy; muscle wasting; muscular atrophy, 242	amyotrophie; atrophie musculaire; fonte musculaire
muscle guarding; guarding; muscular defense, 235	défense musculaire; défense
muscle hypertrophy, 242	hypertrophie musculaire
muscle splinting; splinting, 243	contracture musculaire antalgique; contracture antalgique réflexe; contracture douloureuse réflexe
muscle wasting; muscle atrophy; muscular atrophy, 242	amyotrophie; atrophie musculaire; fonte musculaire
muscle weakness, 243	faiblesse musculaire; diminution de la force musculaire
muscular atrophy; muscle atrophy; muscle wasting, 242	amyotrophie; atrophie musculaire; fonte musculaire
muscular defense; guarding; muscle guarding, 235	défense musculaire; défense
musician's cramp, 243	crampe des instrumentistes; crampe du musicien
mutilation, 16	mutilation
myalgia; myodynia, 243	myalgie; myodynïe
myasthenia; muscle asthenia, 244	myasthénie

myatonia; myatony; muscle atony, 244	myatonie; atonie musculaire
myelomeningocele, 61	myéломéningocèle
myoclonia fibrillaris multiplex; myokymia, 244	myokymie
myoclonus, 244	myoclonie
myodynia; myalgia, 243	myalgie; myodynie
myodystrophia fetalis; arthrogryposis multiplex congenita; amyoplasia congenita, 175	arthrogrypose congénitale multiple; amyoplasie congénitale; arthrogryposis multiplex congénitale; raideur articulaire congénitale; arthrogrypose; myodystrophie foetale
myoedema (1); myoidema; mounding, 297	myoœdème; myo-oedème
myoedema (2), 297	œdème musculaire
myoidema; myoedema (1); mounding, 297	myoœdème; myo-oedème
myokymia; myoclonia fibrillaris multiplex, 244	myokymie
myopathic facies; hatchet face, 297	faciès myopathique; facies myopathique
myopathic gait; waddling gait; duck-waddle gait; duck gait, 120	démarche de canard; démarche en canard; démarche myopathique
myotatic reflex; stretch reflex, 257	réflexe myotatique
myotonia, 245	myotonie

N

<p>Naegele pelvis; Naegele's pelvis; Nägele's pelvis, 113</p>	<p>bassin de Naegele; bassin oblique ovulaire vrai</p>
<p>naevus; birthmark; nevus, 189</p>	<p>naevus</p>
<p>Naffziger's test; Naffziger test, 38</p>	<p>manoeuvre de Naffziger; test de Naffziger</p>
<p>Nägele's pelvis; Naegele's pelvis; Naegele pelvis, 113</p>	<p>bassin de Naegele; bassin oblique ovulaire vrai</p>
<p>nail pitting; pitting, 93</p>	<p>ongle en dé à coudre; érosions ponctuées (de l'ongle)</p>
<p>nasal septal perforation, 297</p>	<p>perforation du septum nasal</p>
<p>nasal ulceration, 298</p>	<p>ulcération nasale</p>
<p>nasopharyngeal ulceration, 298</p>	<p>ulcération naso-pharyngée</p>
<p>natiform skull; caput natiforme; hot cross bun head; hot cross bun skull; Parrot's sign, 26</p>	<p>crâne natiforme</p>
<p>nearthrosis; neoarthrosis; neo-arthritis, 16</p>	<p>néarthrose</p>
<p>neck compression test; head compression test; foramen compression test; compression test, 47</p>	<p>manoeuvre de compression cervicale</p>
<p>neck pain; cervicodynia, 49</p>	<p>cervicalgie; algie cervicale; nuqualgie</p>
<p>neo-arthritis; neoarthrosis; nearthrosis, 16</p>	<p>néarthrose</p>
<p>neoplasm; tumor (2); tumour, 24</p>	<p>tumeur; néoplasme</p>
<p>nettle rash; urticaria; hives, 216</p>	<p>urticaire</p>
<p>neuralgia, 245</p>	<p>névralgie</p>

neurofibroma; fibroneuroma, 208	neurofibrome; fibroneurome
neurologic cavus foot, 158	ped creux neurologique
neurotrophic ulcer of the foot; perforating ulcer of the foot; perforating neurotrophic ulcer, 159	mal perforant plantaire
nevus; naevus; birthmark, 189	naevus
night pain; nyctalgia, 17	douleur nocturne
night sweats, 298	sueurs nocturnes
node, 208	nodosité
nodular nonsuppurative panniculitis; relapsing febrile nodular nonsuppurative panniculitis; Weber-Christian disease, 298	panniculite fébrile nodulaire récidivante non suppurée; maladie de Weber-Christian
nodule, 208	nodule
nonstructural curve; functional curve, 38	SANS ÉQUIVALENT CONNU
nonstructural scoliosis; functional scoliosis; mobile scoliosis, 35	attitude scoliothique; scoliose fonctionnelle
non-union; nonunion, 17	SANS ÉQUIVALENT CONNU
nosebleed; epistaxis, 281	épistaxis; saignements de nez
notalgia; dorsalgia; dorsodynia, 53	dorsalgie
numbness, 245	engourdissement
nursemaid's elbow; pulled elbow; Goyrand's injury; Malgaigne's luxation, 80	pronation douloureuse des jeunes enfants; pronation douloureuse des enfants; subluxation du coude
nyctalgia; night pain, 17	douleur nocturne



<b>Ober's test; Ober test, 113</b>	manoeuvre d'Ober
<b>obstetrical hand; obstetrician's hand; accoucheur's hand; main d'accoucheur, 94</b>	main d'accoucheur; main de Trousseau
<b>obturator neuralgia, 245</b>	névralgie obturatrice
<b>occipital headache, 49</b>	cervico-occipitalgie
<b>occipital neuralgia; cervico-occipital neuralgia, 45</b>	névralgie cervico-occipitale
<b>occiput to wall distance, 39</b>	distance nuque-mur; flèche occipitale de Forestier
<b>occupational cramp; occupation spasm; professional cramp; professional spasm; fatigue spasm, 246</b>	crampe professionnelle; crampe fonctionnelle; spasme professionnel; spasme fonctionnel; spasme de fatigue; dystonie de fonction
<b>ocular hypertelorism; orbital hypertelorism; hypertelorism, 299</b>	hypertélorisme oculaire; hypertélorisme
<b>ocular torticollis, 299</b>	torticolis oculaire
<b>ocular triad, 299</b>	triade oculaire
<b>oedema; edema, 280</b>	oedème
<b>olecranon bursitis; miner's elbow, 79</b>	bursite rétro-olécrânienne
<b>oligoarthritis; pauciarticular arthritis, 17</b>	oligo-arthrite; oligoarthritis
<b>Ollier's disease; enchondromatosis; dyschondroplasia; multiple enchondromatosis, 179</b>	enchondromatose; dyschondroplasia; chondromatose multiple; maladie d'Ollier
<b>olympian forehead; olympic brow, 28</b>	front olympien; crâne olympien

omovertebral bone; suprascapula, 75	os omo-vertébral
onychauxis, 158	onychauxis
onychogryphosis; onychogryposis, 158	onychogryphose; onychogrypose
onycholysis, 94	onycholyse; onycholysis
onyxis; ingrown toenail; ingrowing toenail; unguis incarnatus, 154	ongle incarné; onyxis latéral; onyxis
opera-glass hand; main en lorgnette, 94	main en lorgnette
ophthalmoplegia, 246	ophtalmoplégie
opisthotonos; opisthotonus, 246	opisthotonos
Oppenheim sign; Oppenheim's reflex, 246	signe d'Oppenheim; réflexe d'Oppenheim
opposite leg straight leg raising test; crossed straight leg test; crossed straight leg raising test; well leg straight leg raising test; well-leg-raising test; contralateral straight leg raising test, 55	élévation de la jambe tendue controlatérale; E.J.T. controlatérale
optic atrophy, 299	atrophie optique
optic neuritis, 300	névrite optique
oral ulcerations; oral ulcers; buccal ulcerations; mouth ulcers, 300	aphtes buccaux; ulcérations buccales
orbital hypertelorism; ocular hypertelorism; hypertelorism, 299	hypertélorisme oculaire; hypertélorisme
orthostatic hypotension; postural hypotension, 300	hypotension orthostatique
Ortolani click; Ortolani's click; Ortolani's sign; Ortolani's jerk, 114	signe du ressaut; signe d'Ortolani-Le Damany; signe d'Ortolani
Ortolani click test; Ortolani's test; Ortolani's maneuver, 115	manoeuvre d'Ortolani; manoeuvre de Le Damany-Ortolani



## Ortolani's

---

Ortolani's click; Ortolani's jerk; Ortolani's sign; Ortolani click, 114	signe du ressaut; signe d'Ortolani-Le Damany; signe d'Ortolani
Ortolani's maneuver; Ortolani's test; Ortolani click test, 115	manoeuvre d'Ortolani; manoeuvre de Le Damany-Ortolani
Ortolani's sign; Ortolani's click; Ortolani's jerk; Ortolani click, 114	signe du ressaut; signe d'Ortolani-Le Damany; signe d'Ortolani
Ortolani's test; Ortolani's maneuver; Ortolani click test, 115	manoeuvre d'Ortolani; manoeuvre de Le Damany-Ortolani
Osgood-Schlatter disease; Schlatter's disease; Schlatter-Osgood disease; apophysitis tibialis adolescentium, 132	apophysite tibiale antérieure; maladie d'Osgood-Schlatter
Osler's node, 94	nodule d'Osler; faux panaris d'Osler; pseudo-panaris d'Osler
ostealgia; osteodynia; bone pain, 17	ostéalgie; ostéodynie; ostéoalgie; douleur osseuse
otalgia; earache, 279	otalgie
out-toeing; toeing(-)out, 171	exogyrisme
overlapping fifth toe; overlapping little toe; overriding fifth toe; congenital overlapping little toe; congenital overriding fifth toe, 145	quintus varus supraductus; quintus varus supra adductus
oxycephaly; acrocephaly, 28	acrocéphalie; oxycéphalie
overlapping second toe, 159	griffe supraductus

## P

pain, 17

douleur; algie

pain at rest; rest pain, 20	douleur au repos
painful points; Valleix's points; tender points; Beard-Valleix points; puncta dolorosa, 264	points de Valleix; points de Beard-Valleix; points douloureux
pain sensation, 247	sensibilité à la douleur
palatine protuberance; palatine torus; torus palatinus, 315	torus palatin; torus palatinus
palatum ogivale; gothic palate; high arched palate, 284	palais ogival; voûte palatine ogivale; palais gothique
pallaesthesia; pallesthesia; vibratory sensibility; vibratory sensation; vibration sense; bone sensibility, 247	pallesthésie; sensibilité vibratoire; sens vibratoire
pallor; whiteness, 208	pâleur
palmeture; webbed fingers, 185	palmure
palpitation, 301	palpitation
palsy; paralysis, 247	paralyisie
panniculitis, 301	panniculite
panophthalmia; panophthalmitis, 301	panophtalmie
papule, 209	papule
papyraceous scars; cigarette-paper scars, 191	SANS ÉQUIVALENT CONNU
paradoxical respiration, 301	respiration paradoxale
paraesthesia; paresthesia, 248	paresthésie
parakeratosis, 209	parakératose
paralysed foot, 159	pied bot paralytique
paralysis; palsy, 247	paralyisie
paralytic flat foot; paralytic flatfoot, 159	pied plat paralytique

## paralytic

---

paralytic gait; paretic gait, 248	démarche à petits pas
paranoia, 302	paranoïa
paraparesis, 248	paraparésie
paraplegia, 248	paraplégie
paravertebral muscle spasm, 62	contracture des muscles paravertébraux
paresis, 248	parésie
paresthesia; paraesthesia, 248	paresthésie
paretic gait; paralytic gait, 248	démarche à petits pas
Parkinsonian gait; festinating gait; festination, 231	démarche festinante; festination; démarche des parkinsoniens; démarche de Parkinson
paronychia, 95	panaris périunguéal; panaris péri-unguéal; tournoiolo
parrot-beaked nose, 302	nez en bec de perroquet
Parrot's sign; caput natiforme; hot cross bun head; hot cross bun skull; natiform skull, 26	crâne natiforme
passive motion; passive movement, 18	mouvement passif
patch, 209	tache
patella alta; high-riding patella, 132	patella alta
patella baja; low-riding patella, 132	patella baja; patella infera
patella magna, 132	patella magna
patella parva, 132	patella parva
patellar aplasia; congenital absence of the patella, 132	aplasie rotulienne; apatellie; agénésie rotulienne; absence congénitale de rotule
patellar ballottement; patellar tap; floating patella, 134	choc rotulien; signe du glaçon; signe de la note de piano

patellar femoral grinding test; patellar friction test; friction test, 133	manoeuvre du rabot
patellar inhibition test; patellar retraction test, 133	manoeuvre de l'ascension contrariée de la rotule; ascension contrariée de la rotule; extension contrariée du genou; manoeuvre de Clark
patellar reflex; patellar tendon reflex; knee jerk; knee reflex, 249	réflexe rotulien; réflexe patellaire; réflexe quadricipital
patellar retraction test; patellar inhibition test, 133	manoeuvre de l'ascension contrariée de la rotule; ascension contrariée de la rotule; extension contrariée du genou; manoeuvre de Clark
patellar tap; patellar ballottement; floating patella, 134	choc rotulien; signe du glaçon; signe de la note de piano
patellar tendon reflex; patellar reflex; knee jerk; knee reflex, 249	réflexe rotulien; réflexe patellaire; réflexe quadricipital
pathological dislocation; pathologic dislocation, 18	luxation pathologique
pathological fracture; pathologic fracture, 18	fracture pathologique
pathologic dislocation; pathological dislocation, 18	luxation pathologique
pathologic fracture; pathological fracture, 18	fracture pathologique
pathologic reflex, 249	réflexe pathologique
pathologic shortening reflex; flexion spinal defense reflex; flexor reflex; withdrawal reflex; flexor withdrawal reflex, 232	réflexe des raccourcisseurs; phénomène des raccourcisseurs; réflexe du triple retrait
Patrick's test; fabere test, 115	manoeuvre de Laguerre; manoeuvre de Patrick
pauciarticular arthritis; oligoarthritis, 17	oligo-arthrite; oligoarthritis

peau d'orange, 209	peau d'orange
pectus carinatum; pigeon breast; chicken breast, 70	thorax en carène; thorax en bréchet; pectus carinatum
pectus excavatum; funnel breast; funnel chest, 70	thorax en entonnoir; pectus excavatum
pelvic obliquity; pelvic tilt, 116	obliquité du bassin; obliquité pelvienne; bassin oblique
pelvic rock test; Erichsen's test, 116	manoeuvre de resserrement du bassin; manoeuvre d'Erichsen
pelvic tilt; pelvic obliquity, 116	obliquité du bassin; obliquité pelvienne; bassin oblique
penile reflex; penis reflex; bulbocavernosus reflex, 224	réflexe bulbo-caverneux; réflexe viril
perforating neurotrophic ulcer; perforating ulcer of the foot; neurotrophic ulcer of the foot, 159	mal perforant plantaire
periarthrit, 18	périarthrite
pericardial effusion, 302	épanchement péricardique
pericardial friction rub; pericardial friction sound; pericardial rub, 303	frottement péricardique
periodontitis, 303	parodontite; périodontite
periorbital edema, 303	oedème périorbitaire
peromelia; peromely, 183	péromélie
peroneal spastic flat foot; peroneal spastic flatfoot; spastic flatfoot; spastic flat foot; spasmodic flatfoot; spasmodic flat foot; spasmodic talipes planus, 165	pied plat spastique
Perrin-Ferraton disease; snapping hip, 117	hanche à ressaut; hanche à ressort; maladie de Perrin-Ferraton
pes adductus; metatarsus adductus; metatarsus varus, 156	metatarsus adductus; metatarsus varus; pes adductus

<b>pes anserinus bursitis; anserina bursitis, 134</b>	tendinite de la patte d'oie; tendino-bursite de la patte d'oie; bursite de la patte d'oie
<b>pes calcaneus; talipes calcaneus; calcaneus, 168</b>	pied bot talus
<b>pes cavovarus; talipes cavovarus; cavovarus, 168</b>	pied creux varus; cavus varus
<b>pes cavus; talipes cavus; cavus; hollow foot, 160</b>	pied creux; cavus
<b>pes equinovalgus; talipes equinovalgus; equinovalgus, 168</b>	pied bot valgus équin
<b>pes equinovarus; talipes equinovarus; congenital talipes equinovarus; equinovarus, 169</b>	pied bot varus équin; pied bot varus équin congénital; pes equinovarus
<b>pes equinus; talipes equinus; equinus, 169</b>	pied bot équin; pied équin; équinisme
<b>pes planus; flatfoot; flat foot; pronated foot, 161</b>	pied plat; pes planus
<b>pes supinatus, 161</b>	pes supinatus; pes supinatus congénital; pied talus supinatus
<b>pes valgus; talipes valgus, 170</b>	pied bot valgus
<b>pes varus; talipes varus, 170</b>	pied bot varus; pes varus
<b>petechia, 209</b>	pétéchie
<b>petit mal seizure; absence attack; absence seizure, 266</b>	absence
<b>Phalen maneuver; Phalen's maneuver; Phalen's test; wrist flexion test, 249</b>	test de la flexion du poignet; manoeuvre de Phalen
<b>phlebitis, 304</b>	phlébite
<b>phlycten; phlyctena, 210</b>	phlyctène
<b>phocomelia; phocomely, 183</b>	phocomélie
<b>photophobia, 304</b>	photophobie

## photosensitivity

---

photosensitivity, 210	photosensibilité
pigeon breast; <i>pectus carinatum</i> ; chicken breast, 70	thorax en carène; thorax en bréchet; <i>pectus carinatum</i>
pigeon toe; <i>toeing(-)in</i> ; <i>in-toeing</i> ; <i>intoeing</i> ; <i>intoe</i> , 171	endogyrisme
piliferous cyst; <i>pilonidal cyst</i> ; <i>pilonidal sinus</i> , 68	kyste pilonidal; sinus pilonidal
pill-rolling tremor, 250	geste d'émiettement; rouler une cigarette; émietter du pain; mouvement d'émiettement
pilomotor reflex; <i>trichographism</i> , 250	réflexe piloteur
pilonidal cyst; <i>pilonidal sinus</i> ; <i>piliferous cyst</i> , 68	kyste pilonidal; sinus pilonidal
piston sign; <i>telescoping</i> , 118	signe du piston; signe de Dujarier
pitting; <i>nail pitting</i> , 93	ongle en dé à coudre; érosions ponctuées (de l'ongle)
pitting edema, 304	oedème qui prend le godet
pivot shift test, 134	manoeuvre de McIntosh
plagiocephaly, 29	plagiocéphalie
planovalgus; <i>talipes planovalgus</i> ; <i>valgoplanus foot</i> , 170	pied plat valgus
plantar fasciitis, 162	fasciite plantaire
plantar flexion, 162	flexion plantaire du pied; flexion plantaire; plantiflexion
plantar heel pain, 162	talalgie plantaire
plantaris deformity; <i>talipes</i> <i>plantaris</i> , 163	pied creux antérieur; avant-pied creux; avant-pied cavum
plantar wart; <i>verruca plantaris</i> , 163	verrue plantaire
plaque, 210	plaque; placard
platybasia, 29	platybasie

pleural effusion, 304	épanchement pleural
pleural friction rub; pleural rub; pleuritic rub, 305	frottement pleural
pleuralgia; pleural pain, 305	pleuralgie
pleural rub; pleuritic rub; pleural friction rub, 305	frottement pleural
podagra, 163	podagre
poikiloderma, 210	poïkilodermie
pollex varus; congenital clasped thumb; congenital flexion-adduction deformity of thumb; congenital absence of thumb extensors; congenital hypoplasia of thumb extensors; infant's persistent thumb-clutched hand; thumb-clutched hand; congenital absence of the extensor pollicis longus; flexion-adduction deformity of the hand, 85	pouce flexus(-)adductus congénital
polyarthralgia, 18	polyarthralgie
polyarthritis; polyarticular arthritis; amarthritis, 19	polyarthrite
polydactylia; polydactyly, 183	polydactylie; polydactylisme
polydactyly of the thumb; thumb polydactyly, 185	duplication du pouce; polydactylie du pouce
polydipsia, 305	polydipsie
polymyalgia, 250	polymyalgie
polyphalangia, 184	polyphalangie; polyphalangisme
polyuria, 305	polyurie
Popeye sign, 75	déformation en boule (du biceps)
popliteal aneurysm, 135	anévrisme poplité; anévrysme poplité



## popliteal

popliteal bursitis; popliteal cyst; Baker's cyst, 135	bursite poplitée; kyste poplité; kyste de Baker
popliteal compression test; bowstring test; bowstringing; posterior tibial nerve stretch test, 54	épreuve de la compression poplitée
popliteal cyst; popliteal bursitis; Baker's cyst, 135	bursite poplitée; kyste poplité; kyste de Baker
position sense; posture sense, 250	statésthésie; sens des attitudes; sensibilité posturale; sens des positions segmentaires; sens des positions
posterior calcaneal bursitis; Achilles bursitis, 139	hygroma du talon; bursite talonnière postérieure; bursite achilléenne
posterior drawer test, 136	manoeuvre du tiroir postérieur
posterior heel pain, 163	talalgie postérieure
posterior tibial nerve stretch test; bowstring test; bowstringing; popliteal compression test, 54	épreuve de la compression poplitée
postural hypotension; orthostatic hypotension, 300	hypotension orthostatique
postural kyphosis, 62	attitude en cyphose; attitude cyphotique; attitude antalgique en antéroflexion; position antalgique en cyphose; position antalgique en flexion antérieure; attitude antalgique en cyphose lombaire
posture sense; position sense, 250	statésthésie; sens des attitudes; sensibilité posturale; sens des positions segmentaires; sens des positions
Pott's boss; Pott's curvature; angular curvature, 33	cyphose angulaire
pouce flottant; floating thumb, 87	pouce flottant; pouce vestigial

<b>preacher's hand; Charcot's hand; benediction hand; apostolic hand, 95</b>	main de prédicateur; main de Charcot
<b>prepatellar bursitis; housemaid's knee, 136</b>	hygroma prérotulien; bursite prérotulienne; hygroma prépatellaire; bursite prépatellaire
<b>preretinal haemorrhage; preretinal hemorrhage, 306</b>	hémorragie pré-rétinienne
<b>pressure sense; pressure touch; baresthesia, 251</b>	baresthésie; sensibilité baresthésique; sensibilité à la pression
<b>pressure sore; bedsore; bed sore; decubitus ulcer; decubital ulcer, 269</b>	escarre de décubitus; ulcère de décubitus
<b>pressure touch; pressure sense; baresthesia, 251</b>	baresthésie; sensibilité baresthésique; sensibilité à la pression
<b>pretibial myxedema; pretibial myxoedema, 107</b>	myxoedème pré-tibial
<b>primary curve, 39</b>	courbure primitive
<b>proctitis; rectitis, 306</b>	rectite; proctite
<b>professional cramp; professional spasm; occupational cramp; occupation spasm; fatigue spasm, 246</b>	crampe professionnelle; crampe fonctionnelle; spasme professionnel; spasme fonctionnel; spasme de fatigue; dystonie de fonction
<b>prognathism, 32</b>	prognathisme; prognathie
<b>pronated foot; pes planus; flatfoot; flat foot, 161</b>	ped plat; pes planus
<b>pronation of foot, 163</b>	pronation du pied; valgus du pied
<b>pronation phenomenon; pronation sign; pronator sign; Babinski's sign (2), 251</b>	phénomène de la pronation
<b>pronator sign; Wilson's pronator sign, 102</b>	SANS ÉQUIVALENT CONNU

## protopathic

---

protopathic sensation; protopathic sensibility, 251	sensibilité protopathique
pruritus; itching, 210	prurit; démangeaison
pseudarthrosis; pseudoarthrosis; false joint, 19	pseudarthrose
pseudoparalysis, 251	pseudo-paralyisie; pseudoparalyisie
psychosis, 306	psychose
pterygium colli; webbed neck, 50	pterygium colli; ptérygion du cou
ptosis, 307	ptosis
pulled elbow; nursemaid's elbow; Goyrand's injury; Malgaigne's luxation, 80	pronation douloureuse des jeunes enfants; pronation douloureuse des enfants; subluxation du coude
pulselessness; absent pulses, 266	disparition des pouls; abolition des pouls
puncta dolorosa; Valleix's points; painful points; tender points; Beard-Valleix points, 264	points de Valleix; points de Beard-Valleix; points douloureux
purpura, 211	purpura
pygalgia; buttock pain, 117	pygalgie
pyrexia; fever; hyperthermia, 8	fièvre; hyperthermie; pyrexie

## Q

Q angle, 136	angle Q
quadriceps atrophy; quadriceps femoris muscle atrophy; quadriceps wasting, 136	amyotrophie du quadriceps; amyotrophie quadricipitale; atrophie du quadriceps; atrophie quadricipitale

quadriparesis; tetraparesis, 251	quadriparésie; tétraparésie
quadriplegia; tetraplegia, 252	quadriplégie; tétraplégie
Queckenstedt maneuver; Queckenstedt's test; Queckenstedt-Stookey test; Queckenstedt test, 307	épreuve de Queckenstedt-Stookey; épreuve de Queckenstedt
Quincke's edema; angioedema; angioneurotic edema; angioneurotic oedema, 188	oedème de Quincke; oedème aigu angioneurotique

R

rachialgia; rachiodynia, 39	rachialgie
rachitic rosary; rickety rosary, 71	chapelet costal; chapelet chondro-costal
radial club hand; manus vara, 92	main bote radiale; manus vara
radial deviation (of the wrist), 95	inclinaison radiale (du poignet)
radial jerk; radial reflex; brachioradialis reflex; supinator reflex; supinator jerk, 223	réflexe stylo-radial; réflexe styloradial
radiating pain, 19	douleur irradiée
radiculalgia; radicular pain; root pain, 253	radiculalgie; douleur radiculaire; algie radiculaire
radiopronator reflex, 252	réflexe radiopronateur; réflexe radio-pronateur
radio-ulnar synostosis; radioulnar synostosis, 80	synostose radiocubitale; synostose radio-cubitale; synostose radio-cubitale familiale
rash, 211	rash
Raynaud's phenomenon, 211	phénomène de Raynaud

**razor(-)back**

<b>razor(-)back, 53</b>	déformation thoracique en rasoir
<b>rearfoot valgus; heel valgus; calcaneal valgus, 151</b>	valgus calcanéen; talus valgus; valgus de l'arrière-pied
<b>rectitis; proctitis, 307</b>	rectite; proctite
<b>recurrent dislocation; habitual dislocation; relapsing dislocation, 19</b>	luxation récidivante; luxation habituelle
<b>referred pain, 20</b>	douleur projetée; douleur rapportée; douleur référée
<b>relapsing dislocation; recurrent dislocation; habitual dislocation, 19</b>	luxation récidivante; luxation habituelle
<b>relapsing grip; milking sign; milkmaid's grip; milking grip, 93</b>	SANS ÉQUIVALENT CONNU
<b>relapsing febrile nodular nonsuppurative panniculitis; nodular nonsuppurative panniculitis; Weber-Christian disease, 298</b>	panniculite fébrile nodulaire récidivante non suppurée; maladie de Weber-Christian
<b>renal colic; ureteral colic; ureteric colic, 308</b>	colique néphrétique
<b>resisted motion, 20</b>	mouvement contrarié; mouvement actif contrarié
<b>restless legs; restless legs syndrome, 107</b>	syndrome des jambes sans repos; impatiences; impatiences des membres inférieurs; syndrome des fourmis dans les jambes
<b>rest pain; pain at rest, 20</b>	douleur au repos
<b>restriction of joint motion; limitation of joint motion; limitation of joint movement, 15</b>	limitation des mouvements articulaires; limitation de la mobilité articulaire
<b>retention of urine; urinary retention, 308</b>	rétenion d'urine; rétenion vésicale; rétenion urinaire
<b>retinal haemorrhage; retinal hemorrhage, 308</b>	hémorragie rétinienne

retraction, 20	rétraction
retrocalcaneal bursitis, 164	hygroma de la bourse séreuse rétro-calcanéenne
retrognathism, 32	rétrognathisme; rétrognathie
retroversion, 21	rétroversion
reverse intrinsic-plus test, 96	test de Bunnell inversé
reverse Phalen maneuver, 252	test de l'hyperextension du poignet; manoeuvre de Phalen inversée
reverse straight leg raising test; femoral stretch test, 57	manoeuvre du crural de Léri; manoeuvre de Lasègue inversée
reverse tailor sitting posture; television position, 118	position TV; attitude en w
rheumatoid nodules, 21	nodules rhumatoïdes
rheumatoid rash; juvenile rheumatoid arthritis rash; Still's rash, 203	érythème rose vermillon; érythème rose; érythème vermillon
rhinorrhea; rhinorrhoea, 308	rhinorrhée
rhizomelic micromelia, 184	micromélie rhizomélique
rib syndrome, 71	syndrome costal
rib test, 71	manoeuvre de la côte
rickety rosary; rachitic rosary, 71	chapelet costal; chapelet chondro-costal
ridging; transverse ridges, 96	stries transversales
risus sardonicus, 308	rire sardonique; rictus sardonique
Romberg's sign, 252	signe de Romberg
root pain; radicular pain; radiculalgia, 253	radiculalgie; douleur radiculaire; algie radiculaire
rotation, 21	rotation
rotoscoliosis, 39	SANS ÉQUIVALENT CONNU

**round****round back; thoracic kyphosis, 42**

cyphose dorsale; hypercyphose dorsale; dos rond

**rub; friction rub; friction sound; friction, 283**

frottement

**rubor, 21**

rubor

**S****saber shin, 107**

tibia en fourreau de sabre; tibia en lame de sabre

**sacralgia; sacrodynia; hieralgia, 68**

sacralgie; sacrodynie

**sacrocoxalgia, 68**

sacrocoxalgie; sacro-coxalgie

**sacrodynia; sacralgia; hieralgia, 68**

sacralgie; sacrodynie

**saddle anesthesia, 253**

anesthésie en selle; anesthésie en culotte

**saddle-back nose (1); saddleback nose (1); saddle nose (1); swayback nose (1), 309**

ensellure nasale; nez en selle; nez ensellé; nez concave

**saddle-back nose (2); saddleback nose (2); saddle nose (2); swayback nose (2), 309**

nez en lorgnette; nez en pied de marmite; nez camus

**saddle nose (1); saddle-back nose (1); saddleback nose (1); swayback nose (1), 309**

ensellure nasale; nez en selle; nez ensellé; nez concave

**saddle nose (2); saddle-back nose (2); saddleback nose (2); swayback nose (2), 310**

nez en lorgnette; nez en pied de marmite; nez camus

**sag foot, 164**

pied rond; avant-pied rond; avant-pied convexe; pied rond antérieur

**salivary gland enlargement, 310**

hypertrophie des glandes salivaires

Saturday night palsy; Saturday night paralysis, 253	paralysie des amoureux; paralysie du samedi soir
sausage digit; sausage finger, 96	doigt en saucisse; doigt boudiné
sausage digit; sausage toe, 164	orteil en saucisse; orteil boudiné
sausage finger; sausage digit, 96	doigt en saucisse; doigt boudiné
sausage toe; sausage digit, 164	orteil en saucisse; orteil boudiné
scalp tenderness, 29	hyperesthésie du cuir chevelu
scaphocephaly, 29	scaphocéphalie
scapula alata; winged scapula, 77	scapula alata
scapulalgia; scapulodynia, 76	scapulalgie; scapulodynie
scapulohumeral reflex; scapuloperiosteal reflex, 253	réflexe scapulo-huméral
scar tissue; cicatricial tissue, 191	tissu cicatriciel
Schamroth test, 96	test de Schamroth
Schirmer's test; Schirmer test, 311	épreuve de Schirmer; test de Schirmer
Schlatter-Osgood disease; Schlatter's disease; Osgood-Schlatter disease; apophysitis tibialis adolescentium, 132	apophysite tibiale antérieure; maladie d'Osgood-Schlatter
Schober test, 63	test de Schober; épreuve de Schober; méthode de Schober
sciatica; sciatic neuralgia, 64	sciatique; sciatalgie; névralgie sciatique
scissor gait; scissors gait, 253	démarche en ciseaux
scleritis, 311	sclérite
sclerodactylia; sclerodactyly, 212	sclérodactylie
scleroderma, 212	sclérodermie
scleromalacia, 311	scléromalacie



**scoliosis**

<b>scoliosis, 40</b>	<b>scoliose</b>
<b>scorbutic rosary, 71</b>	<b>chapelet scorbutique</b>
<b>scotoma, 311</b>	<b>scotome</b>
<b>screw home motion test, 137</b>	<b>SANS ÉQUIVALENT CONNU</b>
<b>seborrhoeic dermatitis; seborrhoeic eczema; dermatitis seborrhoeica; eczema seborrhoeicum, 212</b>	<b>eczéma séborrhéique; dermatite séborrhéique</b>
<b>Seckel's syndrome; bird-headed dwarfism, 176</b>	<b>nanisme à tête d'oiseau</b>
<b>secondary curve; compensatory curve, 33</b>	<b>courbure de compensation</b>
<b>seizure; epileptic attack; epileptic seizure; fit, 230</b>	<b>crise épileptique; crise d'épilepsie</b>
<b>sensibility, 254</b>	<b>sensibilité</b>
<b>sensory loss; anesthesia, 220</b>	<b>anesthésie</b>
<b>serous otitis media, 312</b>	<b>otite séro-muqueuse</b>
<b>serpentine foot; Z foot; S-shaped foot, 172</b>	<b>SANS ÉQUIVALENT CONNU</b>
<b>sexual precocity, 312</b>	<b>puberté précoce</b>
<b>shingles; herpes zoster; zona, 201</b>	<b>zona; syndrome radiculoganglionnaire; herpès zoster</b>
<b>short-leg limp, 117</b>	<b>boiterie due au raccourcissement d'un membre</b>
<b>short-limbed dwarfism; micromelic dwarfism, 182</b>	<b>nanisme micromélique</b>
<b>shortness of breath; dyspnea; dyspnoea; breathlessness, 278</b>	<b>dyspnée; essoufflement</b>
<b>shoulder depression test, 50</b>	<b>manoeuvre d'abaissement des épaules</b>
<b>shoulder(-)pad sign, 76</b>	<b>nodules amyloïdes de l'épaule</b>

shrug sign, 137	signe de Zohlen
shuffling gait, 254	démarche traînante
signe de la corde de l'arc, 64	signe de la corde de l'arc; signe de la corde de l'arc de Forestier
silver(-)fork deformity; dinner-fork deformity, 97	déformation en dos de fourchette; dos de fourchette
simian appearance, 312	allure simiesque; aspect simiesque
simian hand; monkey's hand; main de singe; monkey-paw, 93	main de singe; main simienne; main d'Aran-Duchenne
Simmonds' test; Thompson's test; Thompson test; Thompson's squeeze test; squeeze test, 171	manoeuvre de Thompson
sitting root test; flip test, 65	manoeuvre du tripode
skin eruption; eruption; cutaneous eruption, 195	éruption; éruption cutanée
skin hyperextensibility; excessive skin laxity, 213	hyperlaxité cutanée; hyperélasticité cutanée
skin rolling, 40	manoeuvre du pincé-roulé; pincé-roulé; manoeuvre du palpé-roulé; manoeuvre de masser-rouler
skin sensation; cutaneous sensation; superficial sensation; dermal sensation; cutaneous sensibility, 226	sensibilité extéroceptive; sensibilité superficielle; sensibilité cutanée
sleep disturbance, 312	troubles du sommeil
Slocum's test; Slocum test, 137	manoeuvre de Slocum
snapping hip; Perrin-Ferratton disease, 117	hanche à ressaut; hanche à ressort; maladie de Perrin-Ferratton
snapping scapula; grating scapula, 76	omoplate à ressaut
soft corn; heloma molle, 165	cor mou; oeil-de-perdrix

soft

---

soft exudates; cotton-wool patches; cotton-wool exudates; cotton-wool spots, 275	exsudats cotonneux; nodules dysoriques
somatomegaly; gigantism; giantism; hypersomia, 180	gigantisme; géantisme; macrosomie; hypersomie
sore throat, 313	angine; mal de gorge
spade hand, 97	main bêche; main en battoir
spasm, 254	spasme
spasmodic asthma; asthma; bronchial asthma, 268	asthme bronchique; asthme; asthme vrai
spasmodic flat foot; spasmodic flatfoot; spasmodic talipes planus; spastic flatfoot; spastic flat foot; peroneal spastic flatfoot; peroneal spastic flat foot, 165	pied plat spastique
spasmodic torticollis; intermittent torticollis, 50	torticollis spasmodique
spastic flat foot; spastic flatfoot; spasmodic flatfoot; spasmodic flat foot; spasmodic talipes planus; peroneal spastic flatfoot; peroneal spastic flat foot, 165	pied plat spastique
spastic gait, 254	démarche spasmodique; démarche de gallinacé
spastic hemiplegia, 255	hémiplégie spasmodique; hémiplégie spastique
spasticity, 255	spasticité; hypertonie spastique
spastic palsy; spastic paralysis, 255	paralysie spastique; paralysie spasmodique
spastic paraplegia, 255	paraplégie spastique; paraplégie spasmodique
spastic quadriplegia, 256	quadriplégie spasmodique; tétraplégie spasmodique

spastic thumb-clutched deformity; thumb-in-palm deformity; thumb-in-palm, 100	SANS ÉQUIVALENT CONNU
spherophakia, 313	sphérophakie
spider fingers; arachnodactyly, 175	arachnodactylie
spina bifida, 40	spina(-)bifida
spinal reflex, 256	réflexe spinal
spindle-shaped; fusiform, 88	fusiforme; en fuseau
splay foot; splayfoot, 166	ped en éventail; pied étalé
splenic enlargement; splenomegaly, 313	splénomégalie
splinter hemorrhages, 97	hémorragies linéaires sous-unguéales; stries hémorragiques sous-unguéales
splinting; muscle splinting, 256	contracture musculaire antalgique; contracture antalgique réflexe; contracture douloureuse réflexe
split hand; cleft hand (1); lobster-claw hand (1); main fourchée, 83	main en fourche
spontaneous fracture, 21	fracture spontanée
spooning of the hands; dishing of the hands, 98	SANS ÉQUIVALENT CONNU
spoon nail; koilonychia, 91	koilonychie; coelonychie; coilonychie; ongle en cuiller
sprain, 21	entorse
Sprengel's deformity; Sprengel shoulder; elevated scapula; congenital high scapula, 76	surélévation congénitale de l'omoplate; malformation de Sprengel; élévation congénitale de l'omoplate; déformation de Sprengel; scapula elevata
Spurling maneuver; Spurling test, 51	manoeuvre de Spurling

## Spurling

---

Spurling sign, 51	signe de Spurling
Spurling test; Spurling maneuver, 51	manoeuvre de Spurling
squeeze test; Thompson's test; Thompson test; Thompson's squeeze test; Simmonds' test, 171	manoeuvre de Thompson
squint; strabismus, 314	strabisme
S-shaped foot; Z foot; serpentine foot, 172	SANS ÉQUIVALENT CONNU
stasis dermatitis, 213	dermatite de stase
static scoliosis, 41	scoliose statique
steatorrhea; steatorrhoea, 313	stéatorrhée; diarrhée graisseuse
Steinberg thumb sign; thumb sign, 98	signe du pouce; signe de Steinberg
Steinman test, 138	manoeuvre de Steinman
stenosing tenosynovitis; stenosing tenovaginitis; tenosynovitis stenosans, 98	ténosynovite sténosante
step-off; stepoff, 65	marche d'escalier
steppage gait; drop-foot gait, 256	steppage; démarche en steppant
Still's rash; juvenile rheumatoid arthritis rash; rheumatoid rash, 203	érythème rose vermillon; érythème rose; érythème vermillon
stocking anaesthesia; stocking anaesthesia; stocking sensory loss, 257	anesthésie en chaussette
stomatitis, 314	stomatite
stomatitis aphthosa; aphthous stomatitis, 267	stomatite aphteuse
stooped-over position; Z-shaped posture, 41	attitude en Z; déformation en pantin de bois; attitude en skieur
strabismus; squint, 314	strabisme

straight leg raise; straight leg raising; straight leg raising maneuver; straight(-)leg(-)raising test; straight leg test; Lasègue test; Lasègue maneuver, 66	manoeuvre d'élévation de la jambe tendue; élévation de la jambe tendue; manoeuvre d'E.J.T.; manoeuvre de Lasègue; EJT; manoeuvre E.J.T.; test de l'élévation de la jambe tendue
strain, 21	foulure
strawberry tongue, 314	langue framboisée
streblomicrodactyly; streptomicrodactyly, 184	stréblomicrodactylie
stress fracture; fatigue fracture, 147	fracture de fatigue; fracture de stress
stretch marks; striae atrophicae; striae distensae; lineae atrophicae; striae cutis distensae; striae, 214	vergetures
stretch reflex; myotatic reflex, 257	réflexe myotatique
striae; striae atrophicae; striae cutis distensae; striae distensae; lineae atrophicae; stretch marks, 214	vergetures
structural curve, 41	courbure structurale
structural kyphosis; fixed kyphosis, 41	cyphose structurale
structural scoliosis; fixed scoliosis, 41	scoliose structurale; scoliose osseuse
subcutaneous crepitus; crepitus (2), 6	crépitation neigeuse
subcutaneous nodule, 22	nodosité sous-cutanée
subluxation, 22	subluxation
subungual exostosis, 166	exostose sous-unguéale
succulent hand; main succulente; Marinesco's succulent hand, 99	main succulente; main succulente de Marinesco

## superficial

superficial abdominal reflex; abdominal cutaneous reflex; abdominal skin reflex; abdominal reflex, 257	réflexe cutané abdominal; réflexe abdominal
superficial anal reflex; anal reflex, 257	réflexe anal
superficial pain, 22	douleur superficielle
superficial reflex; cutaneous reflex, 258	réflexe cutané; réflexe superficiel
superficial sensation; cutaneous sensation; skin sensation; dermal sensation; cutaneous sensibility, 226	sensibilité extéroceptive; sensibilité superficielle; sensibilité cutanée
supination of the foot, 166	supination du pied; varus du pied
supinator jerk; supinator reflex; brachioradialis reflex; radial reflex; radial jerk, 223	réflexe stylo-radial; réflexe styloradial
supple flat foot; hypermobile flatfoot; flexible flat foot; hypermobile hyperpronated foot; hypermobile pronated foot; hypermobile pes planus, 153	pied plat valgus statique de l'enfant; pied plat valgus statique souple; pied plat statique souple de l'enfant; pied plat statique de l'enfant; pied plat valgus souple; pied plat laxé de l'enfant; pied plat valgus de l'enfant; pied plat de l'enfant
suprascapula; omovertebral bone, 75	os omo-vertébral
supraumbilical reflex; epigastric reflex, 229	réflexe épigastrique; réflexe supraombilical; réflexe abdominal supérieur
sustained clonus, 258	clonus inépuisable
swallowing test; dysphagia test, 51	SANS ÉQUIVALENT CONNU
swan-neck deformity, 99	déformation en col de cygne
sway(-)back; swayback, 42	cypholordose; cypho-lordose

swayback nose (1); saddle nose (1); saddle-back nose (1); saddleback nose (1), 309	ensellure nasale; nez en selle; nez ensellé; nez concave
swayback nose (2); saddle nose (2); saddle-back nose (2); saddleback nose (2), 310	nez en lorgnette; nez en pied de marmite; nez camus
swelling; tumefaction, 22	tuméfaction; gonflement; enflure
sympathalgia, 259	sympathalgie
symphalangia, 184	symphalangie; symphalangisme
syncinesis; synkinesis, 259	syncinésie
syndactylia; syndactyly, 185	syndactylie
synkinesis; syncinesis, 259	syncinésie
synostosis, 22	synostose
synovitis, 22	synovite

**T**

tackle deformity, 138	jambes en guillemets
tactile agnosia; astereognosis, 221	agnosie tactile; astéréognosie
tactile sensation; tactile sense; touch; light touch, 259	sensibilité tactile
tailor's bunion; bunionette, 142	oignon de tailleur
talalgia; heel pain, 151	talalgie
talar tilt, 167	signe de bascule de l'astragale
talipes; clubfoot; club foot, 167	pied bot



## talipes

talipes calcaneocavus; calcaneocavus, 167	ped creux postérieur; talus cavus; cavus postérieur; pied talus paralytique
talipes calcaneus; pes calcaneus; calcaneus, 168	ped bot talus
talipes cavovalgus; cavovalgus, 168	ped creux valgus; cavovalgus; cavus valgus
talipes cavovarus; pes cavovarus; cavovarus, 168	ped creux varus; cavus varus
talipes cavus; pes cavus; cavus; hollow foot, 160	ped creux; cavus
talipes equinovalgus; pes equinovalgus; equinovalgus, 168	ped bot valgus équin
talipes equinovarus; congenital talipes equinovarus; pes equinovarus; equinovarus, 169	ped bot varus équin; ped bot varus équin congénital; pes equinovarus
talipes equinus; pes equinus; equinus, 169	ped bot équin; ped équin; équinisme
talipes planovalgus; planovalgus; valgoplanus foot, 170	ped plat valgus
talipes plantaris; plantaris deformity, 163	ped creux antérieur; avant-pied creux; avant-pied cavum
talipes valgus; pes valgus, 170	ped bot valgus
talipes varus; pes varus, 170	ped bot varus; pes varus
talipomanus; clubhand; club hand, 99	main bote
telangiectasia; telangiectasis, 214	télangiectasie
telescoping; piston sign, 118	signe du piston; signe de Dujarier
television position; reverse tailor sitting posture, 118	position TV; attitude en w

<b>temperature sensation</b> ; temperature sense; thermesthesia; thermaesthesia; thermoesthesia; thermoesthesia; thermal sense; thermic sense, 260	sensibilité thermique; thermesthésie; thermoesthésie
<b>tenalgia</b> ; tenodynia, 22	ténalgie; tendinalgie
<b>tenderness</b> , 23	douleur provoquée; douleur à la pression; sensibilité au toucher
<b>tender points</b> ; <b>Valleix's points</b> ; painful points; Beard-Valleix points; puncta dolorosa, 264	points de Valleix; points de Beard-Valleix; points douloureux
<b>tendinitis</b> ; tendonitis, 23	tendinite; ténosite
<b>tendinous synovitis</b> ; <b>tenosynovitis</b> ; tendosynovitis, 23	ténosynovite; téno-synovite
<b>tendo Achilles bursitis</b> , 170	hygroma pré-achilléen
tendonitis; <b>tendinitis</b> , 23	tendinite; ténosite
tendon reflex; <b>deep reflex</b> , 227	réflexe ostéotendineux; réflexe ostéo-tendineux; réflexe tendineux; réflexe profond
<b>tendosynovitis</b> ; <b>tenosynovitis</b> ; tendinous synovitis, 23	ténosynovite; téno-synovite
<b>tennis elbow test</b> , 80	test d'extension contrariée du poignet
tenodynia; <b>tenalgia</b> , 22	ténalgie; tendinalgie
<b>tenosynovitis</b> ; tendosynovitis; tendinous synovitis, 23	ténosynovite; téno-synovite
tenosynovitis stenosans; <b>stenosing tenosynovitis</b> ; stenosing tenovaginitis, 98	ténosynovite sténosante
test for swan-neck deformity; <b>intrinsic-plus test</b> ; intrinsic tightness test; Bunnell-Littler test, 90	test de Bunnell
<b>tetany</b> , 260	tétanie

## tetra-amelia

---

tetra-amelia; complete amelia, 185	tétramélie
tetraparesis; quadriparesis, 251	quadriparésie; tétraparésie
tetraplegia; quadriplegia, 252	quadriplégie; tétraplégie
theater sign; cinema sign, 125	signe du cinéma
thermaesthesia; thermal sense; temperature sensation; temperature sense; thermesthesia; thermoesthesia; thermoesthesia; thermic sense, 260	sensibilité thermique; thermesthésie; thermoesthésie
thermanaesthesia; thermanalgesia; thermanesthesia; thermoanesthesia; thermoanaesthesia; thermoanalgesia, 261	thermoanesthésie; thermoanalgésie; thermanalgésie
thermesthesia; thermic sense; thermoesthesia; temperature sensation; temperature sense; thermaesthesia; thermoesthesia; thermal sense, 260	sensibilité thermique; thermesthésie; thermoesthésie
thermoanaesthesia; thermoanalgesia; thermoanesthesia; thermanesthesia; thermanaesthesia; thermanalgesia, 261	thermoanesthésie; thermoanalgésie; thermanalgésie
thermoesthesia; temperature sensation; temperature sense; thermesthesia; thermaesthesia; thermoesthesia; thermal sense; thermic sense, 260	sensibilité thermique; thermesthésie; thermoesthésie
Thomas' sign, 118	signe de Thomas
Thomas test; Thomas' test, 118	manoeuvre de Thomas; épreuve de Thomas
Thompson's squeeze test; Thompson's test; Thompson test; squeeze test; Simmonds' test, 171	manoeuvre de Thompson
thoracic kyphosis; round back, 42	cyphose dorsale; hypercyphose dorsale; dos rond

thoracic pain; chest pain, 272	douleur thoracique; algie thoracique; thoracalgie
thoracic scoliosis, 42	scoliose dorsale; scoliose thoracique
thoracolumbar scoliosis, 43	scoliose dorso-lombaire; scoliose thoracolombaire; scoliose thoraco-lombaire; scoliose lombo-dorsale
thumb boutonnière deformity; boutonnière deformity of the thumb; Z-shaped deformity (of the thumb), 100	déformation du pouce en Z; pouce en Z
thumb-clutched hand; congenital clasped thumb; congenital flexion-adduction deformity of thumb; pollex varus; congenital absence of thumb extensors; congenital hypoplasia of thumb extensors; infant's persistent thumb-clutched hand; congenital absence of the extensor pollicis longus; flexion-adduction deformity of the hand, 100	pouce flexus(-)adductus congénital
thumb-in-palm; thumb-in-palm deformity; spastic thumb-clutched deformity, 100	SANS ÉQUIVALENT CONNU
thumb polydactyly; polydactyly of the thumb, 185	duplication du pouce; polydactylie du pouce
thumb sign; Steinberg thumb sign, 98	signe du pouce; signe de Steinberg
thumb swan-neck deformity, 100	pouce en baïonnette; pouce adductus; pouce en C
tibia vara, 107	tibia vara
tic douloureux; trigeminal neuralgia, 263	névralgie faciale; névralgie essentielle du trijumeau; tic douloureux de la face
Tietze's disease; Tietze's syndrome, 72	syndrome de Tietze
Tinel sign; Tinel's sign, 262	signe de Tinel

## tingling

---

tingling, 262	picotement
tinnitus, 315	acouphène; bourdonnement d'oreille; tinnitus
toeing(-)in; in-toeing; intoeing; intoe; pigeon toe, 171	endogyrisme
toeing(-)out; out-toeing, 171	exogyrisme
tonic spasm, 262	spasme tonique
tophus; gouty tophus, 215	tophus
torsion, 108	torsion
torticollis; wryneck; wry-neck, 52	torticolis
torticollis position; cock robin attitude; cockrobin position; cock-robin position, 46	attitude en torticollis
torus palatinus; palatine torus; palatine protuberance, 315	torus palatin; torus palatinus
touch; tactile sensation; tactile sense; light touch, 259	sensibilité tactile
transient blindness; amaurosis fugax, 315	amaurose fugace; cécité transitoire
transverse ridges; ridging, 96	stries transversales
trauma, 23	trauma
traumatic dislocation, 23	luxation traumatique
tremor, 262	tremblement
trench foot, 171	pieu des tranchées; pied de tranchées
Trendelenburg gait; Trendelenburg limp; Trendelenburg lurch; gluteal gait; gluteus medius gait; gluteus medius lurch; abduction lurch, 111	boiterie du moyen fessier; claudication de Trendelenburg; claudication de Duchenne-Trendelenburg; boiterie de Trendelenburg
Trendelenburg sign; Trendelenburg's sign, 119	signe de Trendelenburg

<b>Trendelenburg test</b> , 119	épreuve de Trendelenburg
<b>triceps jerk; triceps reflex</b> , 262	réflexe olécranien; réflexe tricipital; réflexe olécrânien
<b>triceps surae reflex; Achilles tendon reflex; Achilles reflex; ankle reflex; ankle jerk</b> , 219	réflexe achilléen; réflexe du triceps sural
<b>trichographism; pilomotor reflex</b> , 250	réflexe pilomoteur
<b>trident hand</b> , 101	main en trident
<b>trigeminal neuralgia; tic douloureux</b> , 263	névralgie faciale; névralgie essentielle du trijumeau; tic douloureux de la face
<b>trigger finger</b> , 101	doigt à ressort; doigt à ressaut
<b>trigger thumb</b> , 101	pouce à ressort; pouce à ressaut
<b>trigger zone</b> , 24	zone détente; zone de déclic; zone de déclenchement; zone gâchette
<b>trigonocephaly</b> , 30	trigonocéphalie
<b>triphalangeal thumb; triphalangy of a thumb</b> , 185	pouce à trois phalanges
<b>trismus; lockjaw</b> , 263	trismus
<b>trophedema; trophoedema</b> , 215	trophoedème
<b>trophic ulcer</b> , 215	ulcération trophique
<b>trophoedema; trophedema</b> , 215	trophoedème
<b>Trousseau's phenomenon; Trousseau's sign</b> , 263	signe de Trousseau; phénomène de Trousseau
<b>tumefaction; swelling</b> , 22	tuméfaction; gonflement; enflure
<b>tumor (1)</b> , 24	tumor
<b>tumor (2); tumour; neoplasm</b> , 24	tumeur; néoplasme
<b>two-point discrimination</b> , 263	discrimination spatiale

U

ulnar deviation of the fingers, ulnar drift, 101	doigts en coup de vent; coup de vent cubital; déviation cubitale des doigts; main en coup de vent
ulnar deviation (of the wrist), 101	inclinaison cubitale (du poignet)
ulnar drift; ulnar deviation of the fingers, 102	doigts en coup de vent; coup de vent cubital; déviation cubitale des doigts; main en coup de vent
ulnar hand, 102	griffe cubitale; main cubitale
ulnar reflex, 264	réflexe cubitopronateur; réflexe cubito-pronateur; réflexe cubital
under-riding toe; congenital curly toe; congenital varus toe; curly toe, 145	clinodactylie
unguis incarnatus; ingrown toenail; ingrowing toenail; onyxia, 154	ongle incarné; onyxia latéral; onyxia
unilateral headache; hemicrania; hemicranial pain, 285	hémicrânie
ureteral colic; ureteric colic, renal colic, 308	colique néphrétique
urethritis, 316	urétrite; uréthrite
urinary frequency; frequency of urination; frequency of micturition, 316	pollakiurie
urinary incontinence; incontinence of urine; bladder incontinence, 289	incontinence d'urine; incontinence vésicale
urinary retention; retention of urine, 308	rétention d'urine; rétention vésicale; rétention urinaire
urticaria; hives; nettle rash, 216	urticaire
uveitis, 316	uvéite

uveoparotid fever; uveoparotitis,  
317

uvéoparotidite; uvéo-parotidite;  
fièvre uvéoparotidienne; fièvre  
uvéoparotidienne



valgoplanus foot; talipes  
planovalgus; planovalgus, 170

ped plat valgus

valgus, 24

valgus

valgus stress test; valgus test;  
abduction test; abduction stress  
test, 121

manoeuvre d'abduction; épreuve de  
tension en valgus

Valleix's points; painful points;  
tender points; Beard-Valleix  
points; puncta dolorosa, 264

points de Valleix; points de  
Beard-Valleix; points douloureux

Valsalva maneuver; Valsalva test,  
43

manoeuvre de Valsalva

van der Hoeve's syndrome; van der  
Hoeve's triad, 317

syndrome de van der Hoeve; triade  
de van der Hoeve

varicose vein, 108

varice

varus, 25

varus

varus heel; heel varus, 152

varus calcanéen; talus varus; varus  
de l'arrière-pied

varus stress test; varus test;  
adduction test; adduction stress  
test, 122

manoeuvre d'adduction; épreuve de  
tension en varus

vascular naevus; vascular nevus;  
hemangioma; haemangioma, 201

hémangiome; naevus vasculaire

verruca plantaris; plantar wart, 163

verruie plantaire

vertebral inversion, 43

inversion vertébrale



## vertigo

vertigo, 317

vesicle, 216

vibration sense; vibratory sensation;  
vibratory sensibility;  
pallesthesia; pallaesthesia; bone  
sensibility, 247

Virchow's disease; leontiasis ossea;  
leontiasis ossium, 292

vittiligo, 216

Volkman's contracture;  
Volkman's ischemic  
contracture, 102

vertige

vésicule

pallesthésie; sensibilité vibratoire;  
sens vibratoire

leontiasis ossea; maladie de  
Virchow

vittiligo

syndrome de Volkman;  
contracture de Volkman;  
rétraction musculaire ischémique  
de Volkman



waddling gait; duck-waddle gait;  
duck gait; myopathic gait, 120

webbed fingers; palmature, 185

webbed neck; pterygium colli, 50

Weber-Christian disease; nodular  
nonsuppurative panniculitis;  
relapsing febrile nodular  
nonsuppurative panniculitis, 298

Weir Mitchell's disease;  
erythromelalgia; erythermalgia;  
Gerhardt's disease; acromelalgia;  
erythralgia, 199

démarche de canard; démarche en  
canard; démarche myopathique

palmure

pterygium colli; ptérygion du cou

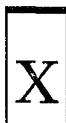panniculite fébrile nodulaire  
récidivante non suppurée;  
maladie de Weber-Christian

érythromélagie; maladie de Weir  
Mitchell; acromélagie; maladie  
de Gerhardt; érythralgie;  
érythrothermie

well-leg-raising test; well leg straight leg raising test; <b>crossed straight leg test</b> ; crossed straight leg raising test; contralateral straight leg raising test; opposite leg straight leg raising test, 55	élévation de la jambe tendue controlatérale; E.J.T. controlatérale
wet gangrene; moist gangrene, 295	gangrène humide
wheeze; wheezing, 318	wheezing; respiration sifflante
whiplash injury; <b>hyperextension-hyperflexion injury</b> , 48	syndrome d'accélération et de décélération; coup du lapin
whiteness; pallor, 208	pâleur
whitlow; felon, 87	panaris pulpaire
<b>Wilson's pronator sign</b> ; pronator sign, 102	SANS ÉQUIVALENT CONNU
<b>Wilson's sign</b> , 138	signe de Wilson
winged scapula; scapula alata, 77	scapula alata
withdrawal reflex; <b>flexion spinal defense reflex</b> ; flexor reflex; flexor withdrawal reflex; pathologic shortening reflex, 232	réflexe des raccourcisseurs; phénomène des raccourcisseurs; réflexe du triple retrait
<b>Wright's test</b> , 52	épreuve d'hyperabduction de Wright; manoeuvre d'hyperabduction
wrist(-)drop; <b>wristdrop</b> ; drop-wrist; carpopptosis; drop hand, 103	main tombante; main en fléau; main en col de cygne
wrist flexion test; <b>Phalen's maneuver</b> ; Phalen maneuver; Phalen's test, 249	test de la flexion du poignet; manoeuvre de Phalen
wrist sign, 103	signe du poignet
writers' cramp; <b>writer's cramp</b> , 265	crampe des écrivains
wry-neck; wryneck; <b>torticollis</b> , 52	torticolis

xanthelasma

---



xanthelasma, 217

xanthélasma


xanthoma, 217

xanthome



Yergason's test; Yergason test, 77

manoeuvre de Yergason; test de supination contrariée



Z foot; serpentine foot; S-shaped foot, 172

SANS ÉQUIVALENT CONNU

zona; herpes zoster; shingles, 201

zona; syndrome radiculoganglionnaire; herpès zoster

Z-shaped deformity (of the thumb); thumb boutonnière deformity; boutonnière deformity of the thumb, 100

déformation du pouce en Z; pouce en Z

Z-shaped posture; stooped-over position, 41

attitude en Z; déformation en pantin de bois; attitude en skieur

## Lexique français-anglais / French-English Glossary

---

### A

abcès, 1	<b>abscess</b>
abcès chaud, 11	<b>hot abscess</b>
abcès froid, 5	<b>cold abscess</b>
abduction (1) et (2), 1	<b>abduction (1) and (2)</b>
abolition des pouls; disparition des pouls, 266	<b>absent pulses; pulselessness</b>
abolition des réflexes ostéo-tendineux; abolition des réflexes tendineux; aréflexie tendineuse; aréflexie ostéo-tendineuse, 218	<b>absent tendon reflexes</b>
absence, 266	<b>absence attack; absence seizure; petit mal seizure</b>
absence congénitale de rotule; aplasie rotulienne; apatellie; agénésie rotulienne, 132	<b>patellar aplasia; congenital absence of the patella</b>
acathésie; acathisie; akathisie, 220	<b>akathisia; acathisia</b>
accentuation des bosses frontales; saillie des bosses frontales, 27	<b>frontal bossing</b>
acheirie, 173	<b>acheiria</b>
acheiropodie, 173	<b>acheiropodia; acheiropody</b>
achillodynie, 139	<b>achillodynia</b>
achondroplase, 173	<b>achondroplastic dwarf</b>
achondroplasie, 173	<b>achondroplasia; chondrodystrophia fetalis</b>

acné, 186	acne
acouphène; bourdonnement d'oreille; tinnitus, 315	tinnitus
acrocéphalie; oxycéphalie, 28	oxycephaly; acrocephaly
acrocontracture, 219	acrocontracture
acrocyanose, 186	acrocyanosis
acromégalie, 174	acromegaly; Marie's disease; Marie's syndrome
acromélgalie; érythromélgalie; maladie de Weir Mitchell; maladie de Gerhardt; érythralgie; érythrothermie, 199	erythromelalgia; erythralgia; Weir Mitchell's disease; Gerhardt's disease; acromelalgia; erythrothermia
acroparesthésie, 219	acroparesthesia
acrosclérose, 187	acrosclerosis
acro-syndactylie; acrosyndactylie, 174	acrosyndactyly
adactylie, 174	adactylia; adactyly
adduction (1) et (2), 2	adduction (1) and (2)
adénopathie, 293	lymphadenopathy; lymph node enlargement
adiadococinésie, 219	adiadochokinesia; adiadochokinesis; adiadokokinesia; adiadokokinesis
agénésie, 2	agenesis; agenesia
agénésie rotulienne; aplasie rotulienne; apatellie; absence congénitale de rotule, 132	patellar aplasia; congenital absence of the patella
agnosie tactile; astéréognosie, 221	astereognosis; tactile agnosia
agrippement; réflexe de préhension; «grasping»; réflexe d'agrippement, 234	grasp reflex; grasping reflex

aĩnhum; dactylolysis spontanea; sclérodernie annulaire des orteils, 140	ainhum; dactylolysis spontanea
akathisie; acathisie; acathésie, 220	akathisia; acathisia
-algie, 2	-algia
algie; douleur, 17	pain
algie articulaire; arthralgie; douleur articulaire, 3	arthralgia; joint pain
algie cervicale; cervicalgie; nuqualgie, 49	neck pain; cervicodynia
algie cervico-brachiale; algie cervicobrachiale; cervico-brachialgie; cervicobrachialgie, 45	cervicobrachialgia
algie radiculaire; radiculalgie; douleur radiculaire, 253	root pain; radicular pain; radiculalgia
algie thoracique; douleur thoracique; thoracalgie, 272	chest pain; thoracic pain
allure simiesque; aspect simiesque, 312	simian appearance
alopécie, 187	alopecia
amaurose fugace; cécité transitoire, 315	transient blindness; amaurosis fugax
amélie, 174	amelia
amputation congénitale, 177	congenital amputation; intrauterine amputation
amputé, 2	amputee
amputé, 2	amputated

## amyoplasie

- amyoplasie congénitale;  
arthrogrypose congénitale  
multiple; arthrogryposis  
multiplex congénitale; raideur  
articulaire congénitale;  
arthrogrypose; myodystrophie  
foetale, 175
- amyotrophie; atrophie musculaire;  
fonte musculaire, 242
- amyotrophie du quadriceps;  
amyotrophie quadricipitale;  
atrophie du quadriceps; atrophie  
quadricipitale, 136
- analgésie, 220
- anesthésie, 220
- anesthésie dissociée; dissociation  
thermo-algésique; anesthésie  
syringomyélique, 228
- anesthésie en bande; anesthésie en  
ceinture, 232
- anesthésie en chaussette, 257
- anesthésie en culotte; anesthésie en  
selle, 253
- anesthésie en doigt de gant;  
anesthésie en gant, 233
- anesthésie en selle; anesthésie en  
culotte, 253
- anesthésie syringomyélique;  
anesthésie dissociée; dissociation  
thermo-algésique, 228
- anévrisme poplité; anévrisme  
poplité, 135
- arthrogryposis multiplex  
congenita; amyoplasia  
congenita; myodystrophia fetalis**
- muscle atrophy; muscle wasting;  
muscular atrophy**
- quadriceps femoris muscle  
atrophy; quadriceps atrophy;  
quadriceps wasting**
- analgesia**
- anesthesia; sensory loss**
- dissociated anesthesia; dissociated  
anaesthesia; dissociation  
anesthesia; dissociation  
anaesthesia; dissociated sensory  
loss**
- girdle anesthesia; girdle  
anaesthesia**
- stocking anesthesia; stocking  
anaesthesia; stocking sensory  
loss**
- saddle anesthesia**
- glove anesthesia; glove  
anaesthesia; glove sensory loss**
- saddle anesthesia**
- dissociated anesthesia; dissociated  
anaesthesia; dissociation  
anesthesia; dissociation  
anaesthesia; dissociated sensory  
loss**
- popliteal aneurysm**

angine; mal de gorge, 313	sore throat
angiome caverneux, 190	cavernous hemangioma; cavernous haemangioma
angle Q, 136	Q angle
angulation du premier rayon; hallux valgus; hallux abductus, 150	hallux valgus
anhidrose; anhydrose, anidrose, 188	anhidrosis; anidrosis; anhydrosis
anisomélie, 174	anisomelia
ankylose, 2	ankylosis
ankylose congénitale du coude, 78	congenital ankylosis of the elbow
anorexie, 267	anorexia
antéversion, 3	anteversion
anxiété, 267	anxiety
apatellie; aplasie rotulienne; agénésie rotulienne; absence congénitale de rotule, 132	patellar aplasia; congenital absence of the patella
aphalangie, 175	aphalangia
aphonie, 267	aphonia
aphtes buccaux; ulcérations buccales, 300	oral ulcers; oral ulceration; buccal ulceration; mouth ulcers
aplasie, 3	aplasia
aplasie rotulienne; apatellie; agénésie rotulienne; absence congénitale de rotule, 132	patellar aplasia; congenital absence of the patella
apodie, 175	apodia; apody
apophysite tibiale antérieure; maladie d'Osgood-Schlatter, 132	Osgood-Schlatter disease; Schlatter's disease; Schlatter-Osgood disease; apophysitis tibialis adolescentium
arachnodactylie, 175	arachnodactyly; spider fingers



arc douloureux lombaire; dysharmonie de redressement rachidien, 55	catch
arc sénile; gérontoxon, 267	arcus senilis
aréflexivité; aréflexie; irréflexivité, 220	areflexia; absent reflexes
aréflexie ostéo-tendineuse; aréflexie tendineuse; abolition des réflexes tendineux; abolition des réflexes ostéo-tendineux, 218	absent tendon reflexes
arriération mentale; oligophrénie, 295	mental retardation; mental deficiency
arthralgie; algie articulaire; douleur articulaire, 3	arthralgia; joint pain
arthrite monoarticulaire; monoarthrite; mono-arthrite, 16	monarthrititis; monoarthrititis; monoarticular arthrititis
arthrogrypose; arthrogrypose congénitale multiple; arthrogryposis multiplex congénitale; amyoplasie congénitale; raideur articulaire congénitale; myodystrophie foetale, 175	arthrogryposis multiplex congenita; amyoplasia congenita; myodystrophia fetalis
ascension contrariée de la rotule; manoeuvre de l'ascension contrariée de la rotule; extension contrariée du genou; manoeuvre de Clark, 133	patellar inhibition test; patellar retraction test
ascite, 268	aseites
aspect simiesque; allure simiesque, 312	simian appearance
astéréognosie; agnosie tactile, 221	astereognosis; tactile agnosia
asthénie, 4	asthenia
asthme; asthme bronchique; asthme vrai, 268	asthma; bronchial asthma; spasmodic asthma
ataxie, 221	ataxia

athétose; mouvements athétosiques, 222	athetosis; athetoid movements
atonie musculaire; myatonie, 244	myatonia; myatony; muscle atony
atrophie cutanée, 192	cutaneous atrophy; atrophoderma; atrophia cutis
atrophie du quadriceps; amyotrophie du quadriceps; amyotrophie quadricipitale; atrophie quadricipitale, 136	quadriceps femoris muscle atrophy; quadriceps atrophy; quadriceps wasting
atrophie musculaire; amyotrophie; fonte musculaire, 242	muscle atrophy; muscle wasting; muscular atrophy
atrophie optique, 299	optic atrophy
atrophie quadricipitale; amyotrophie du quadriceps; amyotrophie quadricipitale; atrophie du quadriceps, 136	quadriceps femoris muscle atrophy; quadriceps atrophy; quadriceps wasting
attitude antalgique; position antalgique, 3	antalgic posture; antalgic position; antalgic attitude
attitude antalgique en antéroflexion; attitude en cyphose; attitude cyphotique; position antalgique en cyphose; position antalgique en flexion antérieure; attitude antalgique en cyphose lombaire, 62	postural kyphosis
attitude antalgique en baïonnette; attitude en baïonnette; attitude antalgique latérale; attitude de déviation latérale; attitude antalgique en inclinaison latérale; attitude antalgique en latéroflexion; inflexion antalgique latérale, 58	list
attitude antalgique en cyphose lombaire; attitude en cyphose; attitude cyphotique; attitude antalgique en antéroflexion; position antalgique en cyphose; position antalgique en flexion antérieure, 62	postural kyphosis

## attitude

attitude antalgique en inclinaison latérale; attitude antalgique en latéroflexion; attitude antalgique latérale; attitude en baïonnette; attitude de déviation latérale; attitude antalgique en baïonnette; inflexion antalgique latérale, 58

attitude cyphotique; attitude en cyphose; attitude antalgique en antéroflexion; position antalgique en cyphose; position antalgique en flexion antérieure; attitude antalgique en cyphose lombaire, 62

attitude de batracien; attitude de grenouille décapitée, 10

attitude de déviation latérale; attitude en baïonnette; attitude antalgique latérale; attitude antalgique en inclinaison latérale; attitude antalgique en baïonnette; attitude antalgique en latéroflexion; inflexion antalgique latérale, 58

attitude de grenouille décapitée; attitude de batracien, 10

attitude en baïonnette; attitude antalgique latérale; attitude de déviation latérale; attitude antalgique en inclinaison latérale; attitude antalgique en baïonnette; attitude antalgique en latéroflexion; inflexion antalgique latérale, 58

attitude en cyphose; attitude cyphotique; attitude antalgique en antéroflexion; position antalgique en cyphose; position antalgique en flexion antérieure; attitude antalgique en cyphose lombaire, 62

attitude en skieur; attitude en Z; déformation en pantin de bois, 41

list

postural kyphosis

frog position; froglike position; batrachian position; frog posture

list

frog position; froglike position; batrachian position; frog posture

list

postural kyphosis

stooped-over position; Z-shaped posture

attitude en torticollis, 46	<b>cock robin attitude; cockrobin position; cock-robin position; torticollis position</b>
attitude en w; position TV, 118	<b>television position; reverse tailor sitting posture</b>
attitude en Z; déformation en pantin de bois; attitude en skieur, 41	<b>stooped-over position; Z-shaped posture</b>
attitude scoliothique; scoliose fonctionnelle, 35	<b>functional scoliosis; nonstructural scoliosis; mobile scoliosis</b>
attitude scoliothique; scoliose fonctionnelle, 36	<b>habit scoliosis</b>
attitude vicieuse; position vicieuse, 1	<b>abnormal posture; abnormal position</b>
avant-pied cavum; pied creux antérieur; avant-pied creux, 163	<b>plantaris deformity; talipes plantaris</b>
avant-pied convexe; pied rond; avant-pied rond; pied rond antérieur, 164	<b>sag foot</b>
avant-pied creux; pied creux antérieur; avant-pied cavum, 163	<b>plantaris deformity; talipes plantaris</b>
avant-pied plat; pied plat antérieur, 141	<b>anterior flat foot</b>
avant-pied rond; pied rond; avant-pied convexe; pied rond antérieur, 164	<b>sag foot</b>
avulsion, 4	<b>avulsion</b>

**B**

baïonnette; signe de la baïonnette, 124	<b>bayonet sign</b>
---	---------------------

## balanite

---

balanite circonée; balanite érosive circonée; balano-posthite érosive circonée, 273	<b>circinate balanitis; balanitis</b> circinata
baresthésie; sensibilité baresthésique; sensibilité à la pression, 251	<b>pressure sense; pressure touch;</b> baresthesia
bassin de Naegele; bassin oblique ovalaire vrai, 113	<b>Nägele's pelvis; Naegele's pelvis;</b> Naegele pelvis
bassin oblique; obliquité du bassin; obliquité pelvienne, 116	<b>pelvic obliquity; pelvic tilt</b>
bassin oblique ovalaire vrai; bassin de Naegele, 113	<b>Nägele's pelvis; Naegele's pelvis;</b> Naegele pelvis
blocage articulaire, 15	<b>locking; joint locking</b>
boiterie; claudication, 106	<b>limp; limping</b>
boiterie antalgique; démarche antalgique, 104	<b>antalgic gait; antalgic limp</b>
boiterie de Trendelenburg; boiterie du moyen fessier; claudication de Trendelenburg; claudication de Duchenne-Trendelenburg, 111	<b>gluteal gait; gluteus medius gait;</b> gluteus medius lurch; Trendelenburg gait; Trendelenburg lurch; Trendelenburg limp; abduction lurch
boiterie due au raccourcissement d'un membre, 117	<b>short-leg limp</b>
boiterie du grand fessier, 111	<b>gluteus maximus gait; extensor</b> lurch; gluteus maximus lurch
boiterie du moyen fessier; claudication de Trendelenburg; claudication de Duchenne-Trendelenburg; boiterie de Trendelenburg, 111	<b>gluteal gait; gluteus medius gait;</b> gluteus medius lurch; Trendelenburg gait; Trendelenburg lurch; Trendelenburg limp; abduction lurch
bosse de bison; buffalo neck, 271	<b>buffalo hump; buffalo neck</b>
bosse de sorcière; déformation ostéoporotique postménopausique, 53	<b>dowager's hump</b>

bourdonnement d'oreille; acouphène; tinnitus, 315	tinnitus
brachialgie, 44	brachialgia
brachionalgie; névralgie brachiale, 45	brachial neuralgia
brachycéphalie, 26	brachycephaly; brachycephalia
brachydactylie, 176	brachydactyly; brachydactylia
brachymésophalangie, 176	brachymesophalangy
brachyphalangie, 176	brachyphalangia; brachyphalangy
bras ballant, 74	flail arm
brouillard visuel; vision trouble; vision floue, 270	blurred vision; blurring of vision
brûlure, 189	burn
bruxisme, 31	bruxism
buffalo neck; bosse de bison, 271	buffalo hump; buffalo neck
bursite; hygroma, 4	bursitis
bursite achilléenne; hygroma du talon; bursite talonnière postérieure, 139	Achilles bursitis; posterior calcaneal bursitis
bursite de la patte d'oie; tendinite de la patte d'oie; tendino-bursite de la patte d'oie, 134	pes anserinus bursitis; anserina bursitis
bursite infrapatellaire; bursite infrarotulienne; hygroma prétiébil, 130	infrapatellar bursitis; clergyman's knee
bursite poplitée; kyste poplité; kyste de Baker, 135	popliteal bursitis; popliteal cyst; Baker's cyst
bursite prépatellaire; bursite prérotulienne; hygroma prérotulien; hygroma prépatellaire, 136	prepatellar bursitis; housemaid's knee
bursite rétro-olécrânienne, 79	olecranon bursitis; miner's elbow

bursite talonnière postérieure;  
hygroma du talon; bursite  
achilléenne, 139

Achilles bursitis; posterior  
calcaneal bursitis

C

calcinose cutanée, 194

dermal calcinosis; calcinosis cutis

callosité; durillon, 190

callus; callosity

calor, 4

calor

cal vicieux, 15

malunion; mal-union

camptocormie; camptorachis, 33

camptocormia

camptodactylie, 176

camptodactyly

camptorachis; camptocormie, 33

camptocormia

capsulite, 4

capsulitis

caput quadratum, 26

caput quadratum

carpocyphose; maladie de  
Madelung; déformation de  
Madelung, 91

Madelung's deformity; carpus  
curvus

cataracte, 271

cataract

causalgie, 224

causalgia

cavovalgus; pied creux valgus;  
cavus valgus, 168

talipes cavovalgus; cavovalgus

cavus; pied creux, 160

pes cavus; talipes cavus; cavus;  
hollow foot

cavus postérieur; pied creux  
postérieur; talus cavus; pied talus  
paralytique, 167

talipes calcaneocavus;  
calcaneocavus

cavus valgus; pied creux valgus; cavovalgus, 168	talipes cavovalgus; cavovalgus
cavus varus; pied creux varus, 168	talipes cavovarus; pes cavovarus; cavovarus
cécité, 270	blindness
cécité transitoire; amaurose fugace, 315	transient blindness; amaurosis fugax
cellulite, 5	cellulitis
cellulomyalgie; fibromyalgie, 34	fibromyalgia
céphalalgie; céphalée, 284	head pain; headache; cephalgia; cephalalgia
cervicalgie; algie cervicale; nuqualgie, 49	neck pain; cervicodynia
cervico-brachialgie; cervicobrachialgie; algie cervico-brachiale; algie cervicobrachiale, 45	cervicobrachialgia
cervico-occipitalgie, 49	occipital headache
changements de coloration (de la peau); dyschromies, 194	discolorations
chapelet chondro-costal; chapelet costal, 71	rachitic rosary; rickety rosary
chapelet scorbutique, 71	scorbutic rosary
chéloïde, 204	keloid
choc rotulien; signe du glaçon; signe de la note de piano, 134	patellar tap; patellar ballottement; floating patella
chondromatose multiple; enchondromatose; dyschondroplasia; maladie d'Ollier, 179	enchondromatosis; dyschondroplasia; multiple enchondromatosis; Ollier's disease
chorio-rétinite; chorioretinite, 273	chorioretinitis; choroidoretinitis
chute brusque par dérobement des jambes; drop attack, 277	drop attack



## chute

---

chute du doigt, 85	dropped finger; fingerdrop
circumduction, 5	circumduction
claudication; boiterie, 106	limp; limping
claudication de Duchenne-Trendelenburg; claudication de Trendelenburg; boiterie du moyen fessier; boiterie de Trendelenburg, 111	gluteal gait; gluteus medius gait; gluteus medius lurch; Trendelenburg gait; Trendelenburg lurch; Trendelenburg limp; abduction lurch
claudication intermittente, 105	intermittent claudication
claudication intermittente de la mâchoire; claudication intermittente massétérine, 31	jaw claudication
claudication intermittente de la queue-de-cheval, 105	intermittent claudication of the cauda equina
claudication intermittente massétérine; claudication intermittente de la mâchoir, 31	jaw claudication
claudication intermittente médullaire; claudication intermittente spinale; claudication médullaire intermittente, 106	intermittent spinal claudication
clavus; cor, 146	corn; clavus
clinodactylie, 145	congenital curly toe; congenital varus toe; curly toe; under-riding toe
clinodactylie, 177	clinodactyly
clonus; trépidation épileptoïde, 225	clonus
clonus inépuisable, 258	sustained clonus
coccyalgie; coccydynie; coccygodynie, 67	coccygodynia; coccyalgia; coccydynia; coccygalgia; coccyodynia
coelonychie; coilonychie; koïlonychie; ongle en cuiller, 91	koilonychia; spoon nail

colique néphrétique, 308	renal colic; ureteral colic; ureteric colic
coloration bleue des sclérotiques; sclérotiques bleues, 270	blue sclera
coma, 274	coma
confusion mentale, 274	confusion
conjonctivite, 275	conjunctivitis
constipation, 275	constipation
contracture, 226	contracture
contracture antalgique réflexe; contracture musculaire antalgique; contracture douloureuse réflexe, 256	splinting; muscle splinting
contracture articulaire, 13	joint contracture
contracture des muscles paravertébraux, 62	paravertebral muscle spasm
contracture de Volkmann; syndrome de Volkmann; rétraction musculaire ischémique de Volkmann, 102	Volkmann's ischemic contracture; Volkmann's contracture
contracture douloureuse réflexe; contracture musculaire antalgique; contracture antalgique réflexe, 256	splinting; muscle splinting
contracture extra-pyramidale; contracture extrapyramidale; hypertonie extrapyramidale; hypertonie extra-pyramidale, 240	lead-pipe rigidity; extrapyramidal rigidity
contracture musculaire antalgique; contracture antalgique réflexe; contracture douloureuse réflexe, 256	splinting; muscle splinting
contusion, 192	contusion; bruise
contusion musculaire, 272	charley horse; charleyhorse

cor; clavus, 146	corn; clavus
cor dur, 151	hard corn; heloma durum
cor mou; oeil-de-perdrix, 165	soft corn; heloma molle
corps colloïdes; drusen, 278	drüsen bodies; drusen bodies; drüsen; drusen; colloid bodies
corps étranger articulaire; corps étranger intra-articulaire, souris articulaire, 14	joint mouse; joint body
coude ballant, 79	flail elbow
coup de hache; coup de hache sous-mammaire; rétrécissement sous-mammaire du thorax, 70	Harrison's groove; Harrison's sulcus
coup de vent cubital; doigts en coup de vent; déviation cubitale des doigts; main en coup de vent, 102	ulnar drift; ulnar deviation of the fingers
coup de vent péronier, 148	fibular drift
coup du lapin; syndrome d'accélération et de décélération, 48	hyperextension-hyperflexion injury; whiplash injury
courbure de compensation, 33	compensatory curve; secondary curve
courbure double-majeure, 34	double major curve; double primary curve
courbure majeure, 38	major curve
courbure mineure, 38	minor curve
courbure primitive, 39	primary curve
courbure structurale, 41	structural curve
coussinets des phalanges; coussinets fibreux des phalanges; hélodermie, 91	knuckle pads; Garrod's pads
coxalgie, 110	coxalgia; hip pain
crampe, 226	cramp

crampe des écrivains, 265	writer's cramp; writers' cramp
crampe des instrumentistes; crampe du musicien, 243	musician's cramp
crampe fonctionnelle; crampe professionnelle; spasme professionnel; spasme fonctionnel; spasme de fatigue; dystonie de fonction, 246	occupational cramp; professional cramp; occupation spasm; professional spasm; fatigue spasm
crâne bifide, 27	cranium bifidum
crâne en chignon, 27	helmet deformity
crâne natiforme, 26	caput natiforme; hot cross bun head; hot cross bun skull; natiform skull; Parrot's sign
crâne olympien; front olympien, 28	olympian forehead; olympic brow
craniosténose; craniosynostose, 27	craniostenosis
craniotabès, 27	craniotabes
crépitation, 5	crepitation; crepitus (1)
crépitation articulaire, 3	articular crepitus; articular crepitation; joint crepitus; false crepitus
crépitation neigeuse, 6	crepitus (2); subcutaneous crepitus
crépitation osseuse, 4	bony crepitus
crinière de cheval; queue faunesque; touffe de poils; tache pileuse, 200	hairy patch; faun's beard
crise de grand mal; crise épileptique tonico-clonique; grand mal; crise tonico-clonique, 234	grand mal seizure
crise d'épilepsie; crise épileptique, 230	epileptic attack; epileptic seizure; seizure; fit
crise épileptique tonico-clonique; crise tonico-clonique; crise de grand mal; grand mal, 234	grand mal seizure
cruralgie; méralgie, 60	meralgia

## cubitus

cubitus valgus, 78

cubitus varus, 78

cutis laxa, 193

cutis verticis gyrata; pachydermie  
vorticellée du cuir chevelu;  
pachydermie plicaturée du cuir  
chevelu, 193

cyanose, 193

cypho-lordose; cypholordose, 42

cypho-scoliose; cyphoscoliose, 37

cyphose; hypercyphose, 37

cyphose angulaire, 33

cyphose dorsale; hypercyphose  
dorsale; dos rond, 42

cyphose lombaire, 59

cyphose structurale, 41

cubitus valgus

cubitus varus; gun stock  
deformity; gunstock deformity

cutis laxa

cutis verticis gyrata; bulldog scalp

cyanosis

swayback; sway(-)back

kyphoscoliosis

kyphosis; cyphosis

angular curvature; Pott's  
curvature; Pott's boss

thoracic kyphosis; round back

lumbar kyphosis

structural kyphosis; fixed kyphosis

## D

dactylolysis spontanea; aïnhum;  
sclérodémie annulaire des  
orteils, 140

défense; défense musculaire, 235

déficience, 12

déformation articulaire, 13

aïnhum; dactylolysis spontanea

guarding; muscle guarding;  
muscular defense

impairment

joint deformity

déformation de Madelung; maladie de Madelung; carpocypnose, 91

déformation de Sprengel; surélévation congénitale de l'omoplate; malformation de Sprengel; élévation congénitale de l'omoplate; scapula elevata, 76

déformation du pouce en Z; pouce en Z, 100

déformation en boule (du biceps), 75

déformation en boutonnière, 82

déformation en col de cygne, 99

déformation en dos de fourchette; dos de fourchette, 97

déformation en flexion (de la hanche); flexum de hanche, 112

déformation en pantin de bois; attitude en Z; attitude en skieur, 41

déformation ostéoporotique postménopausique; bosse de sorcière, 53

déformation thoracique en rasoir, 53

démangeaison; prurit, 210

démarche antalgique; boiterie antalgique, 104

démarche à petits pas, 248

démarche ataxique; démarche talonnante, 221

démarche cérébelleuse, 224

**Madelung's deformity**; carpus curvus

**Sprengel's deformity**; elevated scapula; congenital high scapula; Sprengel shoulder

**thumb boutonnière deformity**; boutonnière deformity of the thumb; Z-shaped deformity (of the thumb)

**Popeye sign**

**boutonnière deformity**; buttonhole deformity

**swan-neck deformity**

**silver(-)fork deformity**; dinner-fork deformity

**hip flexion deformity**

**stooped-over position**; Z-shaped posture

**dowager's hump**

**razor(-)back**

**pruritus**; itching

**antalgic gait**; antalgic limp

**paralytic gait**; paretic gait

**ataxic gait**

**cerebellar gait**

## démarche

---

démarche cérébello-spasmodique; démarche cérébellospasmodique, 224	<b>cerebellospastic gait</b>
démarche de canard; démarche en canard; démarche myopathique, 120	<b>waddling gait; duck-waddle gait; duck gait; myopathic gait</b>
démarche de gallinacé; démarche spasmodique, 254	<b>spastic gait</b>
démarche de Parkinson; démarche festinante; festination; démarche des parkinsoniens, 231	<b>festinating gait; festination; Parkinsonian gait</b>
démarche de roi de comédie, 110	<b>clown's gait</b>
démarche des parkinsoniens; démarche festinante; festination; démarche de Parkinson, 231	<b>festinating gait; festination; Parkinsonian gait</b>
démarche en canard; démarche de canard; démarche myopathique, 120	<b>waddling gait; duck-waddle gait; duck gait; myopathic gait</b>
démarche en ciseaux, 253	<b>scissors gait; scissor gait</b>
démarche en fauchant, 235	<b>hemiplegic gait</b>
démarche en steppant; steppage, 256	<b>steppage gait; drop-foot gait</b>
démarche festinante; festination; démarche des parkinsoniens; démarche de Parkinson, 231	<b>festinating gait; festination; Parkinsonian gait</b>
démarche hystérique, 238	<b>hysterical gait</b>
démarche myopathique; démarche de canard; démarche en canard, 120	<b>waddling gait; duck-waddle gait; duck gait; myopathic gait</b>
démarche spasmodique; démarche de gallinacé, 254	<b>spastic gait</b>
démarche talonnante; démarche ataxique, 221	<b>ataxic gait</b>
démarche traînante, 254	<b>shuffling gait</b>
démence, 276	<b>dementia</b>

dépression, 276	<b>depression</b>
dermatite de stase, 213	<b>stasis dermatitis</b>
dermatite séborrhéique; eczéma séborrhéique, 212	<b>seborrhic dermatitis; dermatitis seborrhica; seborrhic eczema; eczema seborrhoeicum</b>
dérobement, 129	<b>giving(-)way; buckling</b>
déviat[i]on cubitale des doigts; doigts en coup de vent; coup de vent cubital; main en coup de vent, 102	<b>ulnar drift; ulnar deviation of the fingers</b>
diarrhée, 277	<b>diarrhea; diarrhoea</b>
diarrhée graisseuse; stéatorrhée, 313	<b>steatorrhea; steatorrhea</b>
diastasis, 6	<b>diastasis</b>
diathèse hémorragique, 285	<b>hemorrhagic diathesis</b>
diminution de la force musculaire; faiblesse musculaire, 243	<b>muscle weakness</b>
diminution de l'ampliat[i]on thoracique, 70	<b>limitation of chest expansion; decreased chest expansion; decreased excursion of the thoracic cage</b>
diplégie, 228	<b>diplegia</b>
discrimination spatiale, 263	<b>two-point discrimination</b>
disparit[i]on des pouls; abolit[i]on des pouls, 266	<b>absent pulses; pulselessness</b>
dissociat[i]on thermo-algésique; anesthésie dissociée; anesthésie syringomyélique, 228	<b>dissociated anesthesia; dissociated anaesthesia; dissociation anesthesia; dissociation anaesthesia; dissociated sensory loss</b>
distance doigts-sol, 57	<b>finger-to-floor distance</b>
distance menton-sternum, 46	<b>chin to chest distance</b>
distance nuque-mur; flèche occipitale de Forestier, 39	<b>occiput to wall distance</b>



## doigt

doigt à ressaut; doigt à ressort, 101	<b>trigger finger</b>
doigt boudiné; doigt en saucisse, 96	<b>sausage digit; sausage finger</b>
doigt en maillet, 81	<b>baseball finger</b>
doigt en maillet, 92	<b>mallet finger</b>
doigt en saucisse; doigt boudiné, 96	<b>sausage digit; sausage finger</b>
doigts en baguette de tambour; doigts en battant de cloche; doigts en canne de golf; hippocratismes digital; doigts en spatule; doigts hippocratiques, 84	<b>clubbing; clubbed digits; clubbed fingers; hippocratic fingers; drumstick fingers</b>
doigts en coup de vent; coup de vent cubital; déviation cubitale des doigts; main en coup de vent, 102	<b>ulnar drift; ulnar deviation of the fingers</b>
doigts en spatule; doigts hippocratiques; hippocratismes digital; doigts en baguette de tambour; doigts en battant de cloche; doigts en canne de golf, 84	<b>clubbing; clubbed digits; clubbed fingers; hippocratic fingers; drumstick fingers</b>
dolichocephalie, 27	<b>dolichocephaly</b>
dolichosténomélie, 178	<b>dolichostenomelia</b>
dolor, 6	<b>dolor</b>
dorsalgie, 53	<b>dorsalgia; dorsodynia; notalgia</b>
dorsiflexion; dorsiflexion du pied; flexion dorsale du pied; flexion dorsale, 146	<b>dorsiflexion; dorsiflexion of the foot; dorsiflexion of the ankle; ankle dorsiflexion</b>
dos creux, 36	<b>hollow back</b>
dos de fourchette; déformation en dos de fourchette, 97	<b>silver(-)fork deformity; dinner-fork deformity</b>
dos plat, 35	<b>flat back</b>
dos rond; cyphose dorsale; hypercyphose dorsale, 42	<b>thoracic kyphosis; round back</b>
douleur; algie, 17	<b>pain</b>

douleur abdominale, 266	abdominal pain
douleur à la mobilisation; douleur provoquée à la mobilisation, 14	joint pain on motion
douleur à la pression; douleur provoquée; sensibilité au toucher, 23	tenderness
douleur articulaire; arthralgie; algie articulaire, 3	arthralgia; joint pain
douleur au repos, 20	rest pain; pain at rest
douleur de type inflammatoire; douleur inflammatoire, 13	inflammatory pain
douleur de type mécanique; douleur mécanique, 15	mechanical pain
douleur en ceinture, 10	girdle pain
douleur inflammatoire; douleur de type inflammatoire, 13	inflammatory pain
douleur irradiée, 19	radiating pain
douleur mécanique; douleur de type mécanique, 15	mechanical pain
douleur nocturne, 17	night pain; nyctalgia
douleur osseuse; ostéalgie; ostéodynie; ostéoalgie, 17	ostealgia; osteodynia; bone pain
douleur profonde, 6	deep pain
douleur projetée; douleur rapportée; douleur référée, 20	referred pain
douleur provoquée; douleur à la pression; sensibilité au toucher, 23	tenderness
douleur provoquée à la mobilisation; douleur à la mobilisation, 14	joint pain on motion
douleur radiculaire; radiculalgie; algie radiculaire, 253	root pain; radicular pain; radiculalgia

## **douleur**

---

<b>douleur rapportée; douleur référée; douleur projetée, 20</b>	<b>referred pain</b>
<b>douleur superficielle, 22</b>	<b>superficial pain</b>
<b>douleur thoracique; algie thoracique; thoracalgie, 272</b>	<b>chest pain; thoracic pain</b>
<b>drop attack; chute brusque par dérobement des jambes, 277</b>	<b>drop attack</b>
<b>drusen; corps colloïdes, 278</b>	<b>drüsen bodies; drusen bodies; drüsen; drusen; colloid bodies</b>
<b>duplication du pouce; polydactylie du pouce, 185</b>	<b>thumb polydactyly; polydactyly of the thumb</b>
<b>durillon; callosité, 190</b>	<b>callus; callosity</b>
<b>dyschondroplasie; enchondromatose; chondromatose multiple; maladie d'Ollier, 179</b>	<b>enchondromatosis; dyschondroplasia; multiple enchondromatosis; Ollier's disease</b>
<b>dyschromies; changements de coloration (de la peau), 194</b>	<b>discolorations</b>
<b>dyscinésie; dyskinésie, 229</b>	<b>dyskinesia</b>
<b>dysesthésie, 229</b>	<b>dysesthesia; dysaesthesia</b>
<b>dysfonction; dysfonctionnement, 7</b>	<b>dysfunction</b>
<b>dysgénésie, 7</b>	<b>dysgenesis</b>
<b>dysharmonie de redressement rachidien; arc douloureux lombaire, 55</b>	<b>catch</b>
<b>dyskinésie; dyscinésie, 229</b>	<b>dyskinesia</b>
<b>dysmélie, 179</b>	<b>dysmelia</b>
<b>dysostose cléido-crânienne; dysostose cléidocrânienne; dysostose cléido-crânienne héréditaire; dysplasie cléidocrânienne; dysplasie cléido-crânienne; syndrome de Pierre-Marie, Foy et Sainton, 177</b>	<b>cleidocranial dysostosis; cleidocranial dysplasia</b>

dysphagie, 278	<b>dysphagia</b>
dysplasie, 7	<b>dysplasia</b>
dysplasie cléido-crânienne; dysplasie cléidocrânienne; dysostose cléidocrânienne; dysostose cléido-crânienne; dysostose cléido-crânienne héréditaire; syndrome de Pierre-Marie, Foy et Sainton, 177	<b>cleidocranial dysostosis;</b> <b>cleidocranial dysplasia</b>
dysplasie de la glène, 73	<b>abnormal development of the glenoid fossa</b>
dysplasie de la gouttière bicipitale, 73	<b>abnormal development of the bicipital groove</b>
dyspnée; essoufflement, 278	<b>dyspnea; dyspnoea; shortness of breath; breathlessness</b>
dyspnée d'effort, 281	<b>exertional dyspnea; exertional dyspnoea; dyspnea on effort; dyspnoea on effort; dyspnea on exertion; breathlessness on exertion</b>
dysraphie; status dysraphicus, 7	<b>dysraphia; dysraphism</b>
dystonie, 229	<b>dystonia</b>
dystonie de fonction; crampe professionnelle; crampe fonctionnelle; spasme professionnel; spasme fonctionnel; spasme de fatigue, 246	<b>occupational cramp; professional cramp; occupation spasm; professional spasm; fatigue spasm</b>
dystrophie (1) et (2), 7	<b>dystrophy (1) and (2); dystrophia (1) and (2)</b>
dysurie, 279	<b>dysuria; dysury</b>

E

- écart intermalléolaire, 37
- ecchymose, 194
- ectopie cristallinienne; ectopie du cristallin, 279
- ectromélie, 179
- ectropodie, 146
- eczéma séborrhéique; dermatite séborrhéique, 212
- EJT; manoeuvre d'élévation de la jambe tendue; élévation de la jambe tendue; manoeuvre d'E.J.T.; manoeuvre de Lasègue; manoeuvre E.J.T.; test de l'élévation de la jambe tendue, 66
- E.J.T. controlatérale; élévation de la jambe tendue controlatérale, 55
- éléphantiasis, 104
- élévation congénitale de l'omoplate; surélévation congénitale de l'omoplate; malformation de Sprengel; déformation de Sprengel; scapula elevata, 76
- élévation de la jambe tendue; manoeuvre d'élévation de la jambe tendue; manoeuvre d'E.J.T.; manoeuvre de Lasègue; EJT; manoeuvre E.J.T.; test de l'élévation de la jambe tendue, 66
- intermalleolar straddle
- ecchymosis
- ectopia lentis
- ectromelia
- ectropody; ectropodism
- seborrhic dermatitis; dermatitis seborrhica; seborrhic eczema; eczema seborrhoeicum
- straight(-)leg(-)raising test; Lasègue test; Lasègue maneuver; straight leg test; straight leg raising maneuver; straight leg raising; straight leg raise
- crossed straight leg test; crossed straight leg raising test; well leg straight leg raising test; well-leg-raising test; contralateral straight leg raising test; opposite leg straight leg raising test
- elephantiasis
- Sprengel's deformity; elevated scapula; congenital high scapula; Sprengel shoulder
- straight(-)leg(-)raising test; Lasègue test; Lasègue maneuver; straight leg test; straight leg raising maneuver; straight leg raising; straight leg raise

élévation de la jambe tendue controlatérale; E.J.T. controlatérale, 55	<b>crossed straight leg test; crossed straight leg raising test; well leg straight leg raising test; well-leg-raising test; contralateral straight leg raising test; opposite leg straight leg raising test</b>
émietter du pain; geste d'émiettement; rouler une cigarette; mouvement d'émiettement, 250	<b>pill-rolling tremor</b>
enchondromatose; dyschondroplasie; chondromatose multiple; maladie d'Ollier, 179	<b>enchondromatosis; dyschondroplasia; multiple enchondromatosis; Ollier's disease</b>
endogyrisme, 171	<b>toeing(-)in; in-toeing; intoeing; intoe; pigeon toe</b>
enflure; tuméfaction; gonflement, 22	<b>swelling; tumefaction</b>
en fuseau; fusiforme, 88	<b>fusiform; spindle-shaped</b>
engelure, 190	<b>chilblain</b>
engourdissement, 245	<b>numbness</b>
enraidissement articulaire; raideur articulaire, 14	<b>joint stiffness</b>
enraidissement matinal; raideur matinale; raideur articulaire matinale, 16	<b>morning stiffness</b>
enrouement; raucité de la voix, 286	<b>hoarseness</b>
ensellure nasale; nez en selle; nez ensellé; nez concave, 309	<b>saddle nose (1); saddle-back nose (1); saddleback nose (1); swayback nose (1)</b>
entorse, 21	<b>sprain</b>
épanchement articulaire; épanchement intra-articulaire, 13	<b>joint effusion</b>
épanchement péricardique, 302	<b>pericardial effusion</b>
épanchement pleural, 304	<b>pleural effusion</b>

## épicanthus

---

épicanthus, 280	epicanthus; epicanthal fold
épisclérite; épiscléritis, 280	episcleritis
épistaxis; saignements de nez, 281	epistaxis; nosebleed
épreuve d'Adson; manoeuvre d'Adson; test d'Adson, 44	Adson's test; Adson test; Adson's maneuver; Adson maneuver
épreuve d'Allen; test d'Allen, 81	Allen's test; Allen test
épreuve de la compression poplitée, 54	bowstring test; bowstringing; posterior tibial nerve stretch test; popliteal compression test
épreuve de Queckenstedt; épreuve de Queckenstedt-Stookey, 307	Queckenstedt test; Queckenstedt maneuver; Queckenstedt's test; Queckenstedt-Stookey test
épreuve de Schirmer; test de Schirmer, 311	Schirmer's test; Schirmer test
épreuve de Schober; test de Schober; méthode de Schober, 63	Schober test
épreuve de Schober modifiée; test de Schober modifié, 61	modified Schober test
épreuve de tension en valgus; manoeuvre d'abduction, 121	abduction test; valgus test; valgus stress test; abduction stress test
épreuve de tension en varus; manoeuvre d'adduction, 122	adduction test; varus test; varus stress test; adduction stress test
épreuve de Thomas; manoeuvre de Thomas, 118	Thomas test; Thomas' test
épreuve de Trendelenburg, 119	Trendelenburg test
épreuve d'hyperabduction de Wright; manoeuvre d'hyperabduction, 52	Wright's test
épreuve doigt-nez, 231	finger-nose test; finger-to-nose test
épreuve du bras tombant, 74	drop arm test

épreuve du garde-à-vous; manoeuvre de la posture militaire; manoeuvre costoclaviculaire; manoeuvre du havresac, 47	<b>costoclavicular maneuver</b>
épreuve du gros orteil; manoeuvre du recurvatum, 127	<b>external rotation recurvatum test</b>
équinisme; pied bot équin; pied équin, 169	<b>talipes equinus; pes equinus; equinus</b>
érosion; exulcération, 186	<b>abrasion; erosion</b>
érosions ponctuées (de l'ongle); ongle en dé à coudre, 93	<b>nail pitting; pitting</b>
éruption; éruption cutanée, 195	<b>eruption; cutaneous eruption; skin eruption</b>
érysipéloïde; érysipéloïde de Rosenbach; erythema serpens; maladie de Rosenbach, 86	<b>erysipeloid; fish-handler's disease</b>
érythème, 195	<b>erythema</b>
érythème annulaire, 195	<b>erythema annulare</b>
érythème annulaire rhumatismal; érythème marginé discoïde de Besnier; érythème marginé discoïde; érythème rhumatismal; érythème marginé, 197	<b>erythema marginatum; erythema annulare rheumaticum</b>
érythème chronique migrateur; érythème chronique migrateur d'Azfelius-Lipschütz, 196	<b>erythema chronicum migrans</b>
érythème en papillon; érythème en vespertilio; vespertilio; placard en papillon; érythème facial en ailes de papillon; masque de loup, 207	<b>malar rash; butterfly rash; butterfly patch</b>
érythème exsudatif multiforme; érythème polymorphe, 197	<b>erythema multiforme</b>
érythème facial en ailes de papillon; vespertilio; érythème en papillon; placard en papillon; masque de loup; érythème en vespertilio, 207	<b>malar rash; butterfly rash; butterfly patch</b>



## érythème

---

érythème induré; érythème induré de Bazin, 196	erythema induratum
érythème marginé; érythème marginé discoïde; érythème marginé discoïde de Besnier; érythème annulaire rhumatismal; érythème rhumatismal, 197	erythema marginatum; erythema annulare rheumaticum
érythème noueux, 198	erythema nodosum
érythème polymorphe; érythème exsudatif multiforme, 197	erythema multiforme
érythème rhumatismal; érythème marginé discoïde de Besnier; érythème marginé discoïde; érythème annulaire rhumatismal; érythème marginé, 197	erythema marginatum; erythema annulare rheumaticum
érythème rose; érythème rose vermillon; érythème vermillon, 203	juvenile rheumatoid arthritis rash; rheumatoid rash; Still's rash
érythralgie; érythromélgie; maladie de Weir Mitchell; acromélgie; maladie de Gerhardt; érythrothermie, 199	erythromelalgia; erythermalgia; Weir Mitchell's disease; Gerhardt's disease; acromelalgia; erythralgia
érythrodermie, 198	erythroderma; erythrodermia
érythromélgie; érythrothermie; maladie de Weir Mitchell; acromélgie; maladie de Gerhardt; érythralgie, 199	erythromelalgia; erythermalgia; Weir Mitchell's disease; Gerhardt's disease; acromelalgia; erythralgia
escarre; escharre, 199	eschar
escarre de décubitus; ulcère de décubitus, 269	bedsore; bed sore; decubitus ulcer; decubital ulcer; pressure sore
escharre; escarre, 199	eschar
essoufflement; dyspnée, 278	dyspnea; dyspnoea; shortness of breath; breathlessness
étourdissement; sensation vertigineuse, 277	dizziness; giddiness
éversion, 147	eversion

exanthème, 199	exanthem; exanthema
exogyrisme, 171	toeing(-)out; out-toeing
exostose, 7	exostosis
exostose sous-unguéale, 166	subungual exostosis
exsudat, 281	exudate
exsudats cotonneux; nodules dysoriques, 275	cotton-wool patches; cotton-wool exudates; soft exudates; cotton-wool spots
extension, 8	extension
extension contrariée du genou; manoeuvre de l'ascension contrariée de la rotule; ascension contrariée de la rotule; manoeuvre de Clark, 133	patellar inhibition test; patellar retraction test
exulcération; érosion, 186	abrasion; erosion

F

faciès arrondi; faciès lunaire; visage en pleine lune, 296	moon face; moon facies
faciès de gargouille; faciès en gargouille, 287	hurloid facies; gargoyle appearance
facies d'elfe; faciès d'elfe, 280	elfin facies
faciès de poisson; faciès d'oiseau, 269	bird face
faciès en gargouille; faciès de gargouille, 287	hurloid facies; gargoyle appearance
faciès foetal, 282	fetal face
faciès léonin, 281	facies leontina; leonine facies

## faciès

faciès lunaire; faciès arrondi; visage en pleine lune, 296	moon face; moon facies
faciès mongoloïde; faciès mongoloïde, 296	mongoloid facies
faciès myopathique; faciès myopathique, 297	myopathic facies; hatchet face
faiblesse musculaire; diminution de la force musculaire, 243	muscle weakness
fasciculation, 230	fasciculation
fasciite plantaire, 162	plantar fasciitis
fatigabilité, 8	fatigability
fatigue, 8	fatigue
faux panaris d'Osler; nodule d'Osler; pseudo-panaris d'Osler, 94	Osler's node
fente palatine; fissure palatine, 274	cleft palate
festination; démarche festinante; démarche des parkinsoniens; démarche de Parkinson, 231	festinating gait; festination; Parkinsonian gait
fibromyalgie; cellulomyalgie, 34	fibromyalgia
fibroneurome; neurofibrome, 208	neurofibroma; fibroneuroma
fièvre; hyperthermie; pyrexie, 8	fever; pyrexia; hyperthermia
fièvre intermittente; fièvre pseudo-palustre, 289	intermittent fever
fièvre uvéo-parotidienne; fièvre uvéoparotidienne; uvéoparotidite; uvéo-parotidite, 317	uveoparotitis; uveoparotid fever
fissure palatine; fente palatine, 274	cleft palate
flaccidité, 232	flaccidity
flèche occipitale de Forestier; distance nuque-mur, 39	occiput to wall distance

flexion (1) et (2), 9	<b>flexion (1) and (2)</b>
flexion dorsale; flexion dorsale du pied; dorsiflexion du pied; dorsiflexion, 146	<b>dorsiflexion; dorsiflexion of the foot; dorsiflexion of the ankle; ankle dorsiflexion</b>
flexion plantaire; flexion plantaire du pied; plantiflexion, 162	<b>plantar flexion</b>
flexum de hanche; déformation en flexion (de la hanche), 112	<b>hip flexion deformity</b>
fluctuation, 9	<b>fluctuation</b>
fonte musculaire; amyotrophie; atrophie musculaire, 242	<b>muscle atrophy; muscle wasting; muscular atrophy</b>
foulure, 21	<b>strain</b>
fourmillement, 232	<b>formication</b>
fracture, 9	<b>fracture</b>
fracture de fatigue; fracture de stress, 147	<b>fatigue fracture; stress fracture</b>
fracture de marche, 155	<b>march fracture</b>
fracture de stress; fracture de fatigue, 147	<b>fatigue fracture; stress fracture</b>
fracture pathologique, 18	<b>pathologic fracture; pathological fracture</b>
fracture spontanée, 21	<b>spontaneous fracture</b>
frilosité; intolérance au froid, 191	<b>cold intolerance; intolerance to cold</b>
frisson, 273	<b>chill</b>
froideur (des extrémités); froideur (des téguments); refroidissement (des extrémités), 191	<b>coldness (of the extremities); coolness</b>
front olympien; crâne olympien, 28	<b>olympian forehead; olympic brow</b>
frottement, 283	<b>friction rub; rub; friction sound; friction</b>

## frottement

---

frottement péricardique, 303	pericardial friction rub; pericardial rub; pericardial friction sound
frottement pleural, 305	pleural friction rub; pleural rub; pleuritic rub
functio laesa, 10	functio laesa
fusiforme; en fuseau, 88	fusiform; spindle-shaped

## G

ganglion synovial; kyste synovial, 88	ganglion
gangrène, 283	gangrene
gangrène humide, 295	moist gangrene; wet gangrene
gangrène sèche, 278	dry gangrene
géantisme; gigantisme; macrosomie; hypersomie, 180	gigantism; giantism; hypersomia; somatomegaly
gelure, 200	frostbite
gêne; malaise; sensation gênante, 294	malaise; discomfort
genou bloqué, 131	locked knee
genou cagneux; genu valgum, 128	genu valgum; knock knee
genu recurvatum, 128	genu recurvatum; back knee
genu valgum; genou cagneux, 128	genu valgum; knock knee
genu varum; jambe arquée, 128	genu varum; bowleg; bow leg
gérontoxon; arc sénile, 267	arcus senilis

geste d'émiettement; rouler une cigarette; émietter du pain; mouvement d'émiettement, 250

gibbosité; gibbosité thoracique, 36

gigantisme; géantisme; macrosomie; hypersomie, 180

glossite, 284

gonalgie, 129

gonflement; tuméfaction; enflure, 22

gonflement articulaire, 14

goniomètre, 10

grand mal; crise épileptique tonico-clonique; crise de grand mal; crise tonico-clonique, 234

«grasping»; réflexe de préhension; réflexe d'agrippement; agrippement, 234

griffe cubitale; main cubitale, 102

griffe des orteils; pied en griffe, 143

griffe distale; orteil en maillet, 155

griffe intrinsèque; main intrinsèque moins, 90

griffe nerveuse; main en griffe, 83

griffe proximale; orteil en marteau, 150

griffe supraductus, 159

grinding test; grinding test d'Apley à la compression; manoeuvre d'Apley, 129

pill-rolling tremor

gibbus; gibbosity; humpback; hunchback

gigantism; giantism; hypersomia; somatomegaly

glossitis

gonalgia

swelling; tumefaction

joint swelling

goniometer

grand mal seizure

grasp reflex; grasping reflex

ulnar hand

clawfoot; claw(-)foot

mallet toe

intrinsic-minus deformity; intrinsic-minus hand

clawhand; claw hand; main en griffe; griffin claw

hammer toe

overlapping second toe

grinding test; compression test; Apley's compression test; Apley maneuver

## H

- hallux abductus; hallux valgus;  
angulation du premier rayon, 150
- hallux limitus, 149
- hallux rigidus, 149
- hallux valgus; angulation du premier  
rayon; hallux abductus, 150
- hallux valgus interphalangien;  
valgus interphalangien, 150
- hallux varus, 150
- hanche à ressaut; hanche à ressort;  
maladie de Perrin-Ferraton, 117
- handicap, 11
- hélodermie; coussinets des  
phalanges; coussinets fibreux des  
phalanges, 91
- hémangiome; naevus vasculaire, 201
- hémarthrose, 11
- hématémèse, 285
- hématome, 201
- hémianesthésie, 235
- hémianopsie bitemporale, 269
- hémiatrophie, 285
- hémicrânie, 285
- hallux valgus
- hallux limitus
- hallux rigidus
- hallux valgus
- hallux valgus interphalangeus
- hallux varus
- snapping hip; Perrin-Ferraton  
disease
- handicap
- knuckle pads; Garrod's pads
- hemangioma; haemangioma;  
vascular nevus; vascular naevus
- hemarthrosis
- hematemesis; haematemesis
- hematoma; haematoma
- hemianesthesia; hemianaesthesia;  
hemisensory loss
- bitemporal hemianopsia;  
bitemporal hemianopia
- hemiatrophy
- hemicrania; unilateral headache;  
hemicranial pain

hémimélie, 180	hemimelia
hémiparésie, 235	hemiparesis
hémiplégie, 235	hemiplegia
hémiplégie spasmodique; hémiplégie spastique, 255	spastic hemiplegia
hémispasme, 236	hemispasm
hémoptysie, 285	hemoptysis; haemoptysis
hémorragie pré-rétinienne, 306	preretinal hemorrhage; preretinal haemorrhage
hémorragie rétinienne, 308	retinal hemorrhage; retinal haemorrhage
hémorragies en flammèches, 282	flame-shaped hemorrhages; flame spots
hémorragies linéaires sous-unguéales; stries hémorragiques sous-unguéales, 97	splinter hemorrhages
hépatomégalie, 286	hepatomegaly; liver enlargement
hépatosplénomégalie, 286	hepatosplenomegaly
herpès zoster; zona; syndrome radiculoganglionnaire, 201	herpes zoster; zona; shingles
hippocratisme digital; doigts en baguette de tambour; doigts en battant de cloche; doigts en spatule; doigts hippocratiques; doigts en canne de golf, 84	clubbing; clubbed digits; clubbed fingers; hippocratic fingers; drumstick fingers
hirsutisme, 202	hirsutism
humerus varus, 74	humerus varus
hydarthrose, 11	hydrarthrosis
hydarthrose de Clutton, 125	Clutton's joint
hydrencéphalie; hydrocéphalie, 28	hydrocephalus; hydrocephaly
hygroma; bursite, 4	bursitis



## hygroma

---

hygroma de la bourse séreuse rétro-calcaneéenne, 164	retrocalcaneal bursitis
hygroma du talon; bursite talonnière postérieure; bursite achilléenne, 139	Achilles bursitis; posterior calcaneal bursitis
hygroma pré-achilléen, 170	tendo Achilles bursitis
hygroma prépatellaire; hygroma prérotulien; bursite prérotulienne; bursite prépatellaire, 136	prepatellar bursitis; housemaid's knee
hygroma pré tibial; bursite infrapatellaire; bursite infrarotulienne, 130	infrapatellar bursitis; clergyman's knee
hyperalgésie; hyperalgie, 236	hyperalgesia
hypercinésie; hyperkinésie, 237	hyperkinesia; hyperkinesis
hypercyphose; cyphose, 37	kyphosis; cyphosis
hypercyphose dorsale; cyphose dorsale; dos rond, 42	thoracic kyphosis; round back
hyperélasticité cutanée; hyperlaxité cutanée, 213	skin hyperextensibility; excessive skin laxity
hyperesthésie, 236	hyperesthesia; hyperaesthesia
hyperesthésie du cuir chevelu, 29	scalp tenderness
hyperexcitabilité, 236	hyperexcitability
hyperextension, 11	hyperextension
hyperflexion, 11	hyperflexion
hyperhidrose; hyperhydrose; hyperidrose, 202	hyperhidrosis; hyperidrosis
hyperkératose sous-unguéale, 153	hyperkeratosis subungualis
hyperkinésie; hypercinésie, 237	hyperkinesia; hyperkinesis
hyperlaxité cutanée; hyperélasticité cutanée, 213	skin hyperextensibility; excessive skin laxity

hyperlordose; hyperlordose lombaire; lordose pathologique; lordose, 37	lordosis; hyperlordosis
hypermétrie, 237	hypermetria
hyperpathie, 237	hyperpathia
hyperpigmentation, 202	hyperpigmentation
hyperplasie; hyperplastie, 11	hyperplasia
hyperpyrexie, 12	hyperpyrexia
hyperréflexivité; hyperréflexie, 237	hyperreflexia
hypersensibilité, 238	hypersensitivity
hypersomie; gigantisme; géantisme; macrosomie, 180	gigantism; giantism; hypersomia; somatomegaly
hypertélorisme; hypertélorisme oculaire, 299	ocular hypertelorism; orbital hypertelorism; hypertelorism
hypertension; hypertension artérielle, 288	hypertension; arterial hypertension; high blood pressure
hyperthermie; fièvre; pyrexie, 8	fever; pyrexia; hyperthermia
hypertonie, 238	hypertonia; hypertonus; hypertonicity
hypertonie extra-pyramidale; hypertonie extrapyramidale; contracture extrapyramidale; contracture extra-pyramidale, 240	lead-pipe rigidity; extrapyramidal rigidity
hypertonie spastique; spasticité, 255	spasticity
hypertrichose, 202	hypertrichosis
hypertrophie des glandes salivaires, 310	salivary gland enlargement
hypertrophie musculaire, 242	muscle hypertrophy
hypoalgésie, 236	hypalgesia

## hypoesthésie

hypoesthésie, 238	hypesthesia; hypoesthesia; hypoesthesia; hypaesthesia
hypoexcitabilité, 238	hypoexcitability
hypohidrose, 202	hypohidrosis; hypohydrosis
hypoplasie; hypoplastie, 12	hypoplasia
hyporéflexivité; hyporéflexie, 238	hyporeflexia; hyporeflexivity
hypotension; hypotension artérielle, 288	hypotension; arterial hypotension; low blood pressure
hypotension orthostatique, 300	orthostatic hypotension; postural hypotension
hypotonie, 238	hypotonia; hypotonus; hypotonicity

## I

impatiences; impatiences des membres inférieurs; syndrome des jambes sans repos; syndrome des fourmis dans les jambes, 107	restless legs syndrome; restless legs
impuissance, 288	impotence
incapacité, 6	disability
inclinaison cubitale (du poignet), 101	ulnar deviation (of the wrist)
inclinaison radiale (du poignet), 95	radial deviation (of the wrist)
incontinence anale, 289	incontinence of the feces; fecal incontinence; bowel incontinence
incontinence d'urine; incontinence vésicale, 289	incontinence of urine; urinary incontinence; bladder incontinence
incoordination, 239	incoordination

indice céphalique, 26	<b>cephalic index</b>
indolent, 12	<b>indolent</b>
inégalité de longueur des membres inférieurs, 106	<b>leg length discrepancy; leg length inequality</b>
inflammation, 12	<b>inflammation</b>
inflexion antalgique latérale; attitude en baïonnette; attitude antalgique latérale; attitude de déviation latérale; attitude antalgique en inclinaison latérale; attitude antalgique en baïonnette; attitude antalgique en latéroflexion, 58	<b>list</b>
insensibilité, 13	<b>insensibility</b>
instabilité articulaire, 14	<b>joint instability</b>
intolérance au froid; frilosité, 191	<b>cold intolerance; intolerance to cold</b>
intussusception; invagination, 290	<b>intussusception; invagination</b>
inversion, 154	<b>inversion</b>
inversion vertébrale, 43	<b>vertebral inversion</b>
irido-cyclite; iridocyclite, 290	<b>iridocyclitis</b>
iridodonésis, 290	<b>iridodonesis</b>
iritis, 291	<b>iritis</b>
irréflectivité; aréflexie; aréfectivité, 220	<b>areflexia; absent reflexes</b>
isodactylie, 181	<b>isodactylism</b>

J

jambe arquée; genu varum, 128

**genu varum; bowleg; bow leg**

jambes en guillemets, 138

**tackle deformity**

K

kératite, 291

**keratitis**

kérato-conjonctivite sèche;  
kératoconjunctivite sèche, 291

**keratoconjunctivitis sicca**

kératodermie, 204

**keratoderma; keratodermia**

kératodermie blennorragique;  
kératose blennorragique, 205

**keratodermia blennorrhagica;  
keratoderma blennorrhagica;  
keratoderma blennorrhagicum;  
keratosis blennorrhagica**

kératopathie en bande; kératopathie  
en bandelette, 268

**band-shaped keratopathy; band  
keratopathy**

kératose, 205

**keratosis**

kératose blennorragique;  
kératodermie blennorragique, 205

**keratodermia blennorrhagica;  
keratoderma blennorrhagica;  
keratoderma blennorrhagicum;  
keratosis blennorrhagica**

koïlonychie; coelonychie;  
coilonychie; ongle en cuiller, 91

**koilonychia; spoon nail**

kyste de Baker; bursite poplitée;  
kyste poplité, 135

**popliteal bursitis; popliteal cyst;  
Baker's cyst**

kyste méniscal, 132

**meniscal cyst**

kyste pilonidal; sinus pilonidal, 68	pilonidal cyst; pilonidal sinus; piliferous cyst
kyste poplité; bursite poplitée; kyste de Baker, 135	popliteal bursitis; popliteal cyst; Baker's cyst
kyste synovial; ganglion synovial, 88	ganglion

L

lacération; plaie contuse, 206	laceration
langue framboisée, 314	strawberry tongue
larmolement, 291	lacrimation
laryngospasme; spasme laryngé; spasme de la glotte; spasme glottique, 292	laryngeal spasm
leontiasis ossea; maladie de Virchow, 292	leontiasis ossea; leontiasis ossium; Virchow's disease
lepréchaunisme; syndrome de Donohue; nanisme à tête de gnome, 181	leprechaunism; Donohue's syndrome
limitation de la mobilité articulaire; limitation des mouvements articulaires, 15	limitation of joint motion; limitation of joint movement; restriction of joint motion
lipome, 292	lipoma
livedo racemosa; livedo réticulaire; livedo reticularis, 206	livedo reticularis; livedo racemosa; livedo
lombalgie, 54	backache
lombalgie, 59	lumbago (1); low back pain (1)
lombalgie aiguë; lumbago, 59	lumbago (2); low back pain (2)

## lordose

lordose; lordose pathologique;  
hyperlordose; hyperlordose  
lombaire, 37

lumbago; lombalgie aiguë, 59

lupus discoïde, 194

lupus pernio, 206

luxation; luxation articulaire, 6

luxation congénitale, 5

luxation congénitale de la rotule, 125

luxation congénitale de la tête  
radiale, 78

luxation habituelle; luxation  
récidivante, 19

luxation pathologique, 18

luxation récidivante; luxation  
habituelle, 19

luxation traumatique, 23

lymphoedème, 293

lordosis; hyperlordosis

lumbago (2); low back pain (2)

discoid lupus; discoid rash

lupus pernio

dislocation; luxation

congenital dislocation

congenital dislocation of the  
patella

congenital dislocation of the  
radial head

recurrent dislocation; habitual  
dislocation; relapsing dislocation

pathologic dislocation;  
pathological dislocation

recurrent dislocation; habitual  
dislocation; relapsing dislocation

traumatic dislocation

lymphedema; lymphoedema



macrocéphalie; mégacéphalie, 28

macrocrâne, 28

macrodactylie; mégalodactylie, 181

macrocephaly

macrocrania; macrocranium

macroductyly; macroductylia; giant  
finger; megalodactylia;  
megalodactyly

macroglossie, 294	macroglossia; lingual enlargement
macrosomie; gigantisme; géantisme; hypersomie, 180	gigantism; giantism; hypersomia; somatomegaly
macrostomie, 294	macrostomia
macule, 207	macule; macula
main bêche; main en battoir, 97	spade hand
main bote, 99	talipomanus; clubhand; club hand
main bote cubitale; manus valga, 92	manus valga
main bote radiale; manus vara, 92	manus vara; radial club hand
main cubitale; griffe cubitale, 102	ulnar hand
main d'accoucheur; main de Trousseau, 94	obstetrician's hand; accoucheur's hand; main d'accoucheur; obstetrical hand
main d'Aran-Duchenne; main de singe; main simienne, 93	monkey's hand; simian hand; main de singe; monkey-paw
main de Charcot; main de prédicateur, 95	preacher's hand; Charcot's hand; benediction hand; apostolic hand
main de singe; main simienne; main d'Aran-Duchenne, 93	monkey's hand; simian hand; main de singe; monkey-paw
main de Trousseau; main d'accoucheur, 94	obstetrician's hand; accoucheur's hand; main d'accoucheur; obstetrical hand
main en battoir; main bêche, 97	spade hand
main en bénitier; main intrinsèque plus, 90	intrinsic-plus deformity; intrinsic-plus hand
main en col de cygne; main tombante; main en fléau, 103	wristdrop; wrist(-)drop; drop-wrist; carpoptosis; drop hand
main en coup de vent; doigts en coup de vent; coup de vent cubital; déviation cubitale des doigts, 102	ulnar drift; ulnar deviation of the fingers



- main en cupule; main en palette, 182
- main en fléau; main tombante; main en col de cygne, 103
- main en fourche, 83
- main en griffe; griffe nerveuse, 83
- main en lorgnette, 94
- main en miroir, 93
- main en palette; main en cupule, 182
- main en pince de homard, 83
- main en trident, 101
- main intrinsèque moins; griffe intrinsèque, 90
- main intrinsèque plus; main en bénitier, 90
- main simienne; main de singe; main d'Aran-Duchenne, 93
- main succulente; main succulente de Marinesco, 99
- main tombante; main en fléau; main en col de cygne, 103
- malabsorption, 294
- maladie de Dupuytren, 86
- maladie de Gerhardt; érythromélgie; maladie de Weir Mitchell; acromélgie; érythralgie; érythrothermie, 199
- maladie de Madelung; déformation de Madelung; carpocephose, 91
- mitten hand**
- wristdrop**; wrist(-)drop; drop-wrist; carpoposis; drop hand
- cleft hand** (1); lobster-claw hand (1); split hand; main fourchée
- clawhand**; claw hand; main en griffe; griffin claw
- opera-glass hand**; main en lorgnette
- mirror hand**
- mitten hand**
- cleft hand** (2); lobster-claw hand (2)
- trident hand**
- intrinsic-minus deformity**; intrinsic-minus hand
- intrinsic-plus deformity**; intrinsic-plus hand
- monkey's hand**; simian hand; main de singe; monkey-paw
- succulent hand**; main succulente; Marinesco's succulent hand
- wristdrop**; wrist(-)drop; drop-wrist; carpoposis; drop hand
- malabsorption**
- Dupuytren's contracture**
- erythromelgia**; erythromelgia; Weir Mitchell's disease; Gerhardt's disease; acromelalgia; erythralgia
- Madelung's deformity**; carpus curvus

- maladie de Morton; métatarsalgie de Morton, 157
- maladie de Perrin-Ferraton; hanche à ressaut; hanche à ressort, 117
- maladie de Rosenbach; érysipéloïde; érysipéloïde de Rosenbach; erythema serpens, 86
- maladie de Virchow; leontiasis ossea, 292
- maladie de Weber-Christian; panniculite fébrile nodulaire récidivante non suppurée, 298
- maladie de Weir Mitchell; érythromélgie; acromélgie; maladie de Gerhardt; érythralgie; érythrothermie, 199
- maladie d'Ollier; enchondromatose; dyschondroplasia; chondromatose multiple, 179
- maladie d'Osgood-Schlatter; apophysite tibiale antérieure, 132
- malaise; gêne; sensation gênante, 294
- mal de gorge; angine, 313
- malformation de Sprengel; surélévation congénitale de l'omoplate; élévation congénitale de l'omoplate; déformation de Sprengel; scapula elevata, 76
- malocclusion; malocclusion dentaire, 31
- Morton's metatarsalgia; Morton's disease; Morton's toe**
- snapping hip; Perrin-Ferraton disease**
- erysipeloid; fish-handler's disease**
- leontiasis ossea; leontiasis ossium; Virchow's disease**
- nodular nonsuppurative panniculitis; relapsing febrile nodular nonsuppurative panniculitis; Weber-Christian disease**
- erythromelalgia; erythermalgia; Weir Mitchell's disease; Gerhardt's disease; acromelalgia; erythralgia**
- enchondromatosis; dyschondroplasia; multiple enchondromatosis; Ollier's disease**
- Osgood-Schlatter disease; Schlatter's disease; Schlatter-Osgood disease; apophysitis tibialis adolescentium**
- malaise; discomfort**
- sore throat**
- Sprengel's deformity; elevated scapula; congenital high scapula; Sprengel shoulder**
- malocclusion**

- mal perforant plantaire, 159
- manoeuvre costoclaviculaire; épreuve du garde-à-vous; manoeuvre de la posture militaire; manoeuvre du havresac, 47
- manoeuvre cubitale; test de flexion du coude, 79
- manoeuvre d'abaissement des épaules, 50
- manoeuvre d'Abbott-Saunders, 73
- manoeuvre d'abduction; épreuve de tension en valgus, 121
- manoeuvre d'adduction; épreuve de tension en varus, 122
- manoeuvre d'Adson; test d'Adson; épreuve d'Adson, 44
- manoeuvre d'Apley, 123
- manoeuvre d'Apley; grinding test; grinding test d'Apley à la compression, 129
- manoeuvre de Barlow, 109
- manoeuvre de Clark; manoeuvre de l'ascension contrariée de la rotule; ascension contrariée de la rotule; extension contrariée du genou, 133
- manoeuvre de compression cervicale, 47
- manoeuvre de dorsiflexion du pied, 140
- perforating ulcer of the foot; neurotrophic ulcer of the foot; perforating neurotrophic ulcer
- costoclavicular maneuver
- elbow flexion test
- shoulder depression test
- Abbott-Saunders test
- abduction test; valgus test; valgus stress test; abduction stress test
- adduction test; varus test; varus stress test; adduction stress test
- Adson's test; Adson test; Adson's maneuver; Adson maneuver
- Apley's test
- grinding test; compression test; Apley's compression test; Apley maneuver
- Barlow test; Barlow's test; Barlow's maneuver; Barlow's manoeuvre
- patellar inhibition test; patellar retraction test
- head compression test; neck compression test; foramen compression test; compression test
- ankle dorsiflexion test

manoeuvre de Fajersztajn, 56	<b>Fajersztajn test</b>
manoeuvre de Finkelstein; test de l'élongation des tendons dorsaux du pouce, 87	<b>Finkelstein's test; Finkelstein test</b>
manoeuvre de Gaenslen; manoeuvre de torsion, 67	<b>Gaenslen's test</b>
manoeuvre de Jendrassik; manoeuvre de renforcement des réflexes ostéo-tendineux, 239	<b>Jendrassik's maneuver; Jendrassik's manoeuvre</b>
manoeuvre d'E.J.T.; manoeuvre d'élévation de la jambe tendue; élévation de la jambe tendue; manoeuvre de Lasègue; EJT; manoeuvre E.J.T.; test de l'élévation de la jambe tendue, 66	<b>straight(-)leg(-)raising test; Lasègue test; Lasègue maneuver; straight leg test; straight leg raising maneuver; straight leg raising; straight leg raise</b>
manoeuvre de la côte, 71	<b>rib test</b>
manoeuvre de Lachman; test de Lachman-Trillat, 130	<b>Lachman test; Lachman's test</b>
manoeuvre de Laguerre; manoeuvre de Patrick, 115	<b>Patrick's test; fabere test</b>
manoeuvre de la posture militaire; épreuve du garde-à-vous; manoeuvre costoclaviculaire; manoeuvre du havresac, 47	<b>costoclavicular maneuver</b>
manoeuvre de l'ascension contrariée de la rotule; ascension contrariée de la rotule; extension contrariée du genou; manoeuvre de Clark, 133	<b>patellar inhibition test; patellar retraction test</b>
manoeuvre de Lasègue; manoeuvre d'élévation de la jambe tendue; élévation de la jambe tendue; manoeuvre d'E.J.T.; EJT; manoeuvre E.J.T.; test de l'élévation de la jambe tendue, 66	<b>straight(-)leg(-)raising test; Lasègue test; Lasègue maneuver; straight leg test; straight leg raising maneuver; straight leg raising; straight leg raise</b>
manoeuvre de Lasègue inversée; manoeuvre du crural de Léri, 57	<b>femoral stretch test; reverse straight leg raising test</b>

## manoeuvre de Le Damany-Ortolani

---

manoeuvre de Le Damany-Ortolani; manoeuvre d'Ortolani, 115	Ortolani's test; Ortolani's maneuver; Ortolani click test
manoeuvre d'élévation de la jambe tendue; élévation de la jambe tendue; manoeuvre d'E.J.T.; manoeuvre de Lasègue; EJT; manoeuvre E.J.T.; test de l'élévation de la jambe tendue, 66	straight(-)leg(-)raising test; Lasègue test; Lasègue maneuver; straight leg test; straight leg raising maneuver; straight leg raising; straight leg raise
manoeuvre de Losee, 131	Losee's test; Losee test
manoeuvre d'Ely, 56	Ely's test; Ely test
manoeuvre de masser-rouler; manoeuvre du pincé-roulé; pincé-roulé; manoeuvre du palpé-roulé, 40	skin rolling
manoeuvre de McIntosh, 135	pivot shift test
manoeuvre de McMurray, 131	McMurray's test
manoeuvre de Milgram, 61	Milgram test
manoeuvre de Mulder, 155	metatarsal compression test
manoeuvre de Naffziger; test de Naffziger, 38	Naffziger's test; Naffziger test
manoeuvre de Patrick; manoeuvre de Laguerre, 115	Patrick's test; fabere test
manoeuvre de Phalen; test de la flexion du poignet, 249	Phalen's maneuver; Phalen maneuver; Phalen's test; wrist flexion test
manoeuvre de Phalen inversée; test de l'hyperextension du poignet, 252	reverse Phalen maneuver
manoeuvre de renforcement des réflexes ostéo-tendineux; manoeuvre de Jendrassik, 239	Jendrassik's maneuver; Jendrassik's manoeuvre
manoeuvre de resserrement du bassin; manoeuvre d'Erichsen, 116	pelvic rock test; Erichsen's test
manoeuvre de Slocum, 137	Slocum's test; Slocum test

manoeuvre de Spurling, 51	<b>Spurling maneuver; Spurling test</b>
manoeuvre de Steinman, 138	<b>Steinman test</b>
manoeuvre de Thomas; épreuve de Thomas, 118	<b>Thomas test; Thomas' test</b>
manoeuvre de Thompson, 171	<b>Thompson's test; Thompson test; Thompson's squeeze test; squeeze test; Simmonds' test</b>
manoeuvre de torsion; manoeuvre de Gaenslen, 67	<b>Gaenslen's test</b>
manoeuvre de traction cervicale, 48	<b>head distraction test; distraction test; cervical spine distraction test</b>
manoeuvre de Valsalva, 43	<b>Valsalva test; Valsalva maneuver</b>
manoeuvre de Volkmann, 112	<b>iliac compression test</b>
manoeuvre de Yergason; test de supination contrariée, 77	<b>Yergason's test; Yergason test</b>
manoeuvre d'hyperabduction; épreuve d'hyperabduction de Wright, 52	<b>Wright's test</b>
manoeuvre d'Ober, 113	<b>Ober's test; Ober test</b>
manoeuvre d'Ortolani; manoeuvre de Le Damany-Ortolani, 115	<b>Ortolani's test; Ortolani's maneuver; Ortolani click test</b>
manoeuvre du crural de Léri; manoeuvre de Lasègue inversée, 57	<b>femoral stretch test; reverse straight leg raising test</b>
manoeuvre du havresac; épreuve du garde-à-vous; manoeuvre de la posture militaire; manoeuvre costoclaviculaire, 47	<b>costoclavicular maneuver</b>
manoeuvre du palpé-roulé; manoeuvre du pincé-roulé; pincé-roulé; manoeuvre de masser-rouler, 40	<b>skin rolling</b>
manoeuvre du rabot, 133	<b>patellar femoral grinding test; friction test; patellar friction test</b>

## manoeuvre du recurvatum

---

manoeuvre du recurvatum; épreuve du gros orteil, 127	external rotation recurvatum test
manoeuvre du ressaut, 130	jerk test
manoeuvre du tiroir, 127	drawer test
manoeuvre du tiroir antérieur, 122	anterior drawer test
manoeuvre du tiroir postérieur, 136	posterior drawer test
manoeuvre du tripode, 65	sitting root test; flip test
manoeuvre E.J.T.; manoeuvre d'élévation de la jambe tendue; élévation de la jambe tendue; manoeuvre d'E.J.T.; manoeuvre de Lasègue; EJT; test de l'élévation de la jambe tendue, 66	straight(-)leg(-)raising test; Lasègue test; Lasègue maneuver; straight leg test; straight leg raising maneuver; straight leg raising; straight leg raise
manus valga; main bote cubitale, 92	manus valga
manus vara; main bote radiale, 92	manus vara; radial club hand
marbrure, 208	mottling
marche d'escalier, 65	step-off; stepoff
masque de loup; vespertilio; érythème en papillon; placard en papillon; érythème facial en ailes de papillon; érythème en vespertilio, 207	malar rash; butterfly rash; butterfly patch
mégacéphalie; macrocéphalie, 28	macrocephaly
mégalodactylie; macrodactylie, 181	macrodactyly; macrodactylia; giant finger; megalodactylia; megalodactyly
mélaena; méléna, 295	melena; melaena
méningocèle, 60	meningocele
méningo-myélocèle; méningomyélocèle, 60	meningomyelocle
méralgie; cruralgie, 60	meralgia

méralgie parasthésique, 241	meralgia paresthetica; meralgia paraesthetica
méromélie, 182	meromelia
métatarsalgie, 155	metatarsalgia
métatarsalgie de Morton; maladie de Morton, 157	Morton's metatarsalgia; Morton's disease; Morton's toe
metatarsus adductus; metatarsus varus; pes adductus, 156	metatarsus adductus; metatarsus varus; pes adductus
metatarsus atavicus; pied ancestral; pied préhistorique; pied de Néanderthal; metatarsus varus primus brevis; pes atavicus, 157	Morton's syndrome; Morton's foot; atavic foot; metatarsus atavicus; metatarsus primus atavicus
metatarsus varus; metatarsus adductus; pes adductus, 156	metatarsus adductus; metatarsus varus; pes adductus
metatarsus varus primus, 156	metatarsus primus varus; metatarsus adductus primus
metatarsus varus primus brevis; pied ancestral; pied préhistorique; pied de Néanderthal; metatarsus atavicus; pes atavicus, 157	Morton's syndrome; Morton's foot; atavic foot; metatarsus atavicus; metatarsus primus atavicus
méthode de Schober; test de Schober; épreuve de Schober, 63	Schober test
microcéphalie, 28	microcephaly
microdactylie, 182	microdactyly; microdactylia
micrognathie, 31	micrognathia
micromélie, 182	micromelia
micromélie rhizomélique, 184	rhizomelic micromelia
microstomie, 295	microstomia
mobilisation, 16	mobilization
molluscum fibrosum, 208	molluscum fibrosum
mono-arthritis; monoarthrite; arthrite monoarticulaire, 16	monarthritis; monoarthrititis; monoarticular arthritis



## monoplégie

monoplégie, 241	monoplegia
mouvement actif, 1	active movement; active motion
mouvement actif contrarié; mouvement contrarié, 20	resisted motion
mouvement anormal (articulation), 1	abnormal movement (joint)
mouvement contrarié; mouvement actif contrarié, 20	resisted motion
mouvement d'émiettement; geste d'émiettement; rouler une cigarette; émietter du pain, 250	pill-rolling tremor
mouvement en serpent, 55	corkscrewing
mouvement passif, 18	passive movement; passive motion
mouvements athétosiques; athétose, 222	athetosis; athetoid movements
mouvements choréiques, 225	choreiform movements; choreic movements
mutilation, 16	mutilation
myalgie; myodynie, 243	myalgia; myodynia
myasthénie, 244	myasthenia; muscle asthenia
myatonie; atonie musculaire, 244	myatonia; myatony; muscle atony
myéломéningocèle, 61	myelomeningocele
myoclonie, 244	myoclonus
myodynie; myalgie, 243	myalgia; myodynia
myodystrophie foetale; arthrogrypose congénitale multiple; amyoplasie congénitale; arthrogryposis multiplex congénitale; raideur articulaire congénitale; arthrogrypose, 175	arthrogryposis multiplex congenita; amyoplasia congenita; myodystrophia fetalis
myokymie, 244	myokymia; myoclonia fibrillaris multiplex

myo-oedème; myoedème, 297	myoedema (1); myoidema; mounding
myotonie, 245	myotonia
myxoedème pré tibial, 107	pretibial myxedema; pretibial myxoedema



naevus, 189	birthmark; nevus; naevus
naevus vasculaire; hémangiome, 201	hemangioma; haemangioma; vascular nevus; vascular naevus
nanisme, 178	dwarfism
nanisme à tête de gnome; lepréchaunisme; syndrome de Donohue, 181	leprechaunism; Donohue's syndrome
nanisme à tête d'oiseau, 176	bird-headed dwarfism; Seckel's syndrome
nanisme diastrophique, 178	diastrophic dwarfism; diatrophic dwarfism
nanisme exostosique; syndrome de Debré-Robin, 179	exostotic dwarfism
nanisme hypophysaire, 180	hypophysial dwarfism; hypopituitary dwarfism
nanisme mésomélique, 182	mesomelic dwarfism
nanisme micromélique, 182	micromelic dwarfism; short-limbed dwarfism
néarthrose, 16	nearthrosis; neoarthrosis; neo-arthrosis
néoplasme; tumeur, 24	tumor (2); tumour; neoplasm

## neurofibrome

---

neurofibrome; fibroneurome, 208	neurofibroma; fibroneuroma
névralgie, 245	neuralgia
névralgie brachiale; brachionalgie, 45	brachial neuralgia
névralgie cervico-brachiale; radiculalgie cervico-brachiale, 45	cervicobrachial neuralgia
névralgie cervico-occipitale, 45	cervico-occipital neuralgia; occipital neuralgia
névralgie crurale, 56	femoral neuralgia
névralgie essentielle du trijumeau; névralgie faciale; tic douloureux de la face, 263	trigeminal neuralgia; tic douloureux
névralgie obturatrice, 245	obturator neuralgia
névralgie sciatique; sciatique; sciatalgie, 64	sciatica; sciatic neuralgia
névrite optique, 300	optic neuritis
nez camus; nez en lorgnette; nez en pied de marmite, 310	saddle nose (2); saddle-back nose (2); saddleback nose (2); swayback nose (2)
nez concave; ensellure nasale; nez en selle; nez ensellé, 309	saddle nose (1); saddle-back nose (1); saddleback nose (1); swayback nose (1)
nez en bec de perroquet, 302	parrot-beaked nose
nez en lorgnette; nez en pied de marmite; nez camus, 310	saddle nose (2); saddle-back nose (2); saddleback nose (2); swayback nose (2)
nez en selle; nez ensellé; ensellure nasale; nez concave, 309	saddle nose (1); saddle-back nose (1); saddleback nose (1); swayback nose (1)
nodosité, 208	node
nodosités de Bouchard, 82	Bouchard's nodes
nodosités de Meynet; nodules de Meynet, 207	Meynet's nodes

nodosités d'Heberden, 89	<b>Heberden's nodes</b>
nodosités épisacro-iliaques; nodosités épisacro-iliaques de Copeman, 113	<b>lumbar-sacral nodules</b>
nodosité sous-cutanée, 22	<b>subcutaneous nodule</b>
nodule, 208	<b>nodule</b>
nodule d'Osler; faux panaris d'Osler; pseudo-panaris d'Osler, 94	<b>Osler's node</b>
nodules amyloïdes de l'épaule, 76	<b>shoulder(-)pad sign</b>
nodules de Meynet; nodosités de Meynet, 207	<b>Meynet's nodes</b>
nodules dysoriques; exsudats cotonneux, 275	<b>cotton-wool patches; cotton-wool exudates; soft exudates; cotton-wool spots</b>
nodules rhumatoïdes, 21	<b>rheumatoid nodules</b>
nuqualgie; cervicalgie; algie cervicale, 49	<b>neck pain; cervicodynia</b>



obliquité du bassin; obliquité pelvienne; bassin oblique, 116	<b>pelvic obliquity; pelvic tilt</b>
oedème, 280	<b>edema; oedema</b>
oedème aigu angioneurotique; oedème de Quincke, 188	<b>angioedema; angioneurotic edema; angioneurotic oedema; Quincke's edema</b>
oedème musculaire, 297	<b>myoedema (2)</b>
oedème périorbitaire, 303	<b>periorbital edema</b>

## **oedème**

---

- oedème qui prend le godet, 304
- oeil-de-perdrix; cor mou, 165
- oignon, 142
- oignon de tailleur, 142
- oligo-arthrite; oligoarthrite, 17
- oligophrénie; arriération mentale, 295
- omoplate à ressaut, 76
- ongle en bec de perroquet; ongle hippocratique; ongle en verre de montre; ongle en griffe; ongle en tête de serpent, 89
- ongle en cuiller; koïlonychie; coelonychie; coilonychie, 91
- ongle en dé à coudre; érosions ponctuées (de l'ongle), 93
- ongle en griffe; ongle en tête de serpent; ongle en verre de montre; ongle hippocratique; ongle en bec de perroquet, 89
- ongle incarné; onyxis latéral; onyxis, 154
- onychauxis, 158
- onychogryphose; onychogrypose, 158
- onycholyse; onycholysis, 94
- onyxis; onyxis latéral; ongle incarné, 154
- ophtalmoplégie, 246
- opisthotonos, 246
- pitting edema**
- soft corn; heloma molle**
- bunion**
- bunionette; tailor's bunion**
- oligoarthritis; pauciarticular arthritis**
- mental retardation; mental deficiency**
- snapping scapula; grating scapula**
- hippocratic nail; clubbed nail; clubbing of the nails**
- koilonychia; spoon nail**
- nail pitting; pitting**
- hippocratic nail; clubbed nail; clubbing of the nails**
- ingrown toenail; ingrowing toenail; unguis incarnatus; onyxis**
- onychauxis**
- onychogryposis; onychogryphosis**
- onycholysis**
- ingrown toenail; ingrowing toenail; unguis incarnatus; onyxis**
- ophthalmoplegia**
- opisthotonos; opisthotonus**

oreille de boxeur; oreille en chou-fleur, 272	cauliflower ear
orteil boudiné; orteil en saucisse, 164	sausage digit; sausage toe
orteil en griffe, 143	claw toe
orteil en maillet; griffe distale, 155	mallet toe
orteil en marteau; griffe proximale, 150	hammer toe
orteil en saucisse; orteil boudiné, 164	sausage digit; sausage toe
os omo-vertébral, 75	omovertebral bone; suprascapula
ostéalgie; ostéoalgie; ostéodynie; douleur osseuse, 17	ostealgia; osteodynia; bone pain
otalgie, 279	earache; otalgia
otite séro-muqueuse, 312	serous otitis media
oxycéphalie; acrocéphalie, 28	oxycephaly; acrocephaly

P

pachydermie plicaturée du cuir chevelu; pachydermie vorticellée du cuir chevelu; cutis verticis gyrata, 193	cutis verticis gyrata; bulldog scalp
palais gothique; palais ogival; voûte palatine ogivale, 284	gothic palate; high arched palate; palatum ogivale
pâleur, 208	pallor; whiteness
pallesthésie; sensibilité vibratoire; sens vibratoire, 247	pallesthesia; pallesthesia; vibratory sensibility; vibratory sensation; vibration sense; bone sensibility
palmure, 185	webbed fingers; palmature

## palpitation

palpitation, 301  
panaris pulpaire, 87  
panaris péri-unguéal; panaris périunguéal; tourniole, 95  
panniculite, 301  
panniculite fébrile nodulaire récidivante non supprimée; maladie de Weber-Christian, 298  
panophtalmie, 301  
papule, 209  
papules de Gottron, 200  
parakératose, 209  
paralyse, 247  
paralyse des amoureux; paralysie du samedi soir, 253  
paralyse des béquillards; paralysie des béquilles, 226  
paralyse du samedi soir; paralysie des amoureux, 253  
paralyse flasque, 232  
paralyse spasmodique; paralysie spastique, 255  
paranoïa, 302  
paraparésie, 248  
paraplégie, 248  
paraplégie flasque, 232  
paraplégie spasmodique; paraplégie spastique, 255

## palpitation

felon; whitlow  
paronychia  
panniculitis  
nodular nonsuppurative panniculitis; relapsing febrile nodular nonsuppurative panniculitis; Weber-Christian disease  
panophtalmitis; panophtalmia  
papule  
Gottron's papules; Gottron's sign  
parakeratosis  
paralysis; palsy  
Saturday night paralysis; Saturday night palsy  
crutch paralysis; crutch palsy  
Saturday night paralysis; Saturday night palsy  
flaccid paralysis  
spastic paralysis; spastic palsy  
paranoia  
paraparesis  
paraplegia  
flaccid paraplegia  
spastic paraplegia

parésie, 248	paresis
paresthésie, 248	paresthesia; paraesthesia
parodontite; périodontite, 303	periodontitis
patella alta, 132	patella alta; high-riding patella
patella baja; patella infera, 132	patella baja; low-riding patella
patella magna, 132	patella magna
patella parva, 132	patella parva
peau d'orange, 209	peau d'orange
pectus carinatum; thorax en carène; thorax en bréchet, 70	pectus carinatum; pigeon breast; chicken breast
pectus excavatum; thorax en entonnoir, 70	pectus excavatum; funnel breast; funnel chest
perforation du septum nasal, 297	nasal septal perforation
périarthrite, 18	periarthritis
périodontite; parodontite, 303	periodontitis
péromélie, 183	peromelia; peromely
pes adductus; metatarsus adductus; metatarsus varus, 156	metatarsus adductus; metatarsus varus; pes adductus
pes atavicus; pied ancestral; pied préhistorique; pied de Néanderthal; metatarsus varus primus brevis; metatarsus atavicus, 157	Morton's syndrome; Morton's foot; atavic foot; metatarsus atavicus; metatarsus primus atavicus
pes equinovarus; pied bot varus équin; pied bot varus équin congénital, 169	talipes equinovarus; congenital talipes equinovarus; pes equinovarus; equinovarus
pes planus; pied plat, 161	pes planus; flatfoot; flat foot; pronated foot
pes supinatus; pes supinatus congénital; pied talus supinatus, 161	pes supinatus



- pes varus; pied bot varus, 170
- pétéchie, 209
- phénomène de Köbner; phénomène de Koebner; réaction isomorphique, 205
- phénomène de la pronation, 251
- phénomène de Raynaud, 211
- phénomène des raccourcisseurs; réflexe des raccourcisseurs; réflexe du triple retrait, 232
- phénomène de Trousseau; signe de Trousseau, 263
- phlébite, 304
- phlyctène, 210
- phocomélie, 183
- photophobie, 304
- photosensibilité, 210
- picotement, 262
- pied ancestral; pied préhistorique; pied de Néanderthal; metatarsus varus primus brevis; metatarsus atavicus; pes atavicus, 157
- pied bot, 167
- pied bot convexe valgus; pied bot valgus congénital convexe, 144
- pied bot équin; pied équin; équinisme, 169
- pied bot paralytique, 159
- talipes varus; pes varus
- petechia
- Koebner's phenomenon; Köbner's phenomenon; isomorphic effect; isomorphic response
- pronation phenomenon; pronation sign; pronator sign; Babinski's sign
- Raynaud's phenomenon
- flexion spinal defense reflex; flexor reflex; withdrawal reflex; flexor withdrawal reflex; pathologic shortening reflex
- Trousseau's sign; Trousseau's phenomenon
- phlebitis
- phlyctena; phlycten
- phocomelia; phocomely
- photophobia
- photosensitivity
- tingling
- Morton's syndrome; Morton's foot; atavic foot; metatarsus atavicus; metatarsus primus atavicus
- talipes; clubfoot; club foot
- congenital convex pes valgus; congenital rocker-bottom foot; congenital vertical talus
- talipes equinus; pes equinus; equinus
- paralysed foot

ped bot talus, 168	<b>talipes calcaneus; pes calcaneus; calcaneus</b>
ped bot valgus, 170	<b>talipes valgus; pes valgus</b>
ped bot valgus congénital convexe; pied bot convexe valgus, 144	<b>congenital convex pes valgus; congenital rocker-bottom foot; congenital vertical talus</b>
ped bot valgus équin, 168	<b>talipes equinovalgus; pes equinovalgus; equinovalgus</b>
ped bot varus; pes varus, 170	<b>talipes varus; pes varus</b>
ped bot varus équin; pied bot varus équin congénital; pes equinovarum, 169	<b>talipes equinovarus; congenital talipes equinovarus; pes equinovarus; equinovarus</b>
ped creux; cavus, 160	<b>pes cavus; talipes cavus; cavus; hollow foot</b>
ped creux antérieur; avant-pied creux; avant-pied cavum, 163	<b>plantaris deformity; talipes plantaris</b>
ped creux neurologique, 158	<b>neurologic cavus foot</b>
ped creux postérieur; talus cavus; cavus postérieur; pied talus paralytique, 167	<b>talipes calcaneocavus; calcaneocavus</b>
ped creux valgus; cavaoalgus; cavus valgus, 168	<b>talipes cavaoalgus; cavaoalgus</b>
ped creux varus; cavus varus, 168	<b>talipes cavovarus; pes cavovarus; cavovarus</b>
ped cubique; pied cubique de Charcot; pied cubique de Charcot et Féré; pied de Charcot; pied tabétique de Charcot et Féré, 143	<b>Charcot's foot; Charcot foot</b>
ped de Néanderthal; pied ancestral; pied préhistorique; metatarsus varus primus brevis; metatarsus atavicus; pes atavicus, 157	<b>Morton's syndrome; Morton's foot; atavic foot; metatarsus atavicus; metatarsus primus atavicus</b>
ped des tranchées; pied de tranchées, 171	<b>trench foot</b>

## pied

---

pied d'immersion; syndrome de White, 154	<b>immersion foot</b>
pied en éventail; pied étalé, 166	<b>splay foot; splayfoot</b>
pied en griffe; griffe des orteils, 143	<b>clawfoot; claw(-)foot</b>
pied équin; pied bot équin; équinisme, 169	<b>talipes equinus; pes equinus; equinus</b>
pied étalé; pied en éventail, 166	<b>splay foot; splayfoot</b>
pied plat; pes planus, 161	<b>pes planus; flatfoot; flat foot; pronated foot</b>
pied plat antérieur; avant-pied plat, 141	<b>anterior flat foot</b>
pied plat de l'adulte, 139	<b>adult flat foot</b>
pied plat de l'enfant; pied plat laxé de l'enfant; pied plat valgus statique de l'enfant; pied plat valgus statique souple; pied plat statique souple de l'enfant; pied plat statique de l'enfant; pied plat valgus souple; pied plat valgus de l'enfant, 153	<b>hypermobile flatfoot; flexible flat foot; hypermobile hyperpronated foot; hypermobile pronated foot; hypermobile pes planus; supple flat foot</b>
pied plat paralytique, 159	<b>paralytic flatfoot; paralytic flat foot</b>
pied plat spastique, 165	<b>spastic flatfoot; spastic flat foot; spasmodic flatfoot; spasmodic talipes planus; peroneal spastic flatfoot; peroneal spastic flat foot</b>
pied plat statique de l'enfant; pied plat statique souple de l'enfant; pied plat valgus statique de l'enfant; pied plat valgus statique souple; pied plat valgus souple; pied plat laxé de l'enfant; pied plat valgus de l'enfant; pied plat de l'enfant, 153	<b>hypermobile flatfoot; flexible flat foot; hypermobile hyperpronated foot; hypermobile pronated foot; hypermobile pes planus; supple flat foot</b>
pied plat valgus, 170	<b>talipes planovalgus; planovalgus; valgoplanus foot</b>

- pied plat valgus de l'enfant; pied plat valgus souple; pied plat valgus statique de l'enfant; pied plat valgus statique souple; pied plat statique souple de l'enfant; pied plat statique de l'enfant; pied plat laxé de l'enfant; pied plat de l'enfant, 153
- pied préhistorique; pied de Néanderthal; pied ancestral; metatarsus varus primus brevis; metatarsus atavicus; pes atavicus, 157
- pied rond; pied rond antérieur; avant-pied rond; avant-pied convexe, 164
- pieds brûlants, 142
- pied tabétique de Charcot et Féré; pied cubique de Charcot et Féré; pied cubique de Charcot; pied de Charcot; pied cubique, 143
- pied talus paralytique; pied creux postérieur; talus cavus; cavus postérieur, 167
- pied talus supinatus; pes supinatus; pes supinatus congénital, 161
- pied tombant, 149
- pincé-roulé; manoeuvre du pincé-roulé; manoeuvre du palpé-roulé; manoeuvre de masser-rouler, 40
- placard; plaque, 210
- placard en papillon; vespertilio; érythème en papillon; érythème facial en ailes de papillon; masque de loup; érythème en vespertilio, 207
- plagiocéphalie, 29
- hypermobile flatfoot; flexible flat foot; hypermobile hyperpronated foot; hypermobile pronated foot; hypermobile pes planus; supple flat foot
- Morton's syndrome; Morton's foot; atavic foot; metatarsus atavicus; metatarsus primus atavicus
- sag foot
- burning feet
- Charcot's foot; Charcot foot
- talipes calcaneocavus; calcaneocavus
- pes supinatus
- foot(-)drop; footdrop; drop(-)foot; dropfoot
- skin rolling
- plaque
- malar rash; butterfly rash; butterfly patch
- plagiocephaly

## plaie

plaie contuse; lacération, 206	laceration
plantiflexion; flexion plantaire du pied; flexion plantaire, 162	plantar flexion
plaque; placard, 210	plaque
platybasie, 29	platybasia
pleuralgie, 305	pleural pain; pleuralgia
podagre, 163	podagra
poïkilodermie, 210	poikiloderma
points de Beard-Valleix; points de Valleix; points douloureux, 264	Valleix's points; painful points; tender points; Beard-Valleix points; puncta dolorosa
pollakiurie, 316	urinary frequency; frequency of urination; frequency of micturition
polyarthralgie, 18	polyarthralgia
polyarthrite, 19	polyarthritis; amarthritis; polyarticular arthritis
polydactylie; polydactylisme, 183	polydactyly; polydactylia
polydactylie du pouce; duplication du pouce, 185	thumb polydactyly; polydactyly of the thumb
polydactylisme; polydactylie, 183	polydactyly; polydactylia
polydipsie, 305	polydipsia
polymyalgie, 250	polymyalgia
polyphalangie; polyphalangisme, 184	polyphalangia
polyurie, 305	polyuria
position antalgique; attitude antalgique, 3	antalgic posture; antalgic position; antalgic attitude

position antalgique en cyphose; position antalgique en flexion antérieure; attitude en cyphose; attitude cyphotique; attitude antalgique en antéroflexion; attitude antalgique en cyphose lombaire, 62	<b>postural kyphosis</b>
position TV; attitude en w, 118	<b>television position; reverse tailor sitting posture</b>
position vicieuse; attitude vicieuse, 1	<b>abnormal posture; abnormal position</b>
pouce adductus; pouce en baïonnette; pouce en C, 100	<b>thumb swan-neck deformity</b>
pouce à ressaut; pouce à ressort, 101	<b>trigger thumb</b>
pouce à trois phalanges, 185	<b>triphangeal thumb; triphalangy of a thumb</b>
pouce bifide, 175	<b>bifid thumb</b>
pouce en baïonnette; pouce en C; pouce adductus, 100	<b>thumb swan-neck deformity</b>
pouce en Z; déformation du pouce en Z, 100	<b>thumb boutonnière deformity; boutonnière deformity of the thumb; Z-shaped deformity (of the thumb)</b>
pouce flexus(-)adductus congénital, 85	<b>congenital clasped thumb; congenital flexion-adduction deformity of thumb; pollex varus; congenital absence of thumb extensors; congenital hypoplasia of thumb extensors; infant's persistent thumb-clutched hand; thumb-clutched hand; congenital absence of the extensor pollicis longus; flexion-adduction deformity of the hand</b>
pouce flottant; pouce vestigial, 87	<b>floating thumb; pouce flottant</b>
proctite; rectite, 306	<b>proctitis; rectitis</b>
prognathie; prognathisme, 32	<b>prognathism</b>

## pronation

---

pronation douloureuse des enfants;  
pronation douloureuse des jeunes  
enfants; subluxation du coude, 80

pronation du pied; valgus du pied,  
163

prurit; démangeaison, 210

pseudarthrose, 19

pseudarthrose congénitale de la  
clavicule, 73

pseudo-panaris d'Osler; nodule  
d'Osler; faux panaris d'Osler, 94

pseudo-paralysie; pseudoparalysie,  
251

psychose, 306

ptérygion du cou; pterygium colli, 50

ptosis, 307

puberté précoce, 312

purpura, 211

pygalgie, 117

pyrexie; fièvre; hyperthermie, 8

pulled elbow; nursemaid's elbow;  
Goyrand's injury; Malgaigne's  
luxation

pronation of foot

pruritus; itching

pseudarthrosis; pseudoarthrosis;  
false joint

congenital pseudarthrosis of the  
clavicle

Osler's node

pseudoparalysis

psychosis

pterygium colli; webbed neck

ptosis

sexual precocity

purpura

pygalgia; buttock pain

fever; pyrexia; hyperthermia



quadriparésie; tétraparésie, 251

quadriplégie; tétraplégie, 252

quadriplégie spasmodique;  
tétraplégie spasmodique, 256

quadripareisis; tetraparesis

quadriplegia; tetraplegia

spastic quadriplegia

quatre signes cardinaux de Kanavel  
(les), 90

**Kanavel's four cardinal signs;**  
four cardinal signs of Kanavel

queue faunesque; touffe de poils;  
crinière de cheval; tache pileuse,  
200

**hairy patch; faun's beard**

quintus varus supra adductus;  
quintus varus supradductus, 145

**congenital overlapping little toe;**  
overlapping little toe; congenital  
overriding fifth toe; overriding  
fifth toe; overlapping fifth toe

**R**

rachialgie, 39

**rachialgia; rachiodynia**

radiculalgie; douleur radiculaire;  
algie radiculaire, 253

**root pain; radicular pain;**  
radiculalgia

radiculalgie cervico-brachiale;  
névralgie cervico-brachiale, 45

**cervicobrachial neuralgia**

raideur articulaire; enraidissement  
articulaire, 14

**joint stiffness**

raideur articulaire congénitale;  
arthrogrypose congénitale  
multiple; amyoplasie congénitale;  
arthrogryposis multiplex  
congénitale; arthrogrypose;  
myodystrophie foetale, 175

**arthrogryposis multiplex  
congenita; amyoplasia  
congenita; myodystrophia fetalis**

raideur articulaire matinale; raideur  
matinale; enraidissement matinal,  
16

**morning stiffness**

rash, 211

**rash**

raucité de la voix; enrrouement, 286

**hoarseness**

réaction isomorphique; phénomène  
de Kœbner; phénomène de  
Koebner, 205

**Koebner's phenomenon; Kœbner's  
phenomenon; isomorphic effect;  
isomorphic response**



## rectite

---

rectite; proctite, 306	proctitis; rectitis
réflexe abdominal; réflexe cutané abdominal, 257	superficial abdominal reflex; abdominal cutaneous reflex; abdominal skin reflex; abdominal reflex
réflexe abdominal supérieur; réflexe épigastrique; réflexe supraombilical, 229	epigastric reflex; supraumbilical reflex
réflexe achilléen; réflexe du triceps sural, 219	Achilles tendon reflex; Achilles reflex; triceps surae reflex; ankle reflex; ankle jerk
réflexe anal, 220	anal reflex; superficial anal reflex
réflexe bicipital, 223	biceps reflex; biceps jerk
réflexe bulbo-caverneux; réflexe viril, 224	bulbocavernosus reflex; penile reflex; penis reflex
réflexe condylien des adducteurs; réflexe des adducteurs (de la cuisse), 219	adductor reflex; adductor reflex of the thigh
réflexe crémastérien, 226	cremasteric reflex
réflexe cubital; réflexe cubito-pronateur; réflexe cubitopronateur, 264	ulnar reflex
réflexe cutané; réflexe superficiel, 258	superficial reflex; cutaneous reflex
réflexe cutané abdominal; réflexe abdominal, 257	superficial abdominal reflex; abdominal cutaneous reflex; abdominal skin reflex; abdominal reflex
réflexe d'agrippement; réflexe de préhension; «grasping»; agrippement, 234	grasp reflex; grasping reflex
réflexe de défense, 228	defense reflex
réflexe de flexion des doigts; réflexe des fléchisseurs des doigts, 231	finger flexor reflex; finger flexion jerk; flexor finger jerk

réflexe de Hoffmann; signe de Hoffmann; réflexe digital; signe d'Hoffmann, 228	<b>digital reflex; Hoffmann's reflex; Hoffmann's sign</b>
réflexe de Moro; réflexe des bras en croix, 242	<b>Moro's reflex; Moro reflex; Moro's embrace reflex; Moro embrace reflex; embrace reflex; Moro reaction; Moro response</b>
réflexe de préhension; «grasping»; réflexe d'agrippement; agrippement, 234	<b>grasp reflex; grasping reflex</b>
réflexe des adducteurs (de la cuisse); réflexe condylien des adducteurs, 219	<b>adductor reflex; adductor reflex of the thigh</b>
réflexe des bras en croix; réflexe de Moro, 242	<b>Moro's reflex; Moro reflex; Moro's embrace reflex; Moro embrace reflex; embrace reflex; Moro reaction; Moro response</b>
réflexe des fléchisseurs des doigts; réflexe de flexion des doigts, 231	<b>finger flexor reflex; finger flexion jerk; flexor finger jerk</b>
réflexe des muscles abdominaux; réflexe musculaire abdominal, 227	<b>deep abdominal reflex</b>
réflexe des raccourcisseurs; phénomène des raccourcisseurs; réflexe du triple retrait, 232	<b>flexion spinal defense reflex; flexor reflex; withdrawal reflex; flexor withdrawal reflex; pathologic shortening reflex</b>
réflexe digital; réflexe de Hoffmann; signe de Hoffmann; signe d'Hoffmann, 228	<b>digital reflex; Hoffmann's reflex; Hoffmann's sign</b>
réflexe d'Oppenheim; signe d'Oppenheim, 246	<b>Oppenheim sign; Oppenheim's reflex</b>
réflexe du biceps fémoral; réflexe péronéo-fémoral postérieur, 223	<b>biceps femoris reflex; external hamstring reflex</b>
réflexe du triceps sural; réflexe achilléen, 219	<b>Achilles tendon reflex; Achilles reflex; triceps surae reflex; ankle reflex; ankle jerk</b>

## **réflexe**

---

réflexe du triple retrait; réflexe des raccourcisseurs; phénomène des raccourcisseurs, 232	<b>flexion spinal defense reflex; flexor reflex; withdrawal reflex; flexor withdrawal reflex; pathologic shortening reflex</b>
réflexe en masse; réflexe total, 241	<b>mass reflex</b>
réflexe épigastrique; réflexe supraombilical; réflexe abdominal supérieur, 229	<b>epigastric reflex; supraumbilical reflex</b>
réflexe fessier; réflexe glutéal, 233	<b>gluteal reflex</b>
réflexe massétérin, 239	<b>jaw reflex; jaw(-)jerk reflex; jaw jerk</b>
réflexe médioplantaire, 241	<b>mediopantar reflex</b>
réflexe musculaire abdominal; réflexe des muscles abdominaux, 227	<b>deep abdominal reflex</b>
réflexe myotatique, 257	<b>stretch reflex; myotatic reflex</b>
réflexe olécranien; réflexe tricipital; réflexe olécrânien, 262	<b>triceps reflex; triceps jerk</b>
réflexe ostéo-tendineux; réflexe ostéotendineux; réflexe tendineux; réflexe profond, 227	<b>deep reflex; tendon reflex</b>
réflexe patellaire; réflexe rotulien; réflexe quadricipital, 249	<b>patellar reflex; patellar tendon reflex; knee jerk; knee reflex</b>
réflexe pathologique, 249	<b>pathologic reflex</b>
réflexe péronéo-fémoral postérieur; réflexe du biceps fémoral, 223	<b>biceps femoris reflex; external hamstring reflex</b>
réflexe pilomoteur, 250	<b>pilomotor reflex; trichographism</b>
réflexe profond; réflexe ostéotendineux; réflexe ostéo-tendineux; réflexe tendineux, 227	<b>deep reflex; tendon reflex</b>
réflexe quadricipital; réflexe rotulien; réflexe patellaire, 249	<b>patellar reflex; patellar tendon reflex; knee jerk; knee reflex</b>

réflexe radio-pronateur; réflexe radiopronateur, 252	<b>radiopronator reflex</b>
réflexe rotulien; réflexe patellaire; réflexe quadricipital, 249	<b>patellar reflex; patellar tendon reflex; knee jerk; knee reflex</b>
réflexe scapulo-huméral, 253	<b>scapulohumeral reflex; scapuloperiosteal reflex</b>
réflexe spinal, 256	<b>spinal reflex</b>
réflexe stylo-radial; réflexe stylo-radial, 223	<b>brachioradialis reflex; supinator reflex; supinator jerk; radial reflex; radial jerk</b>
réflexe superficiel; réflexe cutané, 258	<b>superficial reflex; cutaneous reflex</b>
réflexe supraombilical; réflexe épigastrique; réflexe abdominal supérieur, 229	<b>epigastric reflex; supraumbilical reflex</b>
réflexe tendineux; réflexe ostéotendineux; réflexe ostéo-tendineux; réflexe profond, 227	<b>deep reflex; tendon reflex</b>
réflexe total; réflexe en masse, 241	<b>mass reflex</b>
réflexe tricipital; réflexe olécranien; réflexe olécranien, 262	<b>triceps reflex; triceps jerk</b>
réflexe viril; réflexe bulbo-caverneux, 224	<b>bulbocavernosus reflex; penile reflex; penis reflex</b>
refroidissement (des extrémités); froideur (des téguments); froideur (des extrémités), 191	<b>coldness (of the extremities); coolness</b>
respiration paradoxale, 301	<b>paradoxical respiration</b>
respiration sifflante; wheezing, 318	<b>wheeze; wheezing</b>
retard de consolidation, 6	<b>delayed union</b>
retard staturo-pondéral, 282	<b>failure to thrive</b>
rétention d'urine; rétention urinaire; rétention vésicale, 308	<b>retention of urine; urinary retention</b>

## **rétraction**

---

rétraction, 20

rétraction musculaire ischémique de  
Volkman; syndrome de  
Volkman; contracture de  
Volkman, 102

rétrécissement sous-mammaire du  
thorax; coup de hache  
sous-mammaire; coup de hache,  
70

rétrognathie; rétrognathisme, 32

rétroversion, 21

rhinorrhée, 308

rictus sardonique; rire sardonique,  
308

rigidité de décérébration, 227

rire sardonique; rictus sardonique,  
308

rotation, 20

rotation externe; rotation latérale, 15

rotation interne; rotation médiale, 16

rotation latérale; rotation externe, 15

rotation médiale; rotation interne, 16

rouler une cigarette; geste  
d'émiettement; émietter du pain;  
mouvement d'émiettement, 250

rubor, 21

**retraction**

**Volkman's ischemic  
contracture; Volkman's  
contracture**

**Harrison's groove; Harrison's  
sulcus**

**retrognathism**

**retroversion**

**rhinorrhea; rhinorrhoea**

**risus sardonicus**

**decerebrate rigidity**

**risus sardonicus**

**rotation**

**lateral rotation; external rotation**

**medial rotation; internal rotation**

**lateral rotation; external rotation**

**medial rotation; internal rotation**

**pill-rolling tremor**

**rubor**

## S

- sacralgie; sacrodynie, 68
- sacro-coxalgie; sacrocoxalgie, 68
- sacrodynie; sacralgie, 68
- saignements de nez; épistaxis, 281
- saillie des bosses frontales;  
accentuation des bosses frontales,  
27
- scaphocéphalie, 29
- scapula alata, 77
- scapula elevata; surélévation  
congénitale de l'omoplate;  
malformation de Sprengel;  
élévation congénitale de  
l'omoplate; déformation de  
Sprengel, 76
- scapulalgie; scapulodynie, 76
- sciatalgie; sciatique; névralgie  
sciatique, 64
- scélérite, 311
- scélérodactylie, 212
- scélérodermie, 212
- scélérodermie annulaire des orteils;  
ainhum; dactylolysis spontanea,  
140
- scéléromalacie, 311
- scélérotiques bleues; coloration bleue  
des scélérotiques, 270
- scoliose, 40
- sacralgia; sacrodynia; hieralgia
- sacrocoxalgia
- sacralgia; sacrodynia; hieralgia
- epistaxis; nosebleed
- frontal bossing
- scaphocephaly
- winged scapula; scapula alata
- Sprengel's deformity**; elevated  
scapula; congenital high scapula;  
Sprengel shoulder
- scapulalgia; scapulodynia
- sciatica; sciatic neuralgia
- scleritis
- sclerodactyly; sclerodactylia
- scleroderma
- ainhum; dactylolysis spontanea
- scleromalacia
- blue sclera
- scoliosis

## scoliose

---

scoliose combinée; scoliose double majeure, 34	<b>double major scoliosis</b>
scoliose compensée; scoliose équilibrée, 33	<b>compensated scoliosis</b>
scoliose décompensée; scoliose déséquilibrée, 33	<b>decompensated scoliosis</b>
scoliose dorsale; scoliose thoracique, 42	<b>thoracic scoliosis</b>
scoliose dorso-lombaire; scoliose thoracolombaire; scoliose thoraco-lombaire; scoliose lombo-dorsale, 43	<b>thoracolumbar scoliosis</b>
scoliose double-dorsale; scoliose thoracique double, 34	<b>double thoracic scoliosis</b>
scoliose double majeure; scoliose combinée, 34	<b>double major scoliosis</b>
scoliose équilibrée; scoliose compensée, 33	<b>compensated scoliosis</b>
scoliose fonctionnelle; attitude scoliotique, 35	<b>functional scoliosis; nonstructural scoliosis; mobile scoliosis</b>
scoliose fonctionnelle; attitude scoliotique, 36	<b>habit scoliosis</b>
scoliose idiopathique, 36	<b>idiopathic scoliosis</b>
scoliose lombaire, 60	<b>lumbar scoliosis</b>
scoliose lombo-dorsale; scoliose dorso-lombaire; scoliose thoracolombaire; scoliose thoraco-lombaire, 43	<b>thoracolumbar scoliosis</b>
scoliose osseuse; scoliose structurale, 41	<b>structural scoliosis; fixed scoliosis</b>
scoliose statique, 41	<b>static scoliosis</b>
scoliose structurale; scoliose osseuse, 41	<b>structural scoliosis; fixed scoliosis</b>

scoliose thoracique; scoliose dorsale, 42	<b>thoracic scoliosis</b>
scoliose thoracique double; scoliose double-dorsale, 34	<b>double thoracic scoliosis</b>
scoliose thoraco-lombaire; scoliose thoracolombaire; scoliose dorso-lombaire; scoliose lombo-dorsale, 43	<b>thoracolumbar scoliosis</b>
scotome, 311	<b>scotoma</b>
sensation gênante; malaise; gêne, 294	<b>malaise; discomfort</b>
sensation vertigineuse; étourdissement, 277	<b>dizziness; giddiness</b>
sens des attitudes; sens des positions; sens des positions segmentaires; stateshésie; sensibilité posturale, 250	<b>posture sense; position sense</b>
sensibilité, 254	<b>sensibility</b>
sensibilité à la douleur, 247	<b>pain sensation</b>
sensibilité à la pression; baresthésie; sensibilité baresthésique, 251	<b>pressure sense; pressure touch; baresthesia</b>
sensibilité articulaire, 14	<b>joint tenderness</b>
sensibilité au toucher; douleur provoquée; douleur à la pression, 23	<b>tenderness</b>
sensibilité baresthésique; baresthésie; sensibilité à la pression, 251	<b>pressure sense; pressure touch; baresthesia</b>
sensibilité cutanée; sensibilité extéroceptive; sensibilité superficielle, 226	<b>cutaneous sensation; superficial sensation; skin sensation; dermal sensation; cutaneous sensibility</b>
sensibilité discriminative; sensibilité épiceritique, 229	<b>epicritic sensibility; epicritic sensation; discrimination sensibility</b>



## sensibilité

---

sensibilité extéroceptive; sensibilité superficielle; sensibilité cutanée, 226	<b>cutaneous sensation; superficial sensation; skin sensation; dermal sensation; cutaneous sensibility</b>
sensibilité posturale; stathésie; sens des attitudes; sens des positions segmentaires; sens des positions, 250	<b>posture sense; position sense</b>
sensibilité profonde; sensibilité proprioceptive, 227	<b>deep sensibility; deep sensation</b>
sensibilité protopathique, 251	<b>protopathic sensibility; protopathic sensation</b>
sensibilité superficielle; sensibilité extéroceptive; sensibilité cutanée, 226	<b>cutaneous sensation; superficial sensation; skin sensation; dermal sensation; cutaneous sensibility</b>
sensibilité tactile, 259	<b>tactile sensation; tactile sense; touch; light touch</b>
sensibilité thermique; thermesthésie; thermoesthésie, 260	<b>temperature sensation; temperature sense; thermesthesia; thermaesthesia; thermoesthesia; thermoesthesia; thermal sense; thermic sense</b>
sensibilité vibratoire; sens vibratoire; pallesthésie, 247	<b>pallesthesia; pallaesthesia; vibratory sensibility; vibratory sensation; vibration sense; bone sensibility</b>
signe d'accrochage douloureux, 74	<b>impingement sign</b>
signe d'Adson, 44	<b>Adson's sign; Adson sign</b>
signe d'appréhension; signe de Smillie; signe de Fairbank, 123	<b>apprehension sign</b>
signe d'Argyll Robertson, 221	<b>Argyll Robertson pupil</b>
signe de Babinski, 222	<b>Babinski's sign; Babinski's phenomenon; Babinski's reflex; extensor plantar response</b>
signe de bascule de l'astragale, 167	<b>talar tilt</b>
signe de Beevor, 54	<b>Beevor's sign</b>

signe de Bell; signe de Charles Bell, 222	<b>Bell's phenomenon</b>
signe de Brudzinski, 223	<b>Brudzinski's sign</b>
signe de Charles Bell; signe de Bell, 222	<b>Bell's phenomenon</b>
signe de Chvostek, 225	<b>Chvostek sign</b>
signe de Dawbarn; signe du ressaut douloureux; signe du passage douloureux; signe du ressaut, 74	<b>Dawbarn's sign</b>
signe de Dujarier; signe du piston, 118	<b>telescoping; piston sign</b>
signe de Fairbank; signe de Smillie; signe d'appréhension, 123	<b>apprehension sign</b>
signe de Froment; signe du journal, 88	<b>Froment's sign</b>
signe de Gaenslen, 67	<b>Gaenslen's sign</b>
signe de Galeazzi, 111	<b>Galeazzi's sign; Galeazzi sign; Allis' sign; Allis sign</b>
signe de Gorlin, 284	<b>Gorlin's sign</b>
signe de Gowers, 233	<b>Gowers sign; Gowers' sign; Gowers' phenomenon</b>
signe de Hoffmann; réflexe de Hoffmann; réflexe digital; signe d'Hoffmann, 228	<b>digital reflex; Hoffmann's reflex; Hoffmann's sign</b>
signe de Homans; signe d'Homans, 152	<b>Homans' sign</b>
signe de Kernig, 240	<b>Kernig's sign; Kernig sign</b>
signe de la baïonnette; baïonnette, 124	<b>bayonet sign</b>
signe de la corde de l'arc; signe de la corde de l'arc de Forestier, 64	<b>signe de la corde de l'arc</b>
signe de la note de piano; choc rotulien; signe du glaçon, 134	<b>patellar tap; patellar ballottement; floating patella</b>

## signe

---

signe de la rosée sanglante, 189	<b>Auspitz's sign</b>
signe de Lasègue, 57	<b>Lasègue's sign</b>
signe de Lasègue controlatéral, 55	<b>crossed leg raising sign</b>
signe de Lasègue du bras; signe de Lasègue du membre supérieur, 49	<b>Lasègue's arm sign</b>
signe de la sonnette, 56	<b>doorbell sign</b>
signe de Lhermitte, 49	<b>Lhermitte's sign</b>
signe de Ludington, 75	<b>Ludington's sign</b>
signe d'Erichsen, 110	<b>Erichsen's sign</b>
signe de Romberg, 252	<b>Romberg's sign</b>
signe de Smillie; signe de Fairbank; signe d'appréhension, 123	<b>apprehension sign</b>
signe de Spurling, 51	<b>Spurling sign</b>
signe de Steinberg; signe du pouce, 98	<b>Steinberg thumb sign; thumb sign</b>
signe de Thomas, 118	<b>Thomas' sign</b>
signe de Tinel, 262	<b>Tinel's sign; Tinel sign</b>
signe de Trendelenburg, 119	<b>Trendelenburg's sign; Trendelenburg sign</b>
signe de Trousseau; phénomène de Trousseau, 263	<b>Trousseau's sign; Trousseau's phenomenon</b>
signe de Wilson, 138	<b>Wilson's sign</b>
signe Zohlen, 137	<b>shrug sign</b>
signe d'Hoffmann; réflexe de Hoffmann; signe de Hoffmann; réflexe digital, 228	<b>digital reflex; Hoffmann's reflex; Hoffmann's sign</b>
signe d'Homans; signe de Homans, 152	<b>Homans' sign</b>
signe d'Oppenheim; réflexe d'Oppenheim, 246	<b>Oppenheim sign; Oppenheim's reflex</b>

signe d'Ortolani; signe d'Ortolani-Le Damany; signe du ressaut, 114	<b>Ortolani's click; Ortolani's sign; Ortolani's jerk; Ortolani click</b>
signe du bombement, 124	<b>bulge sign</b>
signe du cinéma, 125	<b>cinema sign; theater sign</b>
signe du glaçon; choc rotulien; signe de la note de piano, 134	<b>patellar tap; patellar ballottement; floating patella</b>
signe du journal; signe de Froment, 88	<b>Froment's sign</b>
signe du passage douloureux; signe de Dawbarn; signe du ressaut douloureux; signe du ressaut, 74	<b>Dawbarn's sign</b>
signe du piston; signe de Dujarier, 118	<b>telescoping; piston sign</b>
signe du poignet, 103	<b>wrist sign</b>
signe du pouce; signe de Steinberg, 98	<b>Steinberg thumb sign; thumb sign</b>
signe du ressaut; signe de Dawbarn; signe du ressaut douloureux; signe du passage douloureux, 74	<b>Dawbarn's sign</b>
signe du ressaut; signe d'Ortolani-Le Damany; signe d'Ortolani, 114	<b>Ortolani's click; Ortolani's sign; Ortolani's jerk; Ortolani click</b>
signe du ressaut douloureux; signe de Dawbarn; signe du passage douloureux; signe du ressaut, 74	<b>Dawbarn's sign</b>
signe du tiroir, 126	<b>drawer sign; draw sign</b>
sillons amniotiques; sillons congénitaux, 178	<b>congenital constricting bands; congenital constricting rings; congenital constriction bands</b>
sinus pilonidal; kyste pilonidal, 68	<b>pilonidal cyst; pilonidal sinus; piliferous cyst</b>
souffle, 271	<b>bruit</b>
souffle, 296	<b>murmur</b>

## souris

---

souris articulaire; corps étranger articulaire; corps étranger intra-articulaire, 14	joint mouse; joint body
spasme, 254	spasm
spasme carpo-pédal, 224	carpopedal spasm
spasme clonique, 225	clonic spasm
spasme de fatigue; crampe professionnelle; crampe fonctionnelle; spasme professionnel; spasme fonctionnel; dystonie de fonction, 246	occupational cramp; professional cramp; occupation spasm; professional spasm; fatigue spasm
spasme de la glotte; laryngospasme; spasme laryngé; spasme glottique, 292	laryngeal spasm
spasme fonctionnel; crampe professionnelle; crampe fonctionnelle; spasme professionnel; spasme de fatigue; dystonie de fonction, 246	occupational cramp; professional cramp; occupation spasm; professional spasm; fatigue spasm
spasme glottique; spasme laryngé; laryngospasme; spasme de la glotte, 292	laryngeal spasm
spasme professionnel; crampe professionnelle; crampe fonctionnelle; spasme fonctionnel; spasme de fatigue; dystonie de fonction, 246	occupational cramp; professional cramp; occupation spasm; professional spasm; fatigue spasm
spasme tonique, 262	tonic spasm
spasticité; hypertonie spastique, 255	spasticity
sphérophakie, 313	spherophakia
spina(-)bifida, 40	spina bifida
splénomégalie, 313	splenomegaly; splenic enlargement

- statesthésie; sens des attitudes;  
 sensibilité posturale; sens des  
 positions segmentaires; sens des  
 positions, 250
- status dysraphicus; dysraphie, 7
- stéatorrhée; diarrhée graisseuse, 313
- steppage; démarche en steppant, 256
- stomatite, 314
- stomatite aphteuse, 267
- strabisme, 314
- stréblomicrodactylie, 184
- stridor, 289
- stries hémorragiques  
 sous-unguéales; hémorragies  
 linéaires sous-unguéales, 97
- stries transversales, 96
- subluxation, 22
- subluxation du coude; pronation  
 douloureuse des jeunes enfants;  
 pronation douloureuse des  
 enfants, 80
- sueurs nocturnes, 298
- supination du pied; varus du pied,  
 166
- surdit , 276
- sur l vation cong nitale de  
 l'omoplate; malformation de  
 Sprengel;  l vation cong nitale  
 de l'omoplate; d formation de  
 Sprengel; scapula elevata, 76
- sympathalgie, 259
- posture sense; position sense
- dysraphia; dysraphism
- steatorrhea; steatorrhoea
- steppage gait; drop-foot gait
- stomatitis
- aphthous stomatitis; stomatitis  
 aphthosa
- strabismus; squint
- streptomicrodactyly;  
 streblomicrodactyly
- inspiratory stridor
- splinter hemorrhages
- ridging; transverse ridges
- subluxation
- pulled elbow; nursemaid's elbow;  
 Goyrand's injury; Malgaigne's  
 luxation
- night sweats
- supination of the foot
- deafness
- Sprengel's deformity; elevated  
 scapula; congenital high scapula;  
 Sprengel shoulder
- sympathalgia

## symphalangie

symphalangie; symphalangisme, 184

syncinésie, 259

syndactylie, 185

syndrome costal, 71

syndrome d'accélération et de  
décélération; coup du lapin, 48

syndrome de Bernard-Horner;  
syndrome de Claude Bernard;  
syndrome de Claude  
Bernard-Horner; syndrome de  
Horner; syndrome  
oculaire(-)sympathique;  
syndrome oculo-sympathique  
paralytique; syndrome  
oculo-sympathique; syndrome  
oculo-pupillaire, 287

syndrome de Debré-Robin; nanisme  
exostosique, 179

syndrome de Donohue;  
leprechaunisme; nanisme à tête  
de gnome, 181

syndrome de Horner; syndrome de  
Claude Bernard-Horner;  
syndrome de Bernard-Horner;  
syndrome de Claude Bernard;  
syndrome  
oculaire(-)sympathique;  
syndrome oculo-sympathique  
paralytique; syndrome  
oculo-sympathique; syndrome  
oculo-pupillaire, 287

syndrome de Klippel-Feil; syndrome  
des hommes sans cou, 75

syndrome d'enflure douloureuse des  
mains et des pieds, 89

symphalangia

synkinesis; syncinesis

syndactyly; syndactylia

rib syndrome

hyperextension-hyperflexion  
injury; whiplash injury

**Horner's syndrome;** Claude  
Bernard-Horner syndrome;  
Horner-Bernard syndrome;  
Bernard-Horner syndrome;  
Horner's oculopupillary  
syndrome

exostotic dwarfism

leprechaunism; Donohue's  
syndrome

**Horner's syndrome;** Claude  
Bernard-Horner syndrome;  
Horner-Bernard syndrome;  
Bernard-Horner syndrome;  
Horner's oculopupillary  
syndrome

**Klippel-Feil syndrome;** fusion of  
cervical vertebrae; brevicollis

**hand-and-foot syndrome;**  
hand-foot syndrome

- syndrome de Pierre-Marie, Foy et Sainton; dysostose cléidocrânienne; dysostose cléido-crânienne; dysplasie cléidocrânienne; dysplasie cléido-crânienne; dysostose cléido-crânienne héréditaire, 177
- syndrome des fourmis dans les jambes; syndrome des jambes sans repos; impatiences; impatiences des membres inférieurs, 107
- syndrome des hommes sans cou; syndrome de Klippel-Feil, 75
- syndrome des jambes sans repos; impatiences; impatiences des membres inférieurs; syndrome des fourmis dans les jambes, 107
- syndrome de Tietze, 72
- syndrome de van der Hoeve; triade de van der Hoeve, 317
- syndrome de Volkmann; contracture de Volkmann; rétraction musculaire ischémique de Volkmann, 102
- syndrome de White; pied d'immersion, 154
- syndrome oculaire(-)sympathique; syndrome oculo-pupillaire; syndrome oculo-sympathique; syndrome oculo-sympathique paralytique; syndrome de Claude Bernard-Horner; syndrome de Bernard-Horner; syndrome de Claude Bernard; syndrome de Horner, 287
- syndrome radiculoganglionnaire; zona; herpès zoster, 201
- synostose, 22
- cleidocranial dysostosis; cleidocranial dysplasia
- restless legs syndrome; restless legs
- Klippel-Feil syndrome; fusion of cervical vertebrae; brevicollis
- restless legs syndrome; restless legs
- Tietze's syndrome; Tietze's disease
- van der Hoeve's triad; van der Hoeve's syndrome
- Volkmann's ischemic contracture; Volkmann's contracture
- immersion foot
- Horner's syndrome; Claude Bernard-Horner syndrome; Horner-Bernard syndrome; Bernard-Horner syndrome; Horner's oculopupillary syndrome
- herpes zoster; zona; shingles
- synostosis



## synostose

---

synostose radio-cubitale; synostose  
radiocubitale; synostose  
radio-cubitale familiale, 80

synovite, 22

radioulnar synostosis; radio-ulnar  
synostosis

synovitis

## T

tache, 209

tache pileuse; queue faunesque;  
touffe de poils; crinière de  
cheval, 200

taches café au lait, 190

talalgie, 151

talalgie plantaire, 162

talalgie postérieure, 163

talus cavus; pied creux postérieur;  
cavus postérieur; pied talus  
paralytique, 167

talus valgus; valgus calcanéen;  
valgus de l'arrière-pied, 151

talus varus; varus calcanéen; varus  
de l'arrière-pied, 152

télangiectasie, 214

téналgie; tendinalgie, 22

tendinite; téносite, 23

tendinite de la patte d'oie;  
tendino-bursite de la patte d'oie;  
bursite de la patte d'oie, 134

téносite; tendinite, 23

patch

hairy patch; faun's beard

café(-)au(-)lait spots

heel pain; talalgia

plantar heel pain

posterior heel pain

talipes calcaneocavus;  
calcaneocavus

heel valgus; calcaneal valgus;  
rearfoot valgus

heel varus; varus heel

telangiectasia; telangiectasis

tenalgia; tenodynia

tendinitis; tendonitis

pes anserinus bursitis; anserina  
bursitis

tendinitis; tendonitis

téno-synovite; ténosynovite, 23	<b>tenosynovitis; tendosynovitis; tendinous synovitis</b>
ténosynovite sténosante, 98	<b>stenosing tenosynovitis; stenosing tenovaginitis; tenosynovitis stenosans</b>
test d'Adson; manoeuvre d'Adson; épreuve d'Adson, 44	<b>Adson's test; Adson test; Adson's maneuver; Adson maneuver</b>
test d'Adson modifié, 49	<b>modified Adson test</b>
test d'Allen; épreuve d'Allen, 81	<b>Allen's test; Allen test</b>
test d'Apley à la distension ligamentaire, 126	<b>distraction test; Apley's distraction test</b>
test d'appréhension, 73	<b>apprehension test</b>
test de Bunnell, 90	<b>intrinsic-plus test; intrinsic tightness test; test for swan-neck deformity; Bunnell-Littler test</b>
test de Bunnell inversé, 96	<b>reverse intrinsic-plus test</b>
test de flexion du coude; manoeuvre cubitale, 79	<b>elbow flexion test</b>
test de Lachman-Trillat; manoeuvre de Lachman, 130	<b>Lachman test; Lachman's test</b>
test de la flexion du poignet; manoeuvre de Phalen, 249	<b>Phalen's maneuver; Phalen maneuver; Phalen's test; wrist flexion test</b>
test de l'élévation de la jambe tendue; manoeuvre d'élévation de la jambe tendue; élévation de la jambe tendue; manoeuvre d'E.J.T.; manoeuvre de Lasègue; EJT; manoeuvre E.J.T., 66	<b>straight(-)leg(-)raising test; Lasègue test; Lasègue maneuver; straight leg test; straight leg raising maneuver; straight leg raising; straight leg raise</b>
test de l'élongation des tendons dorsaux du pouce; manoeuvre de Finkelstein, 87	<b>Finkelstein's test; Finkelstein test</b>
test de l'hyperextension du poignet; manoeuvre de Phalen inversée, 252	<b>reverse Phalen maneuver</b>

**test**

test de Naffziger; manoeuvre de Naffziger, 38	Naffziger's test; Naffziger test
test de Schamroth, 96	Schamroth test
test de Schirmer; épreuve de Schirmer, 311	Schirmer's test; Schirmer test
test de Schober; épreuve de Schober; méthode de Schober, 63	Schober test
test de Schober modifié; épreuve de Schober modifiée, 61	modified Schober test
test de supination contrariée; manoeuvre de Yergason, 77	Yergason's test; Yergason test
test d'extension contrariée du poignet, 80	tennis elbow test
tétanie, 260	tetany
tétramélie, 185	tetra-amelia; complete amelia
tétraparésie; quadriparésie, 251	quadriparesis; tetraparesis
tétraplégie; quadriplégie, 252	quadriplegia; tetraplegia
tétraplégie spasmodique; quadriplégie spasmodique, 256	spastic quadriplegia
thermanalgésie; thermoanesthésie; thermoanalgesie, 261	thermoanesthesia; thermoanaesthesia; thermanesthesia; thermanaesthesia; thermoanalgesia; thermanalgesia
thermesthésie; sensibilité thermique; thermoesthésie, 260	temperature sensation; temperature sense; thermesthesia; thermaesthesia; thermoesthesia; thermoesthesia; thermal sense; thermic sense
thermoanalgesie; thermoanesthésie; thermanalgésie, 261	thermoanesthesia; thermoanaesthesia; thermanesthesia; thermanaesthesia; thermoanalgesia; thermanalgesia

thermoesthésie; sensibilité thermique; thermesthésie, 260	temperature sensation; temperature sense; thermesthesia; thermaesthesia; thermoesthesia; thermoesthesia; thermal sense; thermic sense
thoracalgie; douleur thoracique; algie thoracique, 272	chest pain; thoracic pain
thorax en bréchet; thorax en carène; pectus carinatum, 70	pectus carinatum; pigeon breast; chicken breast
thorax en cloche; thorax en crinoline, 69	bell-shaped thorax
thorax en entonnoir; pectus excavatum, 70	pectus excavatum; funnel breast; funnel chest
thorax en tonneau; thorax globuleux, 69	barrel chest; barrel-shaped chest
thorax plat, 69	flat chest
tibia en fourreau de sabre; tibia en lame de sabre, 107	saber shin
tibia vara, 107	tibia vara
tic douloureux de la face; névralgie faciale; névralgie essentielle du trijumeau, 263	trigeminal neuralgia; tic douloureux
tinnitus; acouphène; bourdonnement d'oreille, 315	tinnitus
tiroir astragalien antérieur, 141	anterior draw sign
tissu cicatriciel, 191	cicatricial tissue; scar tissue
tophus, 215	tophus; gouty tophus
torsion, 108	torsion
torticollis, 52	torticollis; wryneck; wry-neck
torticollis congénital; torticollis musculaire congénital; torticollis musculaire permanent, 46	congenital torticollis; congenital muscular torticollis; infantile torticollis; congenital wryneck
torticollis oculaire, 299	ocular torticollis

## torticollis

---

torticollis spasmodique, 50	spasmodic torticollis; intermittent torticollis
torus palatin; torus palatinus, 315	torus palatinus; palatine torus; palatine protuberance
touffe de poils; queue faunesque; crinière de cheval; tache pileuse, 200	hairy patch; faun's beard
tourniole; panaris périunguéal; panaris péri-unguéal, 95	paronychia
trauma, 23	trauma
tremblement, 262	tremor
tremblement intentionnel, 239	intention tremor
trépidation épileptoïde; clonus, 225	clonus
triade de van der Hoeve; syndrome de van der Hoeve, 317	van der Hoeve's triad; van der Hoeve's syndrome
triade oculaire, 299	ocular triad
triangle de Bryant, 109	Bryant's triangle; Bryant's sign; Bryant's line
trigonocéphalie, 30	trigonocephaly
trismus, 263	trismus; lockjaw
trophoedème, 215	trophedema; trophoedema
troubles du sommeil, 312	sleep disturbance
tuméfaction; gonflement; enflure, 22	swelling; tumefaction
tumeur; néoplasme, 24	tumor (2); tumour; neoplasm
tumor, 24	tumor (1)

U
---

ulcération cornéenne, 275	<b>corneal ulceration</b>
ulcération cutanée, 192	<b>cutaneous ulcer</b>
ulcération génitale, 283	<b>genital ulcer; genital ulceration</b>
ulcération nasale, 298	<b>nasal ulceration</b>
ulcération naso-pharyngée, 298	<b>nasopharyngeal ulceration</b>
ulcérations buccales; aphtes buccaux, 300	<b>oral ulcers; oral ulceration; buccal ulceration; mouth ulcers</b>
ulcération trophique, 215	<b>trophic ulcer</b>
ulcère artérioscléreux; ulcère ischémique, 203	<b>ischemic ulceration; ischemic ulcer; arteriosclerotic ulcer</b>
ulcère de décubitus; escarre de décubitus, 269	<b>bedsore; bed sore; decubitus ulcer; decubital ulcer; pressure sore</b>
ulcère de jambe, 191	<b>chronic leg ulcer; leg ulcer</b>
ulcère ischémique; ulcère artérioscléreux, 203	<b>ischemic ulceration; ischemic ulcer; arteriosclerotic ulcer</b>
urétrite; urétrite, 316	<b>urethritis</b>
urticaire, 216	<b>urticaria; hives; nettle rash</b>
uvéite, 316	<b>uveitis</b>
uvéo-parotidite; uvéoparotidite; fièvre uvéoparotidienne; fièvre uvéoparotidienne, 317	<b>uveoparotitis; uveoparotid fever</b>

V

valgus, 24	valgus
valgus calcanéen; valgus de l'arrière-pied; talus valgus, 151	heel valgus; calcaneal valgus; rearfoot valgus
valgus du pied; pronation du pied, 163	pronation of foot
valgus interphalangien; hallux valgus interphalangien, 150	hallux valgus interphalangeus
varice, 108	varicose vein
varus, 25	varus
varus calcanéen; varus de l'arrière-pied; talus varus, 152	heel varus; varus heel
varus du pied; supination du pied, 166	supination of the foot
ventre de batracien, 283	frog belly
vergetures, 214	striae atrophicae; striae distensae; lineae atrophicae; striae cutis distensae; stretch marks; striae
verrue plantaire, 163	plantar wart; verruca plantaris
vertige, 317	vertigo
vésicule, 216	vesicle
vespertilio; érythème en papillon; placard en papillon; érythème facial en ailes de papillon; masque de loup; érythème en vespertilio, 207	malar rash; butterfly rash; butterfly patch
visage en pleine lune; faciès lunaire; faciès arrondi, 296	moon face; moon facies
vision floue; vision trouble; brouillard visuel, 270	blurred vision; blurring of vision

vitiligo, 216

volet costal; volet thoracique, 69

voûte palatine ogivale; palais ogival; palais gothique, 284

vitiligo

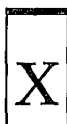flail chest

gothic palate; high arched palate; palatum ogivale



wheezing; respiration sifflante, 318

wheeze; wheezing



xanthélasma, 217

xanthome, 217

xanthelasma

xanthoma




zona; syndrome radiculoganglionnaire; herpès zoster, 201

zone de déclenchement; zone de dé clic; zone détente; zone gâchette, 24

herpes zoster; zona; shingles

trigger zone





## Bibliographie / Bibliography

---

- Adams, John C. *Outline of Orthopaedics*. 10th ed. New York: Churchill Livingstone, 1986, vii, 506 p.
- Adams, Raymond D. and Maurice Victor. *Principles of Neurology*. 2nd ed. New York: McGraw-Hill, c1981, x, 1094 p.
- A Dictionary of Dermatological Words, Terms and Phrases*. By Morris Leider and Morris Rosenblum. New York: Blakiston Division, McGraw-Hill, 1968, xviii, 440 p.
- American Orthopaedic Foot Society. *Foot Science: A Selection of Papers from the Proceedings of the American Orthopaedic Foot Society, Inc. 1974 and 1975*. Ed. by James E. Bateman. Philadelphia: Saunders, 1976, xvi, 290 p.
- American Psychiatric Association. Joint Commission on Public Affairs. *A Psychiatric Glossary*. Ed. by a subcommittee of the Joint Commission on Public Affairs, Arnold Werner, chairman. 5th ed. Washington, D.C.: The Association, c1980, ix, 142 p.
- Apley, A. Graham and Louis Solomon. *Apley's System of Orthopaedics and Fractures*. 6th ed. London, GB: Butterworths, 1982, x, 497 p.
- Arlet, Jacques. *Sémiologie clinique & radiologique des articulations pour le diagnostic rhumatologique*. Avec la collab. de Bernard Mazières et de Laurent Arlet. Paris : Ellipses, c1984, 127 p.
- Ballenger, John J., et al. *Diseases of the Nose, Throat and Ear*. 11th ed. Philadelphia: Lea and Febiger, 1969, xi, 948 p.
- Bariéty, Maurice, et al. *Sémiologie médicale*. 6<sup>e</sup> éd. rev. Paris : Masson, 1981, xv, 555 p.
- Bariéty, Maurice, Jacques Clément et P. Choubrac. *Maladies de l'appareil respiratoire*. Paris : Masson, 1961, 925 p.
- Bates, Barbara. *A Guide to Physical Examination*. Philadelphia: Lippincott, c1979, xviii, 440 p.
- Baum, Gerald L. and Emanuel Wolinsky, eds. *Textbook of Pulmonary Diseases*. 3rd ed. Boston: Little, Brown, c1983, xxi, 1368 p.
- Birnbaum, Jacob S. *The Musculoskeletal Manual*. 2nd ed. Orlando, Fla: Grune and Stratton, c1986, xiii, 366 p.

*Blakiston's Gould Medical Dictionary: A Modern Comprehensive Dictionary of the Terms Used in All Branches of Medicine and Allied Sciences, with Illustrations and Tables.* Editorial board, Alfonso R. Gennaro, et al. 4th ed. New York; Montréal: McGraw-Hill, c1979, xxvi, 1632 p.

*Black's Medical Dictionary.* By William A.R. Thomson. 30th ed. New York: Barnes and Noble, c1974, 934 p.

Blauvelt, Carolyn Taliaferro and Fred R.T. Nelson. *A Manual of Orthopaedic Terminology.* 2nd ed. St. Louis, Mo.: Mosby, 1981, xiii, 257 p.

Bonamour, Georges, et al. *Ophthalmologie clinique...* Paris : Éditions Doin, Deren, 1969-1970, 2 v.

*Bréviaire de rhumatologie à l'usage du praticien.* Par les médecins de la Clinique rhumatologique de l'Hôpital Lariboisière (Centre Viggo Petersen) sous la dir. de S. de Sèze et M. Caroit. 3<sup>e</sup> éd. Paris : Expansion scientifique française, 1967, 674 p.

Brody, Irwin A. and Robert H. Wilkins. "The Signs of Kernig and Brudzinski." In *Archives of Neurology.* v. 21, no. 2, Aug. 1969, p. 215-218.

Buckingham, William B., Marshall Sparberg and Martin Brandfonbrener. *A Primer of Clinical Diagnosis.* With the contributions by Paul O'Brien, David Shoch, Richard A. Buckingham. 1st ed. New York: Harper, c1971, x, 346 p.

Burnside, John W. *Physical Diagnosis: An Introduction to Clinical Medicine.* 16th ed. Baltimore, Md.: Williams and Wilkins, c1981, xiii, 256 p.

*Butterworths Medical Dictionary.* Ed. by Arthur S. MacNalty. 2nd ed., ed.-in-chief, Macdonald Critchley. Boston: Butterworths, c1978, xxxii, 1942 p.

Cailliet, René. *Les lombalgies.* Trad. de l'angl. par M. Mezzana. Paris : Masson, 1977, vi, 119 p.  
Traduction de : *Low Back Pain Syndrome.*

Calin, Andrei and James F. Fries. *Ankylosing Spondylitis: Discussions in Patient Management.* Garden City, N.J.: Medical Examination Pub., 1978, 117 p.

Cambier, Jean, Maurice Masson et Henri Dehen. *Neurologie.* Avec la collab. de Bernard Lechevalier, et al. 5<sup>e</sup> éd. rev. et corr. Paris : Masson, 1985, xii, 572 p.

Chamberlain, Ernest N. *Chamberlain's Symptoms and Signs in Clinical Medicine: An Introduction to Medical Diagnosis.* 10th ed. by Colin Ogilvie. Bristol, GB: Wright, 1980, xv, 567 p.

Chantraine, Nigel H., ed. *Postgraduate Textbook of Clinical Orthopaedics.* Boston: Wright, 1983, xvii, 1028 p.

Chêne, Paul et Jean Joly. *Précis de sémiologie médicale*. Publ. sous la dir. du professeur Chiray. Paris : Doin, 1957, 623 p.

Colloque de pathologie locomotrice. *Le pied inflammatoire : les atteintes du pied au cours des rhumatismes inflammatoires : annales du II<sup>e</sup> Colloque de pathologie locomotrice* organisé avec la participation de la Société française de médecine et chirurgie du pied. (Montpellier, FR : 3 oct. 1975) Modérateurs, Lucien Simon et Joseph Claustre, avec la participation de P. Acquaviva, et al. Paris : Maloine, c1977, 252 p.

Copeman, William S.C. *Copeman's Textbook of the Rheumatic Diseases*. 6th ed. ed. by James T. Scott. New York: Churchill Livingstone, 1986, 2 v.

Corrigan, Brian et Geoffrey D. Maitland. *Médecine orthopédique pratique*. Trad. de l'angl. par F. Le Corre et E. Rageot. Paris : Masson, 1986, xii, 467 p. Traduction de : *Practical Orthopedic Medicine*.

*Coude et médecine de rééducation*. Publ. sous la dir. de Lucien Simon, secrétaire de réd. Francis Blotman. Paris : Masson, 1979, 223 p. (Collection de pathologie locomotrice, 2)

D'Ambrosia, Robert D., ed., et al. *Musculoskeletal Disorders: Regional Examination and Differential Diagnosis*. Philadelphia: Lippincott, c1977, xviii, 542 p.

Degos, Robert. *Dermatologie*. Avec la collab. de Jean Civatte et Stéphane Belaïch. Paris : Flammarion médecine-sciences, c1981, 2 v.

DeGowin, Elmer L. and Richard L. DeGowin. *Bedside Diagnostic Examination*. 4th ed. New York: Macmillan, c1981, xiii, 1039 p.

DeGowin, Elmer L. et Richard L. DeGowin. *Diagnostic au lit du malade*. Trad. de la 3<sup>e</sup> éd. amér. sous la dir. de Philippe Clot, avec la collab. de Catherine Arnold, et al. Paris : Doin, c1980, x, 981 p. Traduction de la 3<sup>e</sup> éd. de : *Bedside Diagnostic Examination*.

DeGroot, Leslie J., ed., et al. *Endocrinology*. New York: Grune and Stratton, c1979, 3 v.

DeJong, Russel Nelson. *The Neurologic Examination, Incorporating the Fundamentals of Neuroanatomy and Neurophysiology*. 3rd ed. New York: Harper and Row, c1967, xv, 1151 p.

De Palma, Anthony F. *Surgery of the Shoulder*. 3rd ed. Philadelphia: Lippincott, c1983, xx, 716 p.

DeWeese, David D. and William H. Saunders. *Textbook of Otolaryngology*. 5th ed. St. Louis, Mo.: Mosby, 1977, x, 516 p.

Dickson, Robert A. and Verna Wright, eds. *Musculoskeletal Disease*. London, GB: Heinemann Medical, 1984, x, 260 p.

*Dictionary of Rehabilitation Medicine*. By Herman L. Kamenetz. New York: Springer, c1983, xiii, 368 p.

*Dictionary of the Rheumatic Diseases, v. 1: Signs and Symptoms*. Prepared by ARA Glossary Committee, American Rheumatism Association. New York: Contact Associates International, c1982, 87 p.

*Dictionary of Visual Science*. By David Cline, Henry W. Hofstetter and John R. Griffin. 3rd ed. Radnor, Pa.: Chilton Book, c1980, xviii, 711 p.

*Dictionnaire alphabétique et analogique de la langue française*. Par Paul Robert, réd. dir. par A. Rey et J. Rey-Debove. Nouv. éd. rev. corr. et mise à jour pour 1987. Paris : Le Robert, c1987, c1986, xxxi, 2171 p.

*Dictionnaire anglais-français des sciences médicales et paramédicales/English-French Dictionary of Medical and Paramedical Sciences*. Par William J. Gladstone. Saint-Hyacinthe, Qué. : Edisem; Paris : Maloine, 1984, 1081 p.

*Dictionnaire anglais-français des sciences médicales et paramédicales/English-French Dictionary of Medical and Paramedical Sciences*. Par William J. Gladstone avec la coll. de Pierre Roche. 3<sup>e</sup> éd. Saint-Hyacinthe, Qué. : Edisem; Paris : Maloine, 1990, 1099 p.

*Dictionnaire de la science de la vision : terminologie franco-anglaise/English-French Terminology*. Par Michel Millodot, avec la collab. de Raymond Crouzy. Bures-sur-Yvette, FR : Institut et centre d'optométrie, 1981, c1980, 308 p.

*Dictionnaire de médecine*. Paris : Flammarion Médecine-Sciences, c1982, 935 p.

*Dictionnaire de médecine physique, de rééducation et réadaptation fonctionnelles*. Par Herman L. Kamenetz et Georgette Kamenetz. Paris : Maloine, 1972, 205 p.

*Dictionnaire des termes de médecine*. Par Marcel Garnier et al. 22<sup>e</sup> éd. rev. et augm. par Jacques Delamare. Paris : Maloine, 1989, 1031 p.

*Dictionnaire des termes techniques de médecine*. Par Marcel Garnier et Valéry Delamare. 21<sup>e</sup> éd. rev. et augm. par Jean Delamare et Jacques Delamare. Paris : Maloine, 1985, xi, 873 p.

*Dictionnaire français-anglais de médecine physique, de rééducation et réadaptation fonctionnelles/English-French Dictionary of Physical Medicine and Rehabilitation*. Par Herman L. Kamenetz et Georgette Kamenetz. Paris : Maloine, 1972, 85, 93 p.

*Dictionnaire français-anglais des termes de médecine/English-French Dictionary of Medical Terms.* Par Jean Delamare et Thérèse Delamare-Riche. 2<sup>e</sup> éd. rev. et augm. avec la collab. de Jacques Delamare. Paris : Maloine, 1986, 510, 542 p.

*Dictionnaire français de médecine et de biologie en quatre volumes.* Par A. Manuila, et al., avec la collab. de J. Hureau, et al. Paris : Masson, 1970-1975, 4 v.

*Dictionnaire français de médecine et de biologie en vingt fascicules.* A. Manuila, et al. 2<sup>e</sup> tirage compl. Paris : Masson, 1981-1982, v. 10 supplément a-z.

*Dictionnaire médical des symptômes et syndromes.* Par Raymond Villey, Ph. Letellier et P. Boutard. 2<sup>e</sup> éd. rev. et augm. Paris : Masson, 1982, 351 p.

*Dictionnaire pratique de médecine clinique.* L. Perlemuter, A. Cénac. 2<sup>e</sup> éd. Paris : Masson, 1982, ix, 1830 p.

*Dictionnaire pratique de thérapeutique pédiatrique.* Par R. Steinschneider. Paris : Masson, 1980, 812 p.

*Dorland's Illustrated Medical Dictionary.* 26th ed. Philadelphia; Toronto: Saunders, c1981, xxix, 1485 p.

Dousset, Henri. *L'examen du malade en clientèle.* 6<sup>e</sup> éd. ent. ref. et augm. Paris : Maloine, 1964, 1554 p.

Dupuis, J.-F. et P. Saffar. *Appareil locomoteur, t. B : Hanche, fémur, genou, jambe, cheville, pied, rachis.* Paris : Maloine, 1972, 246 p. (Les feuillets de sémiologie et de pathologie chirurgicale, fasc. 2)

*Encyclopédie médico-chirurgicale : appareil locomoteur.* Comité scient., président, A. Laffont, comité de réd., Louis Moreau. Paris : Éditions techniques, 1976- , 6 v. (f. mobiles)

*Encyclopédie médico-chirurgicale : coeur, vaisseaux.* Comité scient., président, A. Laffont, comité de réd., président, Louis Moreau. Paris : Éditions techniques, 1976- , 4 v. (f. mobiles)

*Encyclopédie médico-chirurgicale : dermatologie.* Comité de dir. scient., président, A. Laffont. Paris : Éditions techniques, 1969- , 3 v. (f. mobiles)

*Encyclopédie médico-chirurgicale : glandes endocrines, maladies de la nutrition, pathologie générale.* Comité scient., président, A. Laffont, comité de réd., président, Louis Moreau. Paris : Éditions techniques, 1976- , 4 v. (f. mobiles)

*Encyclopédie médico-chirurgicale : kinésithérapie, rééducation fonctionnelle.* Comité scient., M. Albeaux-Fernet, et al., comité de réd., président, Louis Moreau. Paris : Éditions techniques, 1971- , 4 v. (f. mobiles)

*Encyclopédie médico-chirurgicale : neurologie.* Comité de réd., président, Louis Moreau. Paris : Éditions techniques, 196- , 6 v. (f. mobiles)

*Encyclopédie médico-chirurgicale : ophtalmologie.* Comité scient., président, A. Laffont, comité de réd., président, Louis Moreau. Paris : Éditions techniques, 1976- , 6 v. (f. mobiles)

*Encyclopédie médico-chirurgicale : oto-rhino-laryngologie.* Comité scient., président, A. Laffont, comité de réd. prés. Louis Moreau. Paris : Éditions techniques, 1974- , 6 v. (f. mobiles)

*Encyclopédie médico-chirurgicale : pédiatrie.* Comité scient., président, A. Laffont, comité de réd., président, Louis Moreau. Paris : Éditions techniques, 1976- , 6 v. (f. mobiles)

*Encyclopédie médico-chirurgicale : poumon, bronches, plèvre, médiastin.* Comité scient., président, A. Laffont, comité de réd., président, Louis Moreau. Paris : Éditions techniques, 1971- , 4 v. (f. mobiles)

*Encyclopédie médico-chirurgicale : psychiatrie clinique et thérapeutique.* Comité scient. prés. A. Laffont, comité de réd. prés. Louis Moreau. Paris : Éditions techniques, 1971- , 6 v. (f. mobiles)

*Encyclopédie médico-chirurgicale : rein, organes génito-urinaires.* Comité scient., président, A. Laffont, comité de réd., président, Louis Moreau. Paris : Éditions techniques, 1971- , 4 v. (f. mobiles)

*Encyclopédie médico-chirurgicale : thérapeutique, médicaments, techniques.* Comité scient. prés. A. Laffont, comité de réd. prés. Louis Moreau. Paris : Éditions techniques, 1972- , 10 v. (f. mobiles)

Félix, H. *Introduction à la séméiologie médicale.* Lyon, FR : Simep, 1967, 79 p.

Ficat, Paul R. and David S. Hungerford. *Disorders of the Patello-Femoral Joint.* Baltimore, Md: Williams and Wilkins, c1977, xv, 249 p.

Ficat, R. Paul et C. Ficat. *Pathologie mécanique de la hanche : biomécanique clinique et physiopathologie.* Paris : Masson, 1987, viii, 166 p.

Ficat, R. Paul. *Pathologie des ménisques et des ligaments du genou : applications thérapeutiques.* Paris : Masson, c1962, viii, 285 p.

Ficat, R. Paul. *Pathologie fémoro-patellaire.* Paris : Masson, 1970, 243 p.

Fitzpatrick, Thomas B., et al., ed. *Dermatology in General Medicine.* New York: McGraw-Hill, 1971, xix, 2048 p.

Fitzpatrick, Thomas B., et al., ed. *Dermatology in General Medicine: Textbook and Atlas*. 2nd ed. New York: McGraw-Hill, c1979, xvii, 1884 p.

Flatt, Adrian E. *Care of the Arthritic Hand*. 4th ed. St. Louis, Mo.; Toronto: Mosby, 1983, ix, 305 p.

Flynn, J. Edward, ed. *Hand Surgery*. 2nd ed. Baltimore, Md: Williams and Wilkins, c1975, xvii, 712 p.

François, R.J., et al. «Une mesure simple des flexions et de l'extension lombaires : ses valeurs normales et son intérêt pour l'expertise médicale.» In *Journal de médecine légale, droit médical*. v. 27, n° 4, 1984, p. 333-346.

Frantz, Charles H. and Ronan O'rahilly. "Congenital Skeletal Limb Deficiencies." In *Journal of Bone and Joint Surgery, American Volume*. v. 43-A, no. 8, Dec. 1961, p. 1202-1224.

Gartland, John J. *Fundamentals of Orthopaedics*. 3rd ed. Philadelphia: Saunders, 1979, viii, 487 p.

Gelfand, Michael. *Diagnostic Procedures in Medicine*. London, Ont.: Butterworths, c1974, xi, 374 p.

Giannestras, Nicholas J. *Foot Disorders: Medical and Surgical Management*. 2nd ed. Philadelphia: Lea and Febiger, 1973, xiv, 699 p.

Glauser, Frederick L., ed. *Signs and Symptoms in Pulmonary Medicine*. Philadelphia: Lippincott, c1983, xiv, 242 p.

Goldcher, Alain. *Podologie*. Paris : Masson, 1987, xii, 210 p.

*Grand dictionnaire encyclopédique Larousse*. Paris : Larousse, c1982-c1985, 10 v.

*Grand Larousse de la langue française*. Sous la dir. de Louis Guilbert, René Lagane et Georges Niobey. Paris : Larousse, 1971-1978, 7 v.

*Grand Larousse encyclopédique*. Éd. familiale, dern. éd. rev. et corr. Paris : Larousse, 1973-1975, c1970-1976, 24 v.

Grossiord, André, Jean-Pierre Held, éd. *Médecine de rééducation*. Avec la collab. de L. Arné. Paris : Flammarion Médecine-Sciences, c1981, xxiii, 814 p.

Guillaumat, Louis. *Ophthalmologie*. Avec la collab. de Suzanne Schiff-Wertheimer, et al. Paris : Flammarion, c1953- , 1 v. (f. mobiles)

Guillet, René, Jean Génety et Élisabeth Brunet-Guedj. *Abrégé de médecine du sport*. 3<sup>e</sup> éd. rev. et augm. Paris : Masson, 1980, c1979, xi, 562 p.



Harris, Nigel H., ed. *Postgraduate Textbook of Clinical Orthopaedics*. Boston: Wright, 1983, xvii, 1028 p.

Helfet, Arthur J. and David M. Gruebel Lee, comp. *Disorders of the Foot*. Philadelphia: Lippincott, c1980, xiii, 253 p.

Hilt, Nancy E. and Shirley B. Cogburn. *Manual of Orthopedics*. St. Louis, Mo.: Mosby, 1980, xvii, 846 p.

Hoppenfeld, Stanley. *Physical Examination of the Spine and Extremities*. In collab. with Richard Hutton. New York: Appleton-Century-Crofts, c1976, xi, 276 p.

*International Classification of Impairments, Disabilities, and Handicaps: A Manual of Classification Relating to the Consequences of Disease*. Geneva: World Health Organization; Albany, NY: Sold by WHO Publications Centre USA, 1980, 205 p.

*International Dictionary of Medicine and Biology*. Editorial board, E. Lovell Becker, chairman, ed.-in-chief, Sidney I. Landau. New York; Toronto: Wiley, 1986, 3 v.

Jackson, Ruth. *The Cervical Syndrome*. 4th ed. Springfield, Ill.: Thomas, 1977, xvi, 399 p. (American Lecture Series. Publication, 1014)

Jahss, Melvin H. *Disorders of the Foot*. Philadelphia; Toronto: Saunders, 1982- , 2 v.

Keim, Hugo A. *The Adolescent Spine*. New York: Grune and Stratton, c1976, xiii, 219 p.

Kelley, William N., et al. *Textbook of Rheumatology*. 2nd ed. Philadelphia: Saunders, 1985, 2 v.

Klenerman, Leslie, ed. *The Foot and Its Disorders*. 2nd ed. Oxford, GB: Blackwell Scientific Publications, 1982, xi, 460 p.

Laplante, R., et al. *Abrégé de pédiatrie*. 2<sup>e</sup> éd. rev. Paris : Masson, 1973, 629 p.

*L'appareil extenseur du genou : anatomie, biomécanique, clinique, techniques chirurgicales, principes de rééducation*. Sous la dir. de Ch. Mansat, F. Bonnel, J.H. Jaeger, avec la collab. de Y. Allieu, et al. Paris : Masson, 1985, xi, 289 p.

*La sciatique et le nerf sciatique*. Publ. sous la dir. de Lucien Simon. Paris : Masson, 1980, x, 306 p. (Collection de pathologie locomotrice, 4)

*La scoliose idiopathique*. Sous la dir. de C.R. Michel et J. Dubousset, avec la collab. de A. Barois, et al. Paris : Expansion scientifique française, 1986, 149 p. (Société française de chirurgie orthopédique et traumatologique. Cahiers d'enseignement de la SOFCOT, 24)

*Le diagnostic en rhumatologie.* Sous la dir. de Stanislas de Sèze et Antoine Ryckewaert, avec la collab. de G. d'Anglejan, et al. Paris : Masson, 1978, xii, 385 p.

*Le grand dictionnaire encyclopédique médical.* Sous la dir. de Maurice Rapin. Paris : Flammarion Médecine-Sciences, c1986, 2 v.

Lelièvre, Jean et Jean-François Lelièvre. *Pathologie du pied : physiologie, clinique, traitement médical, orthopédique et chirurgical.* 5<sup>e</sup> éd. ent. ref. Paris : Masson, 1981, 855 p.

Lhermitte, François, et al. *Système nerveux et muscles.* Paris : Flammarion, c1973, 376 p. (La pathologie médicale, 6)

Louis, René. *Chirurgie du rachis : anatomie chirurgicale et voies d'abord.* New York : Springer-Verlag, 1982, xvii, 328 p.

Lovell, Wood W. and Robert B. Winter, eds. *Pediatric Orthopaedics.* Philadelphia: Lippincott, c1978, 2 v.

Magee, David J. *L'évaluation clinique en orthopédie.* Trad. de l'angl. par A.J. Collet. Saint-Hyacinthe, Qué. : Edisem; Paris : Maloine, 1988, 419 p. Traduction de : *Orthopedic Physical Assessment.*

Maigne, Robert. *Douleurs d'origine vertébrale et traitements par manipulations.* Paris : Expansion scientifique, 1968, vi, 481 p.

Mansat, Michel et Christian Mansat. *L'épaule du sportif.* Paris : Masson, 1985, x, 106 p.

Marchais, Pierre. *Glossaire de psychiatrie.* Avec le concours du Conseil international de la langue française. Paris : Masson, 1970, xv, 238 p.

Mathé, Georges, et al. *Sémiologie médicale.* 3<sup>e</sup> éd. Paris : Flammarion Médecine-Sciences, 1977, 1050 p.

McCarty, Daniel J., ed. *Arthritis and Allied Conditions: A Textbook of Rheumatology.* 10th ed. Philadelphia: Lea and Febiger, 1985, xxii, 1773 p.

McCarty, Daniel J., ed. *Arthritis and Allied Conditions: A Textbook of Rheumatology.* 11th ed. Philadelphia: Lea and Febiger, 1989, xxiii, 2045 p.

McRae, Ronald. *Clinical Orthopaedic Examination.* 2nd ed. New York: Churchill Livingstone, 1983, vi, 231 p.

*Melloni's Illustrated Medical Dictionary.* By Ida Dox, Biagio John Melloni and Gilbert M. Eisner. Baltimore, Md: Williams and Wilkins, c1979, vi, 530 p.

Mennell, John McM. *Back Pain: Diagnosis and Treatment Using Manipulative Technique.* 1st ed. Boston: Little, Brown, 1960, xvii, 226 p.

Moe, John H., et al. *Scoliosis and Other Spinal Deformities*. Philadelphia: Saunders, 1978, xix, 691 p.

Molinier, Armand, et al. *Précis de pratique médicale*. Paris : Doin, 1963, 1350 p.

Moore, Keith L. *L'être humain en développement : embryologie orientée vers la clinique*. Avec la collab. de Jean C. Hay, trad. franç. par André J. Collet. St-Hyacinthe, Qué. : Edisem, 1974, xiii, 374 p.  
Traduction de : *The Developing Human*.

Moschella, Samuel L., et al. *Dermatology*. 2nd ed. Philadelphia: Saunders, 1985, 2 v.

Müller, Werner. *The Knee: Form, Function, and Ligament Reconstruction*. Trans. by T.C. Telger. Berlin: Springer-Verlag, 1983, xviii, 314 p.

Nelson, Waldo E., ed. *Textbook of Pediatrics*. Assoc. eds., Victor C. Vaughan and R. James McKay. 9th ed. Philadelphia: Saunders, 1969, xxiv, 1589 p.

Newell, Frank W. *Ophthalmology: Principles and Concepts*. 4th ed. St. Louis, Mo.: Mosby, 1978, ix, 627 p.

*Nouveau Larousse médical*. Sous la dir. du professeur A. Domart et du docteur J. Bourneuf. Paris : Larousse, c1981, 1142 p.

Obraska, P., L. Perlemuter et J. Quevauvilliers. *Médecine : préparation aux examens et concours des centres hospitalo-universitaires, t. 1 : Appareil respiratoire, rein*. 1<sup>re</sup> année. Paris : Masson, 1968, 418 p.

Park, William M. and Sean P.F. Hughes, ed. *Orthopaedic Radiology*. Oxford: Blackwell Scientific Publications; 1987, 534 p.

Parsons, John H., Sir. *Parson's Diseases of the Eye*. 16th ed. by Stephen J.H. Miller. New York: Churchill Livingstone; distr. by Longman, 1978, viii, 618 p.

Patel, Alain et Francis Honnart. *Abrégé d'orthopédie de l'adulte*. Collab. J.-Y. Alnot, et al. Paris : Masson, 1979, viii, 263 p.

*Pathologie des orteils*. Sous la dir. de J. Claustre et L. Simon, avec la collab. de Y. Allieu, et al. Paris : Masson, 1985, viii, 274 p. (Monographies de podologie, 6).

*Pathologie médicale de l'appareil locomoteur*. Sous la dir. de Dupuis-Leclaire. St-Hyacinthe, Qué. : Edisem, 1986, x, 999 p.

Péquignot, Henri, et al. *Précis de pathologie médicale*. Paris : Masson, 1964-1966, 8 v.

Pierron, Didier, et al. *Lombalgies et sciatiques dégénératives*. Avec la collab. de D. Robine et Ch. Gratian. Paris : Masson, 1987, x, 120 p. (Monographies de Bois-Larris, 19)

Pous, Jean-Gabriel, et al. *La hanche en croissance : problèmes orthopédiques*. Paris : Ballière, c1976, 215 p. (Les cahiers Ballière, 38)

*Précis de pédiatrie*. Publ. sous la dir. de Pierre E. Ferrier. Lausanne, CH : Payot, c1974, 767 p.

Prior, John A., et al. *Physical Diagnosis: The History and Examination of the Patient*. 4th ed. St. Louis, Mo.: Mosby, 1973, xiv, 470 p.

Pryse-Phillips, William and T.J. Murray. *Essential Neurology*. 2nd ed. Garden City, N.Y.: Medical Examination Pub., 1982, ix, 714 p.

Rainaut, J.-J. *Les scolioses*. Paris : Éditions Marketing, c1984, 320 p.

Rawlings, Maurice S. "The Rib Syndrome." In *Diseases of the Chest*. v. 41, no. 4, Apr. 1962, p. 432-441.

Regnauld, Bernard. *Le pied : pathologie courante, étiopathogénie, sémiologie clinique et thérapeutique*. Berlin : Springer-Verlag, c1986, xvii, 688 p. Publié aussi en anglais sous le titre : *The Foot : Pathology, Aetiology, Semiology, Clinical Investigation and Therapy*.

Rimbaud, Pierre et A. Balmès. *Nouveau précis de sémiologie médicale élémentaire*. Avec la collab. de J.-C. Dauverchain, et al. Paris : Doin, 1969, 701 p.

Riseborough, Edward J. and James H. Herndon. *Scoliosis and Other Deformities of the Axial Skeleton*. 1st ed. Boston: Little, Brown, 1975, x, 339 p.

Rocher, Christian et Albert Rigaud. *Fonctions et bilans articulaires : kinésithérapie et rééducation*. 3<sup>e</sup> éd. rev. Paris : Masson, 1974, xi, 305 p.

Rodnan, Gerald P. and H. Ralph Schumacher, eds. *Prime on the Rheumatic Diseases*. Assoc. ed., Nathan J. Zvaifler. 8th ed. Atlanta, Ga.: Arthritis Foundation, c1983, viii, 238 p.

Rothman, Richard H. and Frederick A. Simeone, eds. *The Spine*. 2nd ed. Philadelphia: Saunders, 1982, 2 v.

Russell, A.S., W. Maksymowych and S. LeClercq. "Clinical Examination of the Sacroliac Joints: A prospective Study." In *Arthritis and Rheumatism*. v. 24, no. 12, Dec. 1981, p. 1575-1577.

Ryckewaert, Antoine. *Os et articulations*. Paris : Flammarion, c1971, 263 p. (Pathologie médicale, 8)

Ryckewaert, Antoine. *Rhumatologie : pathologie osseuse et articulaire*. Paris : Flammarion Médecine-Sciences, 1987, vi, 492 p.

Salter, Robert Bruce. *Textbook of Disorders and Injuries of the Musculoskeletal System: An Introduction to Orthopaedics, Rheumatology, Metabolic Bone Disease, Rehabilitation and Fractures*. Baltimore, Md: Williams and Wilkins, 1983, xvii, 578 p.

Schultz, Robert Jordan. *The Language of Fracture*. Baltimore, Md: Williams and Wilkins, 1972, xiv, 394 p.

Sèze, Stanislas de et Antoine Ryckewaert. *Maladies des os et des articulations*. Paris : Flammarion, 1954- , 3 v. (f. mobiles)

Simon, Lucien, Francis Blotman et Joseph Claustre. *Abrégé de rhumatologie*. 4<sup>e</sup> éd. rev. et corr. Paris : Masson, 1984, c1983, xiii, 592 p.

Simonin, Camille. *Médecine légale judiciaire : 70 expertises médico-judiciaires*. 3<sup>e</sup> éd. rev. Paris : Maloine, 1967, 1054 p.

Smillie, Ian Scott. *Diseases of the Knee Joint*. 2nd ed. Edinburgh, GB: C. Livingstone, 1980, 508 p.

*Spinal Deformities and Neurological Dysfunction*. Sponsored by the Subcommittee on Continuing Education II (Expanded Program), American Association of Neurological Surgeons and Congress of Neurological Surgeons, eds., Shelley N. Chou and Edward L. Seljeskog. New York: Raven Press, c1978, ix, 276 p.

*Stedman's Medical Dictionary*. By Thomas L. Stedman. 24th ed. Baltimore, Md: Williams and Wilkins, c1982, xlvii, 1678 p.

Stern, Thomas N. *Clinical Examination: A Textbook of Physical Diagnosis*. Chicago: Year Book Medical Publishers, 1964, 381 p.

Storror, Hugh A. *Outline of Clinical Psychiatry*. New York: Appleton-Century-Crofts, Educational Division, 1969, x, 535 p.

*Taber's Cyclopedic Medical Dictionary*. Ed. by Clayton L. Thomas. Ed. 15. Philadelphia: F.A. Davis, c1985, xxx, 2170 p.

Taylor, Robert B. *A Primer of Clinical Symptoms*. Hagerstown, Md: Medical Dept., Harper & Row, 1973, xv, 220 p.

Temtamy, Samia A. and Victor A. McKusick. *The Genetics of Hand Malformations*. Ed., Daniel Bergsma, assoc. eds., Jeanne R. Mudge, Natalie W. Paul and Sue Conde Greene. New York: A.R. Liss, c1978, xv, 619 p. (Birth Defects: Original Article Series, 14, 3)

*The Faber Medical Dictionary*. Ed. by Sir Cecil Wakeley, now rev. by J.G. Bate. 2nd ed. Philadelphia: Lippincott, 1975, 483 p.

*Troubles congénitaux et statiques du pied, orthèses plantaires*. Publ. sous la dir. de Joseph Claustre et Lucien Simon, avec la collab. de Yves Allieu, et al. Paris : Masson, 1982, x, 238 p. (Monographies de podologie, 2)

Turek, Samuel L. *Orthopaedics, Principles and Their Application*. 4th ed. Philadelphia: Lippincott, c1984, 2 v.

University of Edinburg. Faculty of Medicine. *Clinical Examination: A Textbook for Students and Doctors by Teachers of the Edinburg Medical School*. Ed. by John Macleod. 5th ed. Edinburg, GB: Churchill Livingstone, New York: distr. by Longman, 1979, xii, 476 p.


Verleysen, Jules. *Précis de podologie*. 9<sup>e</sup> éd. mise à jour, augm., réf. par Jean Smekens et Richard Habert. Bruxelles; St. Hyacinthe, Qué. : Somabec, 1982, ix, 522 p.

Wadsworth, Thomas G., ed. *The Elbow*. Edinburg, GB: Churchill Livingstone, 1982, 354 p.

*Webster's New World Dictionary of the American Language*. David B. Guralnik ed. in chief. 2nd coll. ed. Cleveland: Collins World, c1978, xxxvi, 1692 p.

Weisberg, Leon A., Richard L. Strub and Carlos A. Garcia. *Essentials of Clinical Neurology*. Baltimore, Md: University Park Press, c1983, ix, 429 p.

Wynne-Davies, Ruth, Christine M. Hall and A. Graham Apley. *Atlas of Skeletal Dysplasias*. New York: Churchill Livingstone, 1985, 646 p





## Autres publications du Bureau de la traduction

---

### Bulletins de terminologie

- Additifs alimentaires
- Administration municipale
- Administration publique et gestion
- Agriculture
- Archéologie
- Astronautique
- Bancaire
- Barrages
- Biotechnologie végétale
- Bourse et placement
- Budgétaire, comptable et financier
- Conditionnement d'air
- Cuivre et ses alliages
- Dépoussiérage industriel
- Divisions stratigraphiques, géomorphologiques et orogéniques du Canada
- Élections
- Fiscalité
- Génériques en usage dans les noms géographiques du Canada
- Génie génétique
- Guerre spatiale
- Hélicoptères
- Intelligence artificielle
- Langage parlementaire
- Logement et sol urbain
- Lois fédérales (Lexique juridique)
- Loisirs et parcs

## Other Translation Bureau Publications

---

### Terminology Bulletins

- Acid Precipitation and Air Pollution
- Administration and Management
- Agriculture
- Air-Conditioning
- Archaeology
- Artificial Intelligence
- Astronautics
- Banking
- Budgetary, Accounting and Financial
- Collection of Definitions in Federal Statutes
- Copper and its Alloys
- Dams
- Door Locks and Fastenings
- Elections
- Emergency Preparedness
- Federal Statutes (Legal Glossary)
- Food Additives
- Generic Terms in Canada's Geographical Names
- Genetic Engineering
- Health and Social Services
- Helicopters
- Housing and Urban Land
- Industrial Dust Control
- Language of Parliament
- Medical Signs and Symptoms
- Micrography



- Micrographie
- Muséologie
- Précipitations acides et pollution atmosphérique
- Protection civile
- Recueil des définitions des lois fédérales
- Sémiologie médicale
- Serrurerie
- Services sociaux et services de santé
- Sports d'hiver
- Titres de lois fédérales
- Transport des marchandises dangereuses
- Transports urbains
- Municipal Administration
- Museology
- Parks and Recreation
- Plant Biotechnology
- Public Administration and Management
- Space War
- Stock Market and Investment
- Stratigraphical, Geomorphological and Orogenic Divisions of Canada
- Taxation
- Titles of Federal Acts
- Transportation of Dangerous Goods
- Urban Transportation
- Winter Sports

### **Collection Lexique**

- Bureautique
- Classification et rémunération
- Comptabilité
- Diplomatie
- Dotation en personnel
- Droits de la personne
- Économie
- Éditique
- Emballage
- Enseignement postsecondaire
- Explosifs
- Expressions usuelles des formulaires
- Finance
- Fournitures de bureau
- Gestion des documents
- Gestion financière

### **Glossary Series**

- Accounting
- Acid Rain
- Classification and Pay
- Common Phrases on Forms
- Desktop Publishing
- Diplomacy
- Economics
- Explosives
- Finance
- Financial Management
- Graphic Arts
- Human Rights
- Informatics
- Labour Relations
- Management Planning
- Meetings
- Office Automation

- Immobilier
- Industries graphiques
- Informatique
- Planification de gestion
- Pluies acides
- Procédure parlementaire
- Régimes de travail
- Relations du travail
- Reprographie
- Réunions
- Services sociaux

- Office Supplies
- Packaging
- Parliamentary Procedure
- Postsecondary Education
- Realty
- Records Management
- Reprography
- Social Services
- Staffing
- Work Systems

### **Collection Lexiques ministériels**

- Emploi
- Immigration

### **Departmental Glossary Series**

- Employment
- Immigration

### **Langue et traduction**

- Aide-mémoire d'autoperfectionnement à l'intention des traducteurs et des rédacteurs
- Guide du rédacteur de l'administration fédérale
- Lexique analogique
- The Canadian Style: A Guide to Writing and Editing
- Vade-mecum linguistique

### **Language and Translation**

### **Autre publication**

- Bibliographie sélective : Terminologie et disciplines connexes

### **Other Publication**

- Selective Bibliography: Terminology and Related Fields

## **L'Actualité terminologique**

Bulletin d'information portant sur la recherche terminologique et la linguistique en général. (Abonnement annuel, 4 numéros)

On peut se procurer toutes les publications en écrivant à l'adresse suivante :

Centre d'édition du gouvernement  
du Canada  
Approvisionnement et Services  
Canada  
Ottawa (Ontario)  
K1A 0S9  
tél. : (819) 997-2560

ou par l'entremise des agents agréés  
ou de votre libraire.

## **Terminology Update**

Information bulletin on terminological research and linguistics in general. (Annual subscription, 4 issues)

All publications may be obtained at the following address:

Canadian Government Publishing  
Centre  
Supply and Services Canada  
Ottawa, Ontario  
K1A 0S9  
tel.: (819) 997-2560

or through authorized bookstore  
agents or your local bookseller.



Conseil de recherches  
médicales du Canada

Medical Research  
Council of Canada

Secrétariat d'État  
du Canada

Department of the Secretary  
of State of Canada