DFO - Library / MPO - Bibliothèque
12018505

CANADIAN SPECIAL PUBLICATION OF
FISHERIES AND AQUATIC SCIENCES 110

PUBLICATION SPÉCIALE CANADIENNE DES
SCIENCES HALIEUTIQUES ET AQUATIQUES 110

Histology of the Atlantic Cod, *Gadus morhua*: An Atlas

Part Three. Reproductive Tract

Atlas d'histologie de la morue franche, *Gadus morhua*

Troisième partie. Organes reproducteurs

Carol M. Morrison

QL
626
C3.14
#110
C.2

Fisheries and Oceans | Pêches et Océans

Canada

Canadian Special Publications of
Fisheries and Aquatic Sciences 110

Publication spéciale canadienne des
sciences halieutiques et aquatiques 110

Histology of the Atlantic Cod, *Gadus morhua:* An Atlas

Part Three. Reproductive Tract

Carol M. Morrison

Department of Fisheries and Oceans
Benthic Fisheries and
Aquaculture Division
Biological Sciences Branch
Halifax Research Laboratory
P.O. Box 550
Halifax, Nova Scotia B3J 2S7

Atlas d'histologie de la morue franche, *Gadus morhua*

Troisième partie. Organes reproducteurs

Carol M. Morrison

Ministère des Pêches et des Océans
Division de la pêche benthique et
de l'aquiculture
Direction des sciences biologiques
Laboratoire de recherches de Halifax
C.P. 550
Halifax (Nouvelle-Écosse) B3J 2S7

Scientific Excellence
Resource Protection & Conservation
Benefits for Canadians

Excellence scientifique
Protection et conservation des ressources
Bénéfices aux Canadiens

DEPARTMENT OF FISHERIES AND OCEANS
Ottawa 1990

MINISTÈRE DES PÊCHES ET DES OCÉANS
Ottawa 1990

Published by
Fisheries and Oceans
Communications Directorate
Ottawa K1A 0E6

Publié par
Pêches et Océans
Direction générale des communications

©Minister of Supply and Services Canada 1990

Available in Canada through Associated Bookstores and other booksellers or by mail from
Canadian Government Publishing Centre
Supply and Services Canada
Ottawa, Canada K1A 0S9

Catalogue No. Fs 41-31/110
ISBN: 0-660-55558-1
ISSN: 0706-6481
DFO/4335

Price subject to change without notice

©Ministre des Approvisionnements et Services Canada 1990

En vente au Canada par l'entremise des Librairies associées et autres libraires ou par la poste auprès du
Centre d'édition du gouvernement du Canada
Approvisionnements et Services Canada
Ottawa (Canada) K1A 0S9

N° de catalogue : Fs 41-31/110
ISBN : 0-660-55558-1
ISSN : 0706-6481
DFO/4335

Prix sujet à changement sans avis préalable

Director-General: Nicole Deschênes
Director: J. Camp
Editorial and Publishing Services: Gerald J. Neville
Translation: Suzanne Boulanger

Correct citation for this publication:

MORRISON, C.M. 1990. Histology of the Atlantic cod, *Gadus morhua:* an atlas. Part three. Reproductive tract. Can. Spec. Publ. Fish. Aquat. Sci. 110: 177 p.

Directeur générale : Nicole Deschênes
Directeur : J. Camp
Services de rédaction et d'édition : G.J. Neville
Traduction : Suzanne Boulanger

On devra référer comme suit à cette publication :

MORRISON, C.M. 1990. Atlas d'histologie de la morue franche, *Gadus morhua.* Troisième partie. Organes reproducteurs. Publ. spéc. can. sci. halieut. aquat. 110: 177 p.

Contents

Abstract iv

Acknowledgements iv

Introduction 1

Methods 2

Reproductive Tract 3
- Female 3
  - General Anatomy and Histology 3
  - Development of Ovary 4
    - *Immature* 4
    - *Ripening* 6
    - *Ripe and Spawning* 10
    - *Spent and Ripening* 13
- Male 15
  - General Anatomy and Histology 15
  - Development of Testis 16
    - *Immature* 16
    - *Ripening, Ripe, and Spawning* 17
    - *Development of Spermatozoon* 21
    - *Spent and Ripening* 23

Abnormalities 23

Problems of Staging Fish 23

Summary of Reproductive Stages 25

References 28

List of Plates 36

Table des matières

Résumé iv

Remerciements iv

Introduction 1

Méthodes 2

Organes reproducteurs 3
- Femelle 3
  - Anatomie générale et histologie 3
  - Développement de l'ovaire 4
    - *Immature* 4
    - *En voie de maturation* 6
    - *Mature et en fraye* 10
    - *Atrétique et en maturation* 13
- Mâle 15
  - Anatomie générale et histologie 15
  - Développement du testicule 16
    - *Immature* 16
    - *En voie de maturation, mature, et en fraye* 17
    - *Développement du spermatozoïde* 21
    - *Atrétique et en maturation* 23

Anomalies 23

Problèmes de la détermination du stade de maturation 23

Description sommaire du cycle reproducteur 25

Références 28

Liste des planches 36

Abstract

MORRISON, C.M. 1990. Histology of the Atlantic cod, *Gadus morhua:* an atlas. Part three. Reproductive tract. Can. Spec. Publ. Fish. Aquat. Sci. 110: 177 p.

The gross appearance as well as the light, scanning, and transmission electron micrographs of the male and female reproductive systems at different stages of maturity are shown. Pertinent literature is reviewed. The problems of recognizing maturity stages for stock recruitment studies, both grossly and using histology, are discussed.

Résumé

MORRISON, C.M. 1990. Atlas d'histologie de la morue franche, *Gadus morhua.* Troisième partie. Organes reproducteurs. Publ. spéc. can. sci. halieut. aquat. 110: 177 p.

Dans cette partie de l'atlas, on décrit l'aspect macroscopique des organes reproducteurs mâle et femelle à différents stades de maturation et l'on présente des micrographies réalisées au microscope optique, au microscope électronique à balayage et au microscope électronique à transmission. On passe en revue les documents qui traitent de la question. Enfin, on examine les problèmes qui se posent, tant au point de vue macroscopique qu'histologique, dans la détermination du stade de maturation, donnée utile dans l'évaluation du recrutement des stocks.

Acknowledgements

I wish to thank Ms. C. Annand and Ms. D. Beanlands for their help in obtaining specimens and in discussing the problems of staging. They are producing a report on maturity scales of several species of fish. I would also like to thank Dr. K. Waiwood and Dr. D. Scarratt for carefully reviewing this manuscript. Dr. Waiwood made many helpful suggestions and provided references, and he and his assistant Mr. K. Howes provided most of the December samples for light and electron microscopy. I would also like to thank Mr. Smith for supplying some of the July samples for light miscroscopy.

Ms. V. Marryatt prepared the paraffin embedded material for light microscopy, and aided with the preparation of specimens for resin embedding for light and electron microscopy. Dr. P. Stoffyn operated the Cambridge Scanning Electron Microscope for us, and Dr. P. Odense and Mr. D. O'Neil, the J.E.O.L. Scanning Electron Microscope. I am indebted to both for their help and for the use of their instruments. I also wish to thank Ms. V. Clayton and Mr. R. Bendokas for the painstaking retyping required.

Remerciements

Nous aimerions remercier ici Mmes C. Annand et Beanlands qui nous ont aidé à nous procurer les spécimens et qui ont examiné avec nous les problèmes de la détermination du stade de maturation. Elles sont à préparer un rapport sur les échelles de maturation élaborées pour diverses espèces de poissons. Nouv voudrions aussi remercier les Drs K. Waiwood et D. Scarratt qui ont mis beaucoup de soin à nous relire. Le Dr Waiwood nous a fait de nombreuses suggestions utiles et nous a recommandé des sources à consulter; avec son assistant, M. K. Howes, il nous a fourni la plus grande partie des échantillons de décembre pour l'étude au microscope optique et au microscope électronique. Enfin, nous aimerions remercier M. Smith, qui nous a fourni certains des échantillons de juillet pour l'étude au microscope optique.

Mme V. Marryatt a préparé les spécimens inclus dans la paraffine pour les études au microscope optique et a aidé à la préparation des spécimens inclus dans la résine pour les études au microscope optique et au microscope électronique. Le Dr P. Stoffyn a préparé pour nous des micrographies au moyen d'un microscope électronique à balayage Cambridge; le Dr P. Odense et M. D. O'Neil nous en ont aussi préparé au moyen d'un microscope électronique à balayage J.E.O.L.. Nous leur sommes obligées pour l'aide et les services qu'ils nous ont fournis. Finalement nous aimerions remercier Mme V. Clayton et M. R. Bendokas qui se sont occupés de la dactylographie avec beaucoup de patience.

Introduction

There have been many studies of reproduction in female cod because of its great commercial value. A knowledge of the reproductive cycle, factors affecting the cycle, and the viability of eggs is important for stock recruitment studies. Oögenesis of living cod eggs was studied by Ryder (1884). The histology of oögenesis has been described in numerous studies, including those of Sivertsen (1935), Sorokin (1957), Shirokova (1977), Plack et al. (1961), and Woodhead and Woodhead (1965). Only Kjesbu and Kryvi (1989), however, have examined the ultrastructure of oögenesis in the cod. The effects of growth rate, size of the cod, and season on oögenesis were examined by Holdway and Beamish (1985). Fecundity of cod was studied by Buzeta and Waiwood (1982), importance of ascorbic acid in oögenesis by Sandnes and Braekkan (1981), mortality of cod eggs in relation to temperature by Bonnet (1939), detection of unfertilized eggs by Markle and Waiwood (1985), egg quality in cod by Kjörsvik et al. (1984) and Kjörsvik and Lönning (1983) and feeding success of cod larvae related to egg size by Knutsen and Tilseth (1985). The helicoidal (Grierson and Neville 1981) and chemical (Berntsen et al. 1984) structure of the cod egg chorion have also been described, as well as the hardening process of the chorion (Lönning et al. 1984). The biochemical changes which occur during final maturation of the egg (Craik and Harvey 1984), including those causing buoyancy (Craik and Harvey 1987), and during fertilization of the egg and early development of the larva (Davenport et al. 1981) have also been described. The latter study, and that of Hagström and Lönning (1968), showed ultrastructural studies of the outer layers of the ripe unfertilized and fertilized egg. In studies employing scanning electron microscopy, Lönning and Hagstrom (1975) examined the surface of the unfertilized cod egg and Markle and Frost (1985) the surfaces of formalin-fixed cod eggs from plankton samples. The morphology, physiology, composition and developmental rate of cod eggs were described by Lönning et al (1988). Mork et al. (1983) used for identification zymograms of the pelagic eggs of several species of flatfish and gadoids, including cod.

In contrast, the only studies of the reproduction of male cod have been those of Sivertsen (1935) and Sorokin (1960), who described the histology of the spermatogenesis of the cod using light microscopy, and Vladykov (1972) who described morphological differences in testes of nine genera of Gadidae. There has also been a study of the breeding tubercles on male and female cod (Vladykov et al. 1985), which are believed to maintain contact during courtship.

For stock management studies, it is important to be able to determine what stage of maturity a cod has reached. For example, this knowledge is needed to determine minimum size at capture to allow for reproduction; to determine stock structure, because groups spawning at different times may best be managed separately; to determine timing of area closures to protect spawning fish; to understand the

Introduction

La morue ayant une grande valeur commerciale, il s'est fait beaucoup de travaux sur la reproduction de la femelle de cette espèce. En effet, pour évaluer le recrutement des stocks, il est important de connaître le cycle de reproduction, et les facteurs qui l'influencent, de même que la viabilité des œufs et des larves. Ryder (1884) s'est penché sur l'ovogenèse en étudiant des œufs de morue vivant. L'histologie de l'ovogenèse a fait l'objet de nombreux travaux, notamment ceux de Sivertsen (1935), Sorokin (1957), Shirokova (1977), Plack *et al.* (1961) et Woodhead et Woodhead (1965). Toutefois, seulement Kjesbu et Kryvi (1989) en ont étudié l'ultrastructure chez la morue. Holdway et Beamish (1985) se sont intéressés à l'influence du taux de croissance, de la taille des poissons et de la saison sur l'ovogenèse. Buzeta et Waiwood (1982) ont étudié la fécondité de la morue, Sandnes et Braekkan (1981) ont examiné le rôle de l'acide ascorbique dans l'ovogenèse, Bonnet (1939) s'est intéressé à la mortalité des œufs de morue en relation avec la température, Markle et Waiwood (1985) ont travaillé à la détection des œufs non fécondés, Kjörsvik *et al.* (1984) ainsi que Kjörsvik et Lönning (1983) ont étudié la qualité des œufs de morue et enfin, Knutsen et Tilseth (1985) ont cherché à voir dans quelle mesure les larves de morue parviennent à bien se nourrir, compte tenu de la grosseur de l'œuf dont elles issues. On connaît aussi la structure hélicoïdale (Grierson et Neville, 1981) et chimique (Berntsen *et al.*, 1984) du chorion de l'œuf de morue, de même que le processus de durcissement chorionique (Lönning *et al.*, 1984). On a aussi étudié les changements biochimiques qui s'opèrent durant la maturation finale de l'œuf (Craik et Harvey, 1984), et notamment ceux qui déterminent la flottabilité (Craik et Harvey, 1987), ainsi que ceux qui s'observent durant la fécondation et au début du développement de la larve (Davenport *et al.*, 1981). Davenport *et al.* (1981) de même que Hagström et Lönning (1968), se sont aussi intéressés à l'ultrastructure des couches externes de l'œuf mûr non fécondé et fécondé. Lönning et Hagström (1975) ont examiné la surface de l'œuf de morue non fécondé au microscope électronique à balayage; Markle et Frost (1985) ont également étudié cet aspect sur des œufs provenant d'échantillons de plancton fixés au formol. Lönning *et al.* (1988) ont décrit la morphologie, la composition et le développement de l'œuf de morue. En outre, Mork et al. (1983) se sont servis du zymogramme dans l'identification des œufs pélagiques de diverses espèces de poissons plats et de type gadoïde, et notamment de la morue.

La reproduction du mâle, par contre, n'a fait l'objet que de quelques travaux : ceux de Sivertsen (1935) et Sorokin (1960), qui ont décrit l'histologie de la spermatogenèse d'après des études au microscope optique, et ceux de Vladykov (1972), qui a étudié les différences morphologiques entre les testicules de neuf genres de gadidés. On a aussi étudié les excroissances de copulation du mâle et de la femelle (Vladykov *et al.*, 1985), organes qui serviraient à maintenir le contact entre les poissons durant la parade nuptiale.

Pour la gestion des stocks, il est important de pouvoir déterminer le stade de maturation des poissons. Par exemple, on se sert de cette donnée pour établir la taille minimum à la capture à laquelle la reproduction est assurée, pour

relationships between age at maturation or fecundity, availability of food and population size, and estimate the reproducing stock biomass. Many maturity scales have been devised which describe the gross appearance of ovary and testis at different stages of development so that the fish can easily be "staged" on board a vessel (e.g. Holdway and Beamish 1985; Shirokova 1969; Sorokin 1957, 1960). These scales have usually incorporated (1) an immature stage in young fish, (2) two or more ripening stages, (3) a ripe stage, (4) a spawning stage in which eggs or spermatozoa are released, (5) a spent stage, (6) a recovering stage in which remaining eggs and spermatozoa are resorbed and, (7) a resting stage in preparation for the next spawning season. In practise it is difficult to differentiate these stages, so in the present study the reproductive cycle in both ovary and testis are described using light and electron microscopy, and the gross appearance is correlated with the histology. In order to effect this correlation, most of the samples were from inshore cod brought in live to the laboratory, so that both good photographs of gross appearance and fast fixation of reproductive tissues could be obtained.

déterminer la structure des stocks et juger s'il est plus efficace de gérer séparément les groupes qui frayent à des époques différentes, pour décider de l'époque de la fermeture d'une pêche où l'on veut protéger les poissons en fraye, pour comprendre les relations entre l'âge à la maturité ou la fécondité, l'abondance de nourriture et l'effectif des populations et pour estimer la biomasse reproductrice. Il existe diverses échelles de maturation, élaborées d'après l'aspect macroscopique des ovaires et des testicules à différents stades de développement; on les a mises au point pour avoir un moyen facile de déterminer le stade de maturation des poissons à bord du bateau de pêche (mentionnons p. ex., celles de Holdway et Beamish (1985), de Shirokova (1969) et de Sorokin (1957 et 1960)). Dans ce genre d'échelles, on distingue généralement (1) un stade immature, chez le jeune poisson, (2) au moins deux stades de maturation, (3) un stade mature, (4) un stade de fraye, au cours duquel il y a émission d'œufs ou de spermatozoïdes, (5) un stade atrétique, (6) un stade de récupération, durant lequel les œufs et les spermatozoïdes non libérés se résorbent, et (7) un stade de repos, en préparation à la saison de fraye suivante. Cependant, comme il est difficile de différencier ces stades en pratique, le cycle de reproduction est décrit ici d'après l'aspect de l'ovaire et du testicule au microscope optique et au microscope électronique et la morphologie macroscopique est mise en corrélation avec les caractères histologiques. La plupart des échantillons utilisés à cette fin ont été prélevés chez des morues de la zone côtière ramenées vivantes au laboratoire, ce qui a permis de faire des photographies de qualité de leur aspect macroscopique et de fixer rapidement et adéquatement les tissus des organes reproducteurs.

Methods

Cod were caught by local inshore fishing boats at various times of year and kept in live-holding facilities in the Halifax Fisheries Laboratory. Reproductive tissue samples were processed for histology within a few days of capture. Samples of reproductive tissues were also collected from fish on the Scotian banks in July 1986 and preserved in buffered formalin and collected in December, 1980, from cod kept in aquaria at the Biological Station, St. Andrews. The latter were preserved in Karnovsky's fixative (Karnovsky 1965) then sent to the Halifax Fisheries Laboratory.

Gross Morphology (Gross)

Photographs of the gonads were taken with a mounted camera with a macro-lens.

Light Microscopy (L.M.)

Frozen Sections — Formalin-fixed material was frozen sectioned at 8 μm in a Harris-cryostat, and stained with Sudan black B in propylene glycol (Humason 1979).

Méthodes

Les morues utilisées ont été capturées à diverses époques de l'année par des bateaux de pêche côtière de la région; on les a conservées dans des viviers, au laboratoire de la recherche sur les pêches d'Halifax et le traitement des échantillons de tissus devant servir à l'étude histologique a été fait quelques jours après la capture. Nous avons étudié des échantillons provenant de poissons pêchés dans les bancs de la Nouvelle-Écosse en juillet 1986, qui one été conservés dans une solution de formol tamponée; enfin, nous avons examiné les tissus de spécimens gardés dans les aquariums de la station biologique de St. Andrews en décembre 1980, traités au fixateur de Karnovsky modifié (Karnovsky 1965), puis envoyés au labortoire.

Morphologie macroscopique (MA)

Pour photographier les gonades, nous avons utilisé un appareil à objectif macro.

Microscopie optique (MO)

Coupes en congélation — Nous nous sommes servis d'un cryostat Harris pour faire des coupes en congélation au 8 μm de spécimens fixés au formol et colorés au noir Soudan B dans du propylèneglycol (Humason, 1979).

Paraffin Embedding — Tissue samples were fixed in 10% buffered formalin, dehydrated in ethanol, cleared in toluene, embedded in paraffin and sectioned at 6–10 μm. Sections were stained in Harris' haematoxylin and eosin (H.&E.), periodic acid-Schiff (P.A.S.), Alcian blue (Humason 1979), Mallory's aniline blue collagen stain (Clark 1973), and a combination Verhoeff's elastic and Masson's trichrome stain (V.E.M.T.), (O'Conner and Valle 1982).

Electron Microscopy (T.E.M. and S.E.M.)

Tissues were usually fixed in 1% glutaraldehyde and 4% formaldehyde in 0.1 M phosphate buffer (modification of Karnovsky's fixative) for scanning (S.E.M.) and transmission (T.E.M.) electron microscopy. A few specimens of eggs were fixed in 2% glutaraldehyde in filtered seawater adjusted to pH 7.2. Specimens were postfixed in 1.5% osmium tetroxide and dehydrated in acetone. For S.E.M., specimens were critical point dried, coated with palladium or gold in a Hummer (Technics, Alexandria, VA.) and viewed in a J.E.O.L. or Cambridge scanning electron microscope. For T.E.M., specimens were embedded in resin and cured. The resin blocks were sectioned at 0.5 μm and stained with toluidine blue for light microscopy. Thin sections were then prepared and stained with 25% uranyl acetate in methanol and lead citrate (Stempack and Ward 1964) and examined in a HS9 Hitachi transmission electron microscope.

Inclusion dans la paraffine — Nous avons fixé les tissus dans une solution de formol tamponée à 10 %, puis nous les avons déshydratés à l'éthanol, éclaircis au toluène, inclus dans la paraffine et tranchés à 6–10 μm d'épaisseur. Nous avons fait des colorations à l'hématoxyline-éosine (H&E) suivant la méthode de Harris, à l'acide périodique Schiff (PAS), au bleu alcian (Humason, 1979), au bleu d'aniline pour collagène suivant la méthode de Mallory (Clark, 1973) et suivant une technique combinant la méthode de Verhoeff pour les fibres élastiques et la coloration trichrome de Masson (VEMT) (O'Conner et Valle, 1982).

Microscopie électronique (MET et MEB)

En général, nous avons fixé les tissus dans du glutaraldéhyde 1 % et du formaldéhyde 4 %, dans un tampon phosphate 0,1 M (fixateur de Karnovsky modifié) pour la microscopie électronique à balayage (MEB) et la microscopie électronique à transmission (MET). Quelques spécimens d'œufs ont été fixés dans du glutaraldéhyde 2 % et de l'eau de mer filtrée dont le pH a été ajusté à 7,2, postfixés dans de l'anhydride osmique et déshydratés à l'acétone. Pour la MEB, les spécimens ont été séchés au point critique et enrobés de palladium ou d'or dans un Hummer (*Technics*, Alexandria, VA), puis examinés au microscope électronique à balayage JEOL ou Cambridge. Pour la MET, les spécimens ont été inclus dans de la résine et durcis. Les blocs ont été coupés en tranches de 0,5 μm, et colorés au bleu de toluidine pour la microscopie optique. Des coupes minces ont ensuite été préparées, colorées à lacétate d'uranyle 25 % dans du méthanol et du citrate de plomb (Stempack et Ward, 1964) et examinées au microscope électronique à transmission HS9 Hitachi.

Reproductive Tract

Female

General Anatomy and histology

The ovaries are paired structures located in the posterior part of the body cavity, in small (Plate 1, Fig. 1 and 2) and large (Plate 1, Fig. 3 and 4) immature or resting fish. They are suspended from the dorsal wall of the body cavity beneath the swimbladder by thin peritoneal membranes known as the mesovaria (Plate 1, Fig. 2; Plate 2, Fig. 2 and 3), which correspond to the mesenteries of the intestines (Harder 1975). In teleosts the ovaries originate as paired structures on each side of the mesentery, but during embryonic development the mesovaria become displaced towards the mesentery caudally where the ovaries fuse in the cod (Plate 1, Fig. 4 and Plate 2, Fig. 4) (Ryder 1884) as well as in some other fish (Harder 1975; Groman 1982). A short wide common oviduct with infoldings in its walls opens at the genital pore posterior to the rectum and anterior to the urinary duct from the urinary bladder (Plate 1, Fig. 2; Plate 2, Fig. 1). The genital and urinary openings are situated in the urogenital papilla.

Organes reproducteurs

Femelle

Anatomie générale et histologie

Les ovaires sont des organes pairs logés dans la partie postérieure de la cavité du corps chez les petits poissons immatures (planche 1, fig. 1 et 2) et chez les gros immatures ou au stade de repos (planche 1, fig. 3 et 4). Ils s'attachent à la paroi dorsale de la cavité corporelle, sous la vessie natatoire, par de minces membranes péritonéales, la mésovarium (planche 1, fig. 2; planche 2, fig. 2 et 3), qui correspondent aux mésentères des intestins (Harder, 1975). Chez les téléostéens, les ovaires sont d'abord des organes pairs, de chaque côté du mésentère, mais durant le développement embryonnaire, les mésovariums se déplacent en direction caudale vers le mésentère et dans cette partie, les ovaires sont unis chez la morue (planche 1, fig. 4; planche 2, fig. 4) (Ryder, 1884) ainsi que chez certains autres poissons (Harder, 1975; Groman, 1982). Un oviducte commun, court et large, dont les parois comportent des replis, s'ouvre dans le pore génital, postérieurement au rectum et antérieurement au canal urinaire, issu de la vessie (planche 1, fig. 2; planche 2, fig. 1). Les ouvertures génitales et urinaires se trouvent dans la papille urogénitale.

Blood vessels, lymphatic ducts and nerves enter the ovary rostrally through the mesovarium (Plate 1, Fig. 2 and 4), and continue caudally in the ovarian wall (Plate 2, Fig. 2 and 4).

The peritoneal membranes fold around the ovaries during development, enclosing part of the coelom which becomes the lumen of the ovary into which eggs are released. This lumen extends caudally as the lumen of the oviduct (Plate 3, Fig. 1) (Patt and Patt 1969).

Internal to the peritoneal membrane is a layer of collagen, then well-innervated smooth muscle cells separated by collagen, which do not show a consistent orientation (Plate 3, Fig. 2; Plate 4, Fig. 1 and 2; Plate 5; Plate 6, Fig. 1 and 2). The inner layer of the ovarian wall is well vascularized and septa extend from this layer into the central lumen of the ovary (Plate 3, Fig. 2) supporting ovigerous folds (Plate 3, Fig. 3 and 4). The ovarian wall or, tunica albuginea, is thin in small immature fish (Plate 4, Fig. 1) giving the ovary a translucent appearance (Plate 1, Fig. 1 and 2). It is thicker in larger fish with small, undeveloped ovaries (Plate 4, Fig. 2) (Holdway and Beamish 1985) so the ovary is more opaque (Plate 1, Fig. 3 and 4; Plate 4, Fig. 3 and 4). The thickness varies from one part of the ovarian wall to another, presumably because it is contractile. Smooth muscle is more prominent in the ovaries of lower vertebrates than of higher vertebrates and has been described in several fish (Groman 1982; Moser 1967; Brummett et al. 1982; Grizzle and Rogers 1976; Combs 1969; Hoar and Randall 1969). In ripe fish waves of muscular contraction, which travel cranio-caudad, push the eggs out of the body (Harder 1975) aided by intense contractions of the ventral abdominal wall (Brawn 1961).

The inner surface of the ovarian wall and the surface of the ovigerous folds are lined by squamous epithelium (Plate 6, Fig. 2). According to Brummett et al. (1982) this may not be a true epithelium, but elements of the stroma that have moved out to cover the surface. Some germinal cells can be seen just beneath this layer of cells.

Development of Ovary

During the developmental cycle, the ovaries grow from small structures in the posterior part of the abdominal cavity to fill most of the cavity. The cycle is under the control of gonadotropin hormones from the pituitary gland, as well as steroid hormones such as oestrogen and progesterone, which may be produced in the gonad (Funk et al. 1973; Upadhyay et al. 1978; Dye et al. 1986). Generally cod spawn in early spring, although there is a fall-spawning population in the approaches to Halifax Harbour (McKenzie 1940).

Immature

Oöcytes at various stages of early development can be seen on the ovigerous folds (Plate 7, Fig. 1), covered by a thin layer of squamous epithelium which follows the outlines of the oöcytes (Plate 7, Fig. 2) as described by Brummett et al. (1982). The development of oöcytes

Des vaisseaux sanguins, des vaisseaux lymphatiques et des nerfs pénètrent dans l'ovaire rostralement par le mésovarium (planche 1, fig. 2 et 4) et parcourent en direction caudale la paroi ovarienne (planche 2, fig. 2 et 4).

Durant le développement, les membranes péritonéales se remplient sur les ovaires, enveloppant une partie du cœlome, ce qui forme la lumière ovarienne dans laquelle les œufs sont libérés. Cette lumière s'étend en direction caudale comme celle de l'oviducte (planche 3, fig. 1) (Patt et Patt, 1969).

Du côté interne de la membrane périotonéale se trouve une couche de collagène, puis des cellules de muscles lisses richement innervés et séparées par du collagène dont la disposition n'est pas vraiment orientée (planche 3, fig. 2; et planche 4, fig. 1 et 2; planche 5; planche 6, fig. 1 et 2). La couche interne de la paroi ovarienne est bien vascularisée; elle forme des cloisons qui s'avancent dans la lumière centrale de l'ovaire (planche 3, fig. 2) et qui supportent les replis ovigères (planche 3, fig. 3 et 4). La paroi ovarienne, ou albuginée, est mince chez le petit poisson immature (planche 4, fig. 1), ce qui confère à l'ovaire un aspect translucide (planche 1, fig. 1 et 2). Elle est plus épaisse chez les poissons plus gros à petits ovaires non développés (planche 4, fig. 2) (Holdway et Beamish, 1985), de sorte que ceux-ci sont plus opaques (planche 1, fig. 3 et 4; planche 4, fig. 3 et 4). Son épaisseur est différente selon la région ovarienne considérée, probablement parce qu'elle est contractile. Les muscles lisses ovariens sont plus développés chez les vertébrés inférieurs que chez les vertébrés supérieurs; on en trouve chez plusieurs poissons (Groman, 1982; Moser, 1967; Brummett *et al.*, 1982; Grizzle et Rogers, 1976; Combs, 1969; Hoar et Randall, 1969). Au moment de la ponte, des vagues de contractions musculaires cranio-caudales expulsent les œufs hors du corps du poisson (Harder, 1975); ce processus est renforcé par d'intenses contractions de la paroi abdominale ventrale (Brawn, 1961).

La face interne de la paroi ovarienne et la surface des replis ovigères sont tapissées d'un épithélium pavimenteux (planche 6, fig. 2). Selon Brummett *et al.* (1982), il ne s'agirait peut-être pas d'un épithélium véritable, mais plutôt d'éléments du stroma qui se seraient déplacés pour couvrir ces surfaces. On peut voir des cellules germinales juste sous cette couche cellulaire.

Développement de l'ovaire

D'abord petits et n'occupant que la partie postérieure de la cavité abdominale, les ovaires s'accroissent durant le développement et finissent par remplir la cavité presque entièrement. Le développement est réglé par les gonadotrophines hypophysaires ainsi que par des hormones stéroïdes comme l'œstrogène et la progestérone, qui pourraient être élaborées dans les gonades (Funk *et al.*, 1973; Upadhyay *et al.*, 1978; Dye *et al.*, 1986). En général, la morue fraie au début du printemps, mais on trouve une population qui fraie en automne dans les environs du port de Halifax (McKenzie, 1940).

Immature

Au début du développement, les replis ovigères portent des ovocytes de divers stades (planche 7, fig. 1) recouverts d'une mince couche d'épithélium pavimenteux qui épouse leur forme (planche 7, fig. 2) comme le décrivent Brummett *et al.* (1982). Le développement de l'ovocyte de la morue

in cod (Sorokin 1957 and Kjesbu and Kryvi 1989) is similar to that in haddock (Robb 1982). Small groups of germinal cells about 4 μm in diameter give rise by mitosis to oögonia about 6–10 μm in diameter. The number of oögonial mitotic divisions determines the available number of germ cells (Tokarz 1978). When oögonia enter the prophase of the first meiotic division they are called oöcytes. Oögonia are absent from the adult in some species of fish (Tokarz 1978) but are present in adult cod. There are populations of small oöcytes, about 20 μm in diameter undergoing the early stages of meiotic prophase. This is known as the "chromatin nucleolar stage" of oöcyte growth (Wallace et al. 1988). Meiosis is arrested at the late diplotene stage until the oöcyte is ripe and undergoes hydration (Barr 1968; Wallace et al. 1988). There are also oöcytes in various stages of the first period of growth, also known as the period of minor growth or of "protoplasmic" growth (Shirokova 1977). These large oöcytes have a central round nucleus with several peripheral nucleoli, the origin of which has been studied by Chouinard (1963), and the nucleus is surrounded by a thin, lightly-staining vesiculated ring. There appears to be no synchrony in these early developmental stages (Shirokova 1977) apart from the small nests of oögonia (Plate 8, Fig. 2) (Tokarz 1978).

The germinal cells on the ovigerous fold, as well as those on the inner surface of the ovary wall, are situated just beneath the squamous epithelium (Plate 8, Fig. 1). They have many pinocytotic vesicles at the surface. The oögonia have a central nucleus and prominent nucleolus (Plate 8, Fig. 2) (Tokarz 1978; Robb 1982; Kjesbu and Kryvi 1989).

Small oöcytes do not have clearly distinguished nucleoli (Plate 9). The region in the cytoplasm outside the nuclear membrane is less electron-dense than the rest of the cytoplasm (Plate 10, Fig. 1), and most of the mitochondria are found just external to this. A few vesicles of endoplasmic reticulum are also present. These structures probably give the pale vesiculated ring seen in light microscopy immediately outside the nuclear membrane (Plate 7, Fig. 1) (Wallace and Selman 1981). The cytoplasm is packed with small dense granules, probably ribosomes. Patches of electron-dense material can be seen external to the nuclear membrane.

Each oöcyte is surrounded by an inner layer of squamous follicle cells, (Plate 9; Plate 10, Fig. 2), called the granulosa from its granular appearance in mammals (Patt and Patt 1969), separated from an outer layer of squamous cells, the theca externa (Hurley and Fisher 1966), by a thick basement membrane. The theca is incomplete around the smaller oöcytes. Between the oöcytes, cells can sometimes be seen with a vacuolated cytoplasm containing bundles of filaments, and attached to each other by desmosomes. These are stromal cells which form a supporting framework for the oöcytes. There is little stroma between oöcytes of small, immature fish. Oöcytes near the surface of the ovigerous fold are also covered by the squamous epithelium covering the fold (Plate 8, Fig. 2).

In larger oöcytes the nucleoli multiply and become situated peripherally in the nucleus (Plate 7, Fig. 1).

(Sorokin, 1957; Kjesbu et Krjvi, 1989) est semblable à celui de l'ovocyte de l'aiglefin (Robb, 1982). De petits groupes de cellules germinales d'environ 4 μm de diamètre se transforment par mitose en ovogonies d'environ 6–10 μm de diamètre. Le nombre de gamètes produits dépend du nombre de mitoses que les ovogonies subissent (Tokarz, 1978). Lorsque l'ovogonie commence la prophase de la première méiose, elle prend le nom d'ovocyte. L'ovogonie est inexistante chez l'adulte de certaines espèces de poissons (Tokarz, 1978), mais on la trouve chez la morue adulte. On peut voir des groupes de petits ovocytes d'environ 20 μm de diamètre aux premiers stades de la prophase méiotique. Dans le développement de l'ovocyte, c'est le « stade de la chromatine nucléolaire » (Wallace *et al.*, 1988). La méiose s'arrête à la fin du diplotène, jusqu'à ce que l'ovocyte soit mature et s'hydrate (Barr, 1968; Wallace *et al.*, 1988). On trouve aussi des ovocytes des divers stades de la première phase d'accroissement, également appelée phase mineur ou «protoplasmique» (Shirokova, 1977). Ces grands ovocytes ont un noyau central sphérique, qui comporte plusieurs nucléoles périphériques dont l'origine a été étudiée par Chouinard (1963), et qui est entouré d'un mince anneau vésiculé se colorant légèrement. Il semble qu'il n'y ait aucun synchronisme entre ces premiers stades du développement (Shirokova, 1977) sauf dans les petites masses d'ovogonies (planche 8, fig. 2) (Tokarz, 1978).

Les cellules germinales des replis ovigères, de même que celles de la face interne de la paroi ovarienne, se trouvent juste sous l'épithélium pavimenteux (planche 8, fig. 1). On voit un grand nombre de vésicules de pinocytose à leur surface. Les ovogonies ont un noyau central et leur nucléole est bien visible (planche 8, fig. 2) (Tokarz, 1978; Robb, 1982; Kjesbu et Kryvi, 1989).

Chez les petits ovocytes, on ne distingue pas clairement de nucléoles (planche 9). La région au voisinage de la membrane nucélaire est moins opaque aux électrons que le reste du cytoplasme (planche 10, fig. 1) et la plupart des mitochondries se trouvent juste à l'extérieur de cette zone. On voit également quelques bésicules du réticulum endoplasmique. C'est probablement à cause de ces éléments qu'on voit au microscope optique un anneau vésiculé pâle juste à l'extérieur de la membrane nucléaire (planche 7, fig. 1) (Wallace et Selman, 1981). Le cytoplasme est rempli de petits granules opaques qui sont probablement des ribosomes. On peut voir des masses de matériel opaque aux électrons à l'extérieur de la membrane nucléaire.

Chaque ovocyte est entouré d'une couche interne de cellules folliculeuses pavimenteuses (planche 9; planche 10, fig. 2); c'est ce qu'on appelle la granulosa, en raison de l'apparence granuleuse qu'elle a chez les mammifères (Patt et Patt, 1969); elle est séparée de la couche externe de cellules pavimenteuses, la thèque externe (Hurley et Fisher, 1966), par une épaisse membrane basale. La thèque des petits ovocytes est incomplète. Entre les ovocytes, on voit parfois des cellules à cytoplasme vacuolé renfermant des faisceaux de filaments et reliées les unes aux autres par des desmosomes. Ce sont les cellules du stroma : elles constituent une structure de support pour les ovocytes. Chez les petits poissons immatures, il y a peu de stroma entre les ovocytes. L'épithélium pavimenteux qui recouvre les repris ovigères couvre également les ovocytes se trouvant près de la surface (planche 8, fig. 2).

Dans les gros ovocytes, les nucléoles sont plus nombreux et se trouvent en périphérie du noyau (planche 7, fig. 1). Celui-ci est encerclé d'un anneau de mitochondries bien

These oöcytes have a well-developed ring of mitochondria and associated electron-dense patches around the nucleus (Plate 11, Fig. 1), and form microvilli at the periphery which extend towards the granulosa (Plate 11, Fig. 2).

Fish that we studied up to 37 cm in length had small, translucent ovaries and demonstrated only these early stages in oögenesis (Plate 1, Fig. 1 and 2; Plate 2, Fig. 2 and 4; Plate 3, Fig. 1–4; Plate 4, Fig. 1; Plates 5–11). Some larger fish (up to 81 cm) also had small translucent ovaries (Plate 4, Fig. 3) and oöcytes only in these early stages of development (Plate 12, Fig. 1), indicating that some fish may take a long time to reach maturity. Female cod usually mature at about 35–65 cm depending on the population (Beacham 1983).

Most fish over 37 cm in length with small ovaries had oöcytes in the "circumnuclear ring" phase of development (Sorokin 1957 and Shirokova 1977). The oöcytes enlarge and the ring of mitochondria moves away from the nucleus, so that a homogenous zone of cytoplasm is left around the nucleus (Plate 12, Fig. 2 and 3). The circumnuclear ring is variable in appearance, and in some accounts appears as a larger structure (Kjesbu and Kryvi 1989). According to Emel'yanova (1985) the appearance varies with the fixative used, and the time of year when the specimen was fixed and does not correspond to any specific cell organelles. In this account, however, it was found that the circumnuclear ring corresponds with the ring of mitochondria. This stage is considered to be the end of the period of minor growth of the oöcytes (Sorokin 1957). According to Sorokin and Shirokova the oöcytes remain in the circumnuclear ring stage until sexual maturity is reached, which may take seven to ten years in Barents Sea cod. However, according to Holdway and Beamish (1985) fish with oöcytes in the circumnuclear ring stage will mature in the next breeding season. We found the circumnuclear ring stage in fish from 42 to 81 cm in length, so these fishes were within the size range at which they could be mature. Since cod near Nova Scotia usually mature at 2, 3 or 4 years of age (Beacham 1983; Waiwood 1982), it seems unlikely that they stay in the circumnuclear ring stage for long.

Ripening

When the ovary begins to ripen it becomes firmer in consistency and develops a smooth outline (Plate 4, Fig. 4). "Circumnuclear ring" oöcytes enter the second growth phase or period of major growth, also termed "trophoblastic" growth by Sorokin (1957) and Shirokova (1977), when the oöcyte increases in diameter from about 190 μm to about 770 μm (measurements from paraffin sections). Initially the mitochondria move to the periphery of the cell and a protective outer membrane forms (Plate 12, Fig. 4).

Using electron microscopy the small oöcytes of ripening fish differed from those of small virgin fish in that very electron dense material was closely associated with the nuclear pores and accumulated

formé, avec les masses opaques aux électrons qui s'y associent (planche 11, fig. 1); ces ovocytes forment en périphérie des microvillosités qui s'avancent du côté de la granulosa (planche 11, fig. 2).

Chez les poissons d'au plus 37 cm que nous avons étudiés, les ovaires étaient petits et translucides et nous n'avons observé que ces premiers stades de l'ovogenèse (planche 1, fig. 1 et 2; planche 2, fig. 2 et 4; planche 3, fig. 1 à 4; planche 4, fig. 1; planches 5 à 11). Chez certains des gros poissons (jusqu'à 81 cm), les ovaires étaient également petits et translucides (planche 4, fig. 3) et ne comportaient que des ovocytes de ces premiers stades (planche 12, fig. 1), ce qui signifie que la maturation peut être longue chez certains sujets. Habituellement, la morue femelle parvient à maturité à environ 35–65 cm de longueur, tout dépendant de la population dont elle fait partie (Beacham, 1983).

Chez la plupart des poissons de plus de 37 cm qui avaient de petits ovaires, les ovocytes étaient au stade de « l'anneau périnucléaire » (Sorokin, 1957; Shirokova, 1977). L'ovocyte grossit et l'anneau de mitochondries s'éloigne du noyau, de sorte qu'il reste une zone de cytoplasme homogène autour de ce dernier (planche 12, fig. 2 et 3). L'aspect de l'anneau périnucléaire est variable et dans certaines descriptions, c'est un plus gros élément (Kjesbu et Kryvi, 1989). Emel'yanova (1985) estime que l'anneau change d'aspect selon le type de fixateur utilisé et l'époque de l'année où la fixation a été faite, mais qu'il n'y a aucune correspondance avec des organites cellulaires en particulier. L'étude présentée ici a toutefois permis de constater que l'anneau périnucléaire correspond à l'anneau de mitochondries. Ce stade est considéré comme la fin de la période d'accroissement mineur de l'ovocyte (Sorokin, 1957). D'après Sorokin et Shirokova, l'ovocyte reste au stade de l'anneau périnucléaire jusqu'à ce que le poisson ait atteint la maturité sexuelle, ce qui peut prendre de sept à dix ans chez la morue de la mer de Barents. Néanmoins, selon Holdway et Beamish (1985), les poissons dont les ovocytes en sont à ce stade parviendront à maturité à la saison de reproduction suivante. Nous avons trouvé des ovocytes du stade de l'anneau périnucléaire chez les poissons de 42 à 81 cm de longueur, valeurs qui se situent entre les limites de taille auxquelles il est possible d'atteindre la maturité. Étant donné que la morue des environs de la Nouvelle-Écosse parvient habituellement à maturité à 2, 3 ou 4 ans (Beacham, 1983; Waiwood, 1982), il semble peu probable qu'elle reste longtemps au stade de l'anneau périnucléaire.

En voie de maturation

Lorsque l'ovaire commence à murir, il devient plus ferme et plus lisse (planche 4, fig. 4). L'ovocyte du stade de l'anneau périnucléaire entre dans la deuxième phase d'accroissement, dite phase d'accroissement majeur, aussi qualifiée de « trophoblastique » par Sorokin (1957) et Shirokova (1977) : son diamètre augmente alors, passant d'environ 190 μm à environ 770 μm (mesures portant sur des spécimens inclus dans la paraffine). Au début, les mitochondries se déplacent vers la périphérie de la cellule et une membrane externe protectrice se forme (planche 12, fig. 4).

Au microscope électronique, les petits ovocytes du poisson en maturation sont différents de ceux du petit poisson vierge car du matériel opaque aux électrons est étroitement associé aux pores nucléaires et concentré près des mitochon-

near the mitochondria (Plate 13, Fig. 1 and 2) in close association with the material of moderate density which was also seen in oöcytes of small virgin fish. This material is believed to be RNA (Wallace and Selman 1981). Presumably the RNA is involved in coding the organelles for production of materials needed in vitellogenesis and would only be seen in oöcytes that were destined to ripen in the next few months. There is more stroma between the oöcytes of a ripening than an immature fish.

The nomenclature for the layer formed at the surface of the egg is confused (Hurley and Fisher 1966; Grizzle and Rogers 1976). The outer membrane has been termed the chorion, shell and zona pellucida and radiata (Tesoriero 1977; Harder 1975), and the vitelline envelope (Brummett et al. 1982). Here the term "zona radiata" is used for this outer membrane in the ripening oöcyte, since it describes the appearance of the layer in micrographs. The term vitelline membrane is reserved for the plasmalemma surrounding the oöcyte. The chorion is the outer layer of the trophoblast of the developing mammalian embryo, so it would be confusing to use this term for the outer membrane of the fish egg. A shell is a tertiary membrane formed by the lining of the oviduct, so no shell is formed in fish. The first stage of the formation of the zona radiata, the accumulation of electron-dense material between the bases of the microvilli at the periphery of the cell (Plate 14, Fig. 1) (Tesoriero 1977; Guraya 1978; Abraham et al. 1984), starts before any vesicles or droplets are seen in the cytoplasm. In some fish species this does not occur until after the cortical alveoli form (Wallace et al. 1988). The tips of the microvilli are surrounded by a pale homogenous region between the oöcyte and the granulosa, and the basement membrane has become multilayered. There is evidence that the electron-dense material of the zona radiata is produced by the oöcyte (Tesoriero 1977). In both oöcytes shown, the nuclear outline is irregular (Plate 14, Fig. 2), but electron-dense material is still being extruded through the nuclear pores into the ring of mitochondria which is still close to the nucleus.

The thin ring seen at the periphery of some oöcytes in Plate 12, Fig. 4 was confirmed to be developing zona radiata by T.E.M. (Plate 15, Fig. 1). In this oöcyte the ring of mitochondria has moved to the periphery periphery of the cell. The zona radiata now consists of a denser inner and less dense outer layer, as well as an outer layer of low density which surrounds the tips of the microvilli. The formation of an electron-transparent layer between the oöcyte and the zona radiata may be the result of post-mortem change before fixation, since this specimen was fixed for electron microscopy after gross photography. A space reported in this position in mid- and late-vitellogenic oöcytes (Abraham et al. 1984) was not a normal feature of cod oöcytes. Microvilli from the oöcyte extend through the zona radiata to the cells of the granulosa, and a few microvilli with more electron-dense contents extend from the follicle cells of the granulosa to the oöcyte, (Plate 15, Fig. 2) (Harley and Fisher 1966; Tesoriero 1977; Guraya 1978; Abraham et al. 1984).

dries (planche 13, fig. 1 et 2) en étroite association avec le matériel d'opacité moyenne qui s'observe également dans les ovocytes des petits poissons vierges. On pense qu'il s'agit d'ARN (Wallace et Selman, 1981). Cet ARN servirait à coder les organites pour la production des matériaux nécessaires à la vitellogenèse et ne se verrait que dans les ovocytes qui doivent parvenir à maturité quelques mois plus tard. Entre les ovocytes il y a plus de stroma chez le poisson en maturation que chez le poisson immature.

La terminologie utilisée dans la description de la couche formée à la surface de l'œuf n'est pas claire (Hurley et Fisher, 1966; Grizzle et Rogers, 1976). La membrane externe a été appelée chorion, coque, membrane pellucide et zona radiata (Tesoriero, 1977; Harder, 1975) ainsi qu'enveloppe vitelline (Brummett *et al.,* 1982). Ici, le terme « zone radiata » désigne la membrane externe de l'ovocyte en maturation, puisqu'il est représentatif de l'aspect de cette couche au microscope électronique. Le terme membrane vitelline est réservé pour le plasmalemme qui entoure l'ovocyte. Le chorion étant la couche externe du trophoblaste de l'embryon mammalien en développement, le fait de l'utiliser pour la membrane externe de l'œuf de poisson pourrait prêter à confusion. La coque est la membrane tertiaire formée par la couche interne de la paroi de l'oviducte : or, les œufs de poissons n'ont pas de coque. Le premier stade de la formation de la zona radiata, c'est-à-dire l'accumulation de matériel opaque aux électrons à la base des microvillosités à la périphérie de la cellule (planche 14, fig. 1) (Tesoriero, 1977; Guraya, 1978; Abraham *et al.,* 1984), commence avant l'apparition de vésicules ou de gouttelettes dans le cytoplasme. Chez certaines espèces de poissons, ce processus ne s'opère qu'après la formation des alvéoles corticales (Wallace *et al.,* 1988). Entre l'ovocyte et la granulosa autour des pointes des microvillosités, on note une région homogène pâle et la membrane basale comporte des couches multiples. On a des raisons de croire que le matériel opaque aux électrons de la zona radiata est produit par l'ovocyte (Tesoriero, 1977). Le noyau des deux ovocytes représentés ici a une forme irrégulière (planche 14, fig. 2), mais du matériel opaque aux électrons continue d'être expulsé par les pores nucléaires dans l'anneau de mitochondries et celui-ci est encore proche du noyau.

Le mince anneau qu'on voit à la périphérie de certains des ovocytes présentés à la figure 4 de la planche 12 s'est révélé être la zona radiata en développement au MET (planche 15, fig. 1). Dans cet ovocyte, l'anneau de mitochondries s'est déplacé jusqu'à la périphérie de la cellule. La zona radiata comporte une couche interne opaque et une couche externe moins opaque; il y a aussi une couche de faible opacité autour des pointes des microvillosités. La couche laissant passer les électrons entre l'ovocyte et la zona radiata pourrait s'être formée par suite d'un changement post-mortem survenu avant la fixation, car le spécimen a été photographié avant la fixation pour l'étude au microscope électronique. L'espace observé à cet endroit dans des ovocytes dont la vitellogenèse était moyennement et très avancée (Abraham *et al.*, 1984) n'est pas un caractère normal chez la morue. Les microvillosités de l'ovocyte se prolongent dans la zona radiata jusqu'aux cellules de la granulosa; quelques-unes, au contenu plus opaque aux électrons, prolongent les

The follicle cells of the granulosa are packed with mitochondria, vesicles of endoplasmic reticulum and Golgi apparatus (Plate 15, Fig. 2) (Guraya 1978). Presumably transfer of nutrients and wastes from the oöcyte to the well-vascularized theca takes place through this layer. Intercellular transport of a lipophosphoprotein precursor known as vitellogenin also takes place. This is believed to be produced in the liver and carried in the blood plasma to capillaries in the theca, then between the cells of the theca and granulosa to the oöcyte where it forms yolk proteins (Wiegand 1982; Selman and Wallace 1982, 1983; Craik and Harvey 1984; Wallace et al. 1988). The granulosa cells contain large, somewhat sudanophilic droplets which also stain with the Sudan B stain for lipids (Plate 15, Fig. 3). It has been suggested that steroid reproductive hormones such as oestrogen may be produced by the follicle cells (Hoar and Randall 1969; Guraya 1978), and steroidogenesis has been demonstrated in these and the interstitial cells (van den Hurk and Peute 1979), although these cells are not as well-developed as the mammalian Graafian follicle, which produces steroid hormones. The function of the follicle cells is probably mainly a nutritive one (Barr 1968), since in lower vertebrates the primary oöcyte increases in volume by a factor of 10^6 or more, whereas the mammalian oöcyte only increases by a factor of 10^3. Bristle-coated vesicles appear to be produced by pinocytosis from the cell membrane of the oöcyte between the microvilli (Plate 15, Fig. 4), and may be involved in the transport of substances between the oöcyte and the granulosa. According to Selman and Wallace 1982, Busson-Mabillot (1984), Rodriguez and LeMenn (1988), and Abraham et al. (1988) vitellogenin enters the cell by this method. The densities of the layers of the zona radiata are the opposite of those shown in Plate 15, Fig. 1 and 2, so that the inner layer is less opaque than the outer layer.

The basement membrane is multilayered, and the granulosa is separated from the theca by a collagen layer (Plate 15, Fig. 2).

The outline of the nucleus of the oöcyte shown in Plate 15, Figures 1 and 2, is very irregular, and some nucleoli are detached from the nuclear membrane (Plate 16). There is a homogenous zone in the cytoplasm just outside the nuclear membrane.

As the oöcytes grow, pale vesicles called cortical alveoli (Wallace et al. 1988) containing some periodic acid Schiff (P.A.S.) and Alcian blue positive material are formed peripherally, and the zona radiata can be seen as an oesinophilic and P.A.S.-positive ring encircling the oöcyte (Plate 17, Fig. 1 and 2). At this stage some indication of developing oöcytes can be seen by gross examination (Plate 17, Fig. 3). Electron dense material can be seen closely associated with the mitochondria in the peripheral cytoplasm of the oöcytes before vesicles are evident (Plate 18, Fig. 1). Dense cored vesicles and material similar to that seen in the cortical alveoli are closely associated with the Golgi apparatus when the cortical alveoli and yolk droplets are being formed (Plate 18, Fig. 2). An inner layer made up of a number of ridges is present in the zona radiata of oöcytes beginning to undergo vitellogenesis (Plate 19, Fig. 1). Extensions from the follicle

cellules folliculeuses de la granulosa jusqu'à l'ovocyte (planche 15, fig. 2) (Hurley et Fisher 1966; Tesoriero, 1977; Guraya 1978; Abraham *et al.*, 1984).

Les cellules folliculeuses de la granulosa sont remplies par des mitochondries, les vésicules du réticulum endoplasmique et l'appareil de Golgi (planche 15, fig. 2) (Guraya, 1978). Le transfert des matières nutritives et des déchets depuis l'ovocyte jusqu'à la thèque, richement vascularisée, se fait probablement par cette couche. On sait aussi qu'il y a transport intercellulaire d'un précurseur lipophosphoprotéique appelé vitellogénine. On pense que ce composé est élaboré dans le foie et transporté dans le plasma sanguin jusqu'aux capillaires de la thèque, puis qu'il passe des cellules de cette couche à celles de la granulosa et enfin à l'ovocyte où il entre dans la formation des protéines du vitellus (Wiegand, 1982; Selman et Wallace, 1982, 1983; Craik et Harvey, 1984; Wallace *et al.*, 1988). Les cellules de la granulosa renferment de grosses gouttelettes quelque peu sudanophiles qui se colorent aussi au Soudan B à lipides (planche 15, fig. 3). On a avancé l'hypothèse que des hormones stéroïdes de reproduction comme l'œstrogène sont produites par les cellules folliculeuses (Hoar et Randall, 1969; Guraya, 1978); il a été démontré qu'il y a stéroïdogenèse dans ces cellules ainsi que dans les cellules interstitielles (van den Hurk et Peute, 1979), même si elles ne sont pas aussi développées que le follicule de De Graaf mammalien où s'élaborent les hormones stéroïdes. Les cellules folliculeuses remplissent probablement une fonction essentiellement nutritive (Barr, 1968), car chez les vertébrés inférieurs, le volume de l'ovocyte primaire augmente par un facteur de 10^6 ou plus tandis que l'ovocyte mammalien ne s'accroît que par un facteur de 10^3. Les vésicules couvertes de poils, qui semblent produites par pinocytose de la membrane cellulaire entre les microvillosités de l'ovocyte (planche 15, fig. 4), joueraient peut-être un rôle dans le transport de substances entre l'ovocyte et la granulosa. Selon Selman et Wallace (1982), Busson-Mabillot (1984), Rodriguez et LeMenn (1988) et Abraham *et al.*, (1988), c'est de cette façon que la vitellogénine entre dans la cellule. Les couches de la zona radiata sont disposées dans l'ordre inverse de ce qu'on voit aux figures 1 et 2 de la planche 15 : la couche interne est moins opaque que la couche externe.

La membrane basale comporte des couches multiples et la granulosa est séparée de la thèque par une couche de collagène (planche 15, fig. 2).

Le noyau de l'ovocyte représenté aux figures 1 et 2 de la planche 15 a une forme très irrégulière et certains nucléoles sont détachés de la membrane nucléaire (planche 16). Juste à l'extérieur de la membrane nucléaire, le cytoplasme est homogène.

Au fil du développement de l'ovocyte, il se forme en périphérie des vésicules pâles appelées alvéoles corticales (Wallace *et al.*, 1988) qui renferment du matériel réagissant à l'acide périodique-Schiff (PAS) et au bleu alcian; la zona radiata a la forme d'un anneau éosinophile et PAS-positif qui encercle l'ovocyte (planche 17, fig. 1 et 2). À ce stade, on note certains signes de développement à l'examen macroscopique (planche 17, fig. 3). Avant que les vésicules ne deviennent visibles, on trouve du matériel opaque aux électrons en étroite association avec les mitochondries dans la périphérie du cytoplasme (planche 18, fig. 1). Lorsque les alvéoles corticales et les gouttelettes de vitellus se forment, on voit des vésicules au centre opaque et du matériel semblable au contenu des alvéoles en étroite association avec

cells can be seen travelling in the same pores through the zona radiata as the microvilli. These pores give the zona radiata its striated appearance as seen by light microscopy (Plate 19, Fig. 2). The inner ridged layer seen by T.E.M. in the zona radiata is more eosinophilic than the outer layer in H. and E. stained preparations.

The inner layer of follicle cells and outer thecal layer of ripening eggs can be seen with S.E.M. (Plate 20, Fig. 1), as well as the cytoplasmic processes from the follicle cells, and the microvilli from the oöcyte, extending from the pores of the zona radiata (Plate 20, Fig. 2). The pores are fairly evenly spaced (Plate 20, Fig. 3). The outer follicular layer, the theca, is attached by thin sheets of stromal cells to the theca of adjacent oöcytes (Plate 20, Fig. 4) and there are large stromal spaces. The stromal cells are attached to each other by desmosomes (Plate 21) (Guraya 1978) and often contain bundles of filaments like the stromal cells of immature fish (Plate 10, Fig. 2). Often there are two layers of stromal cells, separated by a basement membrane and a layer of collagen, one layer of which is often continuous with the thecal cells. These cells show signs of being very active, containing vacuoles, pinocytotic vesicles and both smooth and rough endoplasmic reticulum. Some thecal and stromal cells have been shown to have steroidogenic activity (Guraya 1978; van den Hurk and Peute 1979).

As the oöcyte becomes larger, yolk droplets first form peripherally then fill the cytoplasm and the cortical alveoli become confined to the periphery (Plate 17, Fig. 4). Because the cortical alveoli stain with P.A.S. (Plate 17, Fig. 2 and 5) and Alcian blue (Plate 17, Fig. 6) they probably contain mucopolyssacharides (Khoo 1979; Shackley and King 1977). Cortical alveoli also contain protein in other fish (Selman et al. 1988), and an unusual 200-kDa polysialoglycoprotein in rainbow trout (Wallace et al. 1988). The contents of the cortical alveoli are synthesized within the oöcyte (deVlaming 1983; Selman et al. 1986). The yolk droplets are also P.A.S.-positive (Plate 17, Fig. 5), but Alcian blue negative (Plate 17, Fig. 6), and so contain neutral but not acid polysaccharides. Yolk droplets have been shown to contain protein (Khoo 1979; Mayer et al. 1988; Shackley and King 1977) and sometimes lipid (Khoo 1979), as found in cod (Plate 15, Fig. 3). This would be expected since the main precursor of yolk protein, vitellogenin, also contains lipid (Wiegand 1982). The contents of the yolk droplets are homogenous when first formed, but in more mature oöcytes, platelets are present in the droplets (Plate 22, Fig. 1). Some fish oöcytes contain lipid droplets which coalesce to form a large central droplet (Mayer et al. 1988; Shackley and King 1977; Wallace et al. 1988), but these were not found in cod.

The inner eosinophilic (L.M.) ridged (T.E.M.) layer or "internus" (Groot and Alderdice 1985) of the zona radiata thickens as the oöcyte grows (Plate 22, Fig. 1). The ridges consist of fibrils with a helicoidal arrangement demonstrated by the shape of the pore canals (Plate 22, Fig. 2) (Grierson and Neville 1981; Kjesbu and Kryvi 1989), whereas the outer layer or "externus" is homogenous (Shackley and King 1977).

l'appareil de Golgi (planche 18, fig. 2). Dans la zona radiata des ovocytes où la vitellogénèse commence, on peut voir une couche interne parcourue de crêtes (planche 19, fig. 1). Les prolongements des cellules folliculeuses traversent la zona radiata par les mêmes pores que les microvillosités. Ce sont ces pores qui donnent à la zona radiata l'aspect strié qu'on peut voir au microscope optique (planche 19, fig. 2). La couche interne parcourue de crêtes qu'on voit dans la zona radiata au MET est plus éosinophile que la couche externe dans les préparations colorées à l'hématoxyline-éosine suivant la méthode de Harris.

Au MEB, on peut voir dans les œufs en voie de maturation la couche de cellules folliculeuses interne et la thèque externe (planche 20, fig. 1), de même que les prolongements cytoplasmiques des cellules folliculeuses et les microvillosités de l'ovocyte sortant des pores de la zona radiata (planche 20, fig. 2). Les pores sont assez uniformément espacés (planche 20, fig. 3). La couche folliculaire externe, ou thèque, est attachée par de minces feuillets de cellules de stroma à la thèque des ovocytes adjacents (planche 20, fig. 4). Les cellules de ce tissu sont jointes les unes aux autres par des desmosomes (planche 21) (Guraya, 1978) et, souvent, elles contiennent des faisceaux de filaments comme celles du stroma du poisson immature (planche 10, fig. 2). Dans bien des cas, on trouve deux couches de stroma, séparées par une membrane basale et une couche de collagène : souvent, l'un ou l'autre est en continuité avec les cellules de la thèque. Ces cellules présentent des signes de grande activité : vacuoles, vésicules de pinocytose et réticulums endoplasmiques lisses et granulaires. On a démontré que certaines cellules de la thèque et du stroma sont le siège de processus de stéroïdogenèse (Guraya, 1978; van den Hurk et Peute, 1979).

L'ovocyte continuant de grossir, il commence à se former des gouttelettes de vitellus en périphérie, puis tout le cytoplasme en est rempli et les alvéoles corticales sont repoussées dans la zone périphérique (planche 17, fig. 4). Étant donné que les alvéoles se colorent au PAS (planche 17, fig. 2 et 5) et au bleu alcian (planche 17, fig. 6), il est probable qu'elles contiennent des mucopolysaccharides (Khoo, 1979; Shackley et King, 1977). Les alvéoles corticales d'autres poissons contiennent aussi des protéines (Selman *et al.*, 1988), et chez la truite arc-en-ciel, une polysialoglycoprotéine inhabituelle de 200 kDa (Wallace *et al.*, 1988). Le contenu des alvéoles corticales est synthétisé dans l'ovocyte (deVlaming, 1983; Selman *et al.*, 1986). Comme les gouttelettes de vitellus se colorent aussi au PAS (planche 17, fig. 5), mais non au bleu alcian (planche 17, fig. 6), elles contiennent des polysaccharides neutres et non acides. On a montré qu'elles renferment des protéines (Khoo, 1979; Mayer *et al.*, 1988; Shackley et King, 1977) et parfois des lipides (Khoo, 1979), comme ont l'a observé chez la morue (planche 15, fig. 3). Il n'y a là rien d'étonnant, puisque la vitellogénine, principal précurseur de la protéine vitelline, contient aussi des lipides (Wiegand, 1982). Le contenu des gouttelettes de vitellus est d'abord homogène, mais dans les ovocytes plus matures, il comporte des plaquettes (planche 22, fig. 1). Les ovocytes de certains poissons contiennent des gouttelettes de lipide qui se fusionnent pour former une grande gouttelette centrale (Mayer *et al.*, 1988; Shackley et King, 1977; Wallace *et al.*, 1988), mais on n'a vu aucune chez la morue.

The microvilli of the oöcyte and the cytoplasmic processes of the follicular cells can be seen in cross sections of the pores through the zona radiata. In the eggs of some species of fish, these processes are in contact only in the subfollicular space (Stehr and Hawkes 1983). The microvilli often extend a long way into the granulosa, (Plate 22, Fig. 1; Plate 23) as in *Fundulus heteroclitus* (Selman and Wallace 1986), and presumably nutrients and waste materials pass between the blood supply and the rapidly growing oöcyte through the cytoplasmic processes in the zona radiata. The basement membrane separating the granulosa and theca is no longer multilayered, and the collagen layer is no longer present.

The nucleoli move away from the nuclear membrane, and after resuming meiosis the nucleus becomes irregular in shape and moves towards the micropyle (Plate 24, Fig. 1). The micropyle (Plate 24, Fig. 1, 2 and 3) forms at an indentation of the zona radiata, and contains an extension of one of the cells of the granulosa, termed the micropylar cell (Wallace and Selman 1981). With phase contrast microscopy, the ridges in the zona radiata are seen to be compressed below this indentation (Plate 24, Fig. 3) and several pores appear to join to form the canal of the micropyle (Plate 24, Fig. 2).

At this stage of development the ovaries fill most of the body cavity (Plate 25, Fig. 1), well-developed blood-vessels can be seen in the walls. Yolk in the oöcytes makes them opaque and easily seen by the naked eye (Plate 25, Fig. 2).

Ripe and Spawning

The next stage in the development of the oöcyte is hydration, during which the oöcytes enlarge due to a massive intake of water, and the ovaries come to fill the body cavity (Plate 25, Fig. 3). The egg becomes transparent (Plate 25, Fig. 4) (Ryder 1884) making it more difficult for predators to see after spawning. Newly extruded eggs have a similar osmolality (c.400 mosmol kg^{-1}) to maternal plasma (Davenport et al. 1981), so are buoyant in sea-water (Craik and Harvey 1987) which has more than twice this osmolality. The eggs become widely dispersed and float among the plankton on which newly-hatched larvae feed. Histologically, the nucleus and the yolk droplets in hydrated eggs can no longer be identified, and the cytoplasm and cortical alveoli are confined to a peripheral rim (Plate 26, Fig. 1, 2 and 3). In *Fundulus heteroclitus* Selman and Wallace (1986) found that when the germinal vesicle broke down the first division of meiosis was completed, resulting in formation of the first polar body. The chromosomes then proceeded to a more advanced stage (Huver 1960), probably the second meiotic metaphase as in mammals (Bloom and Fawcett 1975; Wallace et al. 1988) where they remained until

La couche interne éosinophile (MO) parcourue de crêtes (MET)(Groot et Alderdice, 1985) de la zona radiata s'épaissit à mesure que l'ovocyte grossit (planche 22, fig. 1). Les crêtes sont formées de fibrilles formant un arrangement hélicoïdal comme on peut le voir à forme des canaux des pores (planche 22, fig. 2) (Grierson et Neville, 1981; Kjesbu et Kryvi, 1989); la couche externe est homogène (Shackley et King, 1977). On peut voir les microvillosités de l'ovocyte et les prolongements cytoplasmiques des cellules folliculeuses sur des coupes transversales de pores faites dans la zona radiata. Dans les œufs de certaines espèces de poissons, ces prolongements ne sont en contact que dans l'espace subfolliculaire (Stehr et Hawkes, 1983). Souvent, les microvillosités parcourent une longue distance dans la granulosa (planche 22, fig. 1; planche 23) comme c'est le cas chez *Fundulus heteroclitus* (Selman et Wallace, 1986); il est probable que les prolongements cytoplasmiques qu'on trouve dans le zona radiata servent au transport de matières nutritives et de déchets entre le sang et l'ovocyte, en développement rapide. La membrane basale qui sépare la granulosa de la thèque ne comporte plus de couches multiples et la couche de collagène a disparu.

Les nucléoles s'éloignent de la membrane nucléaire et, une fois que la méiose a repris son cours, le noyau prend une forme irrégulière et se déplace vers le micropyle (planche 24, fig. 1). Celui-ci se forme dans une échancrure de la zona radiata (planche 24, fig. 1, 2 et 3); il contient un prolongement d'une cellule de la granulosa appelée cellule micropylaire (Wallace et Selman, 1981). Au microscope à contraste de phase, on peut voir que les crêtes de la zona radiata sont tassées sous l'échancrure (planche 24, fig. 3) et que plusieurs pores semblent s'être réunis pour former le canal du micropyle (planche 24, fig. 2).

À ce stade, les ovaires occupent presque toute la cavité du corps (planche 25, fig. 1), leurs parois présentent une vascularisation bien développée et les ovocytes, opaques à cause du vitellus qu'ils contiennent, se voient facilement à l'œil nu (planche 25, fig. 2).

Mature et en fraye

L'hydratation est le stade suivant dans le développement de l'ovocyte : celui-ci absorbe de l'eau en quantité massive, si bien qu'il grossit; finalement, les ovaires remplissent la cavité du corps (planche 25, fig. 3). L'œuf devient transparent (planche 25, fig. 4) (Ryder, 1884), de sorte qu'il est plus difficile pour les prédateurs de le repérer après la fraye. Comme les œufs fraîchement pondus sont d'une osmolalité (env. 400 mosmol kg^{-1}) semblable à celle du plasma maternel (Davenport *et al.*, 1981), ils flottent dans l'eau salée (Craik et Harvey, 1987), dont l'osmolalité est plus de deux fois supérieure. Ainsi, les œufs se dispersent et flottent dans le plancton qui servira de nourriture aux larves après l'éclosion. Dans l'œuf hydraté, le noyau et les gouttelettes de vitellus ne sont plus reconnaissables histologiquement; en outre, le cytoplasme et les alvéoles corticales sont confinés en périphérie (planche 26, fig. 1, 2 et 3). Selman et Wallace (1986) ont observé chez *Fundulus heteroclitus* que la première division de la méiose est terminée lorsque la vésicule germinale se décompose, de sorte que le premier globule polaire est formé. Les chromosomes passent ensuite à un stade plus avancé (Huver, 1960), probablement la seconde métaphase méiotique comme chez les mammifères (Bloom et Fawcett, 1975; Wallace *et al.*, 1988), et demeurent dans cet état

fertilization. In cod, the egg increases in diameter from 750–850 to 1220–1570 μm as it hydrates (Sorokin 1957), and the surrounding follicle ruptures so that the egg is released. The oöcyte is usually extruded through a small hole with a smooth regular margin in the ovigerous membrane (Barr 1968; Brummet et al. 1982). The follicle is avascular in this region but delimited by a vascular network. This does not seem to be the case in cod, where small oöcytes and capillaries can be seen on the surface of hydrated eggs (Plate 27, Fig. 1, 2, and 3). However, many small oöcytes are pushed aside as the egg hydrates (Plate 27, Fig. 2), so that they come to lie between the hydrated eggs. Ripening eggs that are not yet hydrated are covered by a wrinkled squamous epithelium (Plate 27, Fig. 1, 2 and 4) which is the ovigerous membrane. This membrane is stretched flat over hydrated eggs (Plate 27, Fig. 1 and 3).

The eggs hydrate and are released in batches (Sorokin 1957) over a period of several weeks until all the eggs are shed. It was found in reared cod that 17–19 batches were released over 50–60 days (Kjesbu 1989). Wallace and Selman (1981) refer to this as a "group-synchronous" spawning (fish can also be synchronous and asynchronous spawners, but group-synchronous development is the most common (deVlaming 1983)). In a fecundity study of cod from the S.W. Gulf of St. Lawrence it was found that absolute fecundity ranged from 231 271 eggs in a fish 49.2 cm long to 8 635 180 eggs in a fish 101.7 cm long (Buzeta and Waiwood 1982). The stress put on the cod during the reproductive cycle was once thought to deplete the protein content of the musculature, but this has since been found not to be the case: immature cod have a similar protein and water composition to ripe cod (Eliassen and Vahl 1982). Eggs produced in later batches were found to be smaller than those spawned earlier, so late spawned larvae may have a lower potential for survival (Knutsen and Tilseth 1985; Kjesbu 1989). Larger fish produce larger eggs than smaller fish in the first batch (Kjesbu 1989).

Ripe males and females have a mating ritual in which the male mounts the female dorsally, then moves ventrally so that the genital pores are apposed (Brawn 1961) and the eggs are fertilized as they are released. Breeding tubercles have been described on gadoids, including cod, (Vladykov 1972) which, like those found on many other teleosts (Berra 1984; Collette 1977), may help the fish to maintain contact during spawning. Usually, as shown with scanning electron microscopy, the tubercles consist of kertanized epithelial cells (Berra 1984; Collette 1977). Vladykov reported genital tubercles on the male and female cod, with a high percentage of tuberculate scales near the lateral line below the first dorsal fin. However, using S.E.M. and L.M. only small tubercles were found. These were identical in ripe, resting and immature fish and consisted of sensory organs (Plate 28, Fig. 1–6). One, more closely associated with the lateral line (Plate 28, Fig. 1, 2, 4 and 5) was larger than the other (Plate 28, Fig. 1, 3, 4 and 6), and set within a pit. These "pit-organs" are neuromasts, and are part of the lateral-line system. The smaller sensory organs appear to be

jusqu'à la fécondation. Chez la morue, l'œuf s'hydrate et son diamètre passe de 750–850 μm à 1 220–1 570 μm (Sorokin, 1957); le follicule se rompt et l'œuf est libéré. L'ovocyte est généralement expulsé par un petit trou à bordure régulière et lisse qu'on peut voir dans la membrane ovigère (Barr, 1968; Brummet *et al.*, 1982). Le follicule n'est pas vascularisé dans cette région, mais il est délimité par un réseau de vaisseaux. Il semble qu'il n'en soit pas ainsi chez la morue, car on observe chez cette espèce de petits ovocytes et des capillaires à la surface des œufs hydratés (planche 27, fig. 1, 2 et 3). Toutefois, bon nombre de ces petits ovocytes sont repoussés pendant l'hydratation (planche 27, fig. 2), et se retrouvent entre les œufs. Les œufs en maturation qui ne sont pas encore hydratés sont couverts d'un épithélium pavimenteux ridé (planche 27, fig. 1, 2 et 4) : c'est la membrane ovigère. Sur les œufs hydratés, cette membrane est tendue et lisse (planche 27, fig. 1 et 3).

Les œufs s'hydratent et sont pondus en plusieurs fois (Sorokin, 1957), la ponte se poursuivant sur plusieurs semaines, jusqu'à ce que tous les œufs aient été expulsés. On a compté chez des morues d'élevage 17–19 pontes, échelonnées sur 50–60 jours (Kjesbu, 1989). C'est ce que Wallace et Selman (1981) appellent la fraye de « groupe-synchronisé » (il y a aussi les reproducteurs synchronisés et à asynchrones, mais la fraye de groupe synchronisé est la plus répandue (deVlaming, 1983)). Dans une étude protant sur la fécondité de la morue du sud-ouest du Golfe du St-Laurent, on a constaté que la fécondité absolue allait de 231 271 œufs chez un poisson de 49,2 cm de longueur à 8 635 180 œufs chez un poisson de 101,7 cm (Buzeta et Waiwood, 1982). On a déjà cru que durant la reproduction, la teneur protéique des muscles baisse, mais il n'en est rien : la composition en protéines et en eau est la même chez la morue immature que chez la morue mature (Eliassen et Vahl, 1982). On a constaté que les œufs pondus vers la fin de la période de fraye sont plus petits, si bien que le potentiel de survie des larves qui éclosent en dernier est peut-être moindre (Knutsen et Tilseth, 1985; Kjesbu, 1989). Par ailleurs, les œufs des premières pontes sont plus gros chez le gros poissons que chez les petits (Kjesbu, 1989).

Pour l'accouplement, le mâle et la femelle matures observent un rituel : le mâle monte la femelle dorsalement, puis se déplace ventralement de telle façon que les pores génitaux se trouvent côte à côte (Brawn, 1961) : les œufs sont fécondés à mesure qu'ils sont expulsés. On signale l'existence d'excroissances de copulation chez des poissons du type gadoïde, et notamment chez la morue (Vladykov, 1972) : comme celles qu'on trouve chez bien d'autres téléostéens (Berra, 1984; Collette, 1977), il est probable qu'elles servent aux poissons à se maintenir en contact durant la copulation. En général, comme on peut le voir au microscope électronique à balayage, ces excroissances sont constituées de cellules épithéliales kératinisées (Berra, 1984; Collette, 1977). Vladykov a signalé la présence d'excroissances génitales chez la morue mâle et femelle ainsi qu'un grande proportion d'écailles en tubercules près de la ligne latérale, sous la première nageoire dorsale. A l'examen au MEB et au MO, on n'a cependant trouvé que de petites excroissances. Elles sont identiques chez le poisson mature, le poisson au repos et le poisson immature et consistent en des organes sensoriels (planche 28, fig. 1 à 6). L'une de ces excroissances, plus proche de la ligne latérale (planche 28, fig. 1, 2, 4 et 5), est plus grosse que les autres (planche 28, fig. 1, 3, 4 et 6) et est logée

"sensory buds", which unlike pit-organs have no supporting cells (Harder 1975).

As cod ripen the tissue around the genital opening swells, especially in the female (Plate 29, Fig. 1–4; Plate 30, Fig. 1–4). This has been described in female grayling (Berra 1984). The genital opening of the ripe male remains on the urogenital papilla (Plate 30, Fig. 3), although it is wider than in virgin fish. The genital opening of the ripe female is so wide (Plate 30, Fig. 1) that it lies between the papilla, which still has the urinary opening on it (Plate 29, Fig. 3) and the anus. Accumulations of erythrocytes were found in the tissue around the genital opening (Plate 30, Fig. 1 and 4), giving the red colour seen grossly (Plate 29, Fig. 3 & 4). A small copepod, probably *Clavella adunca* (Kabata 1988), was often attached to the rim of the anus (Plate 29, Fig. 2 and 3).

As the egg hydrates, the zona radiata loses its striated appearance (Plate 26, Fig. 2) and becomes thinner and is now onwards termed the egg membrane. The membrane is thin and smooth in pelagic eggs such as those of the cod because there is a minimal risk of damage (Stehr and Hawkes 1983). Cortical alveoli can be seen beneath the membrane. The inner layer of the egg membrane has about the same number of ridges as the inner layer of the zona radiata of non-hydrated eggs (Plate 31, Fig. 1). In the fish we examined there seem to be about 7 or 8 light zones alternating with 7 or 8 dark zones. This number is species-specific in each geographic area, but varies between different areas (Lönning and Hagström 1975). Hagström and Lönning (1968) found five lamellae, or dark zones, in cod eggs from the Bergen area, whereas Davenport et al. (1981) found nine in cod from the Tromsø area. According to Davenport et al. (1981) these zones are wavy in unfertilized cod, straight after the egg is fertilized, so the egg shown in Plate 31, Fig. 1 is likely to be unfertilized. The pores, which are the remnants of those which contained the microvilli of the developing oöcyte, now only penetrate the outer 3 surface layers of the egg membrane (Plate 31, Fig. 2), and often appear to be covered by a thin membrane. Beneath this is a homogenous layer about 0.6 μm in width, then the seven or eight zones of the inner layer about 5–7 μm in total width. Some of these zones could also be seen in a fractured egg membrane (Plate 32, Fig. 1), indicating that they vary in consistency. It can be seen that the outer zones are closer together than the inner zones, as reported by Hagström and Lönning (1968). The pores are farther apart than they were before hydration, as would be expected (Plate 32, Fig. 2). The pores are small (<0.1 μm according to Lönning and Hagström 1975, 0.15 μm according to Markle and Frost 1985) and shallower than those in the eggs of other marine teleosts (Lönning and Hagström 1975). The pore density, 9.8 pores/25 μm^2 (Markle and Frost 1985) is specific for the species.

The micropyle is small in hydrated cod eggs (Plate 32, Fig. 3), so we did not find one in sectioned material. There is shrinkage of eggs during specimen preparation (Boehlert 1983), so this egg only appears to be 0.96 mm across, whereas fresh eggs are 1.13–1.50 mm in diameter (McKenzie 1940; Kjesbu 1989). The surface of the micropyle is situated on a mound (Plate 32,

dans une crypte. Ces « cryptes sensorielles » sont des neuromastes et font partie du système latéral. Les petits organes sensoriels semblent être des « bourgeons sensoriels » qui, contrairement aux cryptes sensorielles, sont dépourvus de cellules de soutien (Harder, 1975).

À mesure que le poisson mûrit, les tissus qui entourent l'orifice génital enflent, surtout chez la femelle (planche 29, fig. 1 à 4; planche 30, fig. 1 à 4). On a aussi observé ce phénomène chez l'ombre femelle (Berra, 1984). L'orifice génital du mâle mature reste dans la papille urogénitale (planche 30, fig. 3), mais il est plus large que chez le poisson vierge. L'orifice génital de la femelle mature est si grand (planche 30, fig. 1), qu'il se trouve entre la papille, qui porte encore l'orifice urinaire (planche 29, fig. 3) et l'anus. Des érythrocytes, accumulés autour de l'orifice génital (planche 30, fig. 1 et 4), confèrent aux tissus de cette région une coloration rouge qu'on peut voir à l'œil nu (planche 29, fig. 3 et 4). Souvent, un petit copépode, il s'agit probablement de *Clavella adunca* (Kabata, 1988), est attaché à la bordure de l'anus (planche 29, fig. 2 et 3).

À mesure que l'œuf s'hydrate, la zona radiata perd son aspect strié (planche 26, fig. 2) et s'amincit; à partir de ce stade, elle prend le nom de membrane ovulaire. Sur les œufs pélagiques comme ceux de la morue, elle est mince et lisse, car les risques de dommages sont réduits (Stehr et Hawkes, 1983); sa surface laisse voir les alvéoles corticales. Sa couche interne comporte à peu près le même nombre de crêtes que celle de la zona radiata des œufs non hydratés (planche 31, fig. 1). Certains des spécimens que nous avons examinés présentaient 7 ou 8 zones claires, en alternance avec 7 ou 8 zones sombres. Ce nombre est particulier à l'espèce dans une région géographique donnée, mais il varie d'une région à l'autre (Lönning et Hagström, 1975). Hagström et Lönning (1968) ont compté cinq lamelles, ou zones sombres, dans des œufs de morue de la région de Bergen, tandis que Davenport *et al.* (1981) en ont dénombré 9 chez les morues de la région de Tromsø. Selon Davenport *et al.* (1981), ces zones sont ondulées dans l'œuf de morue non fécondé et droites après la fécondation : l'œuf de la figure 1 de la planche 31 n'est donc probablement pas fécondé. Les pores, vestiges de ceux qui contenaient les microvillosités dans l'ovocyte en développement, ne pénètrent plus que les trois premières couches externes de la membrane ovulaire (planche 31, fig. 2) et souvent semblent couverts d'une mince membrane. Au-dessous se trouve une couche homogène d'environ 0,6 μm de largeur, puis les 7 ou 8 zones de la couche interne, le tout mesurant environ 5,7 μm de largeur. Nous avons vu certaines de ces zones dans une membrane ovulaire rompue (planche 32, fig. 1) et nous avons constaté qu'elles sont de consistance différente. Comme l'on signalé Hagström et Lönning (1968), celles de l'extérieur sont plus serrées que celles de l'intérieur. Les pores sont plus espacés qu'avant l'hydratation de l'œuf, ce qui est normal (planche 32, fig. 2). Ils sont petits (moins de 0,1 μm d'après Lönning et Hagström (1975), 0,15 μm d'après Markle et Frost (1985)) et moins profonds que ceux des œufs des autres téléostéens marins (Lönning et Hagström, 1975). La densité, caractéristique de l'espèce, est de 9,8 pores/25 μm^2 (Markle et Frost, 1985).

Comme le micropyle de l'œuf de morue hydraté est petit (planche 32, fig. 3), nous n'en avons trouvé aucun dans le matériel que nous avons examiné. Les œufs se contractent durant la préparation (Boehlert, 1983), si bien que l'œuf de morue ne mesure plus que 0,95 mm de diamètre une

Fig. 4), as has been described by Johnson and Werner (1986) and its inner surface is ridged, as found in other species of fish (Stehr and Hawkes 1983). The pores on the mound are larger than those on the rest of the egg.

After fertilization the cortical alveoli disappear, and a perivitelline space is formed, starting in a wave from the micropyle. All the cortical alveoli disappear in 10–20 minutes. The fluid in the perivitelline space is isosmotic with the surrounding medium, so the egg osmolality rises to about 520 mosmol kg^{-1} (Davenport et al. 1981; Hagstroṁ and Lönning 1968; Ryder 1884). A small perivitelline space is also formed in unfertilized eggs, although cortical alveoli are still present (Markle and Waiwood 1985). Possibly only a few cortical alveoli break down in unfertilized eggs to form this space (Davenport et al. 1981).

Whether cod eggs are fertilized or not, they undergo a process known as hardening in the 24 hours after exposure to seawater (Lönning et al. 1984; Kjörsvik and Lönning 1983). This is independent of the cortical reaction, and involves chemical changes in the egg membrane (Ohtsuka 1960; Lönning et al. 1984; and Davenport et al. 1986). After hardening, the egg membrane, which is almost entirely proteinaceous in nature (Berntsen et al. 1984), is chemically inert. It also has an external non-protein layer which renders the membrane insensitive to many proteolytic enzymes.

Spent and Ripening

After the hydrated eggs are released, the granulosa and theca of the follicle separate and the cells of the theca contract reducing the size of the follicle (Plate 33, Fig. 1 and 2). Cells of the follicle extend out on the luminal surface of the ovigerous fold, so granulosa cells may be extruded into the lumen of the ovary as in herring (Bowers and Holliday 1961). The cells of the remnants of some follicles hypertrophy (Plate 33, Fig. 3). It has been suggested that such cells may be equivalent to the corpus luteum of mammals and secrete hormones although they do not develop to the size of the corpus luteum, nor for such a long time (Hoar 1965; Woodhead and Woodhead 1965; Barr 1968). Synthetically active cells were found for a short time in the postovulatory follicles of the perch *Perca fluviatilis* (Lang 1981), and steroidogenesis was demonstrated in the postovulatory follicles of trout (van den Hurk and Peute 1979). Presence of empty follicles confirms that the ovary was from a fish that was sexually mature and had spawned.

A hormonal function has also been suggested for atretic eggs. These are usually formed either from oöcytes in the second growth phase of ripening fish, or from ripe, hydrated eggs which have not been released (Hoar 1965; Woodhead and Woodhead 1965; Barr 1968; Tokarz 1978). We found that atresia of ripening eggs was rare, and the eggs seemed to autolyse in situ without hypertrophy of the follicular cells (Plate 34, Fig. 1–3). In the stickleback *Eucalia incon-*

fois préparé, tandis qu'à l'état frais il mesure entre 1,13 et 1,50 mm (McKenzie, 1940; Kjesbu, 1989). La surface du micropyle se trouve sur une protubérance (planche 32, fig. 4), comme le signalent Johnson et Werner (1986); sa face interne est parcourue de crêtes, ce qu'on peut aussi voir chez d'autres espèces de poissons (Stehr et Hawkes, 1983). Sur cette protubérance, les pores sont plus gros qu'ailleurs sur l'œuf.

Après la fécondation, les alvéoles corticales disparaissent et il se forme un espace périvitellin sous l'effet d'une vague originant du micropyle. Les alvéoles corticales sont toutes disparues au bout de 10 ou 20 minutes. Le liquide de l'espace périvitellin et le milieu environnant étant iso-osmotiques, l'osmolalité de l'œuf augmente jusqu'à environ 520 mosmol kg^{-1} (Davenport *et al.*, 1981; Hagstroṁ et Lönning, 1968; Ryder, 1884). Dans les œufs non fécondés, il se forme également un petit espace périvitellin, même s'il reste des alvéoles corticales (Markle et Waiwood, 1985); il est possible que seulement quelques-unes se brisent pour former ce petit espace (Davenport *et al.*, 1981).

Qu'ils soient fécondés ou non, les œufs de morue durcissent en 24 heures une fois qu'ils sont exposés à l'eau salée (Lönning *et al.*, 1984; Kjörsvik et Lönning, 1983). Le durcissement se fait indépendamment de la réaction corticale et met en jeu des changements chimiques dans la membrane ovulaire (Ohtsuka, 1960; Lönning *et al.*, 1984; Davenport *et al.*, 1986). La membrane de l'œuf durci, composée presque uniquement de protéines (Berntsen *et al.*, 1984), est chimiquement inerte. Une couche externe non protéique la rend en outre insensible à bon nombre d'enzymes protéolytiques.

Atrétique et en maturation

Après que les œufs hydratés ont été libérés, la granulosa et la thèque du follicule se séparent et les cellules de la thèque se contractent, si bien que la taille du follicule diminue (planche 33, fig. 1 et 2). Des cellules folliculeuses se prolongent jusqu'à la surface du repli ovigère donnant sur la lumière; il se peut donc que des cellules de la granulosa soient explusées dans la lumière ovarienne comme chez le hareng (Bowers et Holliday, 1961). Les cellules des restes de certains follicules s'hypertrophient (planche 33, fig. 3). Ces cellules pourraient être l'équivalent du corp jaune des mammifères et sécréteraient des hormones même si elles n'atteignent pas les dimensions d'un corps jaune et ne sont pas aussi durables (Hoar, 1965; Woodhead et Woodhead, 1965; et Barr, 1968). On a trouvé des cellules qui ont une activité de synthèse pendant une courte période dans les follicules post-ovulatoires de la perche *Perca fluviatilis* (Lang, 1981) et l'on a montré qu'il y a stéroïdogenèse dans les follicules post-ovulatoires de *Perca fluviatilis* (Lang, 1981) et l'on a montré qu'il y a stéroïdogenèse dans les follicules post-ovulatoires de la truite (van den Hurk et Peute, 1979). La présence de follicules vides est une preuve que l'ovaire provient d'un poisson qui a atteint la maturité sexuelle et qui a frayé.

Il est aussi possible que les œufs atrétiques remplissent une fonction hormonale. Habituellement, ces œufs sont issus, soit d'ovocytes de la deuxième phase d'accroissement chez le poisson en maturation, soit d'œufs mûrs hydratés qui n'ont pas été pondus (Hoar, 1965; Woodhead et

stans the cells became hypertrophic in some atretic follicles, but not others (Braekevelt and McMillan 1967). Other authors also found that atresia of ripening eggs was rare, although it can be more common in teleosts exposed to environmental stress (Woodhead and Woodhead 1965; Wallace and Selman 1981; deVlaming 1983). Robb (1982) found a 6% absorption rate of eggs in ripening haddock, but in captivity the losses were reduced by high ration feeding. We found one resting cod with oöcytes in the first growth phase in November, when normally it would be maturing, with a high proportion of atretic eggs (Plate 34, Fig. 3). Possibly it had not ripened because environmental conditions were unsuitable. "Immature" female cod with large numbers of atretic eggs were also found by Woodhead and Woodhead (1965).

Atresia of hydrated eggs left in the ovary after spawning, however, (Plate 35, Fig. 1) is a normal part of the recovery process. The organization of the follicle has been lost, and there is an accumulation of macrophages and fibroblasts around the degenerating egg (Plate 35, Fig. 2). Finally, the egg is enclosed in a fibrous capsule (Plate 35, Fig. 3). In atresia of both ripening and ripe hydrated eggs, the follicle cells seem to have no functional significance, as suggested by Franchi (1962). In some fish, there is evidence of steroidogenesis (Wallace 1978), and sometimes the follicle granulosa cells appear to phagocytose the degenerating egg (Hoar and Randall 1969; Wiebe 1968).

In ripe and spent fish the next generation of developing oöcytes is recruited from the germ cells (Bowers and Holliday 1961), and is in various stages of growth up to the circumnuclear ring stage (Plate 33, Fig. 1 and 2). According to Sorokin (1957) and Shirokova (1977) the small oöcytes of fish which have spawned develop to the circumnuclear ring stage, where they remain for a brief resting period until they continue development. The small ovary shown in Plate 1, Fig. 3 and 4 and Plate 12, Fig. 2 could be resting rather than immature. No atretic eggs or empty follicles were seen, but the ovary is thick-walled and has oöcytes at the circumnuclear ring stage. However, remnants of follicles were often seen in small ovaries between oöcytes starting development of the zona radiata and vesicles (Plate 35, Fig. 4). This indicates that the ovary had not been through a resting period between the end of one spawning season and the beginning of the next. In this study these are termed "spent-ripening" fish.

The ovaries of spent fish have a purple cast to the surface and are fairly large and flabby (Plate 36, Fig. 1 and 2). Sections of this specimen showed that atretic hydrated eggs and empty follicles were still present, although some oöcytes had started to enlarge and the zona radiata was beginning to form as in Plate 12, Fig. 4. The latter specimen came from the ovary shown in Plate 4, Fig. 4, which has a more smooth, translucent appearance. No empty follicles were seen, indicating this fish might have been preparing to spawn for the first time. Ovaries in which atretic eggs have been resorbed and the oöcytes have started vesicle formation are firmer (Plate 36, Fig. 3 and 4) than those which

Woodhead, 1965; Barr, 1968; Tokarz, 1978). Nous avons constaté que l'atrésie des œufs en maturation est rare et que les œufs semblent s'autolyser *in situ,* sans qu'il y ait hypertrophie des cellules folliculeuses (planche 34, fig. 1 à 3). Chez l'épinoche *Eucalia inconstans*, les cellules s'hypertrophient seulement dans certains follicules atrétiques (Braekevelt et McMillan, 1967). D'autres chercheurs ont également constaté que l'atrésie est rare chez les œufs en maturation, mais elle peut être plus répandue chez les téléostéens vivant dans un milieu perturbé (Woodhead et Woodhead, 1965; Wallace et Selman, 1981; deVlaming, 1983). D'après Robb (1982), le taux d'absorption est de 6 % chez l'aiglefin en maturation, mais en captivité, les pertes d'œufs sont réduites si l'on augmente la ration alimentaire des poissons. Nous avons trouvé une morue en période de repos dont les ovocytes étaient dans la première phase d'accroissement au mois de novembre, alors que normalement ils devraient être en maturation, et il y avait une grande proportion d'œufs atrétiques (planche 34, fig. 3). Il se peut que les œufs n'aient pas mûri parce que les conditions du milieu n'étaient pas propices. Woodhead et Woodhead (1965) ont aussi trouvé chez une morue femelle « immature » un grand nombre d'œufs atrétiques.

L'atrésie des œufs hydratés restant dans l'ovaire après la fraye (planche 35, fig. 1) est cependant une étape normale du processus de récupération. Le follicule n'est plus organisé et il s'accumule des macrophages et des fibroblastes autour de l'œuf en dégénérescence (planche 35, fig. 2). Celui-ci est finalement enveloppé dans une capsule fibreuse (planche 35, fig. 3). Dans le processus d'atrésie, tant de l'œuf en maturation que de l'œuf mûr hydraté, les cellules folliculeuses ne semblent remplir aucun rôle fonctionnel, comme l'a proposé Franchi (1962). Chez certains poissons on peut voir des signes de stéroïdogenèse (Wallace, 1978) et parfois des cellules folliculeuses de la granulosa semblent phagocyter les œufs en dégénérescence (Hoar et Randall, 1969; Wiebe, 1968).

Chez le poisson mature et atrétique, les ovocytes de la génération suivante sont issus des cellules germinales (Bowers et Holliday, 1961); on en voit à divers stades d'accroissement jusqu'au stade de l'anneau périnucléaire (planche 33, fig. 1 et 2). D'après Sorokin (1957) et Shirokova (1977), les petits ovocytes des poissons qui ont frayé se développent jusqu'au stade de l'anneau périnucléaire et restent dans cet état pendant une brève période de repos, puis leur développement reprend. Le petit ovaire représenté aux figures 3 et 4 de la planche 1 et à la figure 2 de la planche 12 pourrait être au repos plutôt qu'immature. Nous n'avons pas vu d'œufs atrétiques ni de follicules vide, mais la paroi ovarienne est épaisse et l'ovaire contient des ovocytes au stade de l'anneau périnucléaire. Cependant, nous avons souvent vu des restes de follicules dans les petits ovaires, entre les ovocytes où la zona radiata et les vésicules commencent à se former (planche 35, fig. 4), ce qui signifie que l'ovaire n'est pas passé par une période de repos entre la fin d'une saison de fraye et le début de la suivante. C'est le cas des poissons appelés ici « atrétiques en maturation ».

Les ovaires des poissons atrétiques sont assez volumineux et flasques et leur surface est d'une teinte violette (planche 36, fig. 1 et 2). Sur des coupes provenant du spécimen que nous venons de mentionner, on voit encore des œufs hydratés atrétiques et des follicules vides, bien que certains ovocytes aient commencé à grossir et que la zona radiata soit en

still contain atretic eggs. Sections of ovaries of the latter fish have a similar appearance to that shown in Plate 35, Fig. 4. The presence of empty follicles shows that this fish has spawned before, which is also indicated by the opaque, wrinkled appearance of the ovary wall in Plate 36, Fig. 4. The oöcytes of the ovary shown in Plate 17, Fig. 3 are at a similar stage to those shown in Plate 35, Fig. 4 (Plate 17, Fig. 1 and 2), but no empty follicles are present and the ovary wall is more translucent, indicating this fish may be preparing to spawn for the first time.

Male

General Anatomy and Histology

Like the ovaries, the paired testes join posteriorly (Plate 37, Fig. 1 & 2), and open by a short wide sperm duct at the genital pore. The term "ductus deferens" or "vas deferens" cannot be used because it implies that the sperm duct is derived from the Wolffian duct (van der Horst 1978), which is not the case in teleosts. The peritoneal membranes suspending the testes from the dorsal wall of the body cavity are called mesorchia. Blood vessels, lymphatic ducts and nerves run along the length of the testis proximal to the attachment of the mesorchium (Plate 37, Fig. 1, 2 and 4; Plate 39, Fig. 1 and 2). In histological cross-section the part of the testis distal to the attachment of the mesorchium appears to be lobed (Plate 38, Fig. 2), but in a scanning electron micrograph (Plate 38, Fig. 1) it can be seen that this is not the case, but that it forms a frill. As the testis matures this frill is greatly enlarged. The germ cells are concentrated mainly in the distal part of the testis (Plate 37, Fig. 3; Plate 40, Fig. 1), and a branching system of efferent ducts passes into the proximal part of the testis (Plate 40, Fig. 2). These ducts fuse posteriorly to form the short sperm duct, which has many infoldings in its walls as in the oviduct of the female. Grossly there appears to be a sperm duct running the whole length of the testis, as described in the mullet, *Liza dumerili* (van der Horst 1978) (Plate 37, Fig. 2), but histologically there appears to be a system of anastomosing ducts (Plate 37, Fig. 4; Plate 39, Fig. 1 and Plate 40, Fig. 2), more like those described in the stickleback *Eucalia inconstans* (Ruby and McMillan 1970), lined by squamous epithelium like the ducts of *L. dumerili.*

The peritoneum forms a covering of squamous epithelium over the testis (Plate 37, Fig. 3; Plate 41, Fig. 1 and 2). Beneath this, as in the ovary, is a layer of collagen then a layer of anastomosing smooth muscle cells separated by collagen. These layers are thicker in the proximal than the distal part of the testis (Plate 37, Fig. 3 and 4; Plate 40, Fig. 2; Plate 41, Fig. 1 and 2) and are thicker in large (Plate 39, Fig. 2) than small immature fish (Plate 39, Fig. 1) giving an opaque appearance to the proximal part of the testis of large

formation, comme à la figure 4 de la planche 12. Cette coupe provient de l'ovaire plus lisse et translucide représenté à la figure 4 de la planche 4. Comme nous n'avons vu aucun follicule vide, ce poisson se préparait peut-être à sa première fraye. Les ovaires dans lesquels des œufs atrétiques se sont résorbés et dont les ovocytes présentent des vésicules en formation sont plus fermes (planche 36, fig. 3 et 4) que ceux qui contiennent encore des œufs atrétiques. Les coupes de ces ovaires ont le même aspect qu'à la figure 4 de la planche 35. La présence de follicules vides prouve que ce poisson a déjà frayé, ce que dénote également l'aspect opaque et ridé de la paroi ovarienne qu'on peut voir à la figure 4 de la planche 36. Les ovocytes de l'ovaire représenté à la figure 3 de la planche 17 sont au même stade que ceux de la figure 4 de la planche 35 (planche 17, fig. 1 et 2), mais comme il n'y a aucun follicule vide et que la paroi ovarienne est plus translucide, il se peut que ce poisson se prépare à sa première fraye.

Mâle

Anatomie générale et histologie

Comme les ovaires, les testicules sont des organes pairs et unis dans leur partie postérieure (planche 37, fig. 1 et 2), qui s'ouvrent dans un canal spermatique court et large débouchant au pore génital. Signalons qu'on ne peut, à proprement parler, nommer ce canal « vas deferens », car ce terme suppose qu'il dérive du canal de Wolff (van der Horst, 1978), ce qui n'est pas le cas chez les téléostéens. Les membranes péritonéales rattachant les testicules sont parcourus sur leur longueur de vaisseaux sanguins, de vaisseaux lymphatiques et de nerfs, à proximité de la région où s'attache le mésorchium (planche 37, fig. 1, 2 et 4; planche 39, fig. 1 et 2). Sur une coupe histologique transversale, la partie du testicule qui se trouve en position distale par rapport à l'attachement du mésorchium semble lobée (planche 38, fig. 2), mais au microscope électronique à balayage (planche 38, fig. 1) on voit que ce n'est pas le cas et qu'il s'agit plutôt d'un feuillet ondulé. Ce feuillet s'agrandit considérablement à mesure que le testicule mûrit. Les cellules germinales sont surtout concentrées dans la partie distale du testicule (planche 37, fig. 3; planche 40, fig. 1) tandis qu'un réseau de canaux efférents parcourt la partie proximale (planche 40, fig. 2). Ces canaux se fusionnent postérieurement et forment un court canal spermatique dont les parois comportent de nombreux replis comme celles de l'oviducte de la femelle. À l'œil nu, il semble qu'un canal spermatique parcourt toute la longueur du testicule, comme chez le muge *Liza dumerili* (van der Horst, 1978) (planche 37, fig. 2), mais à l'examen histologique, il semble qu'il s'agisse d'un réseau de canaux anastomosés (planche 37, fig. 4; planche 39, fig. 1; planche 40, fig. 2) rappelant plutôt ceux de l'épinoche d'*Eucalia inconstans* (Ruby et McMillan, 1970); ces canaux sont tapissés d'un épithélium pavimenteux comme ceux de *L. dumerili.*

Le péritoine forme une enveloppe d'épithélium pavimenteux qui recouvre le testicule (planche 37, fig. 3; planche 41, fig. 1 et 2). Au-dessous, comme dans l'ovaire, on trouve une couche de collagène, puis une couche de cellules de muscles lisses anastomosées, séparées par du collagène. Ces couches sont plus épaisses dans la partie proximale que dans la partie distale du testicule (planche 37, fig. 3 et 4; planche 40, fig. 2; planche 41, fig. 1 et 2); elles sont aussi plus épaisses chez le gros poisson immature (planche 39, fig. 2) que chez le

fish (Plate 37, Fig. 2). No spermatozoa were seen in the efferent ducts of the fish shown in Plate 37, Fig. 2 or Plate 39, Fig. 2, so there is no evidence that these fish have spawned. They may be large immature fish. Extensions from the smooth muscle and collagen layer extend between the tubules containing germinal cells in the distal part of the testis, and the ducts and blood vessels of the proximal part of the testis forming the interstitial tissue. This tissue contains smooth muscle cells, nerves, nerve endings, often associated with the muscle cells as described by Gresik (1973), and occasionally cells containing electron-dense granules which sometimes have a filamentous matrix (Plate 42). Extensive smooth and rough endoplasmic reticulum and mitochondria are also present in these cells, which are probably the steroidogenic Leydig cells similar to those described by Follenius and Porte (1960) and Gresik et al. (1973).

Instead of the term "smooth muscle cell" some authors use the term "myoid" cell (Grier et al. 1980), presumably because the arrangement of dense bodies and filaments is not as distinct as that of typical smooth muscle cells. However, since the staining properties under light microscopy and their location are similar to the smooth muscle cells found in the ovary, the same terminology is used for both.

Development of Testis

Immature

The testis of small, immature fish is thin and translucent (Plate 37, Fig. 1). Only spermatogonia, distinguished by a central nucleus and nucleolus (Groman 1982) can be seen in the distal part of the testis (Plate 43, Fig. 1). Some, especially the more proximal ones, are near the lumen of a tubule or efferent duct (Plate 40, Fig. 1 and 2) but others occur either singly or in groups surrounded by interstitial cells. According to Bowers and Holliday (1961) the efferent ducts extend during development, so that all germ cells in the lobe are incorporated into a tubular system. The efferent ducts (Plate 43, Fig. 2; Plate 44) are lined by squamous cells which vary in shape.

Teleosts do not have a permanent germinal epithelium like that of mammals. Resting spermatogonia, which are present even in ripe testes, form a reserve of cells from which spermatozoa develop in each breeding season.

The spermatogonia are surrounded by Sertoli cells (Plate 45) and basement membranes separate both from the interstitial tissue. The spermatogonia (Plate 46, Fig. 1 and 2) contain electron-dense material closely associated with mitochondria in the cytoplasm (Grier 1975a) as in oöcytes in the period of minor growth (Plate 13, Fig. 1). According to Hamaguchi (1987) the morphology of this material is different in oögonia and prespermatogonia. Sometimes small bridges are seen between adjacent spermatogonia (Plate 45), and the

petit poisson immature (planche 39, fig. 1) et donnent un aspect opaque à la partie proximale du testicule du gros poisson (planche 37, fig. 2). Comme nous n'avons trouvé aucun spermatozoïde dans les canaux efférents représentés à la figure 2 des planches 37 et 39, rien ne permet de dire que les poissons dont proviennent ces spécimens ont frayé. Il peut s'agir de gros poissons immatures. La couche de muscles lisses et de collagène forme des prolongements entre les tubes renfermant les cellules germinales, dans la partie distale du testicule, et entre les canaux et les vaisseaux de la partie proximale, constituant le tissu interstitiel. Ce tissu contient des cellules de muscles lisses, des nerfs, des terminaisons nerveuses, souvent en association avec les cellules musculaires comme le signale Gresik (1973), et dans certains cas des cellules renfermant des granules opaques aux électrons parfois entourés d'une matrice filamenteuse (planche 42). Ces cellules, qui possèdent aussi d'importants réticulums endoplasmiques lisses et granulaires ainsi que de grandes mitochondries, sont probablement les cellules stéroïdogènes de Leydig semblables à celles que décrivent Follenius et Porte (1960) ainsi que Gresik *et al.* (1973).

Certains chercheurs qualifient ces cellules de « myoïdes » (Grier *et al.*, 1980) plutôt que de les appeler « cellules de muscles lisses », probablement parce que la disposition des zones denses et des filaments n'est pas aussi claire que dans les cellules de muscles lisses typiques. Néanmoins, comme elles réagissent de la même façon aux colorations de microscopie optique que les cellules de muscles lisses ovariennes et que leur disposition est semblable, nous employons le même terme que les cellules de l'ovaire.

Développement du testicule

Immature

Chez le petit poisson immature, le testicule est mince et translucide (planche 37, fig. 1). Dans la partie distale, on ne voit que des spermatogonies, reconnaissables à leur noyau nucléolé central (Groman, 1982) (planche 43, fig. 1). Certaines, en particulier les plus proximales, se trouvent près de la lumière d'un tube canal efférent (planche 40, fig. 1 et 2), mais les autres sont entourées de cellules interstitielles, soit séparément, soit en groupes. D'après Bowers et Holliday (1961), les canaux efférents se prolongent durant le développement, de telle sorte que toutes les cellules germinales du lobe se trouvent incorporées dans un réseau tubulaire. Les canaux efférents (planche 43, fig. 2; planche 44) sont tapissés de cellules pavimenteuses de formes diverses.

Les téléostéens n'ont pas d'épithélium germinatif permanent comme celui des mammifères.Les spermatogonies au repos, qu'on trouve même dans les testicules mûrs, constituent la réserve de cellules qui produira des spermatozoïdes à chaque saison de reproduction.

Les spermatogonies sont entourées de cellules de Sertoli (planche 45); chacun de ces deux types de cellules est séparé du tissu interstitiel par une membrane basale. Les spermatogonies (planche 46, fig. 1 et 2) renferment du matériel opaque aux électrons étroitement associé aux mitochondries, dans le cytoplasme (Grier, 1975), comme celui qu'on voit dans les ovocytes en phase d'accroissement mineur (planche 13, fig. 1). Selon Hamaguchi (1987), la morphologie de ce matériel n'est pas la même dans les ovogonies que dans les préspermatogonies. On voit parfois de petits ponts entre

adjacent plasmalemmas are convoluted with electron-dense material between them.

The Sertoli cells are joined by convoluted junctions (Plate 45) and desmosomes (Plate 46, Fig. 1) and sometimes contain dense inclusions. In immature fish they are usually very thin, with few organelles. Sometimes the Sertoli cells are adjacent to the efferent ducts (Plate 46, Fig. 2) and often they have junctions with cells lining the ducts (Plate 45), so there may be no difference between the Sertoli cells and those lining the efferent ducts.

Ripening, ripe and spawning

Male cod mature at a smaller size than do females (Powles 1958; Beacham 1983). (The L_{50} (median length at sexual maturity) was 37 cm for males, 39 cm for females in 1975–79 in NAFO division 4w, which includes Halifax Harbour). The A_{50} (median age at maturity) was 2.7 yr for males, 2.9 yr for females (Beacham 1983), so males also mature at a slightly younger age than females. Each testis is flat and very convoluted at maturity. The distal edge is smooth, not crenulated like that of *Gadus ogac* (Vladykov 1972).

The spermatogonia divide to form primary spermatocytes, which undergo the two divisions of meiosis. The first division results in secondary spermatocytes, which divide rapidly (Selman and Wallace 1986) to form haploid secondary spermatocytes which then divide to form spermatids. Each spermatogonium divides to form eight cells, so the initial mitotic divisions of the spermatogonia regulate the fecundity of the male fish as the mitotic divisions of the oögonia regulate the fecundity of the female.

One fish only 33 cm long, which we received classified as immature, had cysts of spermatogonia in the distal part of the testis (Plate 47, Fig. 1), and little interstitial tissue remaining. Each cyst is surrounded by Sertoli cells. Cysts are also present in the mid-part of the efferent ducts (Plate 47, Fig. 2), but spermatogonia lining the ducts in the proximal part of the testis are single or in small groups (Plate 47, Fig. 3). This fish might be progressing to its first spawning. It is not known if the testis can form spermatogonial cysts and stay at that stage for some time until the fish spawns, or whether the development of cysts indicates that this fish will spawn in the next breeding season. This is similar to the situation in the female, where there is uncertainty as to the longevity of the "circumnuclear ring" stage of the oöcytes.

The testis shown in Plate 48, Fig. 1 has the same gross appearance as that shown in Plate 37, Fig. 2. According to Waiwood (1982), cod in Passamaquoddy Bay off New Brunswick on the East Coast of Canada are 100% mature at 5 years, so this 6-year-old fish (Plate 37, Fig. 2) is probably mature. Using light microscopy, the testis appears to be identical to the immature testis shown in Plate 40, Fig. 1. There are no spermatozoa present in the efferent ducts, so it may not have spawned before, even though it was 47 cm

des spermatogonies voisines (planche 45) et les plasmalemmes adjacents présentent les circonvolutions entre lesquelles se trouve du matériel opaque aux électrons.

Les cellules de Sertoli sont unies par des jonctions à circonvolutions (planche 45) et par des desmosomes (planche 46, fig. 1) et renferment parfois des inclusions opaques. Chez le poisson immature, elles sont habituellement très minces et contiennent peu d'organites. Elles sont parfois proches des canaux efférents (planche 46, fig. 2) et comme souvent elles sont unies aux cellules qui tapissent ceux-ci (planche 45), il se peut qu'il n'y ait pas de différence entre elles.

En voie de maturation, mature et en fraye

La morue mâle parvient à maturité à une plus petite taille que la femelle (Powles 1958; Beacham, 1983). (En 1975–1979, dans la division 4w de l'OPANO, qui comprend le port de Halifax, le L_{50} (longueur moyenne à la maturité sexuelle) était de 37 cm chez les mâles, et de 39 cm chez les femelles). L'âge moyen à maturité (A_{50}) était de 2,7 ans chez les mâles, et de 2,9 ans chez les femelles (Beacham, 1983) : les mâles parviennent donc à maturité un peu plus tôt que les femelles. À maturité, les testicules sont plats et présentent de nombreuses circonvolutions. Le rebord distal est lisse et non pas crénelé comme chez *Gadus ogac* (Vladykov 1972).

Les spermatogonies se divisent, formant les spermatocytes primaires. Ceux-ci subissent deux divisions méiotiques : la première donne des spermatocytes secondaires, qui divisent rapidement (Selman et Wallace, 1986) pour former des spermatocytes secondaires haploïdes qui se divisent à leur tour pour former les spermatides. Comme les spermatogonies donnent chacune 8 cellules, ce sont les premières divisions mitotiques qu'elles subissent qui déterminent la fécondité du mâle, comme les divisions mitotiques que subissent les ovogonies déterminent celle de la femelle.

Chez un poisson mesurant seulement 33 cm qu'on nous a envoyé dans la catégorie des immatures, nous avons vu des groupes de spermatogonies dans la partie distale du testicule (planche 47, fig. 1) et peu de tissu interstitiel. Chaque groupe était entouré de cellules de Sertoli. Il y avait aussi des groupes de spermatogenèse dans la partie médiane des canaux efférents (planche 47, fig. 2), mais les spermatogonies qui tapissaient les canaux de la partie proximale du testicule étaient isolées ou massées en plus petit nombre (planche 47, fig. 3). Ce poisson se préparait peut-être à sa première fraye. On ignore si le testicule peut produire des groupes de spermatogonies et demeurer un certain temps dans cet état, jusqu'à la fraye, ou si la formation de ces groupes signifie que le poisson fraiera à la saison de reproduction suivante. De même, dans le cas de la femelle, on ignore combien de temps exactement dure le stade de « l'anneau périnucléaire » de l'ovocytes.

Le testicule représenté à la figure 1 de la planche 48 a le même aspect macroscopique que celui de la figure 2 de la planche 37. Selon Waiwood (1982), dans la baie Passamaquoddy sur la côte est canadienne au Nouveau-Brunswick, 100 % des morues sont matures à cinq ans : le poisson de six ans (planche 37, fig. 2) dont provient notre spécimen est donc probablement mature. Au microscope optique, le testicule semble identique au testicule immature représenté

long. With T.E.M. (Plate 48, Fig. 1 and 2) the appearance of most of the testis is also like that of the immature fish, although some areas show division of the spermatogonia into spermatocytes (Plate 49, Fig. 1). In Plate 48, Fig. 1 smooth muscle cells can be seen external to the basement membrane. In the rat these cells form a layer around the seminiferous tubule (Dym and Fawcett 1970), but in cod the layer seems to be incomplete. A continuity between two spermatogonia is shown in Plate 48, Fig. 2.

Initially only small cysts of spermatogonia and spermatocytes are formed (Plate 49, Fig. 2), and the gross appearance (Plate 50, Fig. 1) is not much different from a large immature or resting fish (Plate 37, Fig. 2). However as cell divisions take place and the number of germ cells in each cyst increases, the cysts become larger, the tubule lumens become obliterated, and the cytoplasm of the Sertoli cells becomes a thin sheet surrounding the cysts (Plate 49, Fig. 3 and 4).

We found some testes in the resting and early ripening stages in which the proximal ducts were still full of spermatozoa from the previous spawning period (Plate 50, Fig. 2 and 3). These fish were caught in May, so were probably from the spring-spawning population. Similar testes have been described by Sorokin (1960), who states there is great individual variation in the macroscopic and microscopic appearance of the testis as it develops. In Plate 50, Fig. 2 the efferent ducts are greatly distended with spermatozoa (Plate 51, Fig. 1), yet the spermatogonia at the distal edge of the testis have not begun dividing (Plate 51, Fig. 2). In Plate 50, Fig. 3 the ducts are less distended (Plate 51, Fig. 3), although still full of spermatozoa. This is well shown in a scanning electron micrograph (Plate 51, Fig. 4) where less shrinkage has taken place. Large cysts of spermatocytes have formed in the distal part of the testis (Plate 52, Fig. 1 and 2). Apparently, as already described in some female cod, these fish are completing one spawning cycle and starting the next, without a resting period in between. We call these spent-ripening fish. However, the testis of some fish shows little development at the distal edge (Plate 50, Fig. 4; Plate 52, Fig. 3) even when most of the spermatozoa have gone from the efferent ducts, so these fish would have a more recognizable resting period between periods of spawning. According to Sorokin (1960) some individuals more than 80 cm long were still sexually immature, and were very difficult to distinguish from mature fish from which the spermatozoa had disappeared after the last spawning, and before ripening for the next spawning period had started.

In mammals it is relatively easy to distinguish the stages of spermatogenesis, since they develop sequentially from the periphery of the tubule (Clermont 1963). However in cod it is difficult, since the stages are mixed. Using the different staining characteristics of the cells and the reduction in size at each stage, several authors have described the different stages in spermatogenesis (e.g. Moser 1967; Ruby and McMillan 1970; Selman and Wallace 1986). However, I found no consistency in staining, which changed depending on the stage of division of the cell or its size, since the cells are reduced in size after division but enlarge considerably between divisions. With T.E.M.

à la figure 1 de la planche 40. Comme les canaux efférents ne contiennent aucun spermatozoïde, il se peut que le poisson n'ait encore jamais frayé, même s'il mesure 47 cm. Au MET (planche 48, fig. 1 et 2) la plus grande partie du testicule a la même apparence que celui d'un poisson immature, mais dans certaines régions, des spermatogonies se sont divisées en spermatocytes (planche 49, fig. 1). À la figure 1 de la planche 48, on peut voir des cellules de muscles lisses à l'extérieur de la membrane basale. Chez le rat, ces cellules forment une couche autour du tube séminifère (Dym et Fawcett, 1970), mais chez la morue, il semble que cette couche soit incomplète. À la figure 2 de la planche 48, on voit la continuité entre deux spermatogonies.

Au début, il ne se forme que de petits groupes de spermatogonies et de spermatocytes (planche 49, fig. 2) et l'aspect macroscopique du testicule (planche 50, fig. 1) n'est pas très différent de celui d'un gros poisson immature ou au repos (planche 37, fig. 2). Toutefois, comme les cellules germinales se divisent, leur nombre augmente, si bien que les groupes grossissent : la lumière du tube s'oblitère et le cytoplasme des cellules de Sertoli forme alors un mince feuillet autour des groupes (planche 49, fig. 3 et 4).

Nous avons trouvé des testicules au repos et au début de la maturation dans lesquels les canaux proximaux étaient encore remplis de spermatozoïdes formés pour la fraye précédente (planche 50, fig. 2 et 3). Ils provenaient de poissons capturés en mai, qui faisaient donc probablement partie de la population de reproduction printanière. Sorokin (1960) donne le même genre de descriptions et affirme qu'il y a une grande variation individuelle dans l'aspect macroscopique et microscopique du testicule tout au long de son développement. À la figure 2 de la planche 50, les canaux efférents sont fortement dilatés par les spermatozoïdes qu'ils contiennent (planche 51, fig. 1), mais les spermatogonies de la partie distale du testicule n'ont pourtant pas commencé à se diviser (planche 51, fig. 2). À la figure 3 de la planche 50, les canaux sont moins dilatés (planche 51, fig. 3) bien qu'ils soient encore remplis de spermatozoïdes. On le voit nettement au microscope électronique à balayage (planche 51, fig. 4), les tissus s'étant moins contractés. De grands groupes de spermatocytes se sont formés dans la partie distale du testicule (planche 52, fig. 1 et 2). Apparemment, comme nous l'avons déjà vu chez certaines morues femelles, ces poissons arrivent à la fin d'un cycle de reproduction et commencent le suivant, sans passer par une période de repos entre les deux. C'est ce que nous appelons les poissons atrétiques en maturation. Chez certains poissons cependant, on voit peu de signes de développement dans le rebord distal du testicule (planche 50, fig. 4; planche 52, fig. 3) et ce, même lorsque la plupart des spermatozoïdes sont disparus des canaux efférents; ces poissons passeraient donc par une phase de repos plus reconnaissable entre les périodes de reproduction. Sorokin (1960) parle de certains individus de plus de 80 cm, encore sexuellement immatures, qu'il est très difficile de distinguer des poissons matures chez lesquels les spermatozoïdes de la dernière fraye sont disparus mais qui n'ont pas commencé la maturation préparatoire à la fraye suivante.

Chez les mammifères, il est relativement facile de reconnaître les différents stades de la spermatogenèse, car ils se déroulent suivant un certain ordre à partir de la périphérie du tube séminifère (Clermont, 1963). Chez la morue toutefois, il est difficile de les reconnaître car ils sont désordon-

I could only differentiate with certainty the spermatogonia, primary spermatocytes at the pachytene stage when synaptinemal complexes can be seen (Grier 1975), and spermatids. Many descriptions of spermatogenesis in the literature identify only these stages. The other stages labelled in this account are an educated guess only.

Using T.E.M., it can be seen that the distal part of the testis shown in Plate 50, Fig. 3 and Plate 51, Fig. 3 and 4 and Plate 52, Fig. 1 and 2 contains cysts of spermatogonia, spermatocytes and a few spermatids (Plate 53). Each cyst is surrounded by Sertoli cells. The gaps seen between the cells are probably artifacts caused by poor fixation, since this specimen was photographed to show gross morphology before it was fixed for histology. The contents of each cyst divide synchronously (Plate 54, Fig. 1). Junctions between the cells are evident, and bridges like those found in mammalian gonads are also sometimes found, which are believed to help maintain this synchrony (Plate 54, Fig. 2) (Grier 1975a and 1976). At metaphase the condensed chromatin of the chromosomes can be seen, the nuclear membrane disappears, and the centrioles and microtubules are visible (Plate 55, Fig. 1).

Cysts containing the remnants of spermatozoa from the previous spawning season are present in spent-ripening fish (Plate 55, Fig. 2). The Sertoli cells surrounding each cyst phagocytose the spermatozoa, as has been reported in many other fish (Upadhyay and Guraya 1971; Gresik 1975; Pudney and Callard 1984; Hurk et al. 1978; Grier and Abraham 1983; Grier 1975a).

As the testis matures, the tubules elongate and widen (Grier et al. 1987) so that the testis enlarges (Plate 56, Fig. 1 and 3). The specimen shown in Plate 56, Fig. 1 has a gonad which takes up about half the body cavity, whereas that shown in Plate 56, Fig. 3 fills most of the body cavity and milt was expressed when pressure was applied. Both gonads show some zonation, as described by Grier et al. (1987), who found earlier developmental stages distally than proximally in the testis. Some of this can be seen grossly in Plate 56, Fig. 2 and 4, where the testes shown in Fig. 1 and 2 are more translucent than the white, opaque spermatozoa filling the proximal tubules (Plate 58, Fig. 1 and 2). The proportion of spermatozoa is higher in the proximal part of the larger, more ripe (Plate 57, Fig. 2 and Plate 58, Fig. 2) than in the smaller testis (Plate 57, Fig. 1 and Plate 58, Fig. 1) so there is a more distinct separation between the peripheral translucent and proximal white zone in the larger testis (Plate 56, Fig. 4). The processes of the Sertoli cells forming the cyst walls containing ripe spermatozoa separate so that long tubules of spermatozoa are formed in the ripe fish. These become continuous with the efferent ducts, so that the Sertoli cells line these ducts (Grier and Abraham 1983). Fewer spermatozoa are found in the efferent ducts which run the length of the testes of ripening fish than are found in the ducts of a spawning cod with freely running milt (Plate 58, Fig. 4). In the spawning fish the testis is completely opaque (Plate 59, Fig. 1 and 2), because the cysts are full of mature spermatozoa (Plate 58, Fig. 3), and the efferent ducts

nés. Plusieurs chercheurs se sont servis des propriétés de coloration des cellules et de la réduction de la taille cellulaire qui s'observe à chaque stade pour décrire les différentes étapes de la spermatogenèse (p. ex., Moser, 1967; Ruby et McMillan, 1970; Selman et Wallace, 1986). Les propriétés de coloration ne nous ont pas semblé constantes : en effet, elles changent selon le stade de la division ou selon la taille de la cellule, celle-ci diminuant après une division, mais augmentant considérablement entre deux divisions. Au MET, nous n'avons pu reconnaître avec certitude que les spermatogonies, les spermatocytes primaires dans la partie du stade pachytène où se voient des complexes de synapsis (Grier, 1975) et les spermatides. Dans bon nombre des descriptions de la spermatogenèse qu'on trouve dans la littérature, il n'est question que de ces stades. Quant aux autres stades identifiés ici, il s'agit plutôt d'approximations.

Au MET, on peut voir des groupes de spermatogonies, des spermatocytes et quelques spermatides (planche 53) dans la partie distale du testicule représenté à la figure 3 de la planche 50, aux figures 3 et 4 de la planche 51 et aux figures 1 et 2 de la planche 52. Chaque groupe est entouré de cellules de Sertoli. Les espaces qu'on peut voir entre ces cellules sont probablement des artéfacts de fixation, car avant de fixer le spécimen pour l'examen histologique, nous l'avons photographié pour en montrer la morphologie macroscopique. Le contenu de chacun des groupes se divise de façon synchronisée (planche 54, fig. 1). On voit bien les jonctions entre les cellules et parfois, comme dans les gonades mammaliennes, des ponts, qui, croit-on, favoriseraient le synchronisme (planche 54, fig. 2) (Grier, 1975a et 1976). À la métaphase, on peut voir la chromatine condensée, la membrane nucléaire disparaît et les centrioles et les microtubules sont visibles (planche 55, fig. 1).

Chez le poisson atrétique en maturation on trouve des groupes composés des restes de spermatozoïdes produits durant fraye précédente (planche 55, fig. 2). Les cellules de Sertoli qui entourent les groupes de spermatogenèse phagocytent les spertozoïdes, comme on l'a observé chez un bon nombre d'autres poissons (Upadhyay et Guraya, 1971; Gresik, 1975; Pudney et Callard, 1984; Hurk *et al.*, 1978; Grier et Abraham, 1983; Grier, 1975a).

À mesures que la maturation progresse, les tubes s'allongent et s'élargissent (Grier *et al.*, 1987), si bien que le testicule grossit (planche 56, fig. 1 et 3). À la figure 1 de la planche 56, la gonade occupe à peu près la moitié de la cavité corporelle du spécimen, tandis qu'à la figure 3, elle l'occupe presque complètement et libère de la laitance sous la pression. Dans les deux gonades, on peut voir une certaine zonation, comme le décrivent Grier *et al.* (1987); ils ont noté que le développement est moins avancé dans la partie distale du testicule que dans la partie proximale, ce qui se voit partiellement à l'échelle macroscopique aux figures 2 et 4 de la planche 56 où sont représentés à plus fort grossissement les testicules des figures 1 et 2. Les groupes de spermatogenèse de la partie distale, composés surtout de spermatocytes (planche 57, fig. 1 et 2), sont plus translucides que les spermatozoïdes blancs et opaques qui remplissent les tubes proximaux (planche 58, fig. 1 et 2). Comme la proportion de spermatozoïdes est plus élevée dans la partie proximale du gros testicule plus mature (planche 57, fig. 2; planche 58, fig. 2) que dans le petit testicule (planche 57, fig. 1; planche 58, fig. 1), la zone périphérique translucide et la zone proximale blanche sont plus nettement séparées

are thick-walled and also filled with spermatozoa (Plate 58, Fig. 4).

When the germ cells are examined in more detail, it can be seen that cysts containing all stages of spermatogenesis are present in ripening fish (Plate 60, Fig. 1 and 2). As the spermatozoa mature, they become aligned so that their flagella lie alongside each other and the heads face the interstitial tissue between the tubules.

With T.E.M. synaptinemal complexes (Plate 61, Fig. 1 and 2) (Grier 1976) can be seen in primary spermatocytes. Spermatids can easily be recognized as nuclear condensation starts around one side of the nucleus (Plate 61, Fig. 1) and flagella start to form. In Plate 61, Fig. 2, primary spermatocytes with synaptinemal complexes, and 2 cysts containing smaller cells, which are presumably secondary spermatocytes and spermatids, are shown. The Sertoli cells at this stage enlarge and contain many vacuoles and electron-dense inclusions as well as extensive smooth endoplasmic reticulum and Golgi apparatus (Plate 62, Fig. 1). This has been reported in many species, and it has been suggested that either steroid hormone synthesis occurs in these as well as in the interstitial Leydig cells, or that this increased activity may be associated with metabolites and hormones that pass through the Sertoli cells to the developing germ cells in the cyst (Upadhyay and Guraya 1971; Pudney and Callard 1984, and Pascolini et al. 1985).

A barrier was found between the blood supply and the contents of the cysts in the rat (Dym and Fawcett 1970). This barrier consisted partly of smooth muscle cells, which form a more complete layer than around the tubules in the rat than in the cod, and also a more complete layer of Sertoli cells. It has been found in fish that horseradish peroxidase and lanthanum chloride penetrate the Sertoli cells around the spermatogonia, but not ripe cysts (Abraham et al. 1980a and b; Shibata and Hamaguchi 1986), indicating that the Sertoli cells control the environment of the ripening spermatozoa. Desmosome-like junctions between Sertoli and germ cells are found in mammals and reptiles, but are rare in fish and amphibia (Sprando and Russell 1987). They were not seen in cod, although the membranes of these cells are often closely associated with each other (Plate 62, Fig. 1). Desmosomes were often seen between adjacent Sertoli cells (Plate 62, Fig. 2).

Interstitial tissue in which isolated or groups of spermatogonia can be seen occurs between the tubules (Plate 63, Fig. 1) (Weisel 1943). These spermatogonia will give rise to succeeding generations of spermatozoa (Yasutake and Wales 1983). Using Masson's stain the smooth muscle cells can be seen to form a regular parallel (Plate 63, Fig. 2) or criss-cross arrangement (Plate 63, Fig. 3 and 4) in the walls of the tubules. These cells are contractile in mammals (Dym and Fawcett 1970), where they propel the immobile spermatozoa (Hargrove et al. 1977); and also in lower vertebrates (Patt and Patt 1969).

Leydig cells in the interstitial tissue have been shown to produce steroid hormones (Loir 1988). They are easily seen in the maturing testes of some fish (Hurk 1973), and Woodhead and Woodhead (1965) reported

dans le gros testicule (planche 56, fig. 4). Les prolongements des cellules de Sertoli formant la paroi des groupes de spermatogenèse se séparent lorsque les spermatozoïdes sont matures, si bien qu'il se forme de longs tubes de spermatozoïdes chez le poisson mature. Comme ces tubes se joignent aux canaux efférents, ceux-ci sont tapissés de cellules de Sertoli (Grier et Abraham, 1983). Les spermatozoïdes sont moins nombreux dans les canaux efférents parcourant la longueur des testicules des poissons en maturation que dans ceux d'une morue mâle en fraye dont la laitance s'écoule librement (planche 58, fig. 4). Chez le poisson en fraye, le testicule est complètement opaque (planche 59, fig. 1 et 2) car les groupes de spermatogenèse ne comportent que des spermatozoïdes matures (planche 58, fig. 3) et les canaux efférents, dont les parois sont épaisses, sont remplis de spermatozoïdes (planche 58, fig. 4).

Un examen plus détaillé des cellules germinales révèle que les groupes de spermatogenèse du poisson en maturation contiennent des cellules de tous les stades (planche 60, fig. 1 et 2). Les spermatozoïdes matures sont disposés de telle façon que leurs flagelles se trouvent côte à côte, tandis que leurs têtes font face au tissu interstitiel occupant l'espace entre les tubes.

Au MET, on peut voir les complexes de synapsis (planche 61, fig. 1 et 2) (Grier, 1976) dans les spermatocytes primaires. Les spermatides se reconnaissent facilement par la condensation qui s'amorce dans un côté du noyau (planche 61, fig. 1) et le flagelle qui commence à se former. À la figure 2 de la planche 61 on voit des spermatocytes primaires avec des complexes de synapsis et deux groupes de spermatogenèse composés de cellules plus petites qui sont probablement des spermatocytes secondaires et des spermatides. À ce stade, des cellules de Sertoli grossissent et renferment un grand nombre de vacuoles et d'inclusions opaques aux électrons ainsi qu'un réticulum endoplasmique lisse et un appareil de Golgi bien développés (planche 62, fig. 1). On a vu la même chose chez bon nombre d'autres espèces et l'on a avancé l'hypothèse que des hormones stéroïdes sont synthétisées dans ces cellules, de même que dans les cellules de Leydig du tissu interstitiel, ou encore que cette augmentation d'activité est due au fait que des métabolites et des hormones passent par les cellules de Sertoli pour atteindre les cellules germinales dans les groupes de spermatogenèse (Upadhyay et Guraya, 1971; Pudney et Callard, 1984; Pascolini *et al.*, 1985).

Chez le rat (Dym et Fawcett, 1970), le contenu des groupes de spermatogenèse est séparé du sang en circulation par une barrière, constituée en partie de cellules de muscles lisses, qui forment chez le rat une couche plus complète que celle qui entoure les tubes chez la morue, et d'une couche de cellules de Sertoli également plus complète. On a constaté que chez les poissons, la peroxydase du raifort et le chlorure de lanthanum pénètrent dans les cellules de Sertoli entourant les spermatogonies, mais non dans les groupes de cellules sexuelles matures (Abraham *et al.*, 1980a et b; Shibata et Hamaguchi, 1986) : les cellules de Sertoli contrôlent donc l'environnement des spermatozoïdes en maturation. On trouve des jonctions semblables à des desmosomes entre les cellules de Sertoli et les cellules germinales chez les mammifères et les reptiles, mais elles sont rares chez les poissons et les amphibiens (Sprando et Russell, 1987). Nous n'en avons pas vu chez la morue, même si les membranes de ces deux types de cellules sont souvent étroitement associées (planche 62, fig. 1). Par contre, nous avons souvent trouvé

that they could also be easily recognized in cod using Masson's stain, because they have coarse granules in the cytoplasm. They were not obvious in our preparations, but are visible occasionally (Plate 64, Fig. 1). Using T.E.M. cells are found in all stages of the reproductive cycle, including immature fish (Plate 42), which have smooth endoplasmic reticulum and dense granules (Plate 64, Fig. 2; Plate 65, Fig. 1), typical of steroidogenic cells. Gresik (1973) found nerve terminals closely associated with Leydig cells, but these were not seen in cod.

There has been much confusion in the literature about possible steroid synthesis by Sertoli and Leydig cells because sudanophilia was thought to indicate steroidogenesis (Marshall and Lofts 1956; Upadhyay and Guraya 1971). However sudanophilia and steroidogenesis may not be related (van den Hurk 1973; Grier and Linton 1977). Grier (1981) states that lipophilia is variable in Leydig cells of teleosts. Lipid was found in the Leydig cells of the medaka (Takahashi and Iwasaki 1973), and the Leydig and Sertoli cells of *Anabas testudineus* (Yasin and Ahsan 1980). Groman (1982) reported there were macrophages and granular leukocytes but no Leydig cells in the interstitial cells of striped bass. Specific histochemical tests for steroid dehydrogenases as employed by Bara (1965, 1969), Wiebe (1968), Hurk (1973), Hurk et al. (1978), and Yasin and Ahsan (1980) need to be carried out to discriminate with certainty between Leydig and other interstitial cells.

Wandering cells, presumably macrophages, sometimes occur in cysts of mature spermatozoa which contain many vacuoles and well developed smooth endoplasmic reticulum (Plate 61, Fig. 1) and have phagocytic activity (Plate 62, Fig. 2).

Development of the Spermatozoon

Flagellum development starts at the periphery of the spermatid (Grier 1975b) where the centrioles, Golgi apparatus and mitochondria are situated (Plate 66, Fig. 1). The plasmalemma becomes indented around the base of the flagellum, which is pulled towards the nucleus by microtubules. Chromatin becomes condensed peripherally on the side near the flagellum

des desmosomes entre des cellules de Sertoli adjacentes (planche 62, fig. 2).

Entre les tubes, il y a du tissu interstitiel dans lequel on trouve des spermatogonies, isolées ou regroupées (planche 63, fig. 1) (Weisel, 1943), desquelles dériveront les spermatozoïdes des générations suivantes (Yasutake et Wales, 1983). Colorées suivant la méthode de Masson, les cellules de muscles lisses apparaissent dans un arrangement régulier parallèle (planche 63, fig. 2) ou croisé (planche 63, fig. 3 et 4) dans les parois des tubes. Ces cellules sont contractiles chez les mammifères (Dym et Fawcett, 1970), chez lesquels elles propulsent les spermatozoïdes, qui ne sont pas mobiles (Hargrove *et al.*, 1977), ainsi que chez les vertébrés inférieurs (Patt et Patt, 1969).

On a montré que les cellules de Leydig du tissu interstitiel produisent des hormones stéroïdes (Loir, 1988). On les voit facilement dans les testicules en maturation de certains poissons (Hurk, 1973); Woodhead et Woodhead (1965) signalent que chez la morue aussi elles sont facilement identifiables dans des tissus colorés suivant la méthode de Masson, car leur cytoplasme renferme de gros granules. Dans nos préparations, elles ne sont pas très apparentes, mais on en voit par endroits (planche 64, fig. 1). Au MET, à tous les stades du cycle reproducteur, et notamment chez le poisson immature (planche 42), on trouve des cellules à réticulum endoplasmique lisse et à granules opaques (planche 64, fig. 2; planche 65, fig. 1), ce qui est caractéristique des cellules stéroïdogènes. Gresik (1973) a vu des terminaisons nerveuses en étroite association avec les cellules de Leydig, mais on n'en a pas trouvé chez la morue.

Nous avons constaté qu'il y a dans la littérature une grande confusion au sujet de l'activité de stéroïdogenèse présumée des cellules de Sertoli et des cellules de Leydig, activité que la sudanophilie est supposée dénoter (Marshall et Lofts, 1956; Upadhyay et Guraya, 1971). Or, il se peut qu'il n'y ait pas de lien entre la sudanophilie et la stéroïdogenèse (van den Hurk, 1973; Grier et Linton, 1977). Selon Grier (1981), la lipophilie des cellules de Leydig est variable chez les téléostéens. On a trouvé des lipides dans les cellules de Leydig d'*Orzysias latipes* (Takahashi et Iwasaki, 1973); on a aussi détecté dans les cellules de Leydig et dans les cellules de Sertoli d'*Anabas testudineus* (Yasin et Ahsan, 1980). Groman (1982) a trouvé des macrophages et des granulocytes dans le tissu interstitiel du bar rayé, mais aucune cellule de Leydig; il y aurait lieu de faire une analyse histochimique pour rechercher expressément des déshydrogénases de stéroïdes, comme l'on fait Bara (1965, 1969), Wiebe (1968), Hurk (1973), Hurk *et al.* (1978) et Yasin et Ahsan (1980), afin de différencier de façon certaine les cellules de Leydig des autres cellules du tissu interstitiel.

Dans les groupes de spermatozoïdes matures, on trouve parfois des cellules errantes, probablement des macrophages, qui possèdent de nombreuses vacuoles ainsi qu'un réticulum endoplasmique lisse bien développé (planche 61, fig. 1), et qui ont une activité de phagocytose (planche 62, fig. 2).

Développement du spermatozoïde

La flagelle commence à se former à la périphérie de la spermatide (Grier, 1975b), là où se trouvent les centrioles, l'appareil de Golgi et les mitochondries (planche 66, fig. 1). Le plasmalemme s'échancre à la base du flagelle, qui est tiré vers le noyau par les microtubules. La chromatine se condense en périphérie, du côté du flagelle (planche 66, fig. 2);

(Plate 66, Fig. 2), which is already several times the length of the cell. The proximal centriole becomes attached to the nuclear membrane by microtubules (Plate 66, Fig. 3), and the nuclear membrane is indented in the region of attachment.

The part of the nucleus near the flagellum then becomes flattened (Plate 66, Fig. 4) and mitochondria are present surrounding the flagellum at the periphery of cell. Groups of flagella are now oriented in parallel between the spermatids (Plate 66, Fig. 5). No special association of the spermatids with the Sertoli cells was seen. In *Poecilia latipinna* (Grier 1975 a) the spermatid nuclei become surrounded by the processes of the Sertoli cells so that the periphery of the spermatophore is anchored.

The nucleus now elongates (Plate 67, Fig. 1), and chromatin condensation is completed (Plate 67, Fig. 2, 3 and 4), but no microtubules were seen as described in the mosquitofish, *Gambusia affinis,* (Grier 1975b) probably because as in the Japanese medaka *Oryzias latipes,* (Grier 1976) which also has no microtubules, the nucleus not is so elongate. Also nuclear shaping concides with chromatin condensation and according to Grier (1975b) either this or microtubules can give rigidity to the nuclear form.

No acrosome is present in teleosts. It and the subacrosomal complex may contain lysosomal enzymes for penetrating the egg, which are unnecessary in teleosts where a micropyle is present (Nicander 1970). Billard (1970) classified fish spermatozoa according to their degree of morphological complexity. The cod spermatozoon seems to be similar to that of trout or *O. latipes* (Grier 1976), with a head which is only slightly elongated, a recognizable proximal and distal centriole, and a mid-piece containing a disorganized association of mitochondria and vesicles (Plate 67, Fig. 5) (Billard 1983). The mid-piece is longer in cod, with a deeper invagination of the plasmalemma around the flagellum (Plate 67, Fig. 3 and 4). Most fish (Drozdov et al. 1981; Grier et al. 1978; Selman and Wallace 1986) have more complex spermatozoa, with highly organized mitochondria closely associated with the flagellum. The proximal centriole is often not recognizable. The outer doublets of the flagellum of the cod spermatozoon are continuous with those in the distal centriole or basal body (Plate 67, Fig. 2). The central doublet is missing in the centrioles.

In transverse section it can be seen that as the chromatin in the nucleus condenses, the nucleus wraps around the flagellum, remaining open on one side (Plate 68, Fig. 1). The nucleus is shown around the distal centriole or basal body in Plate 68, Fig. 2. In this micrograph cross-sections of free flagella can also be seen. Often the flagella of spermatozoa have lateral lobes, which presumably help in swimming (Drozdov et al. 1981), but these do not seem to be present in cod. The nuclear membrane (Plate 68, Fig. 3) and then the nucleus (Plate 68, Fig. 4 and 5) fuse, although these may remain unfused near the base of the spermatozoon (Plate 68, Fig. 6). This interpretation is supported by S.E.M. (Plate 68, Fig. 7), where a groove can be seen on one side near the base of the head of the spermatozoon. The cytoplasm seems to be missing in this micrograph, and often seems to be incomplete in transmission electron micrographs as well.

la longueur de ce dernier dépasse déjà plusieurs fois celle de la cellule. Les centrioles proximaux s'attachent par des microtubules à la membrane nucléaire (planche 66, fig. 3), qui est échancrée dans cette région.

La partie du noyau qui se trouve près du flagelle s'aplatit alors (planche 66, fig. 4) et l'on voit des mitochondries autour du flagelle, à la périphérie de la cellule. Entre les spermatides, les groupes de flagelles sont orientés parallèlement (planche 66, fig. 5). Nous n'avons observé aucune association spéciale entre les spermatides et les cellules de Sertoli. Chez *Poecilia latipinna* (Grier, 1975 a), les prolongements des cellules de Sertoli entourent le noyau de la spermatide, de sorte que la périphérie du spermatophore se trouve ancrée.

Le noyau s'allonge (planche 67, fig. 1), la chromatine est complètement condensée (planche 67, fig. 2, 3 et 4), mais il n'y a pas de microtubules comme chez la gambusie *Gambusia affinis* (Grier, 1975b), probablement parce que, comme chez *Oryzias latipes* (Grier, 1976), qui n'a pas de microtubules non plus, le noyau nest pas aussi allongé. En outre, la forme du noyau coïncide avec la condensation de la chromatine et, selon Grier (1975b), c'est soit la chromatine, soit les microtubules qui donnent de la rigidité à la forme nucléaire.

Il n'y a pas d'acrosome chez les téléostéens. L'acrosome et le complexe sub-acrosomien peuvent contenir des enzymes lysosomiales, qui servent à la pénétration de l'œuf, mais celles-ci ne sont pas nécessaires chez les téléostéens en raison de la présence du micropyle (Nicander, 1970). Billard (1970) a classé les spermatozoïdes des poissons suivant leur degré de complexité morphologique. Le spermatozoïde de la morue paraît semblable à celui de la truite ou d'*O. latipes* (Grier, 1976) : la tête n'est que légèrement allongée, le centriole proximal et le centriole distal sont bien reconnaissables et la pièce intermédiaire contient une association désorganisée de mitochondries et de vésicules (planche 67, fig. 5) (Billard, 1983). La pièce intermédiaire est plus longue chez la morue et la plasmalemme s'invagine plus profondément autour du flagelle (planche 67, fig. 3 et 4). Chez la plupart des poissons (Drozdov *et al.,* 1981; Grier *et al.,* 1978; Selman et Wallace, 1986), le spermatozoïde est plus complexe et des mitochondries très organisées sont étroitement associées au flagelle. Le centriole proximal n'est souvent plus reconnaissable. Chez la morue, les tubules externes du flagelle du spermatozoïde de la morue sont en continuité avec ceux du centriole distal, ou corpuscule basal (planche 67, fig. 2). Les centrioles n'ont pas de tubules centraux.

Sur une coupe transversale, on peut voir qu'à mesure que la chromatine se condense, le noyau s'enroule autour du flagelle, mais qu'il reste un côté découvert (planche 68, fig. 1). À la figure 2 de la planche 68, on peut voir le noyau autour du centriole distal, ou corpuscule basal; on peut aussi voir des flagelles libres en coupe transversale. Souvent le flagelle porte des lobes latéraux, qui aident probablement le spermatozoïde à nager (Drozdov *et al.,* 1981) mais il ne semble pas qu'il y en ait chez la morue. La membrane nucléaire (planche 68, fig. 3), puis le noyau (planche 68, fig. 4 et 5) se fusionnent, mais peuvent rester séparés près de la base du spermatozoïde (planche 68, fig. 6). Cette interprétation est corroborée par l'examen du spermatozoïde au MEB (planche 68, fig. 7), qui permet de voir un sillon sur l'un des côtés, près de la base de la tête du spermatozoïde. Le cytoplasme semble disparu dans cette coupe et, souvent, il apparaît également incomplet au microscope électronique à transmission.

Spermatozoa are immobile while in the testis. It has been suggested that one of the functions of the barrier formed by the Sertoli cells may be to provide an environment high in K^+ and low in Na^+ compared to blood plasma because the spermatozoa are immobile in these conditions (Marshall 1986; Marshall and Bryson 1988). They are mobile for only a short period after leaving the fish (Abraham 1981; Billard and Cosson 1988), so possibly the organelles in the cytoplasm are unnecessary.

Spent and Ripening

The gonad shown in Plate 59, Fig. 3 and 4, was assumed to be ripening, since it only fills part of the body cavity. Histological studies, however, show that the ducts are full of mature spermatozoa (Plate 69, Fig. 1 and 2), so the testes appear to be white, and there is no translucent zone at the distal edge of the lobes (Plate 59, Fig. 4). Only a few spermatogonia, which will give rise to spermatozoa in the next spawning season, are present at the tip of the lobes. Futher stages in which the spermatozoa become more restricted to the proximal part of the testis leaving a translucent distal border (Plate 50, Fig. 2), and in which cysts of spermatogonia and spermatocytes start to form (Plate 50, Fig. 3) in the distal part of the lobes have already been shown.

Abnormalities

The only abnormalities noted were granulomas surrounding the microsporidian *Loma morhua* in one ovary as described by Morrison (1983). None were noted in testes.

Problems of Staging Fish

Because the reproductive cycle is continuous, to divide it into "stages" is artificial and confusing. For example, we found that some samples recorded as "resting" based on gross morphology, had some oöcytes starting the phase of major growth or spermatogonia starting to divide, so were in fact moving into the ripening stage. The spent and spent-ripening fish shown in Plate 36 have remains of follicles, and also oöcytes starting the phase of major growth, so were apparently recovering and moving into the ripening stage at the same time, as were the testes shown in Plate 50, Fig. 2 and 3.

It is difficult to tell whether a fish has spawned and is in a resting stage or whether it is a virgin fish. The presence of empty follicles or atretic follicles containing hydrated eggs indicates that a female fish has spawned. These were seen in December, May and June. However, two females 75 cm and 81 cm long were caught in June and had small ovaries with no empty follicles (Plate 12, Fig. 1 and 2). These could have been large virgin fish, or fish in a prolonged resting period so that all signs of spawning had disappeared. In males, the presence of spermatozoa in the efferent ducts indicates that they had spawned, (Plate

Les spermatozoïdes sont immobiles tant qu'ils sont dans le testicule. Certains chercheurs pensent que l'une des fonctions de la barrière de cellules de Sertoli serait de créer un milieu riche en K^+ et pauvre en Na^+ par comparaison au plasma sanguin, car les spermatozoïdes ne sont pas immobiles dans de telles conditions (Marshall, 1986; Marshall et Bryson, 1988). Comme les spermatozoïdes ne sont mobiles que pendant un court laps de temps après qu'ils ont été expulsés (Abraham, 1981; Billard et Cosson, 1988), les organites cytoplasmiques leur sont peut-être inutiles.

Atrétique et en maturation

La gonade représentée aux figures 3 et 4 de la planche 59 était présumée en maturation, car elle ne remplissait qu'une partie de la cavité corporelle; les études histologiques ont toutefois révélé que les canaux sont remplis de spermatozoïdes matures (planche 69, fig. 1 et 2), ce qui fait que les testicules paraissent blancs et qu'il n'y a pas de zone translucide dans le rebord distal des lobes (planche 59, fig. 4). Seules quelques spermatogonies, desquelles seront issus les spermatozoïdes de la fraye suivante, se voient à la pointe des lobes. On a déjà montré des spécimens de stades plus avancés où les spermatozoïdes sont plus concentrés dans la partie proximale du testicule, ce qui laisse une bordure translucide en région distale (planche 50, fig. 2), alors que des groupes de spermatogonies et de spermatocytes commencent à se former (planche 50, fig. 3) dans la partie distale des lobes.

Anomalies

Les seules anomalies que nous avons relevées sont des granulomes entourant des microsporidies, plus précisément *Loma morhua*, dans un ovaire. Morrison (1983) signale qu'on n'a rien trouvé dans les testicules.

Problèmes de la détermination du stade de maturation

Lorsqu'on décrit un cycle de reproduction en « stades », un processus continu se trouve artificiellement divisé, ce qui entraîne une certaine confusion. Par exemple, chez certains des poissons classés « au repos » d'après leur morphologie macroscopique, nous avons trouvé des ovocytes au début de la phase d'accroissement majeur ou des spermatogonies qui commençaient à se diviser, si bien que ces spécimens étaient en fait au début de la maturation. Chez les poissons en atrésie et les spécimens atrétiques en maturation de la planche 36, nous avons trouvé des restes de follicules ainsi que des ovocytes amorçant la phase d'accroissement majeur : ces spécimens étaient donc apparemment en récupération et en même temps au début de la maturation, comme ceux des figures 2 et 3 de la planche 50.

Il est difficile de dire si un poisson a frayé et est en phase de repos ou s'il est encore vierge. La présence de follicules vides ou atrétiques contenant des œufs hydratés chez une femelle indique que celle-ci a frayé : c'est ce que nous avons vu chez les poissons capturés en décembre, mai et juin. Néanmoins, les ovaires de deux femelles de 75 cm et de 81 cm capturées en juin étaient petits et ne contenaient aucun follicule vide (planche 12, fig. 1 et 2). Il s'agissait peut-être de gros poissons vierges ou de poissons dont la phase de

50, Fig. 2, 3 and 4; Plate 55, Fig. 2) but the large males shown in Plate 37, Fig. 2; Plate 39, Fig. 2; and Plate 48, Fig. 1, had no spermatozoa in their efferent ducts. Males with spermatozoa were found in April, May and June and were 41, 53 and 58 cm long, males without were found in April and May and were 47, 54 and 56 cm long, so in males and females both groups are similar in size, and occur at the same time of year.

Female fish which will spawn the following year have oöcytes in the circumnuclear ring stage according to Shirokova (1977) and Holdway and Beamish (1985), but this condition may persist for several years according to Shirokova, or only until the next spawning season according to Holdway and Beamish. In the same way formation of cysts of spermatogonia in the male presumably indicate that it is preparing to spawn.

We found, as did Shirokova (1977), that fish at all stages of maturity can be found in catches at almost any time of the year. This is because cod, being batch-spawners spawn over a long period of time, and also because young cod spawn later than older cod. Also, different populations may spawn at different times. Most of our cod were caught in the approaches to Halifax Harbour so that they could be brought ashore live to enable good gross photographs and quick fixation to be done, but unfortunately such samples would include the fall spawning population already mentioned (McKenzie 1940), as well as spring spawning fish from offshore. Shirokova (1969) suggested that not all cod spawn every year, which might explain why some resting fish are found throughout the year, whereas others always show signs of recovering from the last spawning period and/or ripening.

The gonad varies considerably in weight at different stages of the reproductive cycle (Krivobok and Tokareva 1972), and the relative weight of the gonad to the rest of the body, the coefficient of maturity, can be helpful in staging, although there is considerable individual variation (Sorokin 1960). The gonads were not weighed in this study, since they had to be fixed as quickly as possible for light and electron microscopy.

It is obviously impossible to study large numbers of fish histologically, especially at the ultrastructural level. Because there is much individual variation, it is difficult to sort out the common stages in the reproductive cycle. However, the data given in this report can be summarized to give the following general description of the different stages.

repos s'est prolongée, si bien que les signes de fraye sont tous disparus. Chez les mâles, la présence de spermatozoïdes dans les canaux signifie qu'ils ont frayé (planche 50, fig. 2, 3 et 4; planche 55, fig. 2); or il n'y avait pas de spermatozoïdes dans les canaux efférents des gros mâles représentés à la figure 2 des planches 37 et 39 et à la figure 1 de la planche 48. Les mâles chez lesquels nous avons trouvé des spermatozoïdes ont été capturés en avril, mai et juin et mesuraient 41 cm, 53 cm et 58 cm, tandis que ceux qui n'en avaient pas ont été capturés en avril et mai et mesuraient 47 cm, 54 cm et 56 cm : ainsi, chez les mâles comme chez les femelles, on trouve à la même époque de l'année des poissons de même taille, mais de stades différents.

Chez les femelles qui doivent frayer l'année suivante, les ovocytes sont au stade de l'anneau périnucléaire d'après Shirokova (1977) et d'après Holdway et Beamish (1985); Shirokova signale toutefois que cet état peut persister plusieurs années, tandis que selon Holdway et Beamish, il peut ne durer que jusqu'à la saison de fraye suivante. De même, la formation de groupes de spermatogonies chez le mâle serait un signe de préparation à la fraye.

Nous avons constaté comme Shirokova (1977), que l'on peut trouver des poissons de tous les stades de maturation pratiquement à n'importe quelle époque de l'année. Ce phénomène est dû au fait que chez la morue, la ponte, étant discontinue, peut durer longtemps, et que les jeunes frayent plus tard que les plus âgés. En outre, différentes populations peuvent frayer à différentes époques. La plupart des morues que nous avons étudiées ont été capturées aux environs du port d'Halifax, car nous voulions des spécimens vivants pour avoir de la qualité dans la photographie de l'aspect macroscopique et pour la fixation rapide des tissus; malheureusement, ces échantillons comprenaient des poissons de la population de reproducteurs d'automne, dont nous avons déjà parlé (McKenzie, 1940), et des reproducteurs de printemps de la zone hauturière ce qui a rendu difficile la détermination des stades de maturation. Shirokova (1969) a émis l'hypothèse que les morues ne frayent pas toutes chaque année, ce qui expliquerait pourquoi nous avons trouvé des poissons au repos tout au long de l'année, alors que d'autres présentaient des signes de récupération ou de maturation ou de ces deux stades à la fois.

Le poids des gonades varie considérablement selon le stade de maturation (Krivobok et Tokareve, 1972); le poids relatif des gonades par rapport au reste du corps, ou coefficient de maturité, peut être utile pour déterminer le stade de maturation, mais il y a beaucoup de variation individuelle (Sorokin, 1960). Nous n'avons pas pesé les gonades, car nous voulions les fixer aussi rapidement que possible pour l'étude au microscope optique et au microscope électronique.

On comprendra sans peine qu'une étude histologique ne peut porter sur un grand nombre de spécimens, surtout lorsqu'on s'intéresse à l'ultrastructure. Comme il y a beaucoup de variations individuelles, il est difficile de définir les stades classiques du cycle reproducteur. Néanmoins, en récapitulant ce que nous venons de voir, nous pouvons faire la description sommaire qui suit.

Summary of Reproductive Stages

Reproductive Stage	General Description	
	Gross	Microscopic (L.M.)
FEMALE		
Immature	Ovary small; restricted to posterior part of body cavity. Translucent in small fish, but more opaque in larger fish.	Ovary wall thin. Oöcytes vary from small (about 20 μm) with pale uniform cytoplasm to larger with basophilic cytoplasm apart from light ring of mitochondria around nucleus. Oöcytes up to about 130 μm in diameter are irregular in outline, then become round. Several nucleoli at periphery of nucleus. As fish becomes larger, ovary wall thickens. Ring of mitochondria in oöcytes starts to move away from nucleus — "circumnuclear ring" stage. Other oöcytes remain small throughout spawning cycle, and form reserve from which oöcytes will develop in next spawning season.
Mature		
— Ripening 1	Ovary becomes firm. Still small at beginning of stage, then starts to enlarge. Blood vessels visible.	Oöcytes start phase of major growth. Zona radiata first appears as eosinophilic ring; then cortical alveoli appear in peripheral cytoplasm.
— Ripening 2	Ovary continues to enlarge, occupying about half the body cavity. Becomes opaque and cream in colour. Individual eggs can be seen with the naked eye, giving the ovary a granular appearance. Blood vessels prominent.	Yolk droplets first appear as small inclusions between vesicles, then enlarge and fill whole cytoplasm, restricting cortical alveoli to periphery. Zona radiata widens and forms two layers in which radial striations can be seen. Outline of nucleus becomes irregular, and nucleoli become detached from periphery. In later part of stage, nucleus moves towards micropyle, and oöcyte is closely associated with ovigerous membrane.
— Ripe and Spawning	Ovary fills most of body cavity. Translucent as well as opaque eggs can be seen. Eggs easily released from vent at end of stage.	Oöcytes hydrate in batches. Yolk appears as homogenous mass. Layer of cortical alveoli can be seen beneath egg membrane. Follicle and overlying ovigerous membrane ruptures, releasing egg into lumen of ovary.
— Spent	Ovary shrunken, soft and flabby with whitish cast.	Empty follicles and a few atretic hydrated oöcytes present. Small oöcytes and oöcytes up to start of formation of zona radiata and cortical alveoli.
Either —		
Spent — Ripening	Ovary becomes firmer but still has whitish cast.	Oöcytes start vitellogenesis, empty follicles but no atretic hydrated oöcytes visible.
Or		
— Resting	Ovary small with whitish cast.	Larger oöcytes in circumnuclear ring stage.
MALE		
Immature	Testis small and translucent, flat proximal to mesorchium, forming frill distally. More opaque in larger fish.	Wall thin. Spermatogonia present, single or in small groups.
Mature		
— Ripening 1	Testis becomes larger and pink in colour.	Cysts of spermatocytes form.
— Ripening 2	Testis occupies about half ventral cavity and begin to turn white. In later part of stage proximal testis white, distal translucent.	All stages in development of spermatozoa present. Earlier stages predominate along distal edge. In later stages cysts containing mature spermatozoa break down and coalesce to form tubules filled with spermatozoa, but lined with developing cysts. Few spermatozoa in large efferent ducts near mesorchium.
— Ripe and Spawning	Testis white. Spermatozoa easily released from vent in later part of stage.	All tubules and efferent ducts packed with spermatozoa. Few developing cysts left in early part of stage. Single or small groups of spermatogonia in lining of tubules, which will give rise to spermatozoa in next spawning season.

Summary of Reproductive Stages

Reproductive Stage	General Description	
	Gross	Microscopic (L.M.)
— Spent	Proximal testis white and flabby. Distal testis develops translucent border as ripe spermatozoa are removed.	Tubules contain spermatozoa, but few in large efferent ducts near mesorchium. Spermatogonia in distal part of testis.
Either		
— Spent — ripening	Proximal testis white, distal testis developed into pink frill.	Cysts of spermatogonia and spermatocytes form in distal part of testis, spermatozoa still visible in proximal part.
Or		
— Resting	Testis small, proximal testis opaque.	Distally only spermatogonia present. Spermatozoa may still be present in efferent ducts.

Description sommaire du cycle reproducteur

Stade	Description générale	
	Aspect macroscopique	Aspect microscopique (MO)
FEMELLE		
Immature	Ovaire petit n'occupant que la partie postérieure de la cavité du corps. Translucide chez le petit poisson, mais plus opaque chez le gros poisson.	Paroi ovarienne mince. Les ovocytes peuvent être petits (environ 20 μm) avec un cytoplasme uniforme et pâle, ou gros, avec un cytoplasme basophile séparé de l'anneau de mitochondries pâle entourant le noyau. Jusqu'à environ 130 μm de diamètre, les ovocytes ont une forme irrégulière, puis ils s'arrondissent. Le noyau comporte plusieurs nucléoles en périphérie. À mesure que le poisson grossit, la paroi ovarienne s'épaissit. L'anneau de mitochondries de l'ovocyte commence à s'éloigner du noyau : c'est le stade de «l'anneau périnucléaire». Une partie des ovocytes restent petits pendant tout le cycle reproducteur, constituant une réserve pour la fraye suivante.
Mature		
— Maturation 1	L'ovaire devient ferme. Petit au début de ce stade, il commence à grossir. Des vaisseaux sanguins sont visibles.	Les ovocytes amorcent la phase d'accroissement majeur. La zona radiata apparaît d'abord comme un anneau éosinophile, puis les alvéoles corticales apparaissent dans le cytoplasme, en périphérie.
— Maturation 2	L'ovaire continue de grossir et finit par occuper à peu près la moitié de la cavité du corps. Il devient opaque et blanc crème. Des œufs isolés donnent à l'ovaire un aspect granuleux et se voient à l'œil nu. Les vaisseaux sont bien visibles.	Des gouttelettes de vitellus apparaissent, d'abord en petites inclusions entre les vésicules, puis elles grossissent jusqu'à remplir tout le cytoplasme, repoussant les avéoles corticales en périphérie. La zona radiata s'élargit et comporte deux couches dans lesquelles se voient des stries radiales. Le noyau prend une forme irrégulière et les nucléoles se détachent de la périphérie. Dans la dernière partie de ce stade, le noyau se déplace vers le micropyle et l'ovocyte se trouve étroitement associé à la membrane ovigère.
— Mature et en fraye	Les ovaires remplissent presque entièrement la cavité du corps. On peut voir des œufs translucides et des œufs opaques. À la fin de ce stade, les œufs sont expulsés sans difficulté.	Les ovocytes s'hydratent par groupes. Le vitellus a l'aspect d'une masse homogène. On peut voir une couche d'alvéoles corticales sous la membrane ovulaire. Le follicule et la membrane ovigère qui le couvre se rompent, de sorte que l'œuf est libéré dans la lumière de l'ovaire.
— Atrétique	L'ovaire est contracté, mou, flasque, et a une teinte blanchâtre.	On peut voir des follicules vides et quelques ovocytes hydratés atrétiques. On trouve aussi de petits ovocytes ainsi que d'autres plus ou moins proches de la phase où la zona radiata et les alvéoles corticales commencent à se former.
— Atrétique en maturation	L'ovaire devient plus ferme, mais il a encore une teinte blanchâtre.	La vittellogenèse commence dans les ovocytes; on peut voir des follicules vides, mais aucun ovocyte hydraté atrétique.
Ou		
— Au repos	L'ovaire est petit et a une teinte blanchâtre.	Gros ovocytes au stade de l'anneau périnucléaire.
MÂLE		
Immature	Testicule petit et translucide, plat dans la partie proximale par rapport au mésorchium, formant un feuillet ondulé dans la partie distale. Plus opaque chez le gros poisson.	Paroi mince. On peut voir des spermatogonies, isolées ou en petits groupes.
Mature		
— Maturation 1	Le testicule grossit et prend une teinte rose.	Il se forme des groupes de spermatocytes.

Description sommaire du cycle reproducteur

Stade	Description générale	
	Aspect macroscopique	Aspect microscopique (MO)
— Maturation 2	Le testicule occupe à peu près la moitié de la cavité ventrale et commence à prendre une teinte blanche. Dans la dernière partie de ce stade, le testicule proximal est blanc, le distal est translucide.	On peut voir tous les stades du développement des spermatozoïdes. Les premiers stades prédominent dans la bordule distale. Aux stades avancés, les groupes de spermatozoïdes matures se défont et forment des tubes remplis de spermatozoïdes et tapissés de groupes de cellules sexuelles en voie de maturation. Grands canaux efférents près du mésorchium contenant peu de spermatozoïdes.
— Mature et en fraye	Le testicule est blanc. Les spermatozoïdes sont expulsés sans difficulté à la fin de ce stade.	Tous les tubes et les canaux efférents sont remplis de spermatozoïdes. Au début de ce stade, il reste peu de groupes de cellules en développement. Les tubes sont tapissés de spermatogonies, isolées ou regroupés, qui donneront les spermatozoïdes de la fraye suivante.
— Atrétique	Le testicule proximal est blanc et flasque. La bordure du testicule distal devient translucide à mesure que les spermatozoïdes mûrs sortent.	Les tubes contiennent des spermatozoïdes, mais il y en a peu dans les grands canaux efférents près du mésorchium. On trouve des spermatozoïdes dans la partie distale du testicule.
— Atrétique en maturation	Le testicule proximal est blanc, tandis que le testicule distal forme un feuillet ondulé rose.	Des groupes de spermatogonies et de spermatocytes se forment dans la partie distale du testicule; on voit encore des spermatozoïdes dans la partie proximale.
Ou		
— Au repos	Le testicule est petit; le testicule proximal est opaque.	On ne voit des spermatogonies que dans la partie distale. Les canaux efférents peuvent encore renfermer des spermatozoïdes.

References

ABRAHAM, M. 1981. The blood-spermatozoa barrier in teleostei and its possible significance for aquaculture. Eur. Maricult. Soc. Spec. Publ. 6: 207–217.

ABRAHAM, M., V. HILGE, K. AKERT, AND C. SANDRI. 1988. The teleost oöcytes and the follicle cells in relation to transport and incorporation of vitellogenin, p. 39–43. *In* Reproduction in fish. Basic and applied aspects in endocrinology and genetics. French–Israeli Symposium, Tel-Aviv. Israel. 1986. Ed INRA, Paris.

ABRAHAM, M., V. HILGE, S. LISON, AND H. TIBIKA. 1984. The cellular envelope of oöcytes in teleosts. Cell Tissue Res. 235: 403–410.

ABRAHAM, M., E. RAHAMIM, H. TIBIKA, E. GOLENSER, AND M. KIESELSTEIN. 1980a. The blood-testis barrier in *Aphanius dispar* (Teleostei). Cell Tissue Res. 211: 207–214.

ABRAHAM, M., E. REHAMIM, H. TIBIKA, AND E. GOLENSER. 1980b. The blood-testis barrier in teleosts. Gen. Comp. Endocrinol. 40: 318–319.

BARA, G. 1965. Histochemical localization of Δ^5-3β-hydroxysteroid dehydrogenase in the ovaries of a teleost fish, *Scomber scomber* L. Gen. Comp. Endocrinol. 5: 284–296.

1969. Histochemical demonstration of 3β-,3α-, 11β-, and 17β-hydroxysteriod dehydrogenases in the testis of *Fundulus heteroclitus*. Gen. Comp. Endocrinol. 13: 189–200.

Références

ABRAHAM, M. 1981. The blood-spermatozoa barrier in teleostei and its possible significance for aquaculture. Eur. Maricult. Soc. Spec. Publ. 6: 207–217.

ABRAHAM, M., V. HILGE, K. AKERT ET C. SANDRI. 1988. The teleost oöcytes and the follicle cells in relation to transport and incorporation of vitellogenin, p. 39–43. *In* Reproduction in fish. Basic and applied aspects in endocrinology and genetics. French–Israeli Symposium, Tel-Aviv. Israel. 1986. Ed INRA, Paris.

ABRAHAM, M., V. HILGE, S. LISON ET H. TIBIKA. 1984. The cellular envelope of oöcytes in teleosts. Cell Tissue Res. 235: 403–410.

ABRAHAM, M., E. RAHAMIM, H. TIBIKA, E. GOLENSER ET M. KIESELSTEIN. 1980a. The blood-testis barrier in *Aphanius dispar* (Teleostei). Cell Tissue Res. 211: 207–214.

ABRAHAM, M., E. REHAMIM, H. TIBIKA ET E. GOLENSER. 1980b. The blood-testis barrier in teleosts. Gen. Comp. Endocrinol. 40: 318–319.

BARA, G. 1965. Histochemical localization of Δ^5-3β-hydroxysteroid dehydrogenase in the ovaries of a teleost fish, *Scomber scomber* L. Gen. Comp. Endocrinol. 5: 284–296.

1969. Histochemical demonstration of 3β-,3α-, 11β-, and 17β-hydroxysteriod dehydrogenases in the testis of *Fundulus heteroclitus*. Gen. Comp. Endocrinol. 13: 189–200.

BARR, W.A. 1968. Patterns of ovarian activity. Chapter 3. *In* E.J.W. Barrington and C.B. Jørgensen [ed.] Perspectives in endocrinology. Hormones in the lines of lower vertebrates. Academic Press, London and New York.

BEACHAM, T.D. 1983. Variability in median size and age at sexual maturity of Atlantic cod, *Gadus morhua*, on the Scotian Shelf in the northwest Atlantic Ocean. Fish. Bull. 81: 303–321.

BERNTSEN, D.O., S. LÖNNING, D. MØLLER, A. RAAE, AND B. WALTHER. 1984. Studies on the chemical structure of cod egg chorion. ICES, C.M. 1984/F:10.

BERRA, T.M. 1984. Reproductive anatomy of the Australian grayling, *Prototroctes maraena* Gunther. J. Fish Biol. 25: 241–251.

BILLARD, R. 1970. Ultrastructure comparée de spermatozoïdes de quelques poissons téléostéens, p. 71–80. *In* B. Baccetti [ed.] Comparative spermatology. Academic Press, New York and London.

1983. Ultrastructure of trout spermatozoa: changes after dilution and deep-freezing. Cell Tissue Res. 228: 205–218.

BILLARD, R., AND M.P. COSSON. 1988. Sperm motility in rainbow trout, *Parasalmo mykiss;* effect of pH and temperature, p. 161–167. *In* Reproduction in fish. Basic and applied aspects in endocrinology and genetics. French–Israeli Symposium, Tel-Aviv, Israel, 1986. Ed. INRA, Paris.

BLOOM, W., AND D.W. FAWCETT. 1975. A textbook of histology. 10th ed. W.B. Saunders Co., Philadelphia, London, and Toronto.

BOEHLERT, G.W. 1983. Scanning electron microscopy, p. 43–48. *In* Ontogeny and systematics of fishes. International Symposium ... Aug. 15–18, 1983, LaJolla, California. [Gainesville, Florida]: Am. Soc. Inchthyol Herpetol. Spec. Publ. No. 1.

BONNET, D.D. 1939. Mortality of the cod egg in relation to temperature. Biol. Bull. (Woods Hole, MA.) 76: 428–441.

BOWERS, A.B., AND F.G.T. HOLLIDAY. 1961. Histological changes in the gonad associated with the reproductive cycle of the herring (*Clupea harengus* L.). Dep. Agr. Fish. for Scotland. No. 5.

BRAEKEVELT, C.R., AND D.B. MCMILLAN. 1967. Cyclic changes in the ovary of the brook stickleback *Eucalia inconstans* (Kirtland). J. Morphol. 123(4): 373–396.

BRAWN, V.M. 1961. Reproductive behaviour of the cod (*Gadus callarias* L.). Behaviour 18: 177–198.

BRUMMETT, A.R., J.M. DUMONT, AND J.R. LARKIN. 1982. The ovary of *Fundulus heteroclitus*. J. Morphol. 173: 1–16.

BUSSON-MABILLOT, S. 1984. Endosomes transfer yolk proteins to lysosomes in the vitellogenic oöcyte of the trout. Biol. Cell. 51: 53–66.

BUZETA, M.-I., AND K.G. WAIWOOD. 1982. Fecundity of Atlantic cod (*Gadus morhua*) in the southwestern Gulf of St. Lawrence. Can. Tech. Rep. Fish. Aquat. Sci. No. 1110.

CHOUINARD, L.A. 1963. Sites of formation of the extra nucleoli during early oöcyte growth in the freshwater teleost *Salvelinus fontinalis* Mitchell. Can. J. Zool. 41: 997–1010.

CLARK, G. [ed.]. 1973. Staining procedures. 3rd. ed., Williams and Wilkins Co., Baltimore, MD.

CLERMONT, Y. 1963. The cycle of the seminiferous epithelium in man. Am. J. Anat. 112: 35–45.

COLLETTE, B.B. 1977. Epidermal breeding tubercles and bony contact organs in fishes. Symp. Zool. Soc. Lond. 39: 225–268.

COMBS, R.M. 1969. Embryogenesis, histology and organology of the ovary of *Brevoortia patronus*. Gulf Res. Rep. 2: 333–434.

CRAIK, J.C.A., AND S.M. HARVEY. 1984. Biochemical changes occurring during final maturation of eggs of some marine and freshwater teleosts. J. Fish Biol. 24: 599–610.

BARR, W.A. 1968. Patterns of ovarian activity. Chapter 3. *In* E.J.W. Barrington and C.B. Jørgensen [éd.] Perspectives in endocrinology. Hormones in the lines of lower vertebrates. Academic Press, London and New York.

BEACHAM, T.D. 1983. Variability in median size and age at sexual maturity of Atlantic cod, *Gadus morhua*, on the Scotian Shelf in the northwest Atlantic Ocean. Fish. Bull. 81: 303–321.

BERNTSEN, D.O., S. LÖNNING, D. MØLLER, A. RAAE ET B. WALTHER. 1984. Studies on the chemical structure of cod egg chorion. ICES, C.M. 1984/F:10.

BERRA, T.M. 1984. Reproductive anatomy of the Australian grayling, *Prototroctes maraena* Gunther. J. Fish Biol. 25: 241–251.

BILLARD, R. 1970. Ultrastructure comparée de spermatozoïdes de quelques poissons téléostéens, p. 71–80. *In* B. Baccetti [éd.] Comparative spermatology. Academic Press, New York and London.

1983. Ultrastructure of trout spermatozoa: changes after dilution and deep-freezing. Cell Tissue Res. 228: 205–218.

BILLARD, R. ET M.P. COSSON. 1988. Sperm motility in rainbow trout, *Parasalmo mykiss;* effect of pH and temperature, p. 161–167. *In* Reproduction in fish. Basic and applied aspects in endocrinology and genetics. French–Israeli Symposium, Tel-Aviv, Israel, 1986. Ed. INRA, Paris.

BLOOM, W. ET D.W. FAWCETT. 1975. A textbook of histology. 10th ed. W.B. Saunders Co., Philadelphia, London, and Toronto.

BOEHLERT, G.W. 1983. Scanning electron microscopy, p. 43–48. *In* Ontogeny and systematics of fishes. International Symposium ... Aug. 15–18, 1983, LaJolla, California. [Gainesville, Florida]: Am. Soc. Inchthyol Herpetol. Spec. Publ. No. 1.

BONNET, D.D. 1939. Mortality of the cod egg in relation to temperature. Biol. Bull. (Woods Hole, MA.) 76: 428–441.

BOWERS, A.B., AND F.G.T. HOLLIDAY. 1961. Histological changes in the gonad associated with the reproductive cycle of the herring (*Clupea harengus* L.). Dep. Agr. Fish. for Scotland. No. 5.

BRAEKEVELT, C.R., AND D.B. MCMILLAN. 1967. Cyclic changes in the ovary of the brook stickleback *Eucalia inconstans* (Kirtland). J. Morphol. 123(4): 373–396.

BRAWN, V.M. 1961. Reproductive behaviour of the cod (*Gadus callarias* L.). Behaviour 18: 177–198.

BRUMMETT, A.R., J.M. DUMONT ET J.R. LARKIN. 1982. The ovary of *Fundulus heteroclitus*. J. Morphol. 173: 1–16.

BUSSON-MABILLOT, S. 1984. Endosomes transfer yolk proteins to lysosomes in the vitellogenic oöcyte of the trout. Biol. Cell. 51: 53–66.

BUZETA, M.I. ET K.G. WAIWOOD. 1982. Fecundity of Atlantic cod (*Gadus morhua*) in the southwestern Gulf of St. Lawrence. Can. Tech. Rep. Fish. Aquat. Sci. No. 1110.

CHOUINARD, L.A. 1963. Sites of formation of the extra nucleoli during early oöcyte growth in the freshwater teleost *Salvelinus fontinalis* Mitchell. Can. J. Zool. 41: 997–1010.

CLARK, G. [éd.]. 1973. Staining procedures. 3rd. ed., Williams and Wilkins Co., Baltimore, MD.

CLERMONT, Y. 1963. The cycle of the seminiferous epithelium in man. Am. J. Anat. 112: 35–45.

COLLETTE, B.B. 1977. Epidermal breeding tubercles and bony contact organs in fishes. Symp. Zool. Soc. Lond. 39: 225–268.

COMBS, R.M. 1969. Embryogenesis, histology and organology of the ovary of *Brevoortia patronus*. Gulf Res. Rep. 2: 333–434.

CRAIK, J.C.A. ET S.M. HARVEY. 1984. Biochemical changes occurring during final maturation of eggs of some marine and freshwater teleosts. J. Fish Biol. 24: 599–610.

1987. The causes of buoyancy in eggs of marine teleosts. J. Mar. Biol. Assoc. U.K. 67: 169–182.

DAVENPORT, J., S. LÖNNING, AND E. KJÖRSVIK. 1981. Osmotic and structural changes during early development of eggs and larvae of the cod, *Gadus morhua* L. J. Fish Biol. 19: 317–331.

1986. Some mechanical and morphological properties of the chorions of marine teleost eggs. J. Fish Biol. 29: 289–301.

DEVLAMING, V. 1983. Oöcyte development patterns and hormonal involvements among teleosts, p. 176–199. *In* J.C. Rankin, T.J. Pitcher, and R.T. Duggan [ed.] Control processes in fish physiology. Croom Helm, London and Canberra.

DROZDOV, A.L., N.K. KOLOTUKHINA, AND A.A. MAKSIMOVICH.

1981. Peculiarities of the histological structure of the testes and ultrastructure of spermatozoa of pink salmon. Sov. J. Mar. Biol. (English Transl. of Biol. Morya) 7(1): 45–51.

DYE, H.M., J.P. SUMPTER, U.H.M. FAGERLUND, AND E.M. DONALDSON. 1986. Changes in reproductive parameters during the spawning migration of pink salmon, *Oncorhynchus gorbuscha* (Walbaum). J. Fish Biol. 29: 167–176.

DYM, M., AND D.W. FAWCETT. 1970. The blood-testis barrier in the rat and the physiological compartmentation of the seminiferous epithelium. Biol. Reprod. 3: 308–326.

ELIASSEN, J.-E., AND O. VAHL. 1982. Seasonal variations in the gonad size and the protein and water content of cod, *Gadus morhua* (L.), muscle from Northern Norway. J. Fish Biol. 20: 527–533.

EMEL'YANOVA, N.G. 1985. Seasonal changes in the cytoplasm of oöcytes during previtellogenesis of silver carp, *Hypophthalmichthys molitrix* Vopr. Ikhtiol. 2: 248–255.

FOLLENIUS, E., AND A. PORTE. 1960. Cytologie fine des cellules interstitielles du testicule du poisson *Lebistes reticulatus* R. Experientia 16(5): 190–191.

FRANCHI, L.L. 1962. The Structure of the ovary. B. Vertebrates. Chapter 2. *In* Sir S. Zuckerman [ed.] Assisted by A.M. Mandl and P. Eckstein. The ovary. Academic Press, New York and London.

FUNK, J.D., E.M. DONALDSON, AND H.M. DYE. 1973. Induction of precocious sexual development in female pink salmon (*Oncorhynchus gorbuscha*). Can. J. Zool. 51: 493–500.

GRESIK, E.W. 1973. Fine structural evidence for the presence of nerve terminals in the testis of the teleost, *Oryzias latipes*. Gen. Comp. Endocrinol. 21: 210–213.

1975. Homologs of Leydig and Sertoli cells in the testis of the teleost, *Oryzias latipes*, p. 231–242. *In* M. Hess [ed.] Electron microscopic concepts of secretion. John Wiley, New York, NY.

GRESIK, E.W., J.G. QUIRK, AND J.B. HAMILTON. 1973. A fine structural and histochemical study of the Leydig cell in the testis of the teleost, *Oryzias latipes* (Cyprinidontiformes). Gen. Comp. Endocrinol. 20: 86–98.

GRIER, H.J. 1975a. Aspects of germinal cyst and sperm development in *Poecilia latipinna* (Teleostei: Poeciliidae). J. Morphol. 146: 229–250.

1975b. Spermiogenesis in the teleost *Gambusia affinis* with particular reference to the role played by microtubules. Cell Tissue Res. 165: 89–102.

1976. Sperm development in the teleost *Oryzias latipes*. Cell Tissue Res. 168: 419–431.

1981. Cellular organization of the testis and spermatogenesis in fishes. Am. Zool. 21: 345–357.

GRIER, H.J., AND M. ABRAHAM. 1983. Model for testicular recrudescence in *Oreochromis aureus*. International Symposium on Tilapia in Aquaculture. Proceedings. p. 200–209. Nazareth, Israel. May 8–13.

1987. The causes of buoyancy in eggs of marine teleosts. J. Mar. Biol. Assoc. U.K. 67: 169–182.

DAVENPORT, J., S. LÖNNING ET E. KJÖRSVIK. 1981. Osmotic and structural changes during early development of eggs and larvae of the cod, *Gadus morhua* L. J. Fish Biol. 19: 317–331.

1986. Some mechanical and morphological properties of the chorions of marine teleost eggs. J. Fish Biol. 29: 289–301.

DEVLAMING, V. 1983. Oöcyte development patterns and hormonal involvements among teleosts, p. 176–199. *In* J.C. Rankin, T.J. Pitcher, and R.T. Duggan [éd.] Control processes in fish physiology. Croom Helm, London and Canberra.

DROZDOV, A.L., N.K. KOLOTUKHINA ET A.A. MAKSIMOVICH. 1981. Peculiarities of the histological structure of the testes and ultrastructure of spermatozoa of pink salmon. Sov. J. Mar. Biol. (English Transl. of Biol. Morya) 7(1): 45–51.

DYE, H.M., J.P. SUMPTER, U.H.M. FAGERLUND ET E.M. DONALDSON. 1986. Changes in reproductive parameters during the spawning migration of pink salmon, *Oncorhynchus gorbuscha* (Walbaum). J. Fish Biol. 29: 167–176.

DYM, M. ET D.W. FAWCETT. 1970. The blood-testis barrier in the rat and the physiological compartmentation of the seminiferous epithelium. Biol. Reprod. 3: 308–326.

ELIASSEN, J.-E. ET O. VAHL. 1982. Seasonal variations in the gonad size and the protein and water content of cod, *Gadus morhua* (L.), muscle from Northern Norway. J. Fish Biol. 20: 527–533.

EMEL'YANOVA, N.G. 1985. Seasonal changes in the cytoplasm of oöcytes during previtellogenesis of silver carp, *Hypophthalmichthys molitrix* Vopr. Ikhtiol. 2: 248–255.

FOLLENIUS, E. ET A. PORTE. 1960. Cytologie fine des cellules interstitielles du testicule du poisson *Lebistes reticulatus* R. Experientia 16(5): 190–191.

FRANCHI, L.L. 1962. The Structure of the ovary. B. Vertebrates. Chapter 2. *In* Sir S. Zuckerman [éd.] Assisted by A.M. Mandl and P. Eckstein. The ovary. Academic Press, New York and London.

FUNK, J.D., E.M. DONALDSON ET H.M. DYE. 1973. Induction of precocious sexual development in female pink salmon (*Oncorhynchus gorbuscha*). Can. J. Zool. 51: 493–500.

GRESIK, E.W. 1973. Fine structural evidence for the presence of nerve terminals in the testis of the teleost, *Oryzias latipes*. Gen. Comp. Endocrinol. 21: 210–213.

1975. Homologs of Leydig and Sertoli cells in the testis of the teleost, *Oryzias latipes*, p. 231–242. *In* M. Hess [éd.] Electron microscopic concepts of secretion. John Wiley, New York, NY.

GRESIK, E.W., J.G. QUIRK ET J.B. HAMILTON. 1973. A fine structural and histochemical study of the Leydig cell in the testis of the teleost, *Oryzias latipes* (Cyprinidontiformes). Gen. Comp. Endocrinol. 20: 86–98.

GRIER, H.J. 1975a. Aspects of germinal cyst and sperm development in *Poecilia latipinna* (Teleostei: Poeciliidae). J. Morphol. 146: 229–250.

1975b. Spermiogenesis in the teleost *Gambusia affinis* with particular reference to the role played by microtubules. Cell Tissue Res. 165: 89–102.

1976. Sperm development in the teleost *Oryzias latipes*. Cell Tissue Res. 168: 419–431.

1981. Cellular organization of the testis and spermatogenesis in fishes. Am. Zool. 21: 345–357.

GRIER, H.J. ET M. ABRAHAM. 1983. Model for testicular recrudescence in *Oreochromis aureus*. International Symposium on Tilapia in Aquaculture. Proceedings. p. 200–209. Nazareth, Israel. May 8–13.

GRIER, H.J., J.M. FITZSIMONS, AND J.R. LINTON. 1978. Structure and ultrastructure of the testis and sperm formation in goodeid teleosts. J. Morphol. 156: 419–438.
GRIER, H.J., J. HORNER, AND V.B. MAHESH. 1980. The morphology of enclosed testicular tubules in a teleost fish *Poecilia latipinna*. Trans. Am. Microsc. Soc. 99(3): 268–276.
GRIER, H.J., AND J.R. LINTON. 1977. Ultrastructural identification of the Sertoli cell in the testis of the northern pike, *Esox lucius*. Am. J. Anat. 149: 283–288.
GRIER, H.J., R.G. TAYLOR, AND R.O. REESE. 1987. The mechanism of tubule elongation during testicular recrudescence in the redfish, *Sciaenops ocellatus* (Perciformes). Proc. V. Congr. Europ. Ichthyol., Stockholm, 1985. p. 285–291.
GRIERSON, J.P., AND A.C. NEVILLE. 1981. Helicoidal architecture of fish eggshell. Tissue Cell 13: 819–830.
GRIZZLE, J.M., AND W.A. ROGERS. 1976. Anatomy and histology of the channel catfish. Auburn, Alabama, Auburn Univ. Agr. Exp. Stn.
GROMAN, D.B. 1982. Histology of the striped bass. Am. Fish. Soc. Monograph No. 3. ISSN 0362-1715. Bethesda, MD.
GROOT, E.P., AND D.F. ALDERDICE. 1985. Fine structure of the external egg membrane of five species of Pacific salmon and steelhead trout. Can. J. Zool. 63: 552–566.
GURAYA, S.S. 1978. Maturation of the follicular wall of non-mammalian vertebrates, p. 261–329. *In* R.E. Jones [ed.] The vertebrate ovary. Comparative biology and evolution. Plenum Press, New York and London.
HAGSTRÖM, B.E. AND S. LÖNNING. 1968. Electron microscopic studies of unfertilized and fertilized eggs from marine teleosts. Sarsia 33: 73–80.
HAMAGUCHI, S. 1987. The structure of the germinal dense bodies (nuages) during differentiation of the male germ line of the teleost, *Oryzias latipes*. Cell Tissue Res. 248: 375–380.
HARDER, W. 1975. Anatomy of fishes. Part I. E. Schweizerbart'sche Verlagsbuchhandlung (Nägele u. Obermiller) Stuttgart.
HARGROVE, J.L., J.H. MACINDOE, AND L.C. ELLIS. 1977. Testicular contractile cells and sperm transport. Fertil. Steril. 28(II): 1146–1157.
HOAR, W.S. 1965. Comparative physiology: hormones and reproduction in fishes. Annu. Rev. Physiol. 27: 51–70.
HOAR, W.S., AND D.J. RANDALL [ed.]. 1969. Fish physiology. Vol. 3. Academic Press, New York and London.
HOLDWAY, D.A., AND F.W.H. BEAMISH. 1985. The effect of growth rate, size, and season on oöcyte development and maturity of Atlantic cod (*Gadus morhua* L.). J. Exp. Mar. Biol. Ecol. 85: 3–19.
HORST, G. VAN DER. 1978. The structure of the testis of the mullet, Liza dumerili (teleostei: Mugilidae) with special reference to spermatogenesis. Zool. Afr. 13(2): 233–243.
HUMASON, G.L. 1979. Animal tissue techniques. 4th. ed. W.H. Freeman, San Francisco, CA.
HURK, R. VAN DEN. 1973. The localization of steroidogenesis in the testes of oviparous and viviparous teleosts. Proc. K. Akad. Wet., Ser. C. 76: 270–279.
HURK, R. VAN DEN, AND J. PEUTE. 1979. Cyclic changes in the ovary of the rainbow trout, *Salmo gairdneri*, with special reference to sites of steroidogenesis. Cell Tissue Res. 199: 289–306.
HURK, R. VAN DEN, J. PEUTE, AND J.A.J. VERMEIJ. 1978. Morphological and enzyme cytochemical aspects of the testis and vas deferens of the rainbow trout, *Salmo gairdneri*. Cell Tissue Res. 186: 309–325.
HURLEY, D.A., AND K.C. FISHER. 1966. The structure and development of the external membrane in young eggs of the brook trout, *Salvelinus fontinalis* (Mitchill). Can. J. Zool. 44: 173–190.

GRIER, H.J., J.M. FITZSIMONS ET J.R. LINTON. 1978. Structure and ultrastructure of the testis and sperm formation in goodeid teleosts. J. Morphol. 156: 419–438.
GRIER, H.J., J. HORNER ET V.B. MAHESH. 1980. The morphology of enclosed testicular tubules in a teleost fish *Poecilia latipinna*. Trans. Am. Microsc. Soc. 99(3): 268–276.
GRIER, H.J. ET J.R. LINTON. 1977. Ultrastructural identification of the Sertoli cell in the testis of the northern pike, *Esox lucius*. Am. J. Anat. 149: 283–288.
GRIER, H.J., R.G. TAYLOR ET R.O. REESE. 1987. The mechanism of tubule elongation during testicular recrudescence in the redfish, *Sciaenops ocellatus* (Perciformes). Proc. V. Congr. Europ. Ichthyol., Stockholm, 1985. p. 285–291.
GRIERSON, J.P. ET A.C. NEVILLE. 1981. Helicoidal architecture of fish eggshell. Tissue Cell 13: 819–830.
GRIZZLE, J.M. ET W.A. ROGERS. 1976. Anatomy and histology of the channel catfish. Auburn, Alabama, Auburn Univ. Agr. Exp. Stn.
GROMAN, D.B. 1982. Histology of the striped bass. Am. Fish. Soc. Monograph No. 3. ISSN 0362-1715. Bethesda, MD.
GROOT, E.P. ET D.F. ALDERDICE. 1985. Fine structure of the external egg membrane of five species of Pacific salmon and steelhead trout. Can. J. Zool. 63: 552–566.
GURAYA, S.S. 1978. Maturation of the follicular wall of non-mammalian vertebrates, p. 261–329. *In* R.E. Jones [éd.] The vertebrate ovary. Comparative biology and evolution. Plenum Press, New York and London.
HAGSTRÖM, B.E. ET S. LÖNNING. 1968. Electron microscopic studies of unfertilized and fertilized eggs from marine teleosts. Sarsia 33: 73–80.
HAMAGUCHI, S. 1987. The structure of the germinal dense bodies (nuages) during differentiation of the male germ line of the teleost, *Oryzias latipes*. Cell Tissue Res. 248: 375–380.
HARDER, W. 1975. Anatomy of fishes. Part I. E. Schweizerbart'sche Verlagsbuchhandlung (Nägele u. Obermiller) Stuttgart.
HARGROVE, J.L., J.H. MACINDOE ET L.C. ELLIS. 1977. Testicular contractile cells and sperm transport. Fertil. Steril. 28(II): 1146–1157.
HOAR, W.S. 1965. Comparative physiology: hormones and reproduction in fishes. Annu. Rev. Physiol. 27: 51–70.
HOAR, W.S. ET D.J. RANDALL [éd.]. 1969. Fish physiology. Vol. 3. Academic Press, New York and London.
HOLDWAY, D.A. ET F.W.H. BEAMISH. 1985. The effect of growth rate, size, and season on oöcyte development and maturity of Atlantic cod (*Gadus morhua* L.). J. Exp. Mar. Biol. Ecol. 85: 3–19.
HORST, G. VAN DER. 1978. The structure of the testis of the mullet, Liza dumerili (teleostei: Mugilidae) with special reference to spermatogenesis. Zool. Afr. 13(2): 233–243.
HUMASON, G.L. 1979. Animal tissue techniques. 4th. ed. W.H. Freeman, San Francisco, CA.
HURK, R. VAN DEN. 1973. The localization of steroidogenesis in the testes of oviparous and viviparous teleosts. Proc. K. Akad. Wet., Ser. C. 76: 270–279.
HURK, R. VAN DEN ET J. PEUTE. 1979. Cyclic changes in the ovary of the rainbow trout, *Salmo gairdneri*, with special reference to sites of steroidogenesis. Cell Tissue Res. 199: 289–306.
HURK, R. VAN DEN, J. PEUTE ET J.A.J. VERMEIJ. 1978. Morphological and enzyme cytochemical aspects of the testis and vas deferens of the rainbow trout, *Salmo gairdneri*. Cell Tissue Res. 186: 309–325.
HURLEY, D.A. ET K.C. FISHER. 1966. The structure and development of the external membrane in young eggs of the brook trout, *Salvelinus fontinalis* (Mitchill). Can. J. Zool. 44: 173–190.

HUVER, C.W. 1960. The stage at fertilization of the egg of *Fundulus heteroclitus*. Biol. Bull. 119: 320.

JOHNSON, E.Z., AND R.G. WERNER. 1986. Scanning electron microscopy of the chorion of selected freshwater fishes. J. Fish Biol. 29: 257-265.

KABATA, Z. 1988. Copepoda and Branchiura, p. 3-127. *In* L. Margolis and Z. Kabata [ed.] Guide to the parasites of fishes of Canada. Part II — Crustacea. Can. Spe. Publ. Fish. Aquat. Sci. 101: 184 p.

KARNOVSKY, M.J. 1965. A formaldehyde-glutaraldehyde fixative of high osmolality for use in electron microscopy. J. Cell. Biol. 27: 137A.

KHOO, K.H. 1979. The histochemistry and endocrine control of vitellogenesis in goldfish ovaries. Can. J. Zool. 57: 617–626.

KJESBU, O.S. 1989. The spawning activity of cod, *Gadus morhua* L. J. Fish Biol. 34: 195–206.

KJESBU, O.S., AND H. KRYVI. 1989. Oögenesis in cod, *Gadus morhua* L., studied by light and electron microscopy. J. Fish. Biol. 34: 735–746.

KJÖRSVIK, E., AND S. LÖNNING. 1983. Effects of egg quality on normal fertilization and early development of the cod, *Gadus morhua* L.J. Fish Biol. 23: 1–12.

KJÖRSVIK, E., A. STENE, AND S. LÖNNING. 1984. Morphological, physiological and genetical studies of egg quality in cod (*Gadus morhua* L.) Flödevigen rapportser. 1. ISSN 0333-2594. Inst. Biol. and Geol., Univ. Tromso, Norway.

KNUTSEN, G.M., AND S. TILSETH. 1985. Growth, development, and feeding success of Atlantic cod larvae *Gadus morhua* related to egg size. Trans. Am. Fish. Soc. 114: 507–511.

KRIVOBOK, M.N., AND G.I. TOKAREVA. 1972. Dynamics of weight variations of the body and individual organs of the Baltic cod during the maturation of the gonads. Trudy VNIRO. 85. 46–55.

LANG, I. 1981. Electron microscopic and histochemical study of the post-ovulatory follicles of *Perca fluviatilis* L. (Teleostei). Gen. Comp. Endocrinol. 45: 219–233.

LOIR, M. 1988. Primary cultures of somatic testicular cells in the rainbow trout, p. 131–134. *In* "Reproduction in fish. Basic and applied aspects in endocrinology and genetics". Tel-Aviv, Israel, 1986. Ed. INRA, Paris.

LÖNNING, S., AND B.E. HAGSTRÖM. 1975. Scanning electron microscope studies of the surface of the fish egg. Astarte 8: 17–22.

LÖNNING, S., E. KJÖRSVIK, AND J. DAVENPORT. 1984. The hardening process of the egg chorion of the cod, *Gadus morhua* L., and lumpsucker, *Cyclopterus lumpus* L. J. Fish Biol. 24: 505–522.

LÖNNING, S., E. KJÖRSVIK, AND I.-B. FALK-PETERSEN. 1988. A comparative study of pelagic and demersel eggs from common marine fishes in northern Norway. Sarsia 73: 49-60.

MARKLE, D.F., AND L.-A. FROST. 1985. Comparative morphology, seasonality, and a key to planktonic fish eggs from the Nova Scotian Shelf. Can. J. Zool. 63: 246–257.

MARKLE, D.F., AND K.G. WAIWOOD. 1985. Fertilization failure in gadids: Aspects of its measurement. J. Northw. Atl. Fish. Sci. 6: 87–93.

MARSHALL, A.J., AND B. LOFTS. 1956. The Leydig-cell homologue in certain teleost fishes. Nature. 177: 704–705.

MARSHALL, W.S. 1986. Sperm duct epithelium of brook trout: Na^+ transport and seminal plasma composition. Can. J. Zool. 64(9): 1827–1830.

MARSHALL, W.S. AND S.E. BRYSON. 1988. Evidence for Cl^--dependent K^+ secretion by the blood-testis barrier of brook trout. Can. J. Zool. 66: 1603–1609.

MAYER, I., S.E. SHACKLEY, AND J.S. RYLAND. 1988. Aspects of the reproductive biology of the bass, *Dicentrarchus labrax* L.1. A histological and histochemical study of oöcyte development. J. Fish Biol. 33: 609–622.

HUVER, C.W. 1960. The stage at fertilization of the egg of *Fundulus heteroclitus*. Biol. Bull. 119: 320.

JOHNSON, E.Z. ET R.G. WERNER. 1986. Scanning electron microscopy of the chorion of selected freshwater fishes. J. Fish Biol. 29: 257-265.

KABATA, Z. 1988. Copepoda and Branchiura, p. 3-127. *In* L. Margolis and Z. Kabata [ed.] Guide to the parasites of fishes of Canada. Part II — Crustacea. Can. Spe. Publ. Fish Aquat. Sci. 101: 184 p.

KARNOVSKY, M.J. 1965. A formaldehyde-glutaraldehyde fixative of high osmolality for use in electron microscopy. J. Cell. Biol. 27: 137A.

KHOO, K.H. 1979. The histochemistry and endocrine control of vitellogenesis in goldfish ovaries. Can. J. Zool. 57: 617–626.

KJESBU, O.S. 1989. The spawning activity of cod, *Gadus morhua* L. J. Fish Biol. 34: 195–206.

KJESBU, O.S. ET H. KRYVI. 1989. Oögenesis in cod, *Gadus morhua* L., studied by light and electron microscopy. J. Fish. Biol. 34: 735–746.

KJÖRSVIK, E. ET S. LÖNNING. 1983. Effects of egg quality on normal fertilization and early development of the cod, *Gadus morhua* L.J. Fish Biol. 23: 1–12.

KJÖRSVIK, E., A. STENE ET S. LÖNNING. 1984. Morphological, physiological and genetical studies of egg quality in cod (*Gadus morhua* L.) Flödevigen rapportser. 1. ISSN 0333-2594. Inst. Biol. and Geol., Univ. Tromso, Norway.

KNUTSEN, G.M. ET S. TILSETH. 1985. Growth, development, and feeding success of Atlantic cod larvae *Gadus morhua* related to egg size. Trans. Am. Fish. Soc. 114: 507–511.

KRIVOBOK, M.N. ET G.I. TOKAREVA. 1972. Dynamics of weight variations of the body and individual organs of the Baltic cod during the maturation of the gonads. Trudy VNIRO. 85. 46–55.

LANG, I. 1981. Electron microscopic and histochemical study of the post-ovulatory follicles of *Perca fluviatilis* L. (Teleostei). Gen. Comp. Endocrinol. 45: 219–233.

LOIR, M. 1988. Primary cultures of somatic testicular cells in the rainbow trout, p. 131–134. *In* "Reproduction in fish. Basic and applied aspects in endocrinology and genetics". Tel-Aviv, Israel, 1986. Ed. INRA, Paris.

LÖNNING, S. ET B.E. HAGSTRÖM. 1975. Scanning electron microscope studies of the surface of the fish egg. Astarte 8: 17–22.

LÖNNING, S., E. KJÖRSVIK ET J. DAVENPORT. 1984. The hardening process of the egg chorion of the cod, *Gadus morhua* L., and lumpsucker, *Cyclopterus lumpus* L. J. Fish Biol. 24: 505–522.

LÖNNING, S., E. KJÖRSVIK ET I.-B. FALK-PETERSEN. 1988. A comparative study of pelagic and demersel eggs from common marine fishes in northern Norway. Sarsia 73: 49-60.

MARKLE, D.F. ET L.-A. FROST. 1985. Comparative morphology, seasonality, and a key to planktonic fish eggs from the Nova Scotian Shelf. Can. J. Zool. 63: 246–257.

MARKLE, D.F. ET K.G. WAIWOOD. 1985. Fertilization failure in gadids: Aspects of its measurement. J. Northw. Atl. Fish. Sci. 6: 87–93.

MARSHALL, A.J. ET B. LOFTS. 1956. The Leydig-cell homologue in certain teleost fishes. Nature. 177: 704–705.

MARSHALL, W.S. 1986. Sperm duct epithelium of brook trout: Na^+ transport and seminal plasma composition. Can. J. Zool. 64(9): 1827–1830.

MARSHALL, W.S. ET S.E. BRYSON. 1988. Evidence for Cl^--dependent K^+ secretion by the blood-testis barrier of brook trout. Can. J. Zool. 66: 1603–1609.

MAYER, I., S.E. SHACKLEY ET J.S. RYLAND. 1988. Aspects of the reproductive biology of the bass, *Dicentrarchus labrax* L.1. A histological and histochemical study of oöcyte development. J. Fish Biol. 33: 609–622.

McKENZIE, R.A. 1940. Nova Scotian autumn cod spawning. J. Fish. Res. Board Can. 5(2): 105–120.

MORK, J., P. SOLEMDAL, AND G. SUNDNES. 1983. Identification of marine fish eggs: A biochemical genetics approach. Can. J. Fish. Aquat. Sci. 40: 361–369.

MORRISON, C.M. 1983. The distribution of the microsporidian *Loma morhua* in tissues of the cod *Gadus morhua* L. Can. J. Zool. 61(9): 2155–2161.

MOSER, H.G. 1967. Seasonal histological changes in the gonads of *Sebastodes paucispinis* Ayres, an ovoviviparous teleost (family Scorpaenidae). J. Morphol. 123: 329–354.

NICANDER, L. 1970. Comparative studies on the fine structure of vertebrate spermatozoa, p. 47–56. *In* B. Baccetti [ed.] Comparative spermatology. Academic Press, New York, London.

O'CONNOR, W.N. AND S. VALLE. 1982. A combination Verhoeff's elastic and Masson's trichrome stain for routine histology. Stain Technol. 57: 207–210.

OHTSUKA, E. 1960. On the hardening of the chorion of the fish egg after fertilization. III. The mechanism of chorion hardening in *Oryzias latipes*. Biol. Bull. (Woods Hole) 118: 120–128.

PASCOLINI, R., P. CECCARELLI, A.M. GARGIULO, AND S. LORVIK. 1985. Immunohistochemical localization of cyclic AMP and ultrastructural demonstration of adenylate cyclase activity in the testis of *Esox lucius* at time of spermiation. Cell Tissue Res. 239: 443–445.

PATT, D.I., AND G.R. PATT. 1969. Comparative vertebrate histology. Harper and Row, New York-Evanston-London.

PLACK, P.A., A.D. WOODHEAD, AND P.M.J. WOODHEAD. 1961. Vitamin A compounds in the ovaries of the cod, *Gadus morhua* L., from the Arctic. J. Mar. Biol. Assoc. U.K. 41: 617–630.

POWLES, P.M. 1958. Studies of reproduction and feeding of Atlantic cod (*Gadus callarias* L.) in the southwestern Gulf of St. Lawrence. J. Fish. Res. Board Can. 15(6): 1383–1402.

PUDNEY, J., AND G.V. CALLARD. 1984. Development of agranular reticulum in Sertoli cells of the testis of the dogfish *Squalus acanthias* during spermatogenesis, Anat. Rec. 209: 311–321.

ROBB, A.P. 1982. Histological observations on the reproductive biology of the haddock, *Melanogrammus aeglefinus* (L.). J. Fish Biol. 20: 397–408.

RODRIGUEZ, J.N., AND F. LEMENN. 1988. Vitellogenesis in a teleost fish: the sole (*Solea vulgaris* L.) p. 31–34. *In* "Reproduction in fish. Basic and applied aspects in endocrinology and genetics." French-Israeli Symposium, Tel-Aviv (Israel). 1986. Ed. INRA, Paris.

RUBY, S.M., AND D.B. McMILLAN. 1970. Cyclic changes in the testis of the brook stickleback, *Eucalia inconstans* (Kirtland). J. Morphol. 131: 447–466.

RYDER, J.A. 1884. XVII. – A contribution to the embryography of osseous fishes, with special reference to the development of the cod (*Gadus morhua*), p. 455–479. U.S. Commission of Fish and Fisheries. Part X. Report of the Commissioner for 1882. Washington Government Printing Office.

SANDNES, K. AND O.R. BRAEKKAN. 1981. Ascorbic acid and the reproductive cycle of ovaries in cod (*Gadus morhua*). Comp. Biochem. Physiol. 70A: 545–546.

SELMAN, K., AND R.A. WALLACE. 1982. Oöcyte growth in the sheephead minnow; uptake of exogenous proteins by vitellogenic oöcytes. Tissue Cell 14: 555–571.

1983. Oögenesis in *Fundulus heteroclitus* III. Vitellogenesis. J. Exp. Zool. 226: 441–457.

1986. Gametogenesis in *Fundulus Heteroclitus*. Am. Zool. 26: 173–192.

McKENZIE, R.A. 1940. Nova Scotian autumn cod spawning. J. Fish. Res. Board Can. 5(2): 105–120.

MORK, J., P. SOLEMDAL ET G. SUNDNES. 1983. Identification of marine fish eggs: A biochemical genetics approach. Can. J. Fish. Aquat. Sci. 40: 361–369.

MORRISON, C.M. 1983. The distribution of the microsporidian *Loma morhua* in tissues of the cod *Gadus morhua* L. Can. J. Zool. 61(9): 2155–2161.

MOSER, H.G. 1967. Seasonal histological changes in the gonads of *Sebastodes paucispinis* Ayres, an ovoviviparous teleost (family Scorpaenidae). J. Morphol. 123: 329–354.

NICANDER, L. 1970. Comparative studies on the fine structure of vertebrate spermatozoa, p. 47–56. *In* B. Baccetti [éd.] Comparative spermatology. Academic Press, New York, London.

O'CONNOR, W.N. ET S. VALLE. 1982. A combination Verhoeff's elastic and Masson's trichrome stain for routine histology. Stain Technol. 57: 207–210.

OHTSUKA, E. 1960. On the hardening of the chorion of the fish egg after fertilization. III. The mechanism of chorion hardening in *Oryzias latipes*. Biol. Bull. (Woods Hole) 118: 120–128.

PASCOLINI, R., P. CECCARELLI, A.M. GARGIULO ET S. LORVIK. 1985. Immunohistochemical localization of cyclic AMP and ultrastructural demonstration of adenylate cyclase activity in the testis of *Esox lucius* at time of spermiation. Cell Tissue Res. 239: 443–445.

PATT, D.I. ET G.R. PATT. 1969. Comparative vertebrate histology. Harper and Row, New York-Evanston-London.

PLACK, P.A., A.D. WOODHEAD ET P.M.J. WOODHEAD. 1961. Vitamin A compounds in the ovaries of the cod, *Gadus morhua* L., from the Arctic. J. Mar. Biol. Assoc. U.K. 41: 617–630.

POWLES, P.M. 1958. Studies of reproduction and feeding of Atlantic cod (*Gadus callarias* L.) in the southwestern Gulf of St. Lawrence. J. Fish. Res. Board Can. 15(6): 1383–1402.

PUDNEY, J. ET G.V. CALLARD. 1984. Development of agranular reticulum in Sertoli cells of the testis of the dogfish *Squalus acanthias* during spermatogenesis, Anat. Rec. 209: 311–321.

ROBB, A.P. 1982. Histological observations on the reproductive biology of the haddock, *Melanogrammus aeglefinus* (L.). J. Fish Biol. 20: 397–408.

RODRIGUEZ, J.N. ET F. LEMENN. 1988. Vitellogenesis in a teleost fish: the sole (*Solea vulgaris* L.) p. 31–34. *In* "Reproduction in fish. Basic and applied aspects in endocrinology and genetics." French-Israeli Symposium, Tel-Aviv (Israel). 1986. Ed. INRA, Paris.

RUBY, S.M. ET D.B. McMILLAN. 1970. Cyclic changes in the testis of the brook stickleback, *Eucalia inconstans* (Kirtland). J. Morphol. 131: 447–466.

RYDER, J.A. 1884. XVII. – A contribution to the embryography of osseous fishes, with special reference to the development of the cod (*Gadus morhua*), p. 455–479. U.S. Commission of Fish and Fisheries. Part X. Report of the Commissioner for 1882. Washington Government Printing Office.

SANDNES, K. ET O.R. BRAEKKAN. 1981. Ascorbic acid and the reproductive cycle of ovaries in cod (*Gadus morhua*). Comp. Biochem. Physiol. 70A: 545–546.

SELMAN, K. ET R.A. WALLACE. 1982. Oöcyte growth in the sheephead minnow; uptake of exogenous proteins by vitellogenic oöcytes. Tissue Cell 14: 555–571.

1983. Oögenesis in *Fundulus heteroclitus* III. Vitellogenesis. J. Exp. Zool. 226: 441–457.

1986. Gametogenesis in *Fundulus Heteroclitus*. Am. Zool. 26: 173–192.

SELMAN, K., R.A. WALLACE, AND V. BARR. 1986. Oögenesis in *Fundulus heteroclitus* IV. Yolk-vesicle formation. J. Exp. Zool. 239: 277–288.

1988. Oögenesis in *Fundulus heteroclitus* V. The relationship of yolk vesicles and cortical alveoli. J. Exp. Zool. 246: 42–56.

SHACKLEY, S.E., AND P.E. KING. 1977. Oögenesis in a marine teleost, *Blennius pholis* L. Cell Tissue Res. 181: 105–128.

SHIBATA, N., AND S. HAMAGUCHI. 1986. Electron microscopic study of the blood-testis barrier in the teleost, *Oryzias latipes*. Zool. Sci. 3: 331–338.

SHIROKOVA, M. YA. 1969. The sexual maturation rate of the generations of Baltic cod taken from 1961–1963. Tr. Atl. Nauch.-Issled. Inst. Ryb. Khoz. Oceanogr. 21: 37–44.

1977. Peculiarities of the sexual maturation of females of the Baltic cod, *Gadus morhua callarias*. J. Ichthyol. 17(4): 574–581.

SIVERTSEN, E. 1935. Torskens gytning. Med saerlig henblikk på den årlige cyklus i generasjonsorganenes tilstand. Fisk Dir. Skr. Ser. HavUnders. 4(10). 29 p. (In Norwegian).

SOROKIN, V.P. 1957. The oögenesis and reproduction cycle of the cod (*Gadus morhua* L.). Trudy PINRO 10: 125–144.

1960. The sexual cycle and spermatogenesis of the cod. Trudy PINRO 12: 71–87.

SPRANDO, R.L., AND L.D. RUSSELL. 1987. Germ cell-somatic cell relationships: A comparative study of intracellular junctions during spermatogenesis in selected non-mammalian vertebrates. Scanning Microsc. 1(3): 1249–1255.

STEHR, C.M., AND J.W. HAWKES. 1983. The development of the hexagonally structured egg envelope of the C.O. Sole (*Pleuronichthys coenosus*) J. Morphol. 178: 267–284.

STEMPACK, J.G., AND R.T. WARD. 1964. An improved staining method for electron microscopy. J. Cell Biol. 22: 697–701.

TAKAHASHI, H., AND Y. IWASAKI. 1973. Histochemical demonstration of Δ^5-3β-hydroxysteroid dehydrogenase activity in the testis of medaka, *Oryzias latipes*. Endocrinol. Jpn. 20(5): 529–534.

TESORIERO, J.V. 1977. Formation of the chorion (zona pellucida) in the teleost, *Oryzias latipes*. I. Morphology of early oögenesis. J. Ultrastruct. Res. 59: 282–291.

TOKARZ, R.R. 1978. Oögonial proliferation, oögenesis, and folliculogenesis in non-mammalian vertebrates, p. 145–173. *In* R.E. Jones [ed.] The vertebrate ovary. Comparative biology and evolution. Plenum Press, New York and London.

UPADHYAY, S.N., B. BRETON, AND R. BILLARD. 1978. Ultrastructural studies on experimentally induced vitellogenesis in juvenile rainbow trout (*Salmo gairdneri* R.) Anim. Biol. Anim. Bioch. Biophys. 18(4): 1019–1025.

UPADHYAY, S.N., AND S.S. GURAYA. 1971. Histochemical observations on the interstitial tissue of fish testis. Gen. Comm. Endocrinol. 16: 504–510.

VLADYKOV, V.D. 1972. Morphological differences in male gonads among nine genera of Gadidae (Pisces). J. Fish. Res. Board Can. 29: 1709–1716.

VLADYKOV, V.D., C.B. RENAUD, AND S. LAFRAMBOISE. 1985. Breeding tubercles in three species of *Gadus* (cods). Can. J. Fish. Aquat. Sci. 42: 608–615.

WAIWOOD, K.G. 1982. Growth history and reproduction in Atlantic cod (*Gadus morhua*). *In* C.J.J. Richter and H.J. Th. Goos [compilers]. "Proc. Int. Symp. on Repr. Physiol. of Fish." Centre for Agricultural Publishing and Documentation, Wageningen, the Netherlands.

WALLACE, R.A. 1978. Oöcyte growth in non-mammalian vertebrates, p. 469–502. *In* R.E. Jones [ed.] The vertebrate ovary. Comparative Biology and Evolution, Plenum Press, New York and London.

SELMAN, K., R.A. WALLACE ET V. BARR. 1986. Oögenesis in *Fundulus heteroclitus* IV. Yolk-vesicle formation. J. Exp. Zool. 239: 277–288.

1988. Oögenesis in *Fundulus heteroclitus* V. The relationship of yolk vesicles and cortical alveoli. J. Exp. Zool. 246: 42–56.

SHACKLEY, S.E. ET P.E. KING. 1977. Oögenesis in a marine teleost, *Blennius pholis* L. Cell Tissue Res. 181: 105–128.

SHIBATA, N. ET S. HAMAGUCHI. 1986. Electron microscopic study of the blood-testis barrier in the teleost, *Oryzias latipes*. Zool. Sci. 3: 331–338.

SHIROKOVA, M. YA. 1969. The sexual maturation rate of the generations of Baltic cod taken from 1961–1963. Tr. Atl. Nauch.-Issled. Inst. Ryb. Khoz. Oceanogr. 21: 37–44.

1977. Peculiarities of the sexual maturation of females of the Baltic cod, *Gadus morhua callarias*. J. Ichthyol. 17(4): 574–581.

SIVERTSEN, E. 1935. Torskens gytning. Med saerlig henblikk p°a den °arlige cyklus i generasjonsorganenes tilstand. Fisk Dir. Skr. Ser. HavUnders. 4(10). 29 p. (In Norwegian).

SOROKIN, V.P. 1957. The oögenesis and reproduction cycle of the cod (*Gadus morhua* L.). Trudy PINRO 10: 125–144.

1960. The sexual cycle and spermatogenesis of the cod. Trudy PINRO 12: 71–87.

SPRANDO, R.L. ET L.D. RUSSELL. 1987. Germ cell-somatic cell relationships: A comparative study of intracellular junctions during spermatogenesis in selected non-mammalian vertebrates. Scanning Microsc. 1(3): 1249–1255.

STEHR, C.M. ET J.W. HAWKES. 1983. The development of the hexagonally structured egg envelope of the C.O. Sole (*Pleuronichthys coenosus*) J. Morphol. 178: 267–284.

STEMPACK, J.G. ET R.T. WARD. 1964. An improved staining method for electron microscopy. J. Cell Biol. 22: 697–701.

TAKAHASHI, H. ET Y. IWASAKI. 1973. Histochemical demonstration of Δ^5-3β-hydroxysteroid dehydrogenase activity in the testis of medaka, *Oryzias latipes*. Endocrinol. Jpn. 20(5): 529–534.

TESORIERO, J.V. 1977. Formation of the chorion (zona pellucida) in the teleost, *Oryzias latipes*. I. Morphology of early oögenesis. J. Ultrastruct. Res. 59: 282–291.

TOKARZ, R.R. 1978. Oögonial proliferation, oögenesis, and folliculogenesis in nonmammalian vertebrates, p. 145–173. *In* R.E. Jones [éd.] The vertebrate ovary. Comparative biology and evolution. Plenum Press, New York and London.

UPADHYAY, S.N., B. BRETON ET R. BILLARD. 1978. Ultrastructural studies on experimentally induced vitellogenesis in juvenile rainbow trout (*Salmo gairdneri* R.) Anim. Biol. Anim. Bioch. Biophys. 18(4): 1019–1025.

UPADHYAY, S.N. ET S.S. GURAYA. 1971. Histochemical observations on the interstitial tissue of fish testis. Gen. Comm. Endocrinol. 16: 504–510.

VLADYKOV, V.D. 1972. Morphological differences in male gonads among nine genera of Gadidae (Pisces). J. Fish. Res. Board Can. 29: 1709–1716.

VLADYKOV, V.D., C.B. RENAUD ET S. LAFRAMBOISE. 1985. Breeding tubercles in three species of *Gadus* (cods). Can. J. Fish. Aquat. Sci. 42: 608–615.

WAIWOOD, K.G. 1982. Growth history and reproduction in Atlantic cod (*Gadus morhua*). *In* C.J.J. Richter and H.J. Th. Goos [compilers]. "Proc. Int. Symp. on Repr. Physiol. of Fish." Centre for Agricultural Publishing and Documentation, Wageningen, the Netherlands.

WALLACE, R.A. 1978. Oöcyte growth in non-mammalian vertebrates, p. 469–502. *In* R.E. Jones [éd.] The vertebrate ovary. Comparative Biology and Evolution, Plenum Press, New York and London.

WALLACE, R.A., AND K. SELMAN. 1981. Cellular and dynamic aspects of oöcyte growth in teleosts. Am. Zool. 21: 325–343.

WALLACE, R.A., K. SELMAN, M.S. GREELEY, JR., P.C. BEGOVAC, Y-W.P. LIN, R. MACPHERSON, AND T.R. PETRINO. 1988. Current status of oöcyte growth, p. 167–177. *In* D.R. Idler, L.W. Crim and J.M. Walsh [ed.], Proceedings of the third international symposium on reproductive physiology of fish. St. John's, Newfoundland, Canada, August. 1987. Memorial University of Newfoundland, St. John's, Nfld.

WEISEL, G.F. 1943. A histological study of the testes of the sockeye salmon (*Oncorhynchus nerka*). J. Morphol. 73(2): 207–229.

WIEBE, J.P. 1968. The reproductive cycle of the viviparous seaperch, *Cymatogaster aggregata* Gibbons. Can. J. Zool. 46(6): 1221–1234.

1969. Steroid dehydrogenases and steroids in gonads of the seaperch *Cymatogaster aggregata* Gibbons. Gen. Comp. Endocrinol. 12: 256–266.

WIEGAND, M.D. 1982. Vitellogenesis in fishes, p. 136–146. *In* C.J.J. Richter and H.J. Th. Goos [compilers]. Proc. Internat. Symp. on Reprod. Physiol. of Fish, Wageningen, the Netherlands, 2–6 Aug. Cent. Agric. Publ. Doc. Wageningen.

WOODHEAD, A.D., AND P.M.J. WOODHEAD. 1965. Seasonal changes in the physiology of the barents sea cod, Gadus *morhua* L., in relation to its environment. I. Endocrine changes particularly affecting migration and maturation. Int. Comm. Northw. Atl. Fish. Spec. Publ. 6: 691–715.

YASIN, S., AND S.N. AHSAN. 1980. Annual cycle of the spermatogenetic and endocrine components of the testis in the Indian climbing perch, *Anabas testudineus*. Ann. Zool. Vol. XVI, Part 2: 49–75.

YASUTAKE, W.T., AND J.H. WALES. 1983. Microscopic anatomy of salmonids: an atlas. U.S. Fish. Wildl. Serv. Resourc. Publ. 150: p. 145.

WALLACE, R.A. ET K. SELMAN. 1981. Cellular and dynamic aspects of oöcyte growth in teleosts. Am. Zool. 21: 325–343.

WALLACE, R.A., K. SELMAN, M.S. GREELEY, JR., P.C. BEGOVAC, Y-W.P. LIN, R. MACPHERSON ET T.R. PETRINO. 1988. Current status of oöcyte growth, p. 167–177. *In* D.R. Idler, L.W. Crim and J.M. Walsh [éd.], Proceedings of the third international symposium on reproductive physiology of fish. St. John's, Newfoundland, Canada, August. 1987. Memorial University of Newfoundland, St. John's, Nfld.

WEISEL, G.F. 1943. A histological study of the testes of the sockeye salmon (*Oncorhynchus nerka*). J. Morphol. 73(2): 207–229.

WIEBE, J.P. 1968. The reproductive cycle of the viviparous seaperch, *Cymatogaster aggregata* Gibbons. Can. J. Zool. 46(6): 1221–1234.

1969. Steroid dehydrogenases and steroids in gonads of the seaperch *Cymatogaster aggregata* Gibbons. Gen. Comp. Endocrinol. 12: 256–266.

WIEGAND, M.D. 1982. Vitellogenesis in fishes, p. 136–146. *In* C.J.J. Richter and H.J. Th. Goos [compilers]. Proc. Internat. Symp. on Reprod. Physiol. of Fish, Wageningen, the Netherlands, 2–6 Aug. Cent. Agric. Publ. Doc. Wageningen.

WOODHEAD, A.D. ET P.M.J. WOODHEAD. 1965. Seasonal changes in the physiology of the barents sea cod, Gadus *morhua* L., in relation to its environment. I. Endocrine changes particularly affecting migration and maturation. Int. Comm. Northw. Atl. Fish. Spec. Publ. 6: 691–715.

YASIN, S. ET S.N. AHSAN. 1980. Annual cycle of the spermatogenetic and endocrine components of the testis in the Indian climbing perch, *Anabas testudineus*. Ann. Zool. Vol. XVI, Part 2: 49–75.

YASUTAKE, W.T. ET J.H. WALES. 1983. Microscopic anatomy of salmonids: an atlas. U.S. Fish. Wildl. Serv. Resourc. Publ. 150: p. 145.

List of Plates

1. Ovary. Small immature and large immature or resting. (Gross. Colour) 41
2. Ovary. Immature and beginning to ripen. (L.M. and Gross) 43
3. Ovary. Immature. (L.M. and S.E.M.) 45
4. Ovary wall and ovary. Immature and beginning to ripen. (L.M. and Gross. Colour) . 47
5. Ovary wall. Immature. (T.E.M.) 49
6. Ovary wall. Immature. (T.E.M.) 51
7. Ovigerous lamella. Immature. (L.M. and S.E.M.) 53
8. Germinal cells and oögonia. Immature. (T.E.M.) 55
9. Small oöcytes. Immature. (T.E.M.) 57
10. Small oöcytes. Immature. (T.E.M.) 59
11. Medium oöcyte. Immature. (T.E.M.) 61
12. Oöcytes. Resting and beginning to ripen. (L.M. and S.E.M.) 63
13. Small oöcyte. Ripening. (T.E.M.) 65
14. Oöcytes. Ripening. (T.E.M.) 67
15. Periphery of oöcyte. Ripening. (T.E.M. and L.M.) 69
16. Nucleus of oöcyte. Ripening. (T.E.M.) ... 71
17. Oöcytes and ovaries. Ripening. (L.M. and Gross. Colour) 73
18. Oöcytes. Ripening. (T.E.M.) 75
19. Oöcytes. Ripening. (L.M. and T.E.M.) ... 77
20. Oöcytes. Ripening. (S.E.M.) 79
21. Cells of stroma. Ripening. (T.E.M.) 81
22. Periphery of oöcyte. Ripening. (T.E.M.) . 83
23. Capillary in theca of oöcyte. Ripening. (T.E.M.) 85
24. Micropyle in non-hydrated oöcyte. Ripe. (L.M.) 87
25. Ovary. Ripening and ripe. (Gross. Colour) 89
26. Non-hydrated and hydrated oöcytes. Ripe. (L.M.) 91
27. Surface of ovigerous lamella. Ripe. (S.E.M.) 93
28. Tubercles on skin. (L.M. and S.E.M.) ... 95
29. Vent of cod (Gross. Colour) 97
30. Vent of ripe cod. (L.M.) 99
31. Membrane of hydrated egg. (T.E.M.) 101
32. Hydrated eggs. (S.E.M.) 103
33. Empty follicles. Spent. (L.M.) 105
34. Atretic oöcytes. Resting, beginning to ripen and ripe. (L.M. and T.E.M.) 107
35. Follicles. Spent and ripening. (L.M.) 109
36. Ovary. Spent and spent-ripening. (Gross. Colour). 111
37. Testis. Small immature and large immature or resting. (Gross and L.M. Colour) 113
38. Testis. Immature. (S.E.M. and L.M.) 115
39. Testis. Proximal. Small immature and large immature or resting (L.M.) 117
40. Testis. Immature. (L.M.) 119
41. Testis. Wall. Immature and spent — ripening. (T.E.M.) 121
42. Testis. Interstitial tissue. Immature. (T.E.M.) 123
43. Testis. Immature. (L.M.) 125
44. Testis. Efferent duct. Immature. (T.E.M.) 127
45. Testis. Cells bordering efferent duct. Immature. (T.E.M.) 129

Liste des planches

1. Ovaire. Petit immature et gros immature ou au repos (MA, couleurs) 41
2. Ovaire. Immature et au début de la maturation (MO et MA) 43
3. Ovaire. Immature (MO et MEB) 45
4. Paroi ovarienne et ovaire. Immature et au début de la maturation (MO et MA, couleurs) 47
5. Paroi ovarienne. Immature (MET) 49
6. Paroi ovarienne. Immature (MET) 51
7. Lamelle ovigère. Immature (MO et MEB) 53
8. Cellules germinales et ogonie. Immature. (MET) 55
9. Petits ovocytes. Immature. (MET) 57
10. Petits ovocytes. Immature. (MET) 59
11. Ovocyte de taille moyenne. Immature. (MET) 61
12. Ovocytes. Au repos et au début de la maturation. (MO et MEB) 63
13. Petit ovocyte. En maturation. (MET) 65
14. Ovocytes. En maturation. (MET) 67
15. Périphérie de l'ovocyte. En maturation. (MET et MO) 69
16. Noyau de l'ovocyte. En maturation. (MET) 71
17. Ovocytes et ovaires. En maturation. (MO et MA, couleurs) 73
18. Ovocytes. En maturation. (MET) 75
19. Ovocytes. En maturation. (MO et MET) . 77
20. Ovocytes. En maturation. (MEB) 79
21. Cellules du stroma. En maturation. (MET) 81
22. Périphérie de l'ovocyte. En maturation. (MET) 83
23. Capillaire de la thèque d'un ovocyte. En maturation. (MET) 85
24. Micropyle d'un ovocyte non hydraté. Mature. (MO) 87
25. Ovaire. En maturation et mature. (MA, couleurs) 89
26. Ovocytes non hydratés et hydratés. Mature. (MO) 91
27. Surface d'une lamelle ovigère. Mature. (MEB) 93
28. Excroissances cutanées. (MO et MEB) 95
29. Orifice cloacal de la morue (MA, couleurs) 97
30. Orifice cloacal de la morue mature. (MO) 99
31. Membrane de l'œuf hydraté. (MET) 101
32. Oeufs hydratés. (MEB) 103
33. Follicules vides. Atrétique. (MO) 105
34. Ovocytes atrétiques. Au repos, au début de la maturation et mature. (MO et MET)... 107
35. Follicules. Atrétique et en maturation. (MO) 109
36. Ovaire. Atrétique et atrétique en maturation. (MA, couleurs) 111
37. Testicule. Petit immature et gros immature ou au repos. (MA, MO, couleurs) 113
38. Testicule. Immature. (MEB et MO) 115
39. Testicule. Partie proximale. Petit immature et gros immature ou au repos. (MO) 117
40. Testicule. Immature. (MO) 119
41. Testicule. Paroi. Immature et atrétique en maturation. (MET) 121
42. Testicule. Tissu interstitiel. Immature. (MET) 123
43. Testicule. Immature. (MO) 125
44. Testicule. Canal efférent. Immature. (MET) 127

46. Testis. Immature. (T.E.M.) 131
47. Testis. Ripening. (L.M.) 133
48. Testis. Large immature or resting. (T.E.M.) 135
49. Testis. Starting to ripen. (T.E.M. and L.M.) 137
50. Testis. Ripening, spent-ripening and spent-resting. (Gross. Colour) 139
51. Testis. Spent-ripening. (L.M. and S.E.M.) 141
52. Testis. Distal. Spent-ripening. (L.M.)..... 143
53. Testis. Distal. Spent-ripening. (T.E.M.)... 145
54. Testis. Spent-ripening. (T.E.M.) 147
55. Testis. Spent-ripening. (T.E.M.) 149
56. Testis. Ripening and ripe. (Gross. Colour) 151
57. Testis. Distal. Ripening and ripe. (L.M.) . 153
58. Testis. Ripening, ripe and spawning. (L.M.) 155
59. Testis. Spawning and spent. (Gross. Colour) 157
60. Testis. Ripening. (L.M.) 159
61. Testis. Ripening. (T.E.M.) 161
62. Testis. Ripening and spent-ripening. (T.E.M.)..... 163
63. Testis. Ripe. (L.M.)..... 165
64. Testis. Leydig cells. Ripening. (L.M. and T.E.M.) 167
65. Testis. Leydig cells. Ripening. (T.E.M.) .. 169
66. Testis. Spermatids. Ripening. (T.E.M.)... 171
67. Testis. Maturing spermatozoa. Ripening and spawning. (T.E.M.) 173
68. Testis. Maturing spermatozoa. Ripening and spawning. (T.E.M. and S.E.M.) 175
69. Testis. Spent. (L.M.)..... 177

45. Testicule. Cellules bordant le canal efférent. Immature. (MET)..... 129
46. Testicule. Immature. (MET)..... 131
47. Testicule. En maturation. (MO) 133
48. Testicule. Gros immature ou au repos. (MET) 135
49. Testicule. Au début de la maturation. (MET et MO) 137
50. Testicule. En maturation, atrétique en maturation et atrétique au repos. (MA, couleurs) 139
51. Testicule. Atrétique en maturation. (MO et MEB) 141
52. Testicule. Distal. Atrétique en maturation. (MO)..... 143
53. Testicule. Distal. Atrétique en maturation. (MET)..... 145
54. Testicule. Atrétique en maturation. (MET) 147
55. Testicule. Atrétique en maturation. (MET) 149
56. Testicule. En maturation et mature. (MA, couleurs)..... 151
57. Testicule. Distal. En maturation et mature. (MO)..... 153
58. Testicule. En maturation, mature et en fraye. (MO)..... 155
59. Testicule. En fraye et atrétique. (MA, couleurs)..... 157
60. Testicule. En maturation. (MO) 159
61. Testicule. En maturation. (MET) 161
62. Testicule. En maturation et atrétique en maturation. (MET) 163
63. Testicule. Mature. (MO)..... 165
64. Testicule. Cellules de Leydig. En maturation. (MO et MET) 167
65. Testicule. Cellules de Leydig. En maturation. (MET)..... 169
66. Testicule. Spermatides. En maturation. (MET)..... 171
67. Testicule. Spermatozoïdes en maturation. En maturation et en fraye. (MET) 173
68. Testicule. Spermatozoïdes en maturation. En maturation et en fraye. (MET et MEB)... 175
69. Testicule. Atrétique. (MO) 177

Plates

Length, weight (if known) and time caught are given for each specimen. The otoliths of one group of fish were removed for aging, so the age of these is also given. All fish caught in December had been kept for several months for breeding purposes at the St. Andrew's Biological Station by Dr. K. Waiwood and Mr. K. Howes.

Planches

Nous indiquons la longueur et le poids des poissons (lorsque ces données sont connues) ainsi que l'époque de la capture. Dans les cas où nous avons déterminé l'âge du spécimen par l'analyse des otlithes, nous indiquons le résultat. Pour des fins de reproduction, le Dr K. Waiwood et M. K. Howes ont gardé tous les poissons capturés en décembre pendant quelques mois à la station biologique de St. Andrew.

Plate 1. Ovary. Small immature and large immature or resting. (Gross. Colour). Anterior end at bottom of page, ventral side to right. Belly slit open ventrally. Guts moved aside or removed.

FIG. 1. 28 cm. 211 g. May. 3 years. Small immature.
- A. Ovary
- B. Stomach
- C. Pyloric caeca
- D. Spleen

FIG. 2. 34 cm. 328 g. April. Immature.
- A. Ovary
- B. Oviduct
- C. Blood vessel
- D. Bladder
- E. Rectum
- F. Ventral wall of swimbladder
- G. Mesovarium

FIG. 3 AND 4. 75 cm. 3 737 g. June. Resting. (?)

FIG. 3.
- A. Ovary
- B. Stomach

FIG. 4. A. Blood vessel

Planche 1. Ovaire. Petit immature et gros immature ou au repos. (MA, couleurs). Extrémité antérieure dans le bas, partie ventrale à droite. Abdomen ouvert ventralement. Intestins déplacés sur le côté ou retirés.

FIG. 1. 28 cm. 211 g. Mai. 3 ans. Petit immature.
- A. Ovaire
- B. Estomac
- C. Cæcums pyloriques
- D. Rate

FIG. 2. 34 cm. 328 g. Avril. Immature.
- A. Ovaire
- B. Oviducte
- C. Vaisseau sanguin
- D. Vessie
- E. Rectum
- F. Paroi ventrale de la vessie natatoire
- G. Mésovarium

FIG. 3 ET 4. 75 cm. 3 737 g. Juin. Au repos. (?)

FIG. 3.
- A. Ovaire
- B. Estomac

FIG. 4. A. Vaisseau sanguin

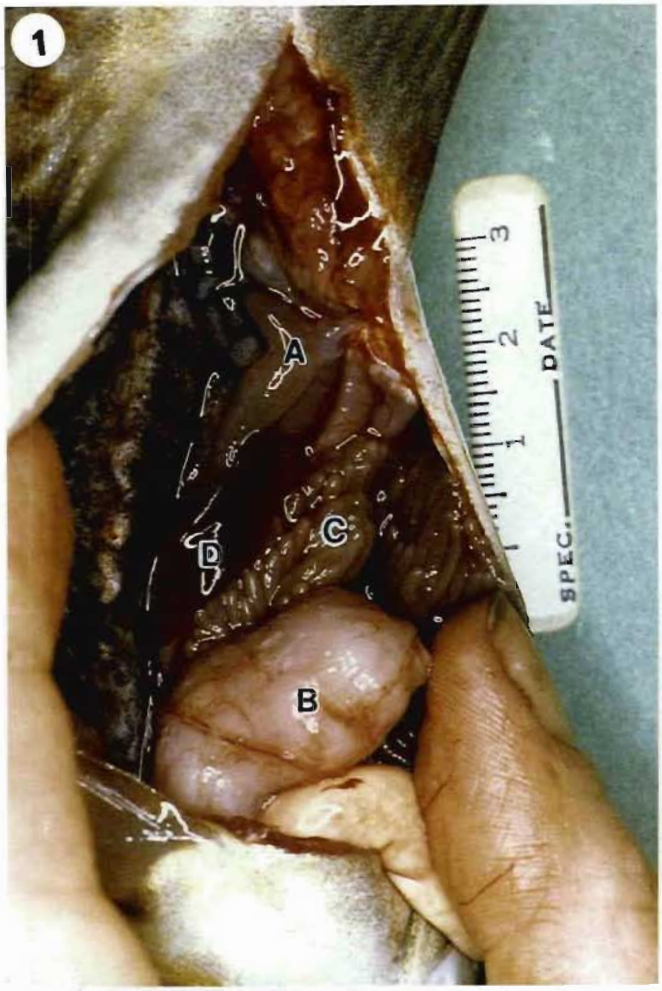
1
A
C
D
B
SPEC.
DATE

2
D
E
B
A
G
C
F
DATE

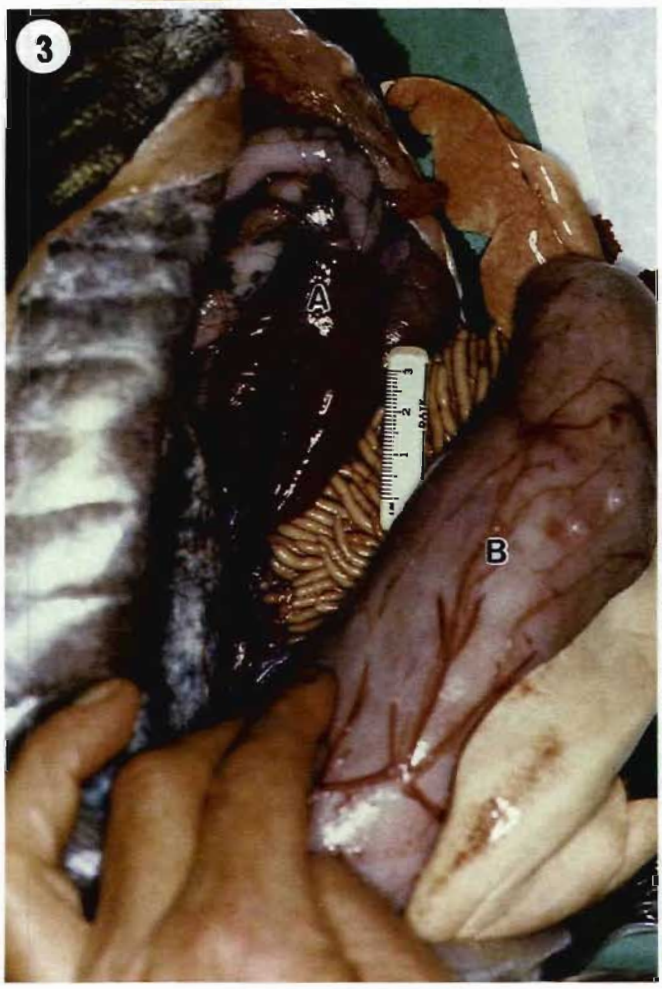
3
A
B

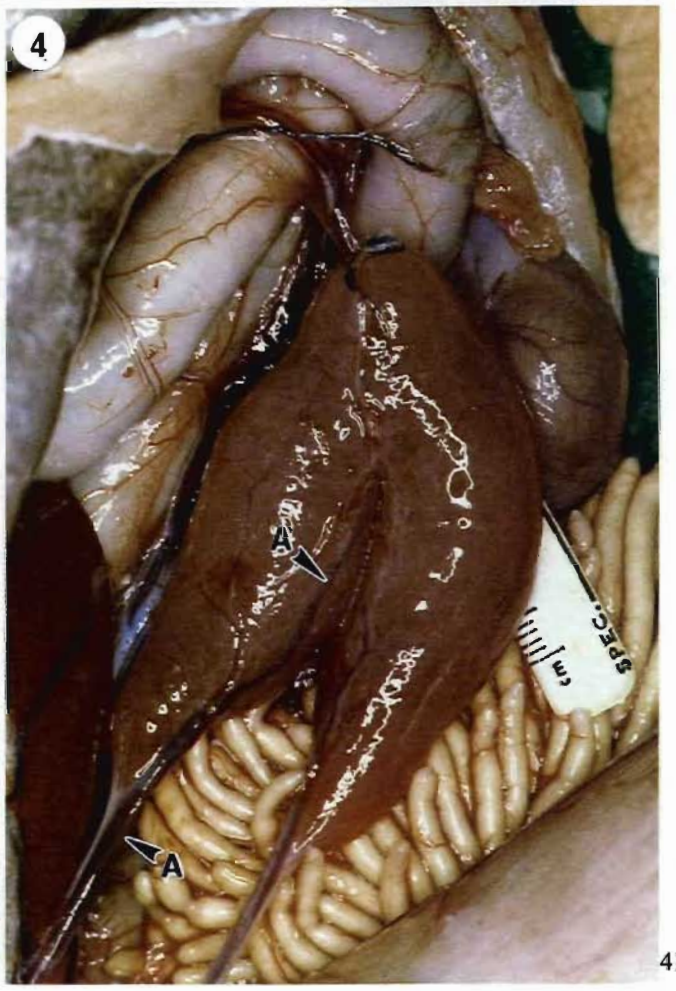
4
A
A
SPEC.

Plate 2. Ovary. Immature and beginning to ripen. (L.M. and Gross)

FIG. 1 TO 3. L.M. Formalin. H. & E.

FIG. 1. Openings of reproductive and urinary tracts on urogenital papilla.
62 cm 2 178 g. May. Beginning to ripen. 6 years.
Bar = 400 μm
A. Reproductive tract (oviduct)
B. Urinary tract
C. Urogenital papilla
D. Digestive tract

FIG. 2. T.S. ovary near medial attachment of mesovarium.
35.5 cm. 392 g. April. Immature.
Bar = 400 μm
A. Mesovarium
B. Blood vessel
C. Wall of ovary
D. Oöcytes

FIG. 3. Swimbladder wall and attachment of mesovarium.
31 cm. 254 g. April. Immature.
Bar = 100 μm
A. Fibrous connective tissue layer of swimbladder
B. Mesothelium of swimbladder
C. Mesovarium
D. Melanocyte

FIG. 4. Ovary. (Gross.)
34 cm. 328 g. April. Immature.
Bar = 5 mm
A. Blood vessel
B. Rostral part of ovary
C. United caudal part of ovaries

Planche 2. Ovaire. Immature et au début de la maturation. (MO et MA)

FIG. 1 À 3. MO. Formol. H et É.

FIG. 1. Ouvertures des voies de reproduction et d'excrétion dans la papille urogénitale.
62 cm. 2 178 g. Mai. Au début de la maturation. 6 ans.
Échelle = 400 μm
A. Voie de reproduction (oviducte)
B. Voie d'excrétion
C. Papille urogénitale
D. Tube digestif

FIG. 2. CT de l'ovaire, près de l'attachement médian du mésovarium.
35,5 cm. 392 g. Avril. Immature.
Échelle = 400 μm
A. Mésovarium
B. Vaisseau sanguin
C. Paroi de l'ovaire
D. Ovocytes

FIG. 3. Paroi de la vessie natatoire et attachement du mésovarium.
31 cm. 254 g. Avril. Immature.
Échelle = 100 μm
A. Couche de tissu conjonctif fibreux de la vessie natatoire
B. Mésothélium de la vessie natatoire
C. Mésovarium
D. Mélanocyte

FIG. 4. Ovaire. (MA)
34 cm. 328 g. Avril. Immature.
Échelle = 5 mm
A. Vaisseau sanguin
B. Partie rostrale de l'ovaire
C. Partie caudale jointe des ovaires

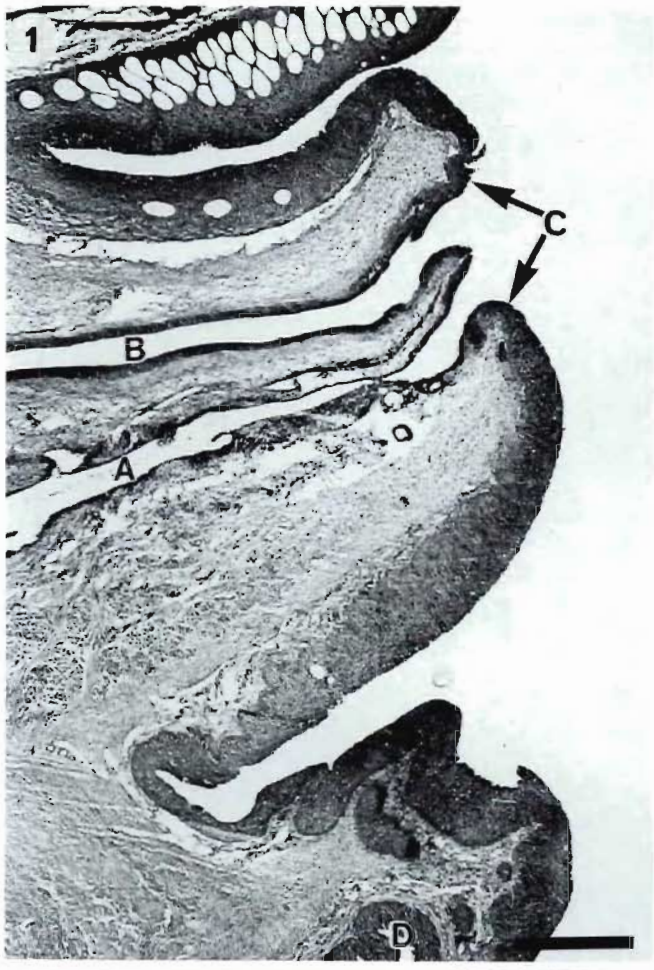
1
C
B
A
D

2
D
B
C
A

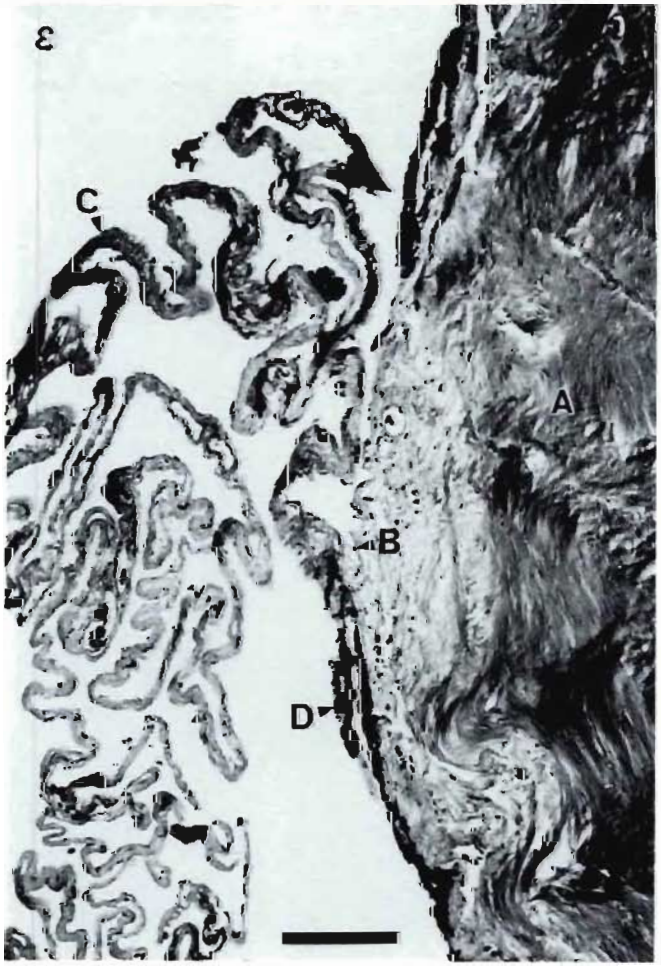
3
C
A
B
D

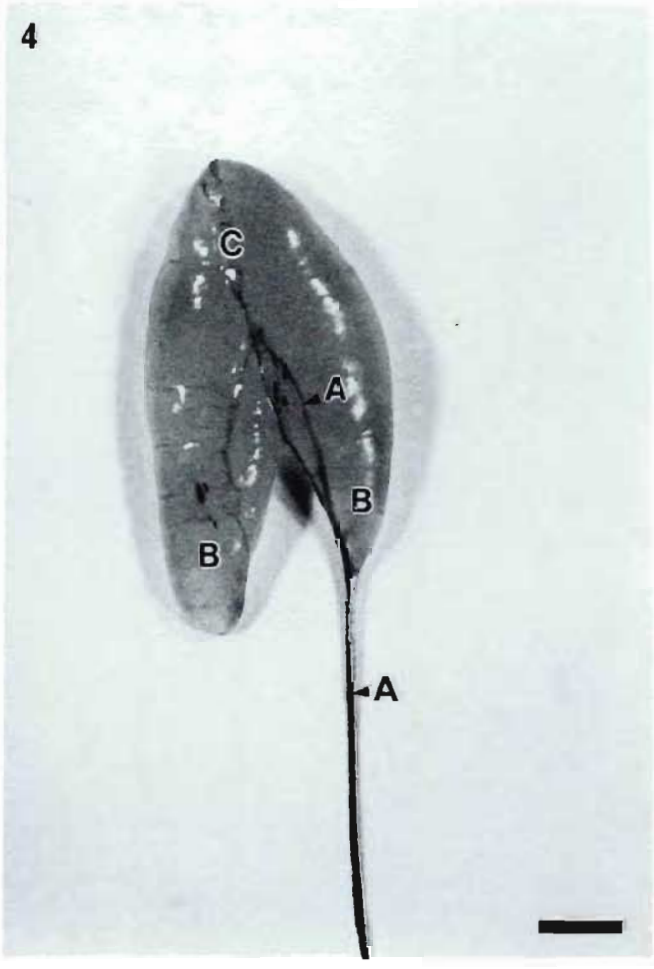
4
C
A
B
B
A

Plate 3. Ovary. Immature. (L.M. and S.E.M.)

FIG. 1. Opening of ovary via oviduct.
(L.M., Formalin, H. & E.).
32 cm. 221 g. April.
Bar = 400 μm
A. Ovigerous lamella of ovary
B. Oviduct
C. Urinary tract
D. Rectum
E. Smooth muscle layers of rectal wall.

FIG. 2. T.S. ovary wall. (L.M., Formalin, H & E.).
37 cm. 400 g. June.
Bar = 50 μm
A. Squamous epithelium
B. Layer of smooth muscle
C. Blood vessel
D. Septum extending between oöcytes
E. Oöcyte

FIG. 3 AND 4. Ovigerous lamellae projecting into lumen of ovary (S.E.M.).
26 cm. 116 g. April.

FIG. 3. Internal surface of ovary.
Bar = 100 μm
A. Ovigerous lamella

FIG. 4. Edge of ovary cut transversely. Lumen of ovary to right.
Bar = 300 μm
A. Ovigerous lamella
B. Ovigerous lamella cut transversely, showing oöcytes
C. Wall of ovary cut transversely

Planche 3. Ovaire. Immature. (MO et MEB)

FIG. 1. Ouverture de l'ovaire par la voie de l'oviducte.
(MO, formol, H et É).
32 cm. 221 g. Avril.
Échelle = 400 μm
A. Lamelles ovigères de l'ovaire
B. Oviducte
C. Voie urinaire
D. Rectum
E. Couches de muscles lisses de la paroi rectale

FIG. 2. CT de la paroi ovarienne. (MO, formol, H et É).
37 cm. 400 g. Juin.
Échelle = 50 μm
A. Épithélium pavimenteux
B. Couche de muscles lisses
C. Vaisseau sanguin
D. Cloison se prolongeant entre les ovocytes
E. Ovocyte

FIG. 3 ET 4. Lamelles ovigères dans la lumière de l'ovaire (MEB).
26 cm. 116 g. Avril.

FIG. 3. Surface interne de l'ovaire.
Échelle = 100 μm
A. Lamelle ovigère

FIG. 4. Bordure de l'ovaire en coupe transversale. Lumière ovarienne à droite.
Échelle = 300 μm
A. Lamelle ovigère
B. Lamelle ovigère en coupe transversale, avec des ovocytes
C. Paroi ovarienne en coupe transversale

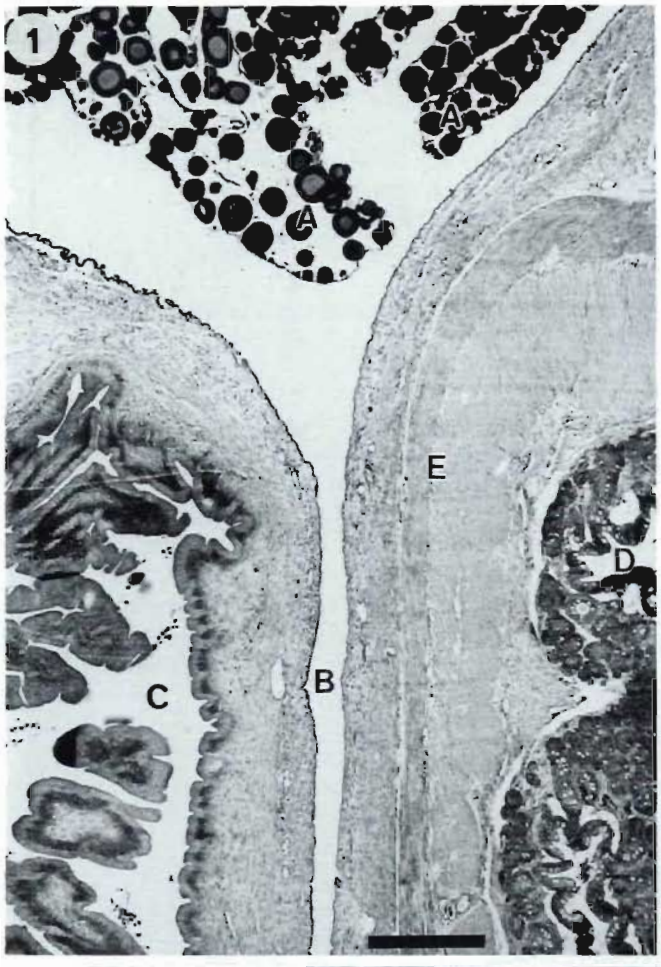
1
A
A
E
D
C
B

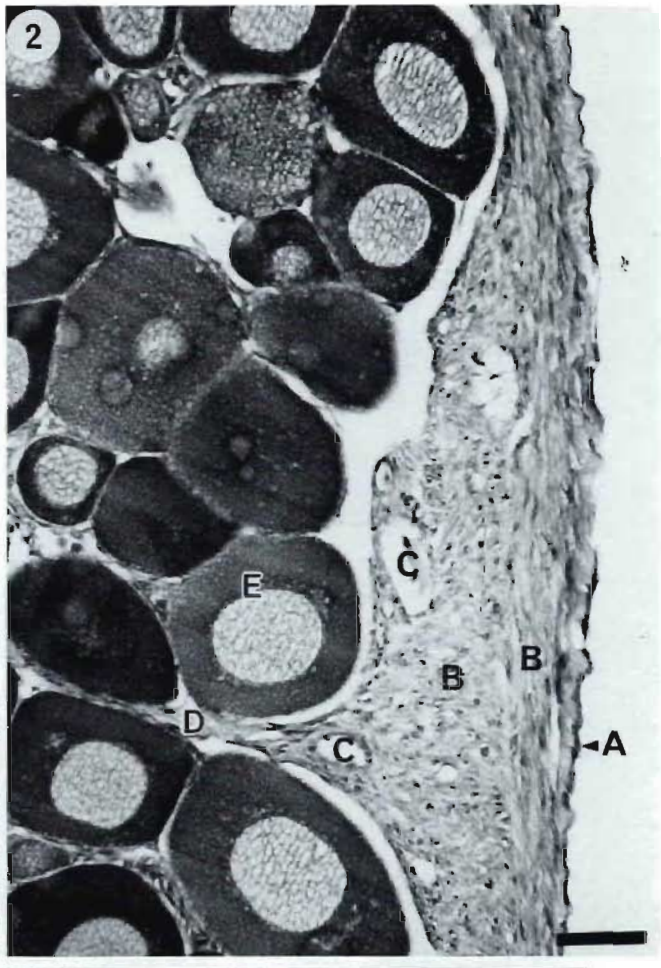
2
E
C
B
B
D
C
A


3
A

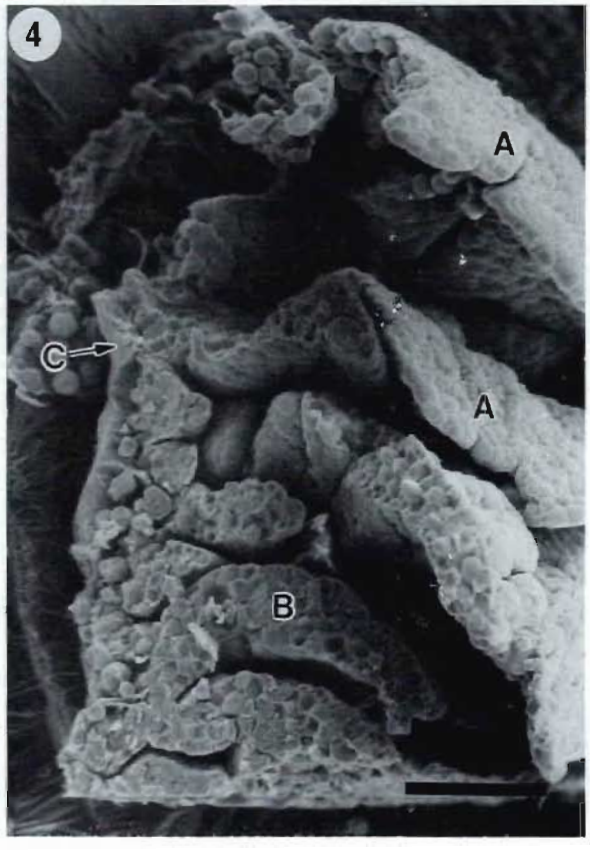
4
A
C
A
B

Plate 4. Ovary wall and ovary. Immature and beginning to ripen. (L.M. and Gross. Colour)

FIG. 1 AND 2. Ovary wall. (L.M., Formalin, V.E.M.T.)
- A. Squamous epithelium
- B. Collagen
- C. Smooth muscle
- D. Oöcyte

FIG. 1. Same specimen as Plate 1, Fig. 1
28 cm. 211 g. May. 3 years.
Bar = 50 μm

FIG. 2. 46 cm. July. Beginning to ripen.
Bar = 50 μm

FIG. 3 AND 4. Ovary (Gross). Anterior end at bottom of page, ventral side to right.

FIG. 3. 51 cm. 1 140 g. Sept. Immature(?).

FIG. 4. Same specimen as Plate 2, Fig. 1.
62 cm. 2 178 g. May. Beginning to ripen. 6 years.

Planche 4. Paroi ovarienne et ovaire. Immature et au début de la maturation. (MO et MA, couleurs)

FIG. 1 ET 2. Paroi ovarienne. (MO, formol, VEMT)
- A. Épithélium pavimenteux
- B. Collagène
- C. Muscle lisse
- D. Ovocyte

FIG. 1. Même spécimen qu'à la planche 1, fig. 1.
28 cm. 211 g. Mai. 3 ans.
Échelle = 50 μm

FIG. 2. 46 cm. Juillet. Début de la maturation.
Échelle = 50 μm

FIG. 3 ET 4. Ovaire. (MA). Extrémité antérieure dans le bas, partie ventrale à droite.

FIG. 3. 51 cm. 1 140 g. Sept. Immature (?).

FIG. 4. Même spécimen qu'à la planche 2, fig. 1.
62 cm. 2 178 g. Mai. Début de la maturation. 6 ans.

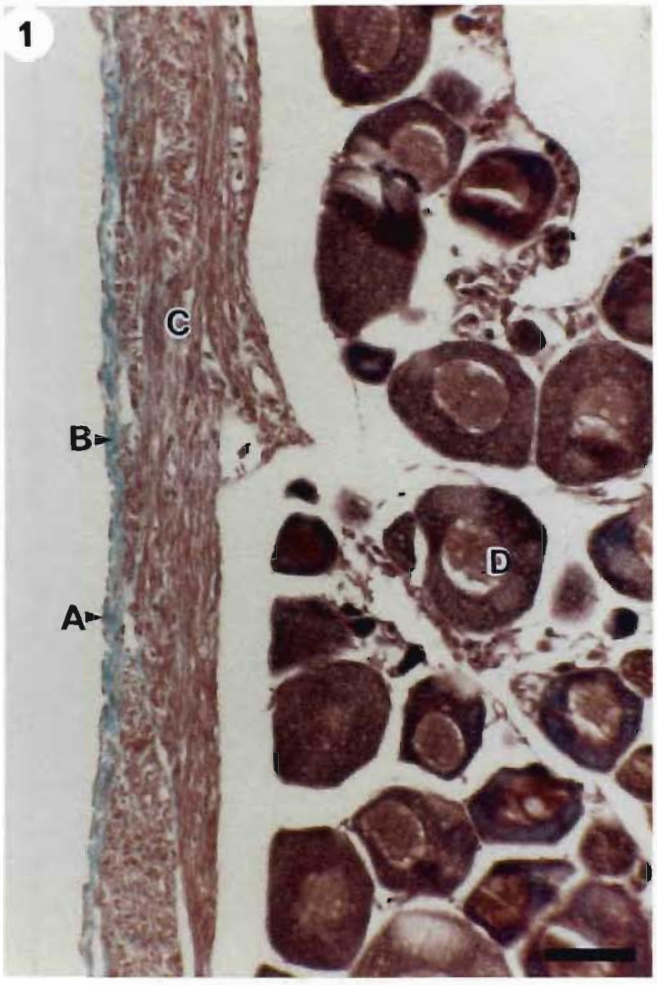
1
C
B
D
A

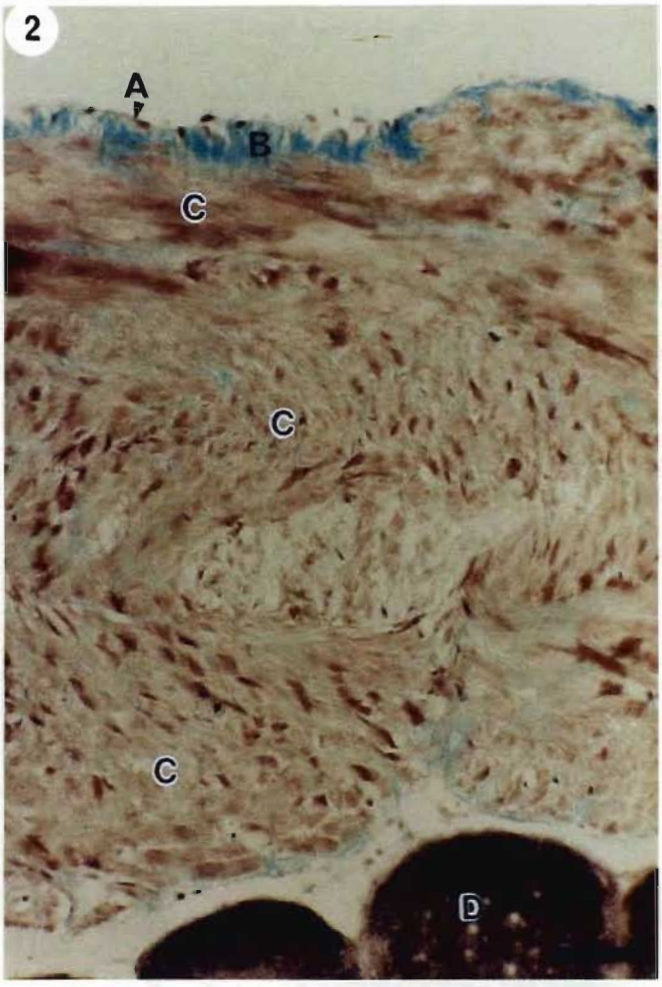
2
A
B
C
C
C
D

3
DATE

4

Plate 5. Ovary wall. Immature. (T.E.M.)

Same specimen as Plate 3, Fig. 2.
37 cm. 400 g. June.
Bar = 2 μm
A. Squamous epithelium (peritoneum)
B. Collagen
C. Smooth muscle

Planche 5. Paroi ovarienne. Immature. (MET)

Même spécimen qu'à la planche 3, fig. 2.
37 cm. 400 g. Juin.
Échelle = 2 μm
A. Épithélium pavimenteux (péritoine)
B. Collagène
C. Muscle lisse

A
B
C
B
C

Plate 6. Ovary wall. Immature. (T.E.M.)

Same specimen as Plate 3, Fig. 2; Plate 5.
37 cm. 400 g. June.

FIG. 1. Smooth muscle layer.
Bar = 500 nm
A. Collagen
B. Dense body
C. Filaments
D. Pinocytotic vesicles
} Smooth muscle cell
E. Synaptic vesicles in nerve ending
F. Unmyelinated axon

FIG. 2. Inner surface.
Bar = 1 μm
A. Collagen
B. Smooth muscle cell
C. Nucleus of squamous cell lining inner surface of ovary wall
D. Germ cell
E. Lumen of ovary

Planche 6. Paroi ovarienne. Immature. (MET)

Même spécimen qu'à la planche 3, fig. 2; planche 5.
37 cm. 400 g. Juin.

FIG. 1. Couche de muscle lisse.
Échelle = 500 nm
A. Collagène
B. Zone dense
C. Filaments
D. Vésicules de pinocytose
} Cellule de muscle lisse
E. Vésicules synaptiques de la terminaison nerveuse
F. Axone non myélinisé

FIG. 2. Surface interne.
Échelle = 1 μm
A. Collagène
B. Cellule de muscle lisse
C. Noyau d'une des cellules pavimenteuses tapissant la face interne de la paroi ovarienne
D. Cellule germinale
E. Lumière de l'ovaire

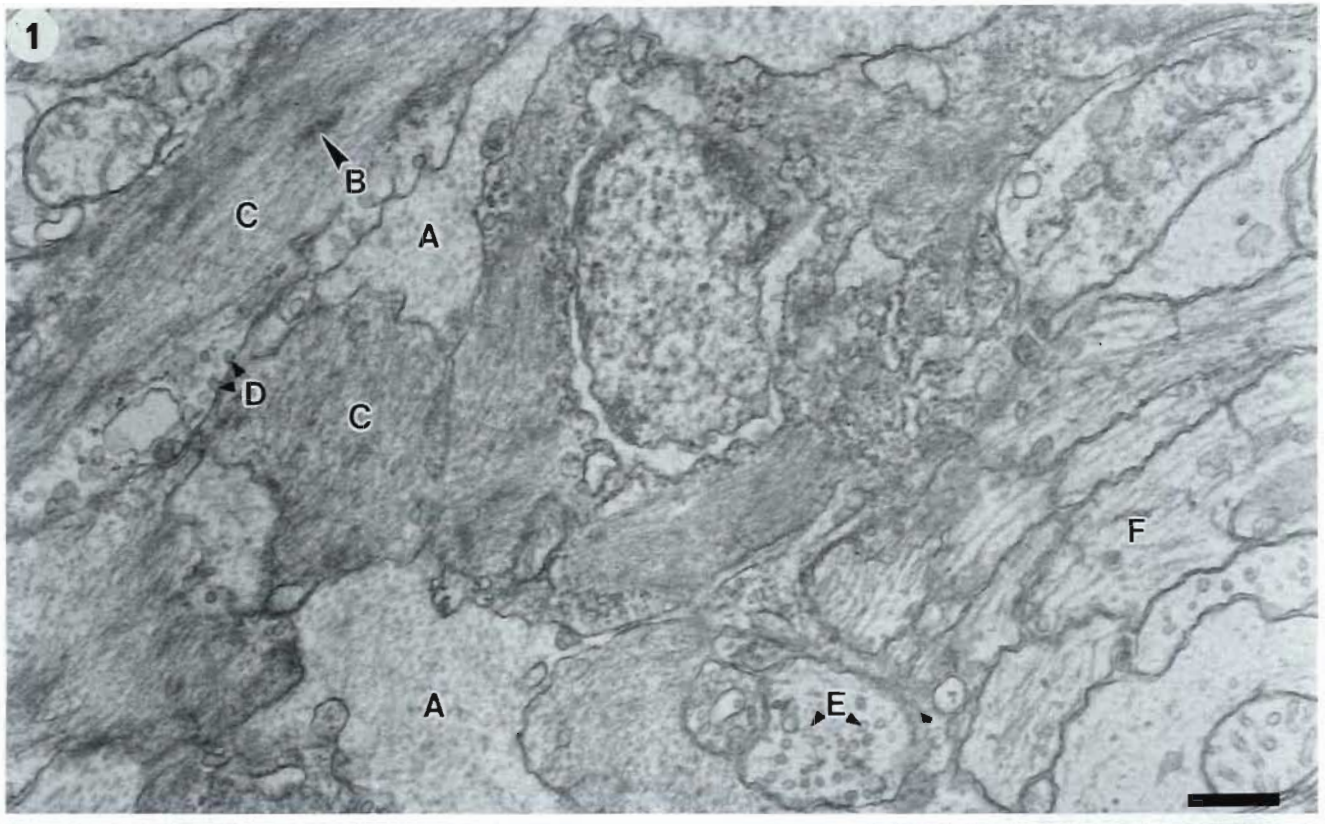
1
B
C
A
D
C
F
A
E

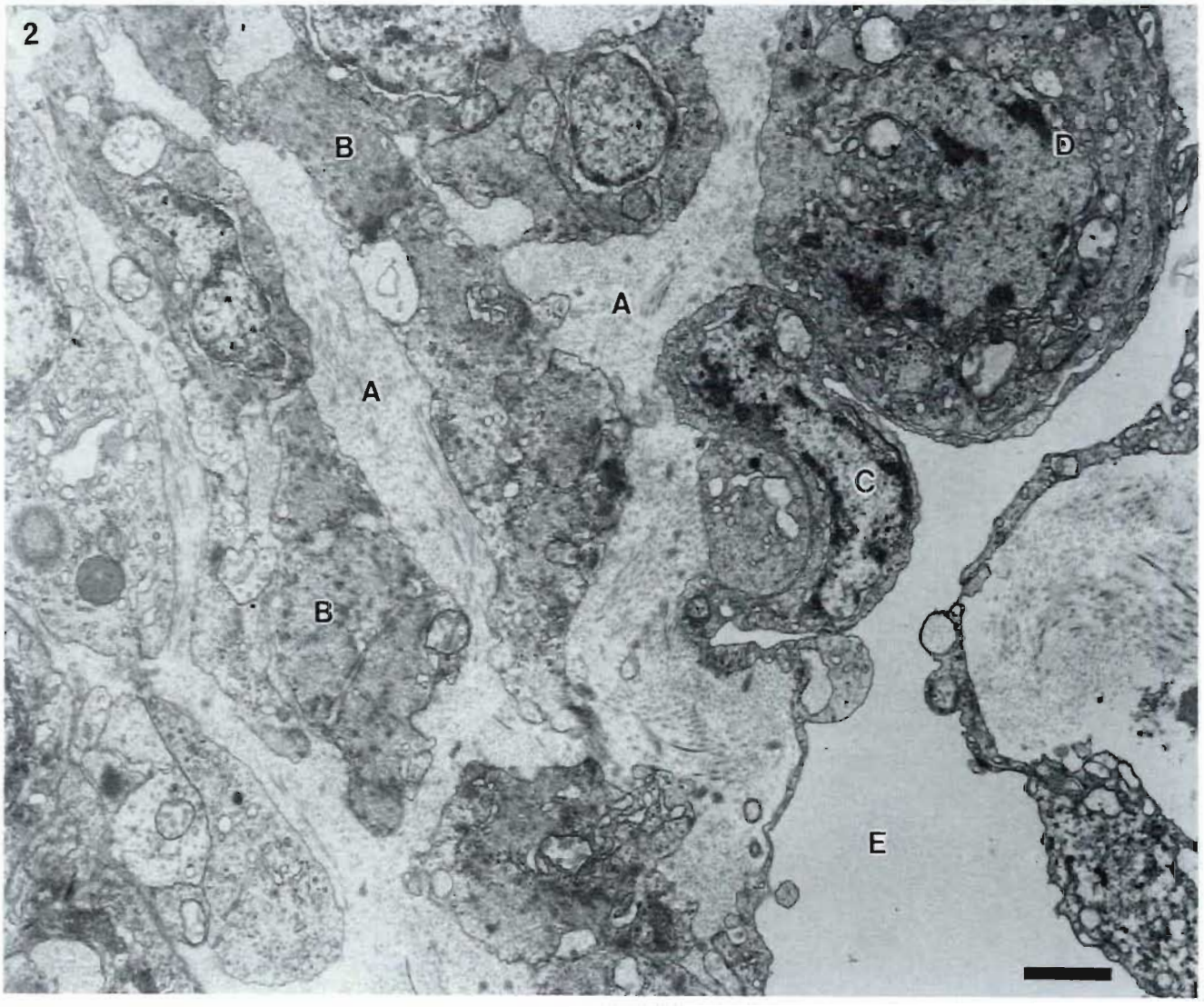
2
B
D
A
A
C
B
E

Plate 7. Ovigerous lamella. Immature. (L.M. and S.E.M.)

FIG. 1. T.S. Lamella (L.M., Formalin, H. & E.).
35 cm. 333 g. April.
Bar = 50 μm
A. Germ cells
B. Small oöcyte
C. Circular nucleus
D. Peripheral nucleolus
E. Vesicular ring outside nuclear membrane
} Larger oöcyte
F. Squamous epithelium covering lamella

FIG. 2. Surface of lamella (S.E.M.).
Same Specimen as Plate 3, Fig. 2; Plate 5; Plate 6, Fig. 1 & 2.
37 cm. 400 g. June.
Bar = 10 μm
A. Squamous epithelial cell following profile of underlying oöcyte.

Planche 7. Lamelle ovigère. Immature. (MO et MEB).

FIG. 1. CT d'une lamelle (MO, formol, H et É).
35 cm. 333 g. Avril.
Échelle = 50 μm
A. Cellules germinales
B. Petit ovocyte
C. Noyau sphérique
D. Nucléole périphérique
E. Anneau vésiculaire à l'extérieur de la membrane nucléaire
} Gros ovocyte
F. Épithélium pavimenteux couvrant la lamelle

FIG. 2. Surface de la lamelle (MEB)
Même spécimen qu'à la planche 3, fig. 2; planche 6, fig. 1 et 2.
37 cm. 400 g. Juin.
Échelle = 10 μm
A. Cellule de l'épithélium pavimenteux épousant la forme de l'ovocyte qu'elle recouvre.

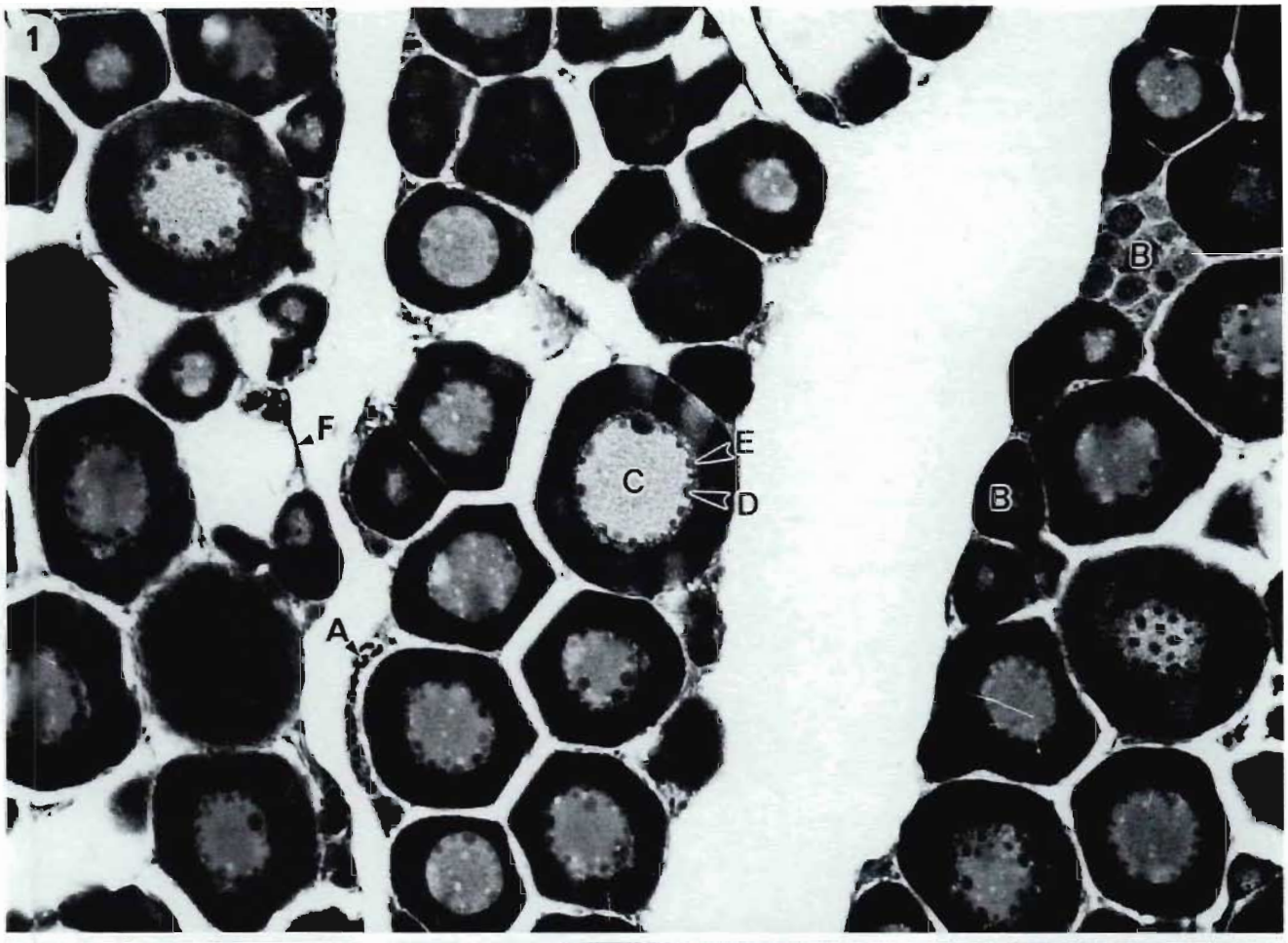
1
F
C
E
D
B
B
A

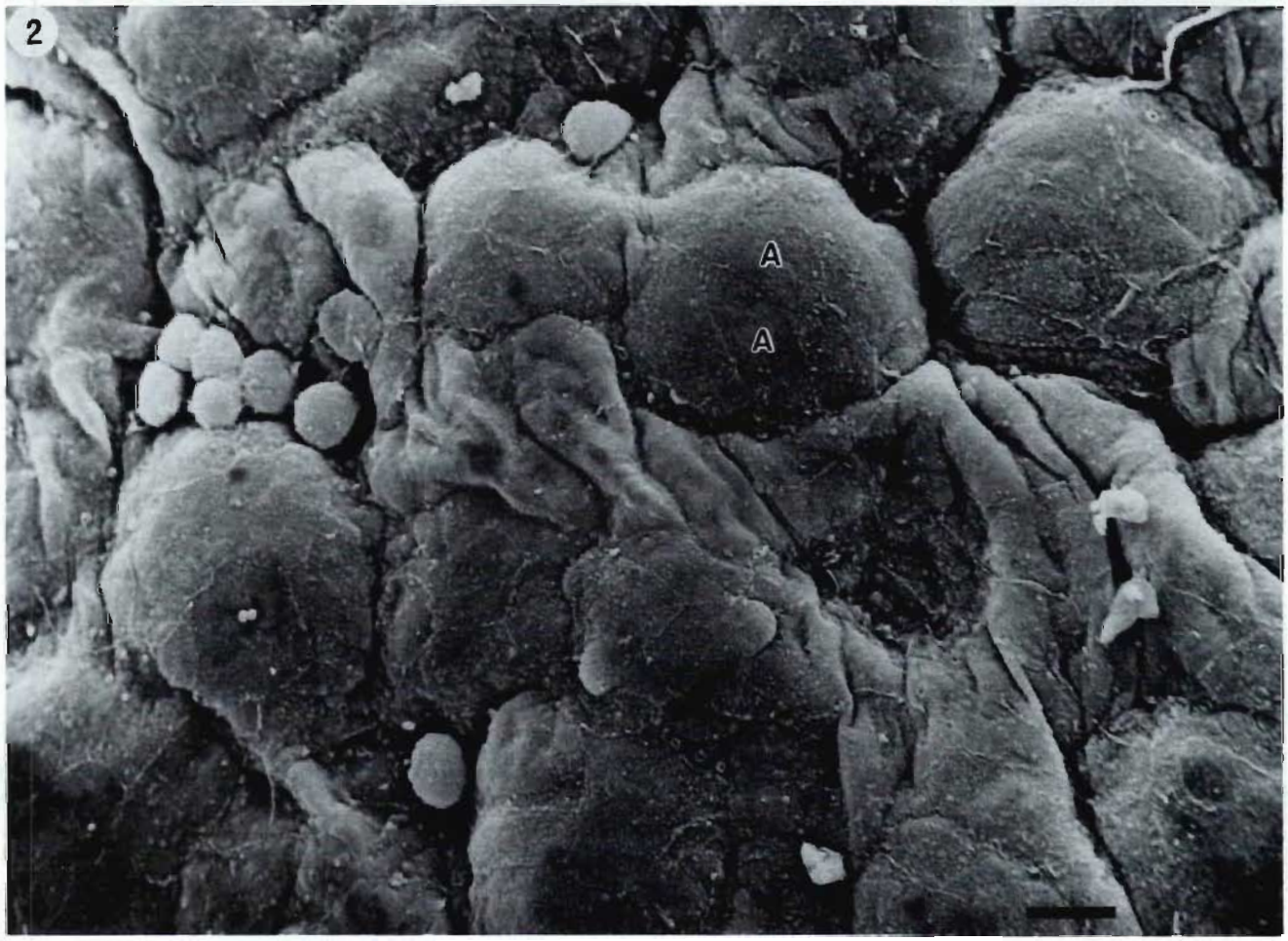
2
A
A

Plate 8. Germ cells and oögonia. Immature. (T.E.M.)

Same specimen as Plate 3, Fig. 2; Plate 5;
Plate 6, Fig. 1 & 2;
Plate 7, Fig. 2.
37 cm. 400 g. June.

FIG. 1. Germ cells.
Bar = 1 μm
A. Nucleus
B. Pinocytotic vesicles } Germ cell
C. Squamous cell covering ovigerous lamella
D. Collagen

FIG. 2. Oögonia.
Bar = 2 μm
A. Nucleus
B. Nucleolus } Oögonium
C. Squamous cell covering ovigerous lamella
D. Small oöcyte

Planche 8. Cellules germinales et ovogonies. Immature. (MET)

Même spécimen qu'à la planche 3, fig. 2; planche 5; planche 6; fig. 1 et 2; planche 7, fig. 2.
37 cm. 400 g. Juin.

FIG. 1. Cellules germinales.
Échelle = 1 μm
A. Noyau
B. Vésicules de pinocytose } Cellule germinale
C. Cellule pavimenteuse recouvrant la lamelle ovigère
D. Collagène

FIG. 2. Ovogonie.
Échelle = 2 μm
A. Noyau
B. Nucléole } Ovogonie
C. Cellule pavimenteuse couvrant la lamelle ovigère
D. Petit ovocyte

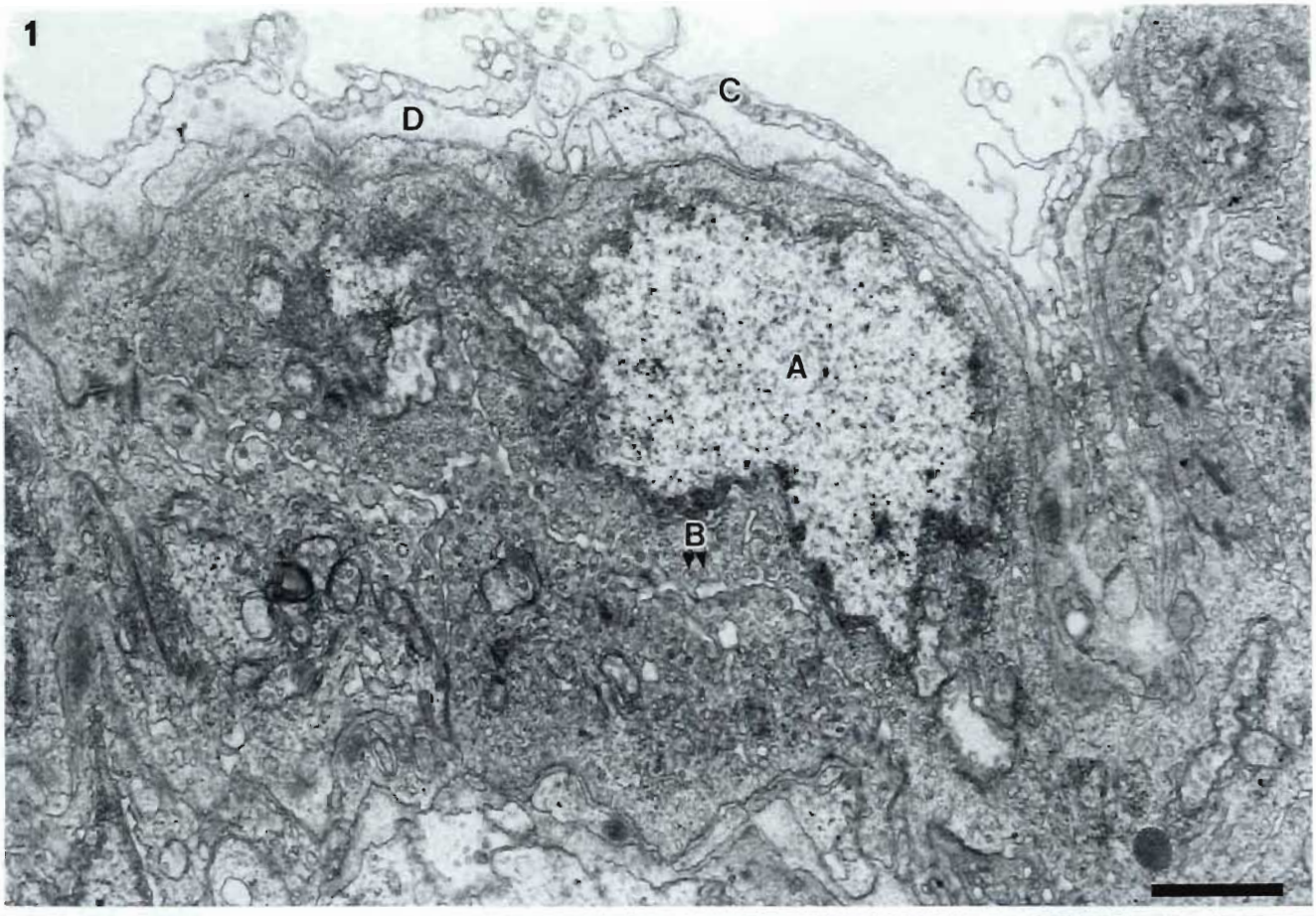
1
C
D
A
B

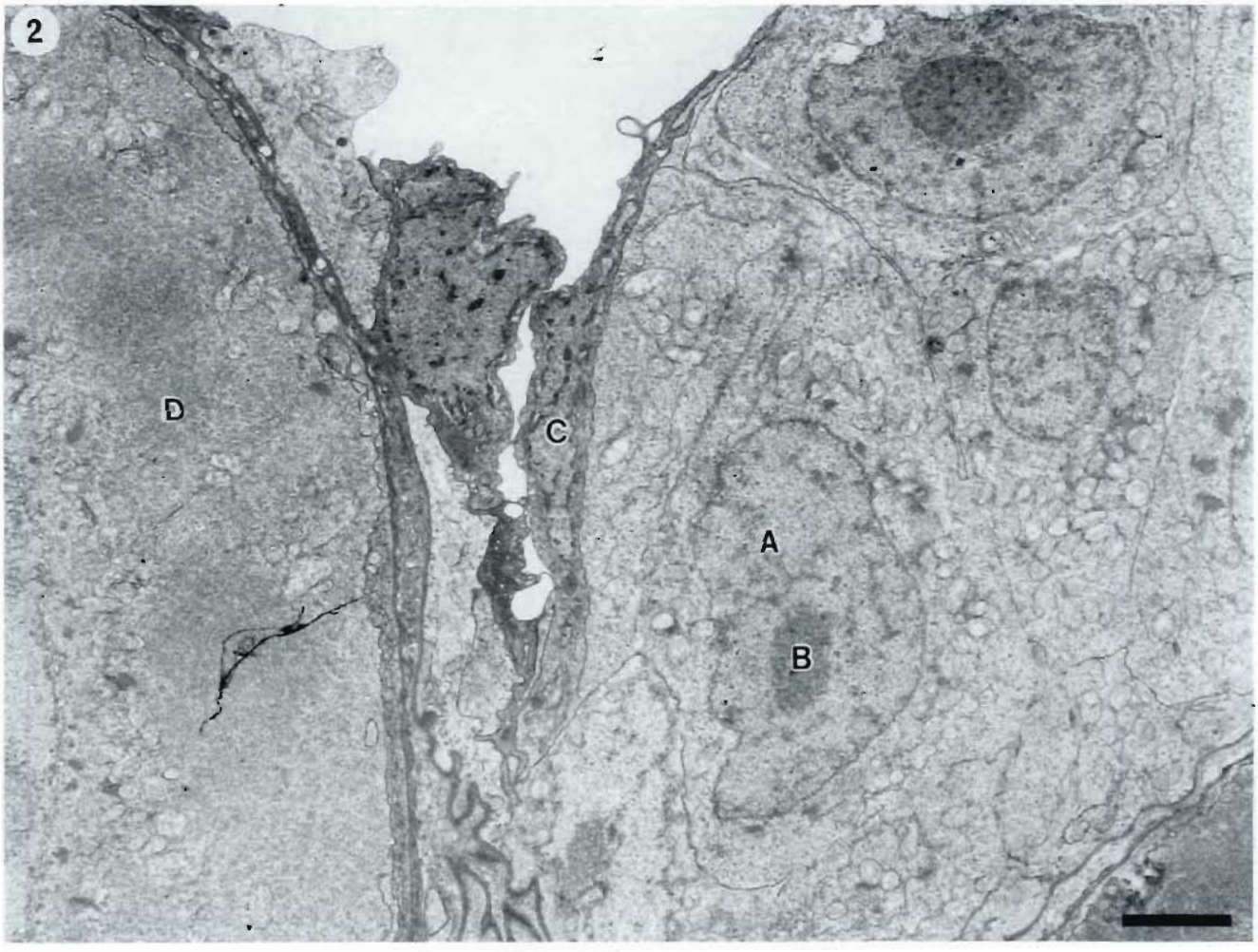
2
D
C
A
B

Plate 9. Small oöcytes. Immature. (T.E.M.)

Same specimen as Plate 3, Fig. 2; Plate 5; Plate 6, Fig. 1 & 2; Plate 7, Fig. 2; Plate 8.
37 cm. 400 g. June.
Bar = 1 μm

A. Nucleus
B. Plasmalemma
C. Squamous cell of granulosa
D. Basement membranes
E. Squamous cell of theca
F. Stromal cell

Planche 9. Petits ovocytes. Immature. (MET)

Même spécimen qu'à la planche 3, fig. 2; planche 5; planche 6, fig. 1 et 2; planche 7, fig. 2; planche 8.
37 cm. 400 g. Juin.
Échelle = 1 μm

A. Noyau
B. Plasmalemme
C. Cellule pavimenteuse de la granulosa
D. Membranes basales
E. Cellule pavimenteuse de la thèque
F. Cellule du stroma

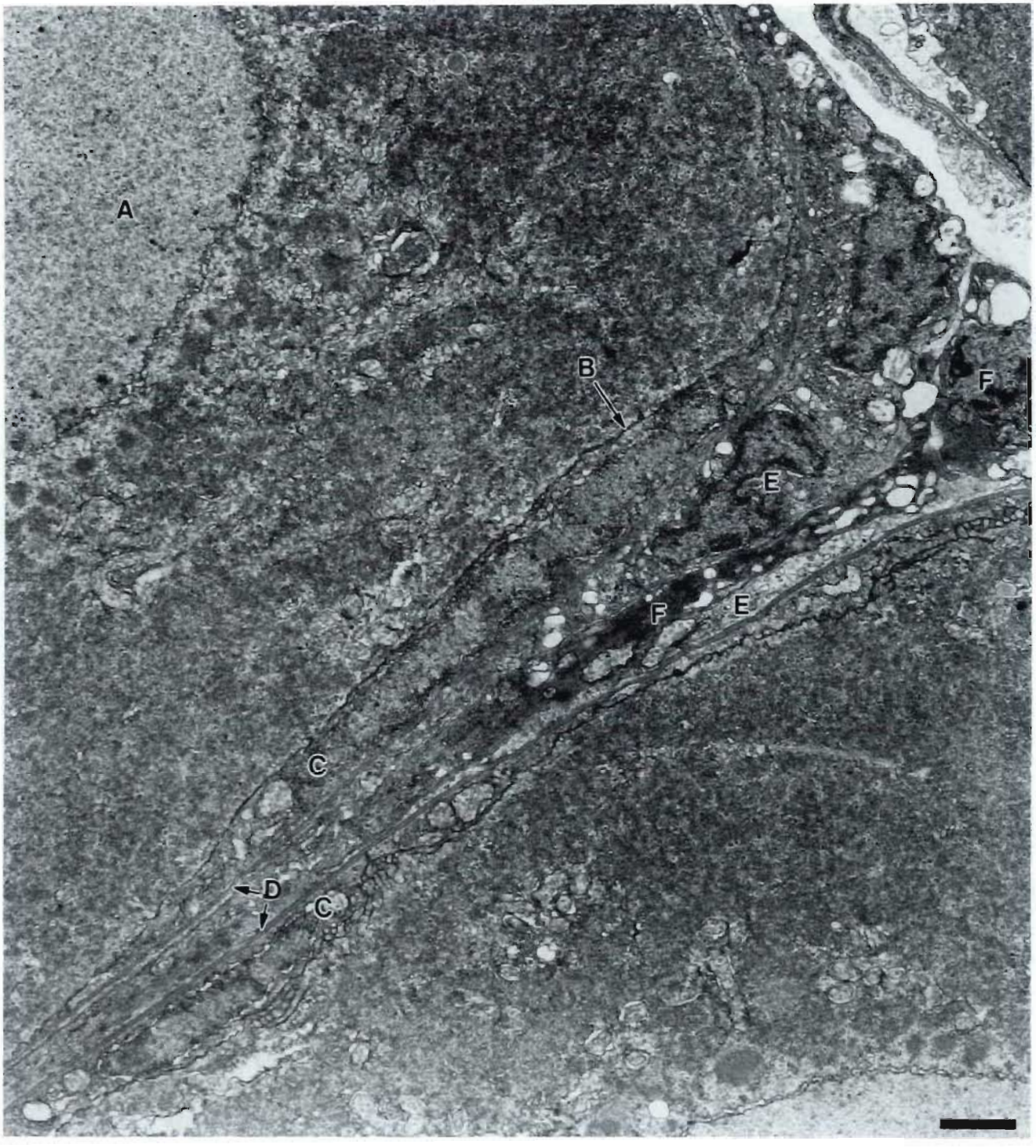
A
B
F
E
F
E
C
D
C

Plate 10. Small oöcytes. Immature. (T.E.M.)

Same specimen as Plate 3, Fig. 2; Plate 5; Plate 6, Fig. 1 & 2; Plate 7, Fig. 2; Plate 8; Plate 9.
37 cm. 400 g. June.

FIG. 1. Nuclear region.
Bar = 500 nm
A. Nucleus
B. Outer nuclear membrane
C. Nuclear pore
D. Electron-dense material
E. Mitochondrion
F. Granular material of cytoplasm

FIG. 2. Periphery of oöcytes.
Bar = 500 nm
A. Granulosa
B. Basement membrane
C. Theca
D. Filaments
E. Vacuole
F. Desmosome
G. Nucleus
} Stromal cell

Planche 10. Petits ovocytes. Immature. (MET)

Même spécimen qu'à la planche 3, fig. 2; planche 5; planche 6, fig. 1 et 2; planche 7, fig. 2; planche 8; planche 9.
37 cm. 400 g. Juin.

FIG. 1. Région nucléaire.
Échelle = 500 nm
A. Noyau
B. Membrane nucléaire externe
C. Pore nucléaire
D. Matériel opaque aux électrons
E. Mitochondrie
F. Matériel granulaire du cytoplasme

FIG. 2. Périphérie des ovocytes.
Échelle = 500 nm
A. Granulosa
B. Membrane basale
C. Thèque
D. Filaments
E. Vacuole
F. Desmosome
G. Noyau
} Cellule du stroma


1
A
B
C
D
E
F

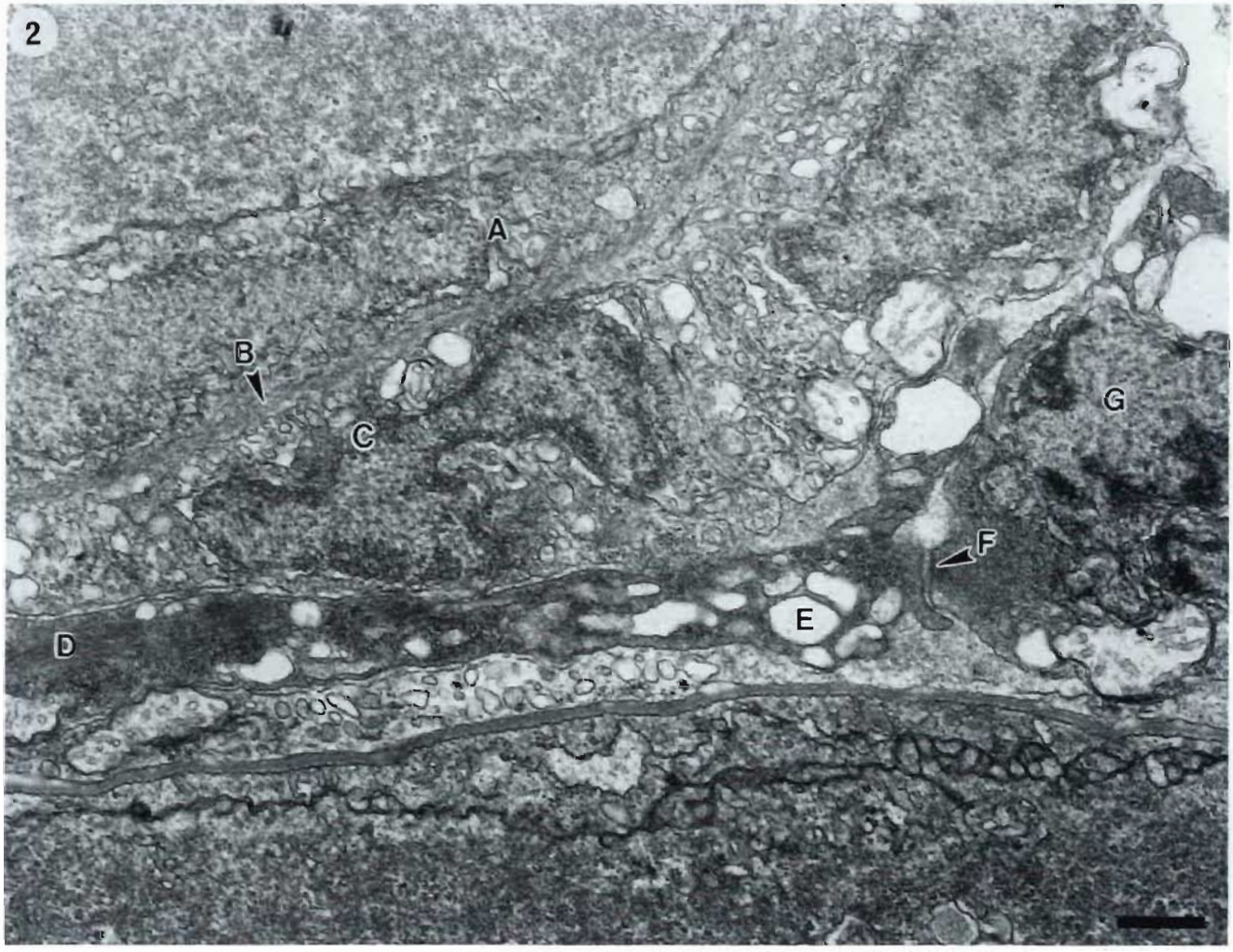
2
A
B
C
D
E
F
G

Plate 11. Medium oöcyte. Immature. (T.E.M.)

Same specimen as Plate 3, Fig. 2; Plate 5; Plate 6, Fig. 1 & 2; Plate 7, Fig. 2; Plate 8; Plate 9; Plate 10, Fig. 1 & 2.
37 cm. 400 g. June.

FIG. 1. Bar = 2 μm
A. Nucleus
B. Nucleolus
C. Ring of mitochondria

FIG. 2. Periphery of oöcyte shown in Fig. 1.
Bar = 1 μm
A. Microvilli
B. Nucleus of follicle cell of granulosa
C. Basement membrane

Planche 11. Ovocyte de taille moyenne. Immature. (MET)

Même spécimen qu'à la planche 3, fig. 2; planche 5; planche 6, fig. 1 et 2; planche 7, fig. 2; planche 8; planche 9; planche 10, fig. 1 et 2.
37 cm. 400 g. Juin.

FIG. 1. Échelle = 2 μm
A. Noyau
B. Nucléole
C. Anneau de mitochondries

FIG. 2. Périphérie de l'ovocyte de la fig. 1.
Échelle = 1 μm
A. Microvillosités
B. Noyau d'une cellule folliculeuse de la granulosa
C. Membrane basale

1
C
B
C
A

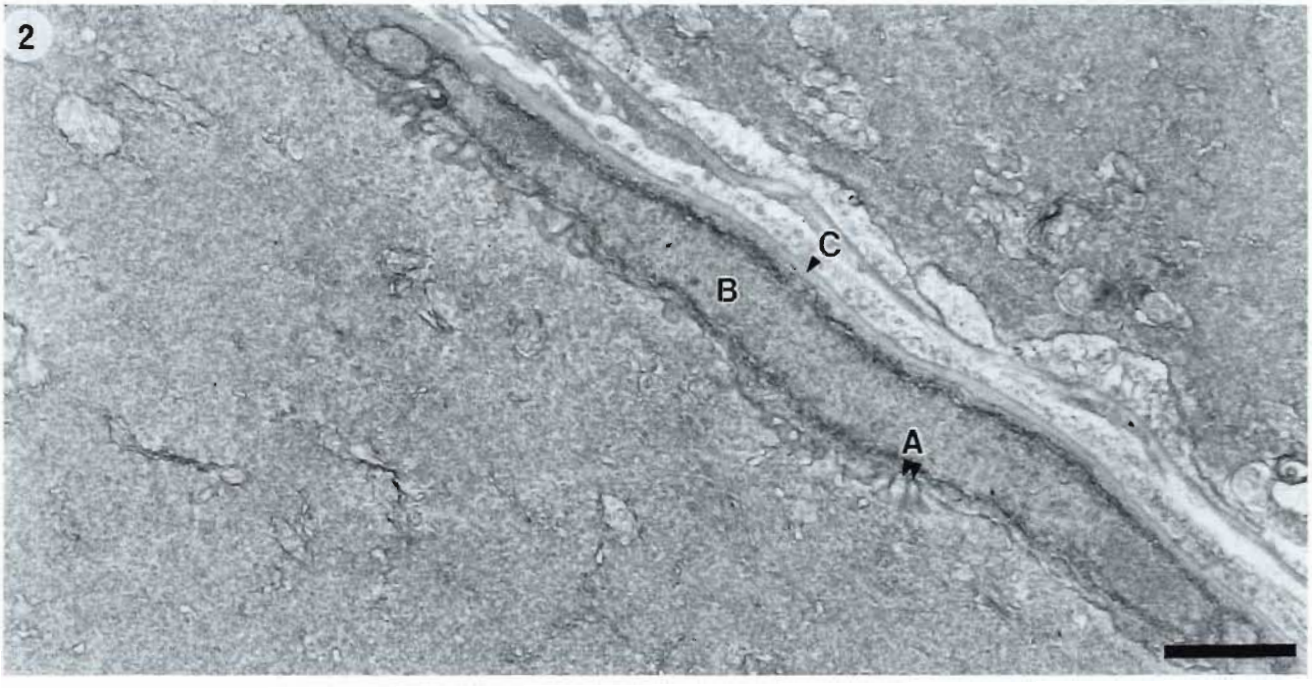
2
C
B
A

Plate 12. Oöcytes. Immature resting and beginning to ripen. (L.M. & S.E.M.)

FIG. 1. Section of ovary (L.M., Formalin, H. & E.).
81 cm. 4 200 g. June. Immature. (?)
Bar = 100 μm
A. Vesiculated ring close to nucleus.

FIG. 2 AND 3. Same specimen as Plate 1, Fig. 3 & 4.
75 cm. 3 737 g. June. Resting (?)

FIG. 2. Section of ovary (L.M., Formalin. H. & E.).
Bar = 100 μm
A. Circular nucleus
B. Circumnuclear ring } Large oöcyte
C. Small oöcyte

FIG. 3. Ovigerous lamella cut across (S.E.M.).
Bar = 50 μm
A. Large oöcyte
B. Small oöcyte
C. Squamous epithelium covering ovigerous fold

FIG. 4. Section of ovary (L.M., Formalin, H. & E.).
Same specimen as Plate 2, Fig. 1; Plate 4, Fig. 4.
62 cm. 2 178 g. May. Beginning to ripen. 6 years.
Bar = 100 μm
A. Oöcyte at circumnuclear ring stage
B. Irregular nucleus
C. Vesiculated ring moving to periphery of oöcyte
D. Developing zona radiata
E. Small oöcyte
F. Squamous epithelium covering ovigerous fold

Planche 12. Ovocytes. Immature, au repos et au début de la maturation. (MO et MEB)

FIG. 1. Coupe de l'ovaire (MO, formol, H et É).
81 cm. 4 200 g. Juin. Immature. (?)
Échelle = 100 μm
A. Anneau vésiculé à proximité du noyau

FIG. 2 ET 3. Même spécimen qu'à la planche 1, fig. 3 et 4.
75 cm. 3 737 g. Juin. Au repos (?)

FIG. 2. Coupe de l'ovaire (MO, formol, H et É).
Échelle = 100 μm
A. Noyau sphérique
B. Anneau périnucléaire } Gros ovocyte
C. Petit ovocyte

FIG. 3. Lamelle ovigère en coupe transversale (MEB).
Échelle = 50 μm
A. Gros ovocyte
B. Petit ovocyte
C. Épithélium pavimenteux couvrant le repli ovigère

FIG. 4. Coupe de l'ovaire (MO, formol, H et É).
Même spécimen qu'à la planche 2, fig. 1; planche 4, fig. 4.
62 cm. 2 178 g. Mai. Début de la maturation. 6 ans.
Échelle = 100 μm
A. Ovocyte au stade de l'anneau périnucléaire
B. Noyau de forme irrégulière
C. Anneau vésiculé se déplaçant vers la périphérie de l'ovocyte
D. Zona radiata en développement
E. Petit ovocyte
F. Épithélium pavimenteux couvrant le repli ovigère

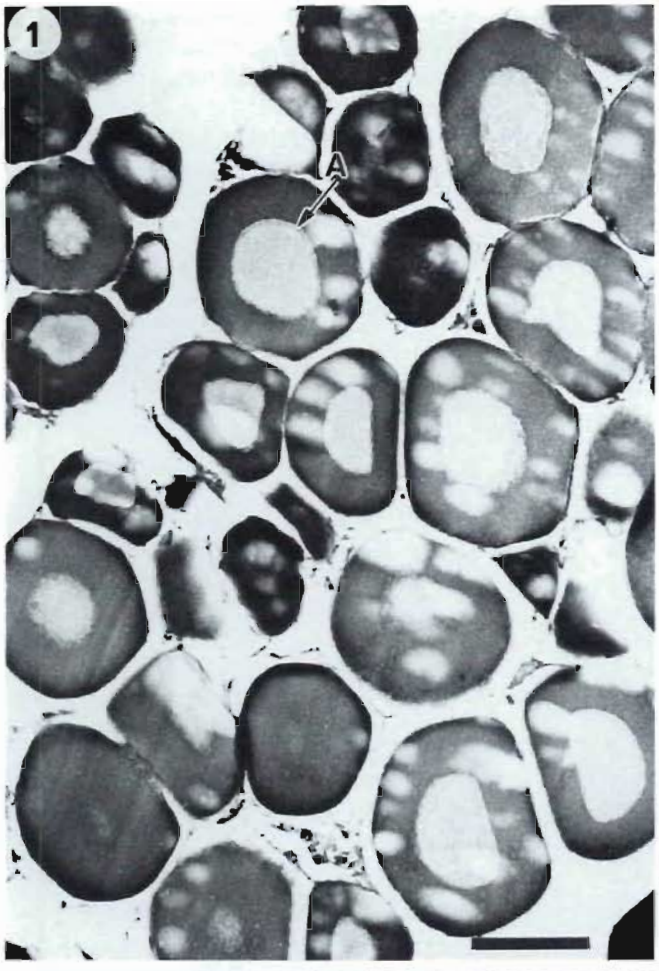
1
A

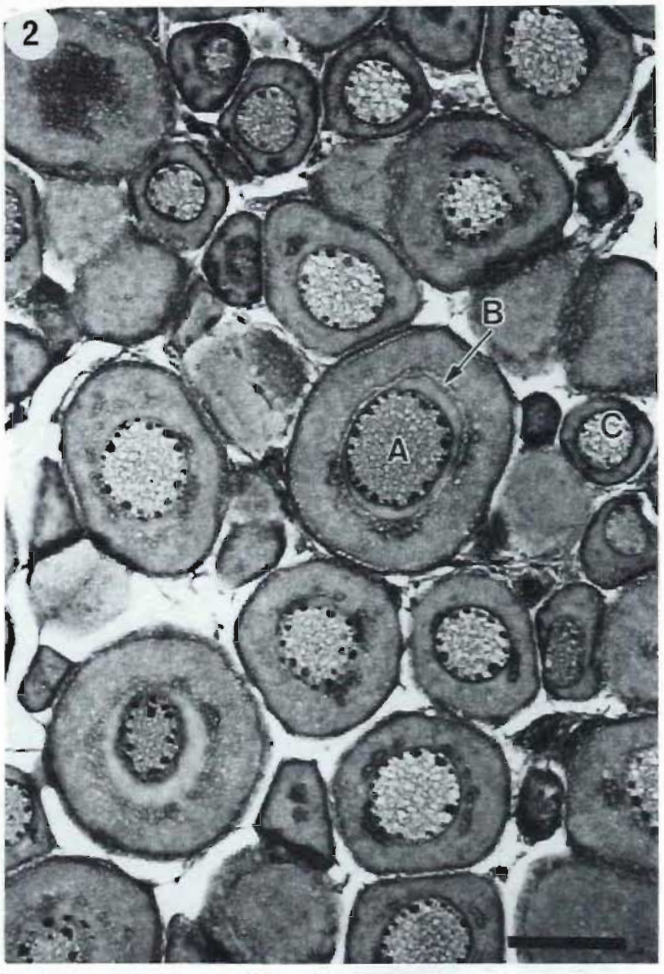
2
B
A
C

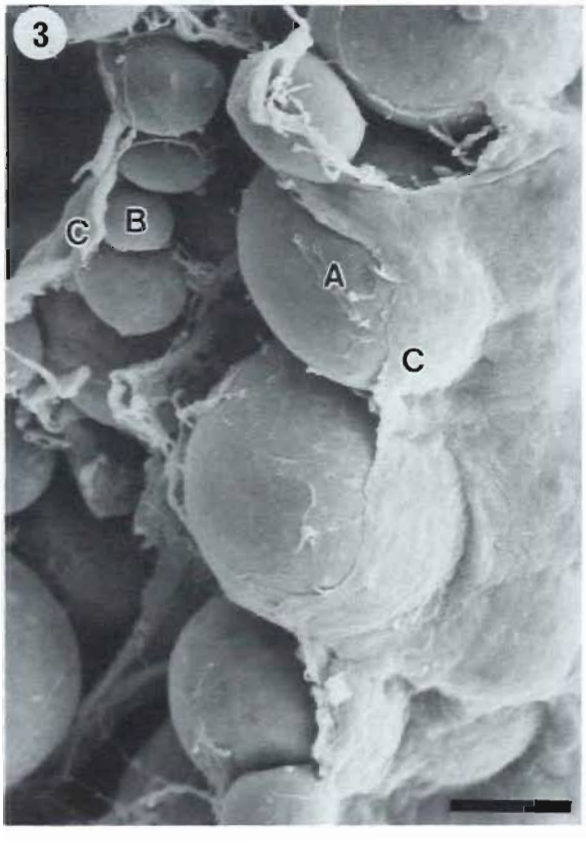
3
C
B
A
C

4
C
D
E
B
A
F

Plate 13. Small oöcyte. Ripening. (T.E.M.)

FIG. 1. 62.5 cm. 2 816 g. December.
Bar = 1 μm
A. Electron-dense material near nuclear pore
B. Material of high electron-density
C. Less dense material
D. Mitochondria
E. Granulosa
F. Theca

FIG. 2. 62.0 cm. 2 281 g. December.
Bar = 500 nm
A. Nuclear pore (visible because plane of section is tangential to nuclear membrane)
B. Electron-dense material closely associated with nuclear pore

Planche 13. Petit ovocyte en maturation. (MET)

FIG. 1. 62,5 cm. 2 816 g. Décembre.
Échelle = 1 μm
A. Matériel opaque aux électrons près d'un pore nucléaire
B. Matériel très opaque aux électrons
C. Matériel moins opaque
D. Mitochondries
E. Granulosa
F. Thèque

FIG. 2. 62,0 cm. 2 281 g. Décembre.
Échelle = 500 nm
A. Pore nucléaire (visible parce que la section est dans le plan tangentiel de la membrane nucléaire)
B. Matériel opaque aux électrons étroitement associé à un pore nucléaire

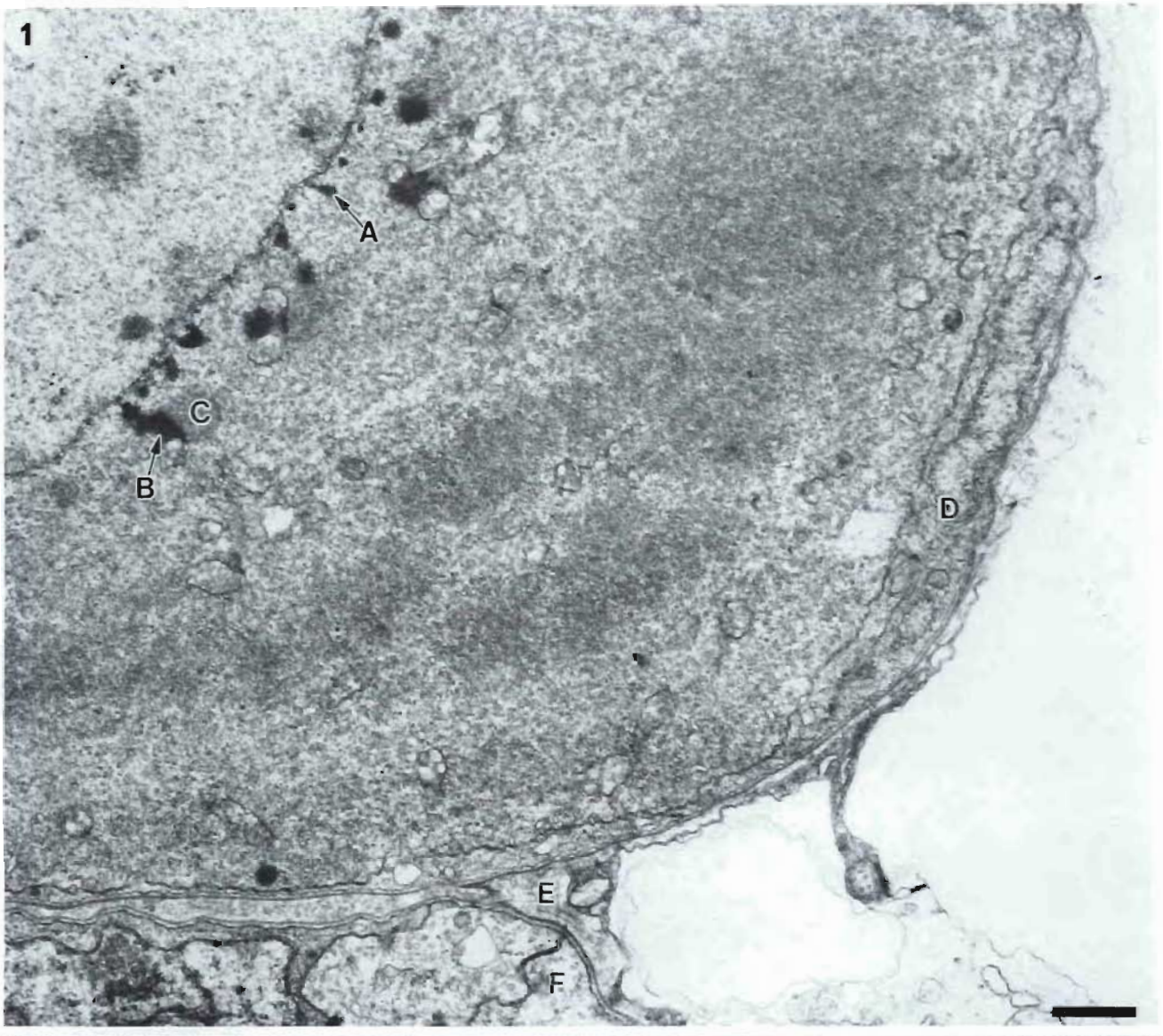
1
A
C
B
D
E
F

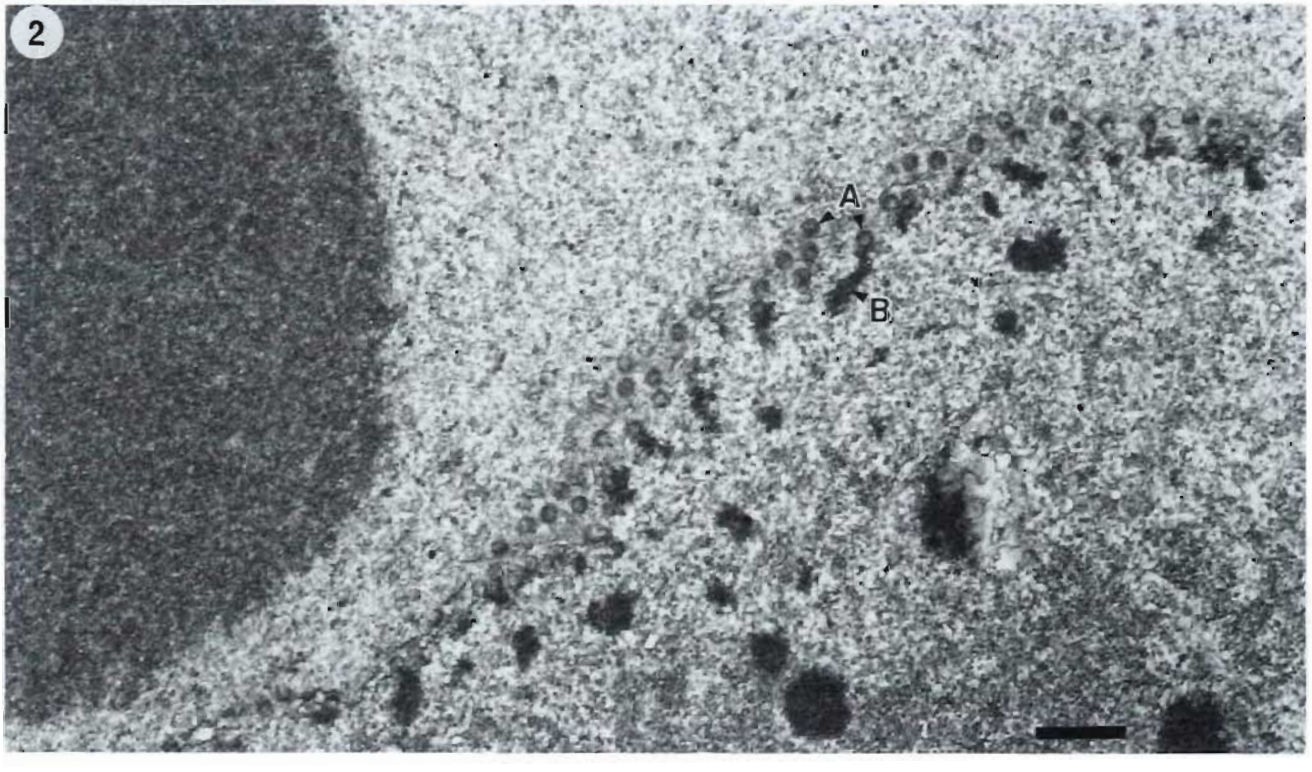
2
A
B

Plate 14. Oöcytes. Ripening. (T.E.M.)

Same specimen as Plate 13, Fig. 2.
62.0 cm. 2 281 g. December.

FIG. 1. Periphery of oöcytes.
Bar = 1 μm
A. Microvilli
B. Zona radiata
C. Homogenous region of low electron density
D. Granulosa
E. Basement membrane
F. Theca

FIG. 2. Edge of nucleus.
Bar = 1 μm
A. Nuclear membrane
B. Nuclear pore
C. Electron-dense material
D. Mitochondrion

Planche 14. Ovocytes. En maturation. (MET)

Même spécimen qu'à la planche 13, fig. 2.
62,0 cm. 2 281 g. Décembre.

FIG. 1. Périphérie des ovocytes.
Échelle = 1 μm
A. Microvillosités
B. Zona radiata
C. Région homogène peu opaque aux électrons
D. Granulosa
E. Membrane basale
F. Thèque

FIG. 2. Bordure du noyau.
Échelle = 1 μm
A. Membrane nucléaire
B. Pore nucléaire
C. Matériel opaque aux électrons
D. Mitochondrie

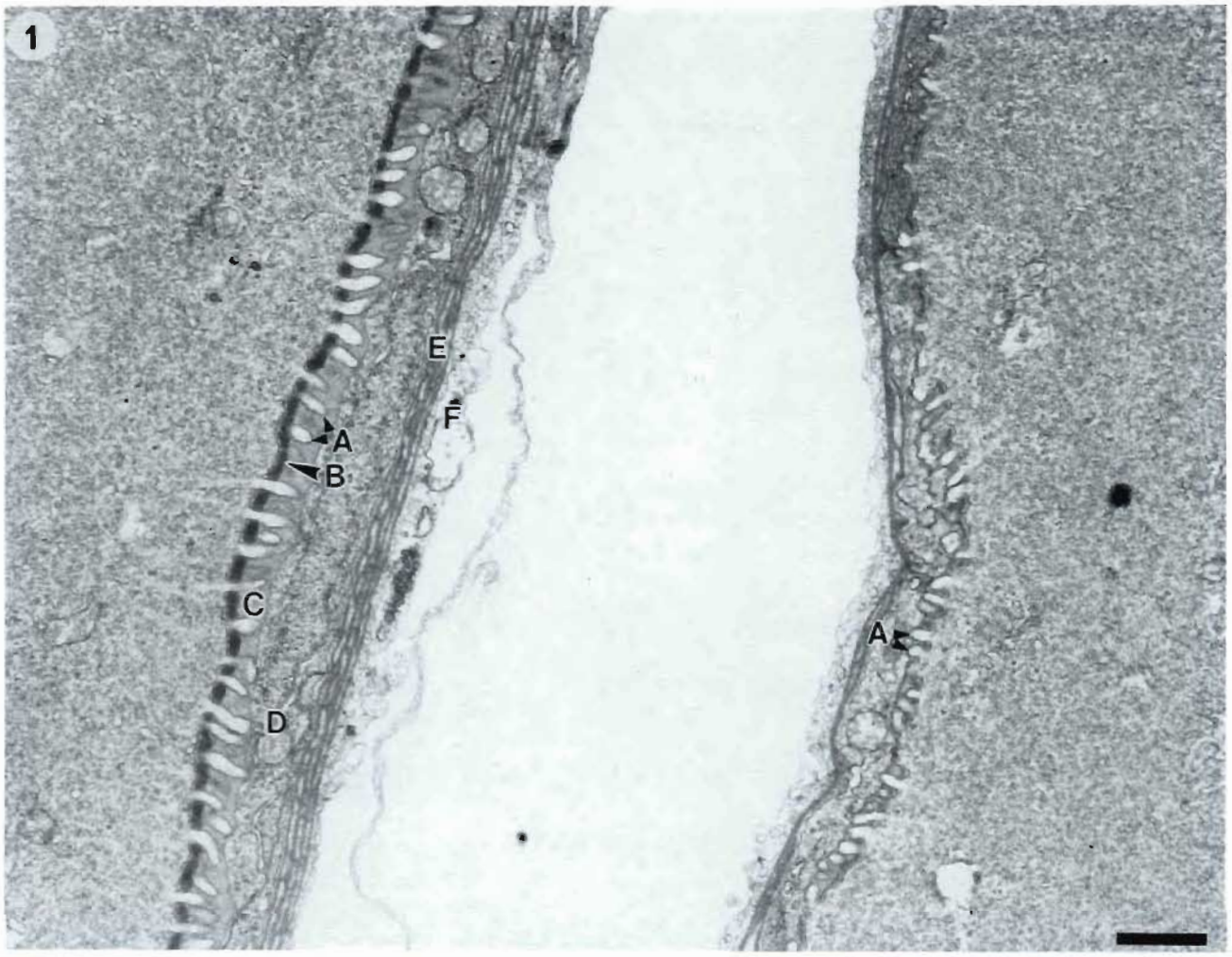
1
E
F
A
B
C
D
A

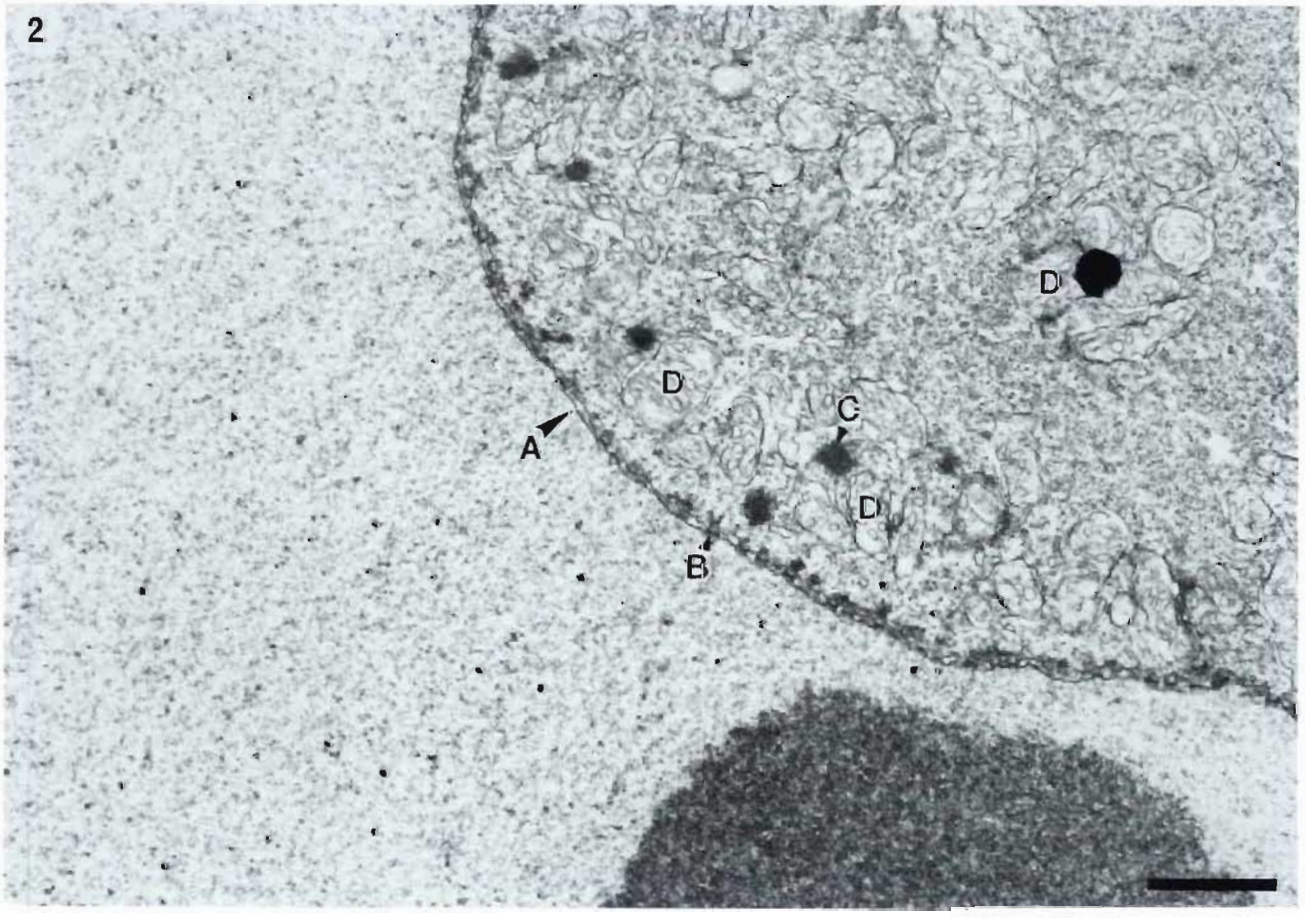
2
D
D
C
A
D
B

Plate 15. Periphery of oöcyte. Ripening. (T.E.M. and L.M.)

FIG. 1 AND 2. (T.E.M.)
Same specimen as Plate 2, Fig. 1; Plate 4, Fig. 4; Plate 12, Fig. 4.
62 cm. 2 178 g. May. Beginning to ripen. 6 years.

FIG. 1. Bar = 2 μm
A. Mitochondria in oöcyte
B. Layers of zona radiata
C. Microvilli
D. Lipid droplet in granulosa
E. Multilayered basement membrane

FIG. 2. Bar = 500 nm
A. Inner electron-dense layer of zona radiata
B. Outer less electron-dense layer of zona radiata
C. Microvillus
D. Mitochondrion
E. Lipid droplet in granulosa cell
F. Golgi apparatus
G. Multilayered basement membrane
H. Theca
I. Collagen layer

FIG. 3. (L.M., Formalin, Sudan Black B)
80.0 cm. September.
Bar = 20 nm
A. Yolk droplet
B. Vesicle
C. Zona radiata
D. Lipid droplets in granulosa

FIG. 4. (T.E.M.)
65.0 cm. 3 237 g. December.
Bar = 500 nm
A. Microvillus
B. Layers of zona radiata
C. Bristle-coated vesicle

Planche 15. Périphérie de l'ovocyte. En maturation. (MET et MO)

FIG. 1 ET 2. (MET)
Même spécimen qu'à la planche 2, fig. 1; planche 4, fig. 4; planche 12, fig. 4.
62 cm. 2 178 g. Mai. Début de la maturation. Six ans.

FIG. 1. Échelle = 2 μm
A. Mitochondries de l'ovocyte
B. Couches de la zona radiata
C. Microvillosités
D. Gouttelette de lipide de la granulosa
E. Membrane basale à couches multiples

FIG. 2. Échelle = 500 nm
A. Couche interne de la zona radiata opaque aux électrons
B. Couche externe de la zona radiata moins opaque aux électrons
C. Microvillosité
D. Mitochondrie
E. Gouttelette de lipide d'une cellule de la granulosa
F. Appareil de Golgi
G. Membrane basale à couches multiples
H. Thèque
I. Couche de collagène

FIG. 3. (MO, formol, noir soudan B)
80,0 cm. Septembre.
Échelle = 20 nm
A. Gouttelette de vitellus
B. Vésicule
C. Zona radiata
D. Gouttelettes de lipide de la granulosa

FIG. 4. (MET)
65,0 cm. 3 237 g. Décembre.
Échelle = 500 nm
A. Microvillosité
B. Couches de la zona radiata
C. Vésicule couverte de poils

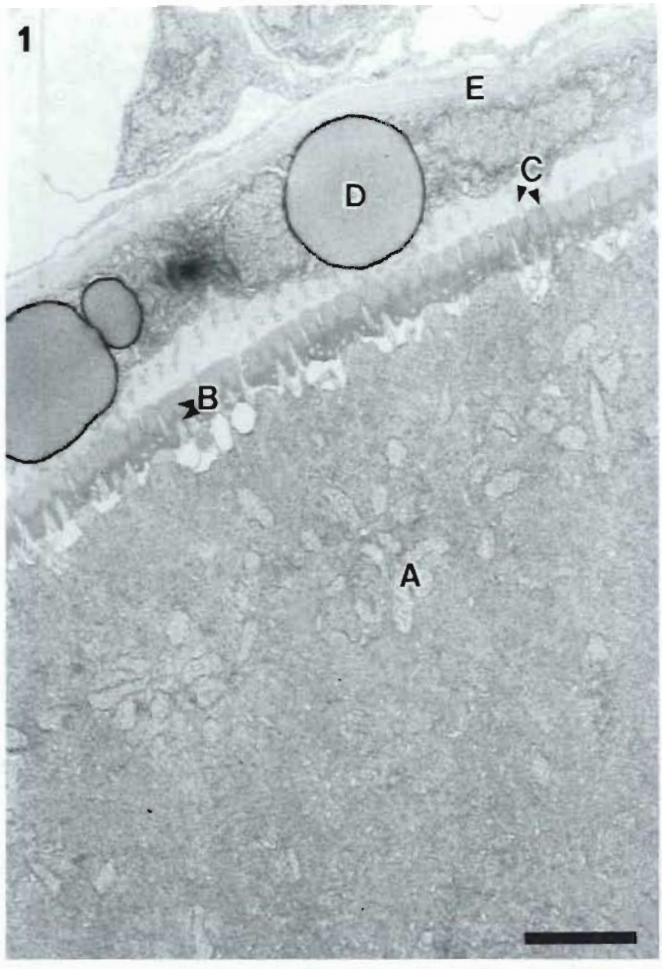
1
E
D
C
B
A

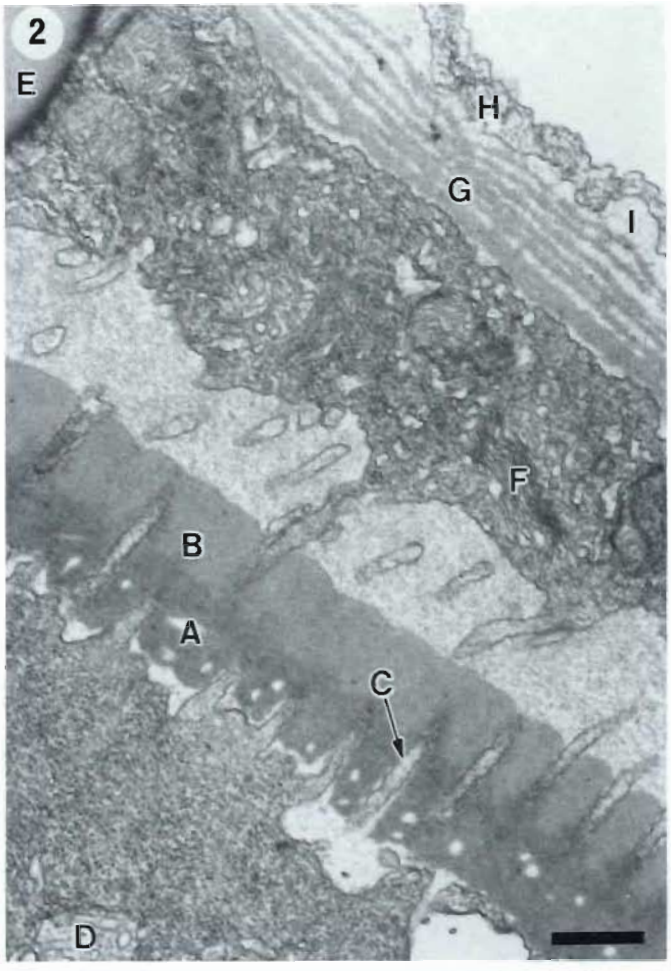
2
E
H
G
I
F
B
A
C
D

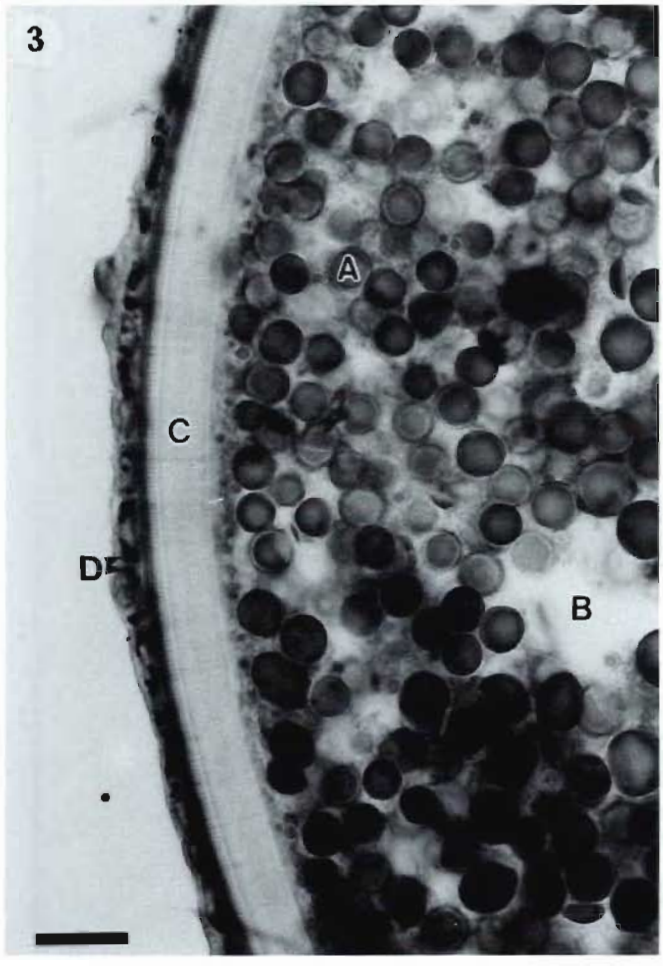
3
A
C
D
B

4
A
B
C

Plate 16. Nucleus of oöcyte. Ripening. (T.E.M.)

Same specimen as Plate 2, Fig. 1; Plate 4, Fig. 4; Plate 12, Fig. 4; Plate 15, Fig. 1 & 2.
62 cm. 2 178 g. May. Beginning to ripen. 6 years.
Bar = 2 μm
A. Nuclear membrane
B. Nucleolus
C. Mitochondrion

Planche 16. Noyau de l'ovocyte. En maturation. (MET)

Même spécimen qu'à la planche 2, fig. 1; planche 4, fig. 4; planche 12, fig. 4; planche 15, fig. 1 et 2.
62 cm. 2 178 g. Mai. Début de la maturation. Six ans.
Échelle = 2 μm
A. Membrane nucléaire
B. Nucléole
C. Mitochondrie

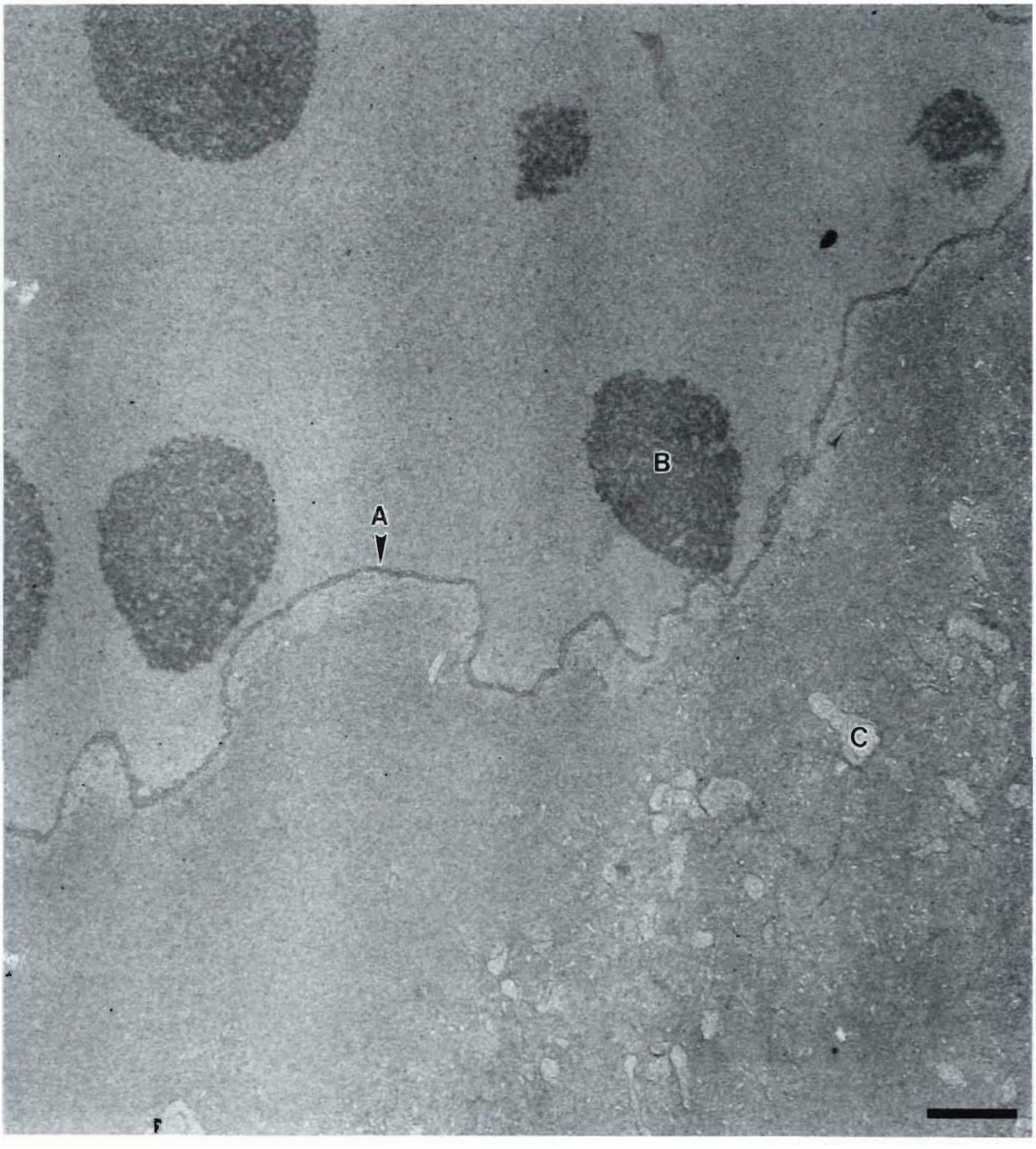
A
B
C

Plate 17. Oöcytes and ovaries. Ripening. (L.M. and Gross. Colour)

FIG. 1 TO 3. 47 cm. 939 g. September. Beginning to ripen.

FIG. 1 AND 2. Oöcytes. (L. M., Formalin, Fig. 1 — H. & E.; Fig. 2 — P.A.S. with counterstain)
Bar = 50 μm
A. Small oöcyte
B. Peripheral nucleoli
C. Vesicles (cortical alveolus)
} Oöcyte starting vitellogenesis
D. Zona radiata

FIG. 3. Ovary. (Gross)
A. Indications of individual eggs.

FIG. 4 AND 5. Same specimen as Plate 13, Fig. 1. 62.5 cm. 2 816 g. December. Ripening. (L.M., Formalin)

FIG. 4. Oöcytes (Mallory's) Bar = 100 μm
A. Vesicle (cortical alveolus)
B. Yolk droplets
C. Two layers of zona radiata
D. Small oöcyte
E. Epithelium covering ovigerous lamella
F. Capillary

FIG. 5. Oöcyte. (P.A.S.)
Bar = 20 μm
A. Yolk droplet
B. Vesicle (cortical alveolus)
C. Inner layer of zona radiata
D. Outer layer of zona radiata
E. More P.A.S. positive layer
F. Granulosa
G. Theca externa

FIG. 6. Oöcyte. (L.M., Formalin, Alcian blue) 64.8 cm. 3 228 g. December. Ripening.
Bar = 20 μm
A. Nucleus
B. Yolk droplet
C. Vesicle (cortical alveolus)
D. Zona radiata

Planche 17. Ovocytes et ovaires. En maturation. (MO et MA, couleurs)

FIG. 1 À 3. 47 cm. 939 g. Septembre. Début de la maturation.

FIG. 1 ET 2. Ovocytes. (MO, formol, fig. 1 — H et É; fig. 2 — PAS avec contre-coloration)
Échelle = 50 μm
A. Petit ovocyte
B. Nucléoles périphériques
C. Vésicules (alvéole corticale)
} Ovocyte au début de la vitellogenèse
D. Zona radiata

FIG. 3. Ovaire. (MA).
A. Indices de la présence d'œufs séparés.

FIG. 4 ET 5. Même spécimen qu'à la planche 13, fig. 1. 62,5 cm. 2 816 g. Décembre. En maturation. (MO, formol)

FIG. 4. Ovocytes (coloration de Mallory) Échelle = 100 μm
A. Vésicule (alvéole corticale)
B. Gouttelettes de vitellus
C. Deux couches de la zona radiata
D. Petit ovocyte
E. Épithélium recouvrant la lamelle ovigère
F. Capillaire

FIG. 5. Ovocyte. (PAS)
Échelle = 20 μm
A. Gouttelette de vitellus
B. Vésicule (alvéole corticale)
C. Couche interne de la zona radiata
D. Couche externe de la zona radiata
E. Couche réagissant davantage à la coloration PAS
F. Granulosa
G. Thèque externe

FIG. 6. Ovocyte. (MO, formol, bleu alcian) 64,8 cm. 3 228 g. Décembre. En maturation.
Échelle = 20 μm
A. Noyau
B. Gouttelette de vitellus
C. Vésicule (alvéole corticale)
D. Zona radiata

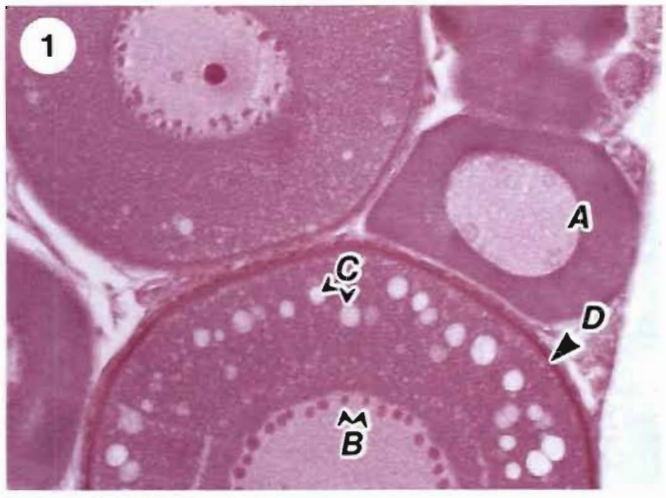
1
A
C
D
B

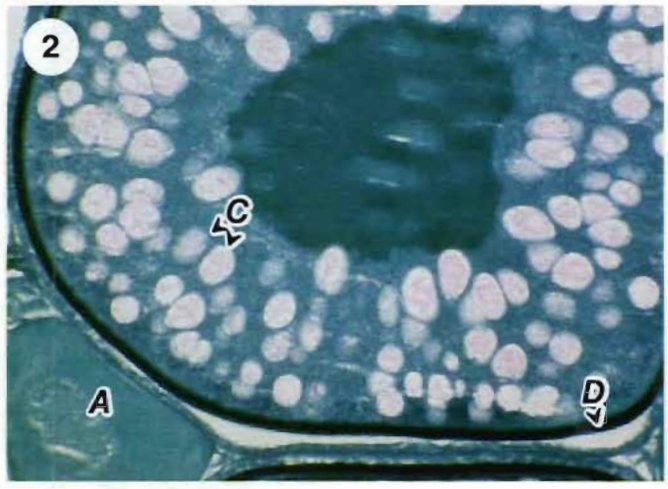
2
C
A
D

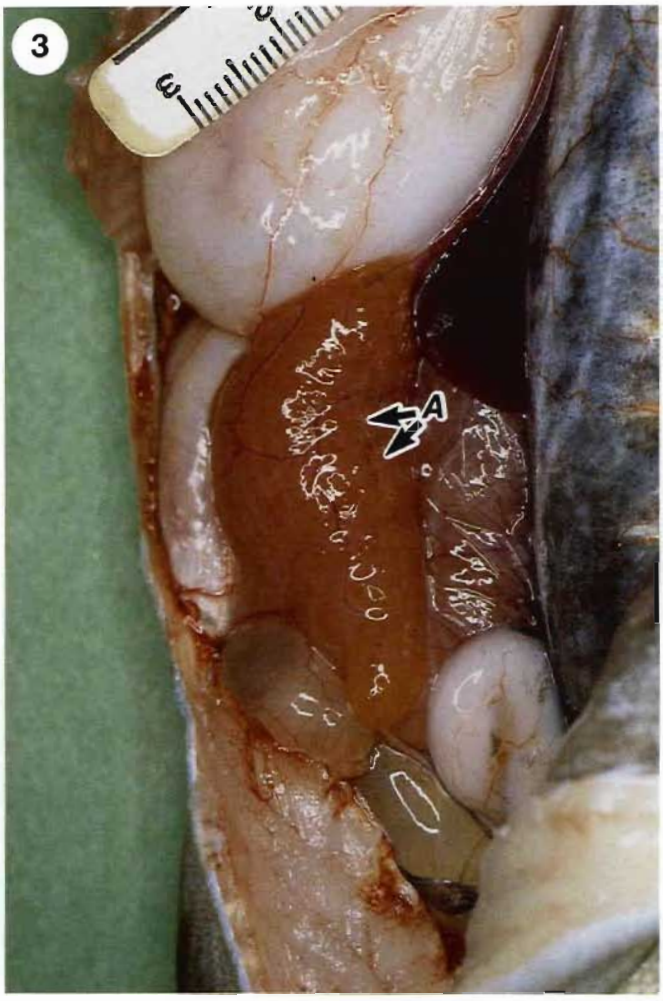
3
A

4
D
C
A
B
F
E

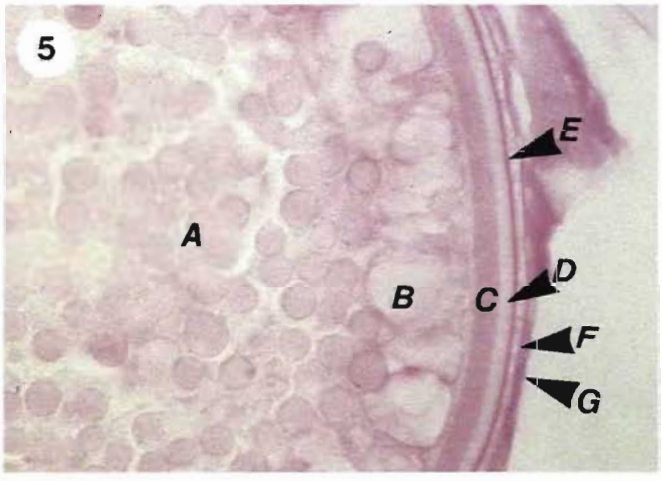
5
E
A
B
C
D
F
G

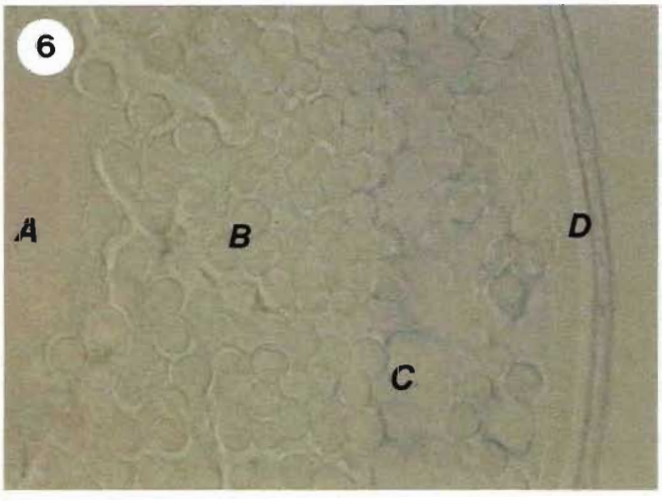
6
A
B
D
C

Plate 18. Oöcytes. Ripening. (T.E.M.)

FIG. 1. Periphery of oöcyte before appearance of vesicles.
Same specimen as Plate 2, Fig. 1; Plate 4, Fig. 4; Plate 12, Fig. 4; Plate 15, Fig. 1 & 2; Plate 16.
62 cm. 2 178 g. May. Beginning to ripen. 6 years.
Bar = 1 μm
A. Electron-dense body in cytoplasm of oöcyte
B. Mitochondrion
C. Golgi body
D. Zona radiata
E. Microvilli
F. Granulosa
G. Lipid droplet in cell of granulosa
H. Theca externa

FIG. 2. Peripheral cytoplasm of oöcyte with vesicles and yolk granules starting to form.
Same specimen as Plate 13, Fig. 2; Plate 14, Fig. 1 & 2.
62.0 cm. 2 281 g. December.
Bar = 1 μm
A. Pale vesicle (cortical alveolus)
B. Yolk droplet
C. Golgi apparatus
D. Endoplasmic reticulum
E. Mitochondrion
F. Dense-cored vesicle
G. Membrane-bound body with similar contents to pale vesicles

Planche 18. Ovocytes. En maturation. (MET)

FIG. 1. Periphérie de l'ovocyte avant l'apparition des vésicules.
Même spécimen qu'à la planche 2, fig. 1; planche 4, fig. 4; planche 12, fig. 4; planche 15, fig. 1 et 2; planche 16.
62 cm. 2 178 g. Mai. Début de la maturation. Six ans.
Échelle = 1 μm
A. Corps opaque aux électrons dans le cytoplasme de l'ovocyte
B. Mitochondrie
C. Complexe de Golgi
D. Zona radiata
E. Microvillosités
F. Granulosa
G. Gouttelette de lipide dans une cellule de la granulosa
H. Thèque externe

FIG. 2. Cytoplasme périphérique de l'ovocyte avec vésicules et grains de vitellus commençant à se former.
Même spécimen qu'à la planche 13, fig. 2; planche 14, fig. 1 et 2.
62,0 cm. 2 281 g. Décembre.
Échelle = 1 μm
A. Vésicule pâle (alvéole corticale)
B. Gouttelette de vitellus
C. Appareil de Golgi
D. Réticulum endoplasmique
E. Mitochondrie
F. Vésicule à centre opaque
G. Corps délimité par une membrane dont le contenu est semblable à celui des vésicules pâles

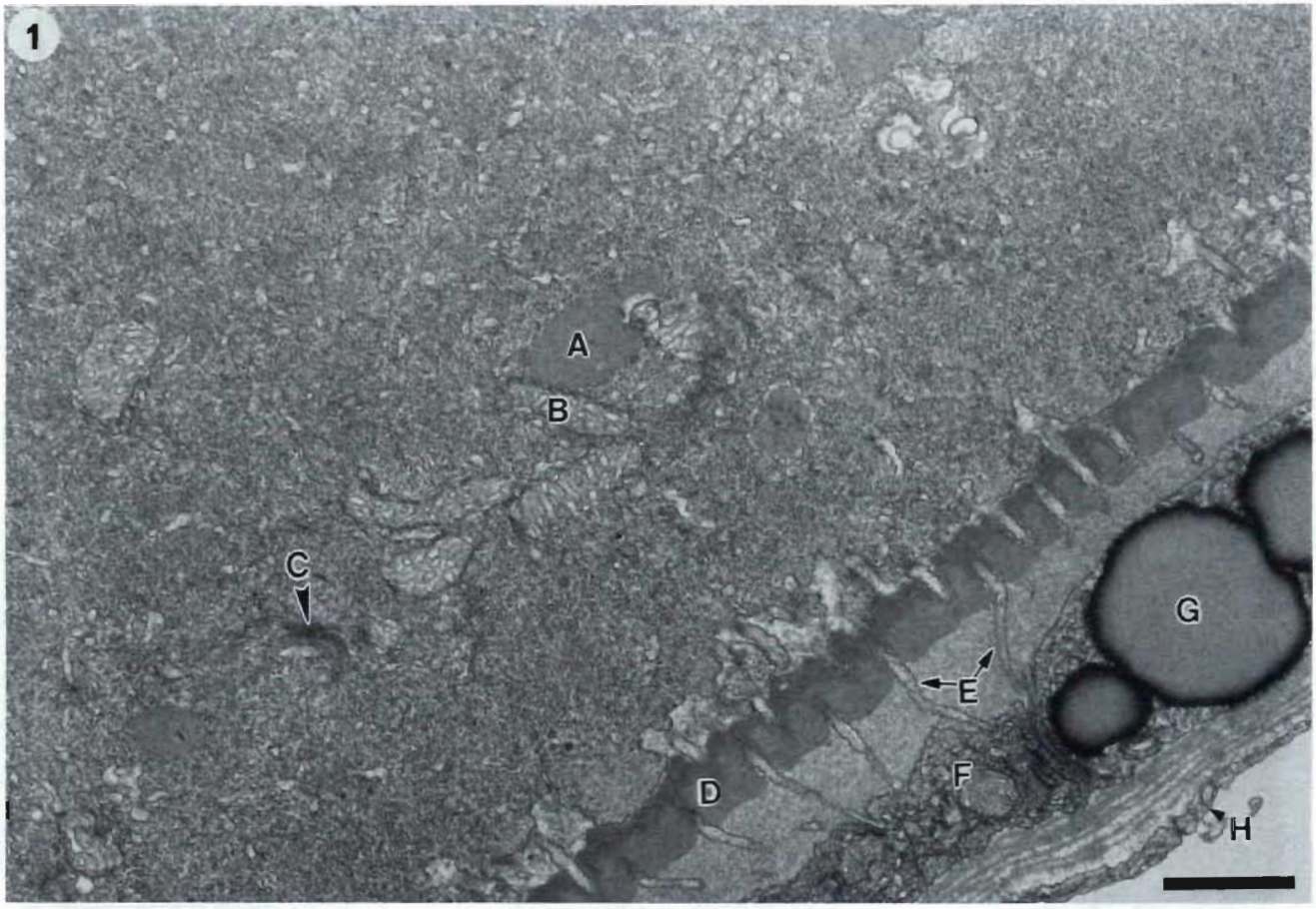
1
A
B
C
D
E
F
G
H

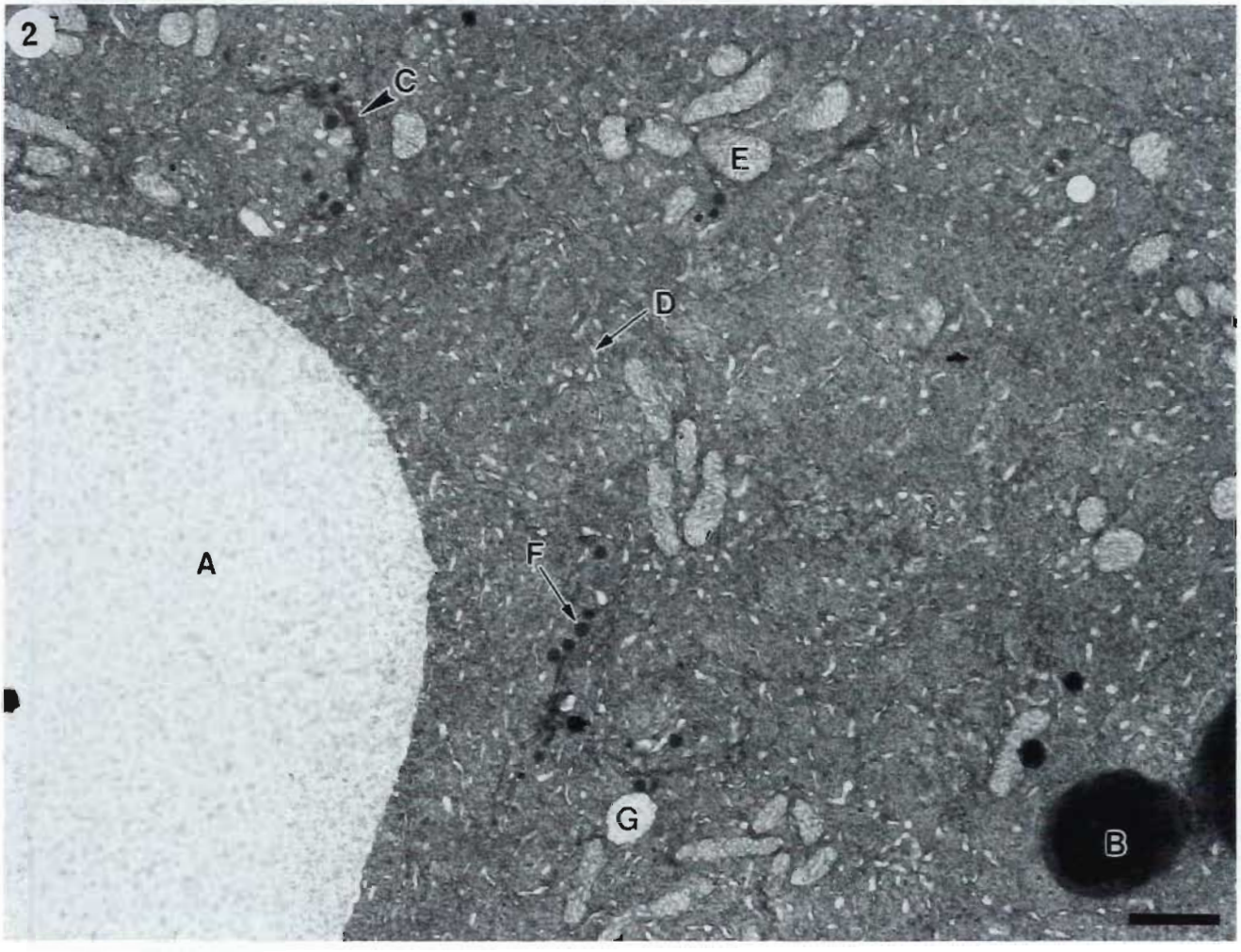
2
A
B
C
D
E
F
G

Plate 19. Oöcytes. Ripening. (L.M. and T.E.M.)

FIG. 1. Periphery of oöcytes (T.E.M.).
Same specimen as Plate 15, Fig. 4.
65 cm. 3 237 g. December.
Bar = 1 μm
A. Inner ridged layer of zona radiata
B. More electron-dense layer of zona radiata
C. Microvilli
D. Process from follicle cell of granulosa

FIG. 2. Periphery of two oöcytes (L.M., Formalin, H. & E.)
64 cm. 2 865 g. December.
Bar = 20 μm
A. Vesicle (cortical alveolus)
B. Yolk droplet
C. Inner, pale layer of zona radiata
D. Outer, dark layer of zona radiata
E. Granulosa
F. Theca

Planche 19. Ovocytes. En maturation. (MO et MET)

FIG. 1. Périphérie des ovocytes (MET).
Même spécimen qu'à la planche 15, fig. 4.
65 cm. 3 237 g. Décembre.
Échelle = 1 μm
A. Couche interne de la zona radiata parcourue de crêtes
B. Couche de la zona radiata plus opaque aux électrons
C. Microvillosités
D. Prolongement d'une cellule folliculeuse de la granulosa

FIG. 2. Périphérie de deux ovocytes (MO, formol, H et É).
64 cm. 2 865 g. Décembre.
Échelle = 20 μm
A. Vésicule (alvéole corticale)
B. Gouttelette de vitellus
C. Couche interne pâle de la zona radiata
D. Couche externe sombre de la zona radiata
E. Granulosa
F. Thèque


1
D
B
B
C
A

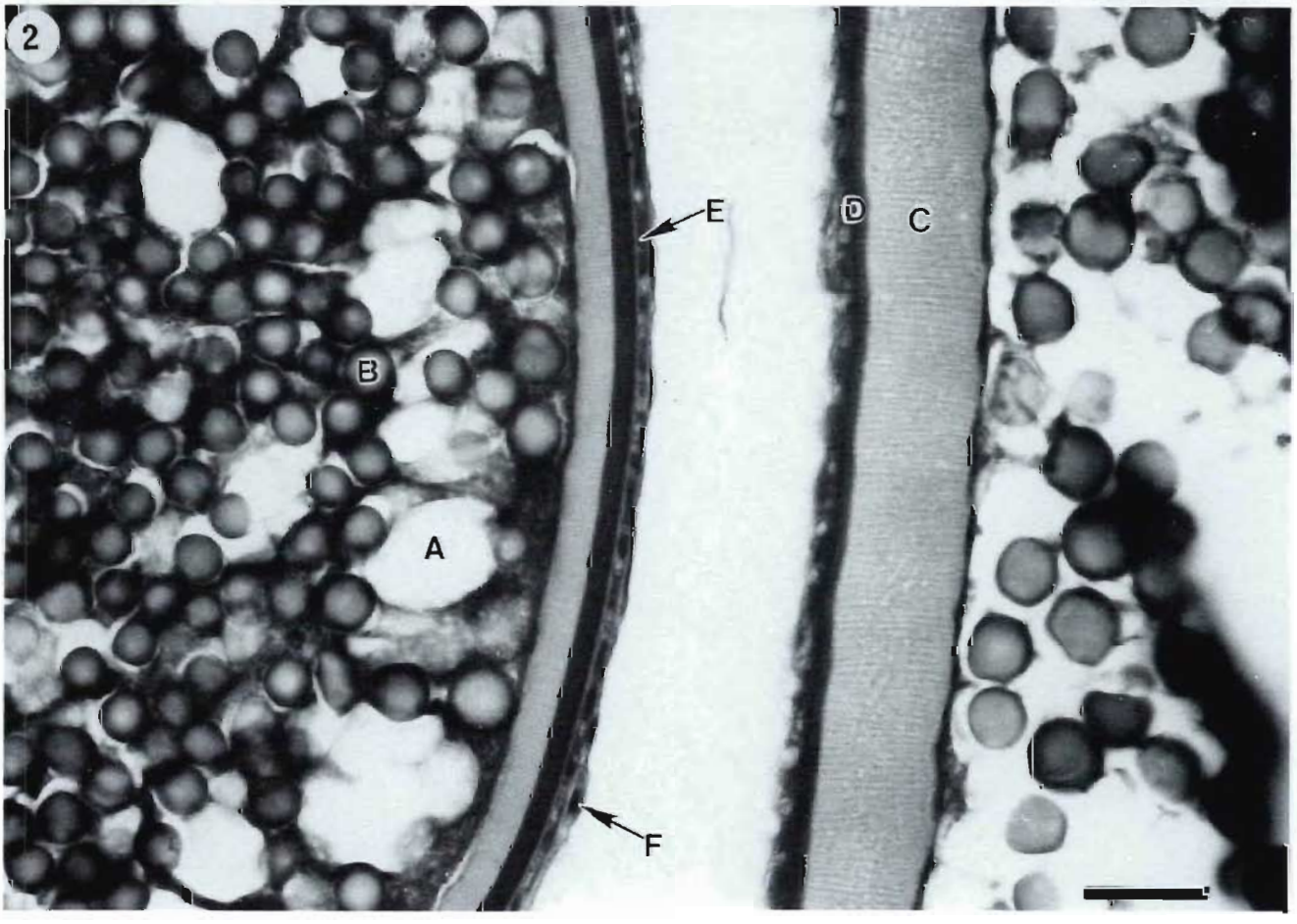
2
E
D
C
B
A
F

Plate 20. Oöcytes. Ripening. (S.E.M.)

54 cm. 1 690 g. February.

FIG. 1. Surface of oocyte with part of layers of follicle cells removed (Karnovsky).
Bar = 10 μm
A. Surface of oöcyte
B. Granulosa
C. Theca

FIG. 2. Surface of oöcytes with follicle cells removed. (Glutaraldehyde).
Bar = 2 μm
A. Cytoplasmic processes extending out from pores (= C and D in Plate 19, Fig. 1)

FIG. 3. Surface of oöcyte with follicle cells removed. (Karnovsky).
Bar = 3 μm
A. Pores in zona radiata

FIG. 4. Oöcytes in situ in stroma. (Karnovsky).
Bar = 100 μm
A. Oöcyte in major growth phase
B. Small oöcyte
C. Sheet of stromal cells

Planche 20. Ovocytes. En maturation. (MEB)

54 cm. 1 690 g. Février.

FIG. 1. Surface d'un ovocyte dégagé en partie des couches de cellules folliculeuses qui le recouvrent (Karnovsky).
Échelle = 10 μm
A. Surface de l'ovocyte
B. Granulosa
C. Thèque

FIG. 2. Surface d'ovocytes dégagés des cellules folliculeuses qui les recouvrent. (Glutaraldéhyde).
Échelle = 2 μm
A. Prolongements cytoplasmiques sortant des pores (= C et D dans planche 19, fig. 1)

FIG. 3. Surface d'un ovocyte dégagé des cellules folliculeuses qui le recouvrent. (Karnovsky).
Échelle = 3 μm
A. Pores de la zona radiata

FIG. 4. Ovocytes *in situ* dans le stroma. (Karnovsky).
Échelle = 100 μm
A. Ovocyte en phase d'accroissement majeur.
B. Petit ovocyte
C. Feuillet de cellules du stroma

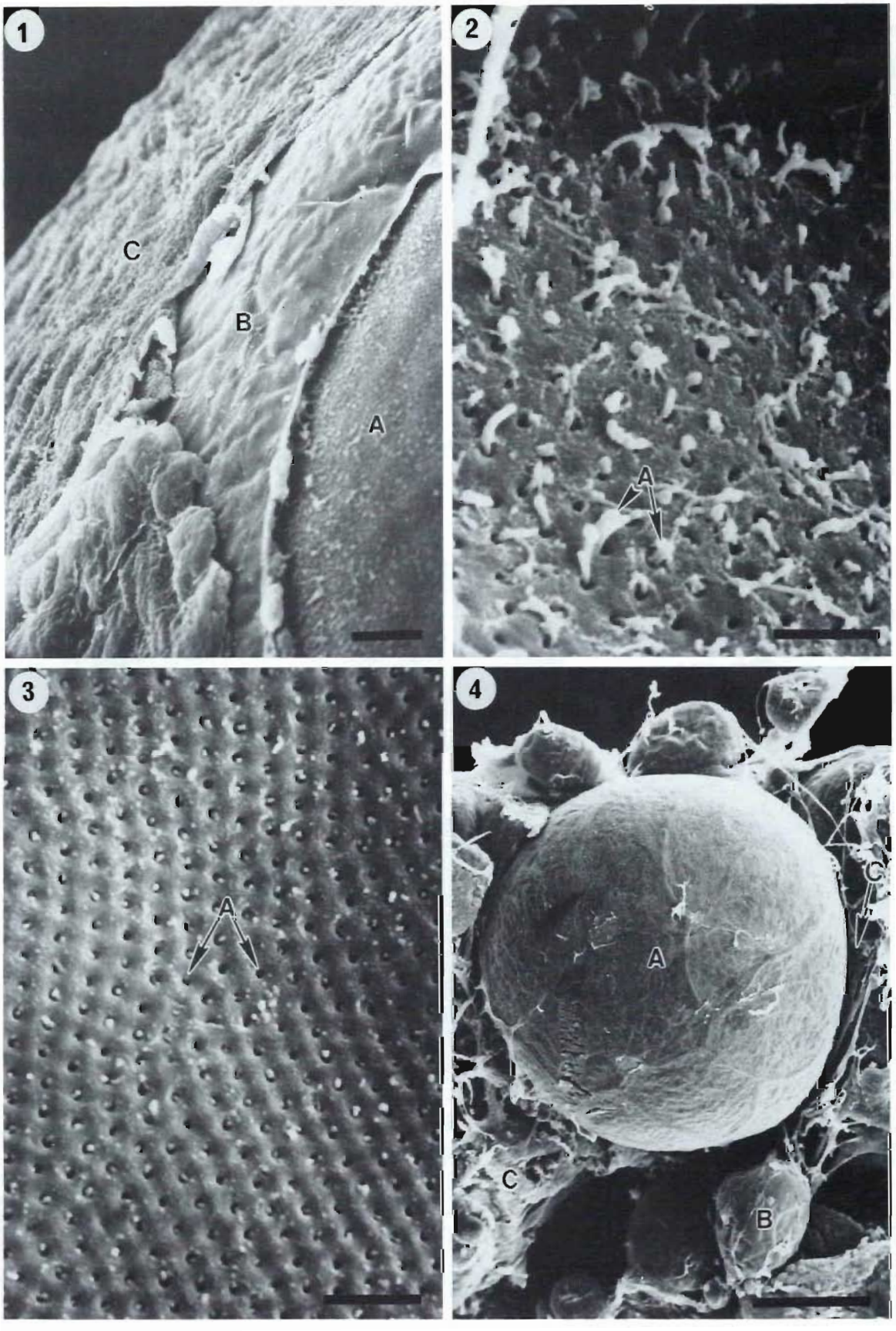
1
C
B
A
2
A
3
A
4
A
C
C
B

Plate 21. Cells of stroma. Ripening. (T.E.M.)

Same specimen as Plate 13, Fig. 2; Plate 14, Fig. 1 & 2; Plate 18, Fig. 2.
62.0 cm. 2 281 g. December.
Bar = 2 μm

A. Desmosome
B. Bundles of filaments
C. Vacuole
D. Pinocytotic vesicles
E. Smooth endoplasmic reticulum
F. Rough endoplasmic reticulum
G. Basement membrane
H. Collagen
I. Peripheral cytoplasm of oöcyte
J. Granulosa
K. Theca

Planche 21. Cellules du stroma. En maturation. (MET)

Même spécimen qu'à la planche 13, fig. 2; planche 14, fig. 1 et 2; planche 18, fig. 2.
62,0 cm. 2 281 g. Décembre.
Échelle = 2 μm

A. Desmosome
B. Faisceaux de filaments
C. Vacuole
D. Vésicules de pinocytose
E. Réticulum endoplasmique lisse
F. Réticulum endoplasmique granulaire
G. Membrane basale
H. Collagène
I. Cytoplasme périphérique de l'ovocyte
J. Granulosa
K. Thèque

D
E
F
H
G
A
H
K
C
D
B
G
H
I
J

Plate 22. Periphery of oöcyte. Ripening. (T.E.M.)

FIG. 1 AND 2. 66.4 cm. 3 350 g. December.

FIG. 1. Bar = 2 μm
- A Inner ridged area of zona radiata
- B. Outer more electron-dense layers of zona radiata
- C. Microvilli in pores in zona radiata
- D. Microvilli penetrating cells of granulosa (≡ cytoplasmic processes, A in Plate 20, Fig. 2)
- E. Vesicle
- F. Yolk droplet
- G. Platelet in yolk droplet

FIG. 2. Oblique section of zona radiata.
Bar = 1 μm
- A. Fibrils in inner ridged layer
- B. Outer, homogenous, more electron-dense layer
- C. Microvillus from oöcyte and process from follicle cell in pore in zona radiata

Planche 22. Périphérie de l'ovocyte. En maturation. (MET)

FIG. 1 ET 2. 66.4 cm. 3 350 g. Décembre.

FIG. 1. Échelle = 2 μm
- A. Région interne parcourue de crêtes de la zona radiata
- B. Couches externes plus opaques aux électrons de la zona radiata
- C. Microvillosités dans des pores de la zona radiata
- D. Microvillosités pénétrant dans les cellules de la granulosa (≡ procédés cytoplasmiques, A, planche 20, fig. 2)
- E. Vésicule
- F. Gouttelette de vitellus
- G. Plaquette d'une gouttelette de vitellus

FIG. 2. Zona radiata en coupe oblique.
Échelle = 1 μm
- A. Fibrilles de la couche interne parcourue de crêtes
- B. Couche externe homogène plus opaque aux électrons
- C. Microvillosité d'un ovocyte et prolongement d'une cellule folliculeuse dans un pore de la zona radiata

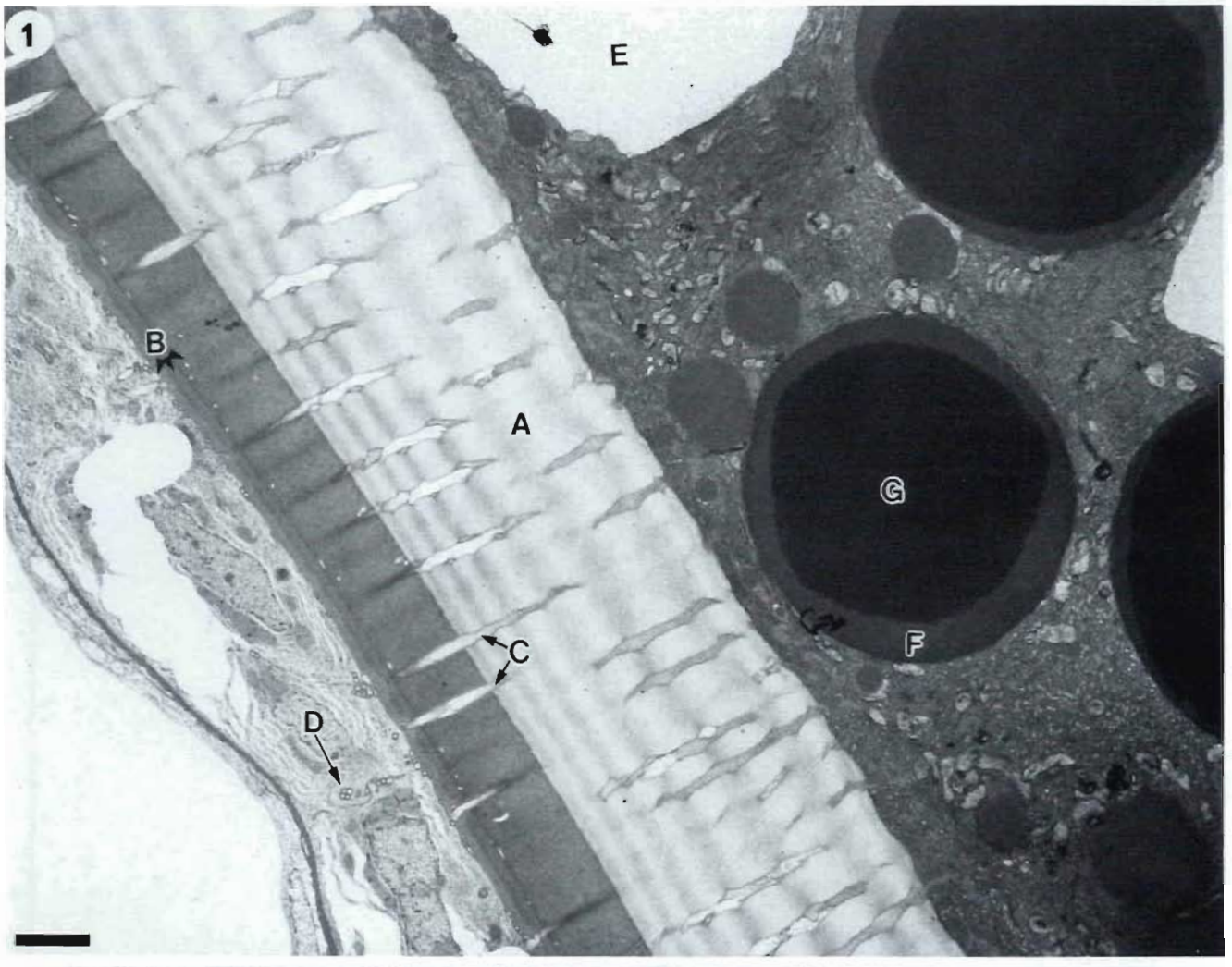
1
E
B
A
G
C
F
D

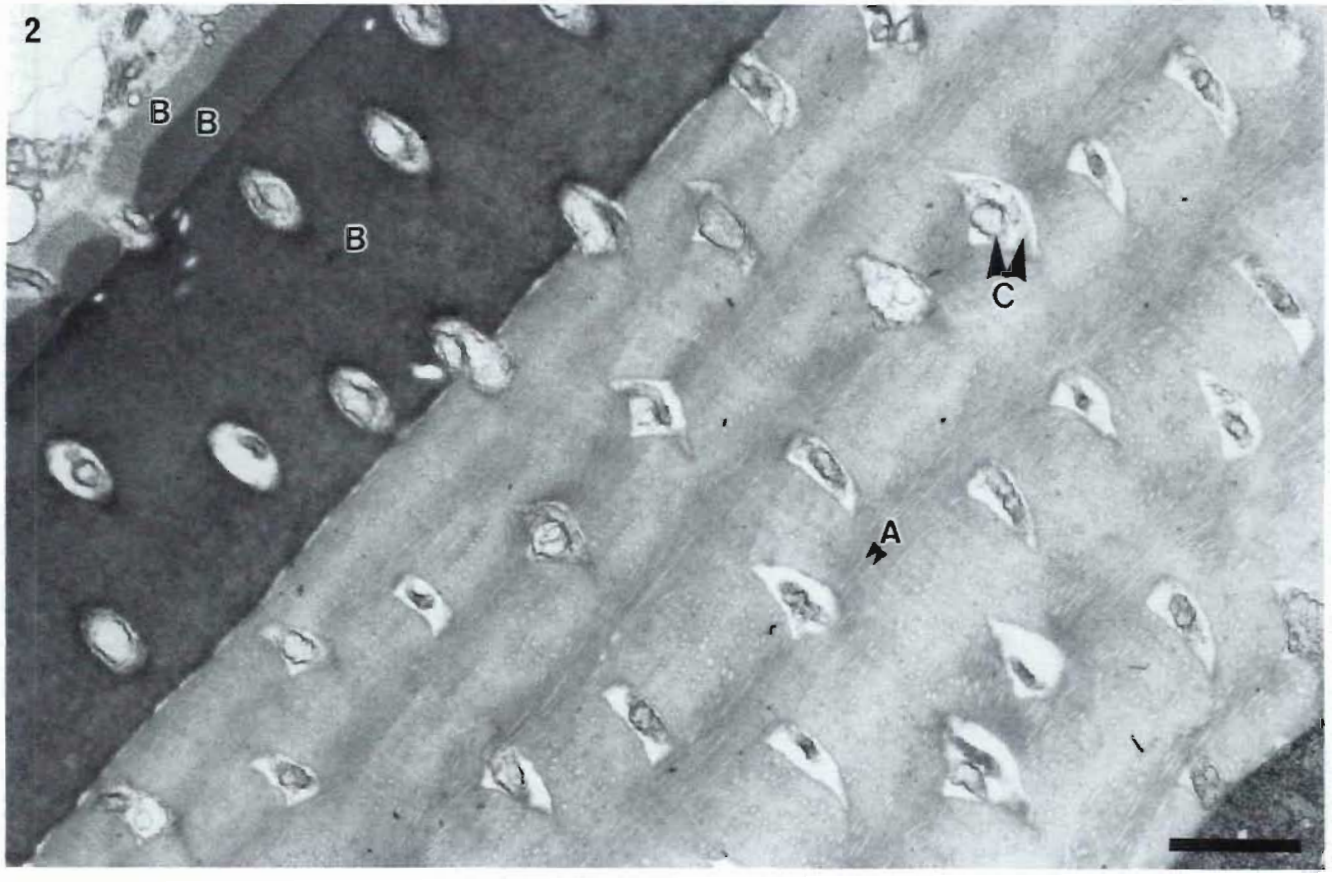
2
B
B
B
C
A

Plate 23. Capillary in theca of oöcyte. Ripening. (T.E.M.)

Same specimen as Plate 13, Fig. 1; Plate 17, Fig. 4 & 5.
62.5 cm. 2 816 g. December.
Bar = 2 μm
A. Erythrocyte
B. Basement membrane
C. Granulosa
D. Zona radiata
E. Microvillus extending into granulosa

Planche 23. Capillaire de la thèque d'un ovocyte. En maturation. (MET)

Même spécimen qu'à la planche 13, fig. 1; planche 17, fig. 4 et 5.
62,5 cm. 2 816 g. Décembre.
Échelle = 2 μm
A. Érythrocyte
B. Membrane basale
C. Granulosa
D. Zona radiata
E. Microvillosité se prolongeant dans la granulosa

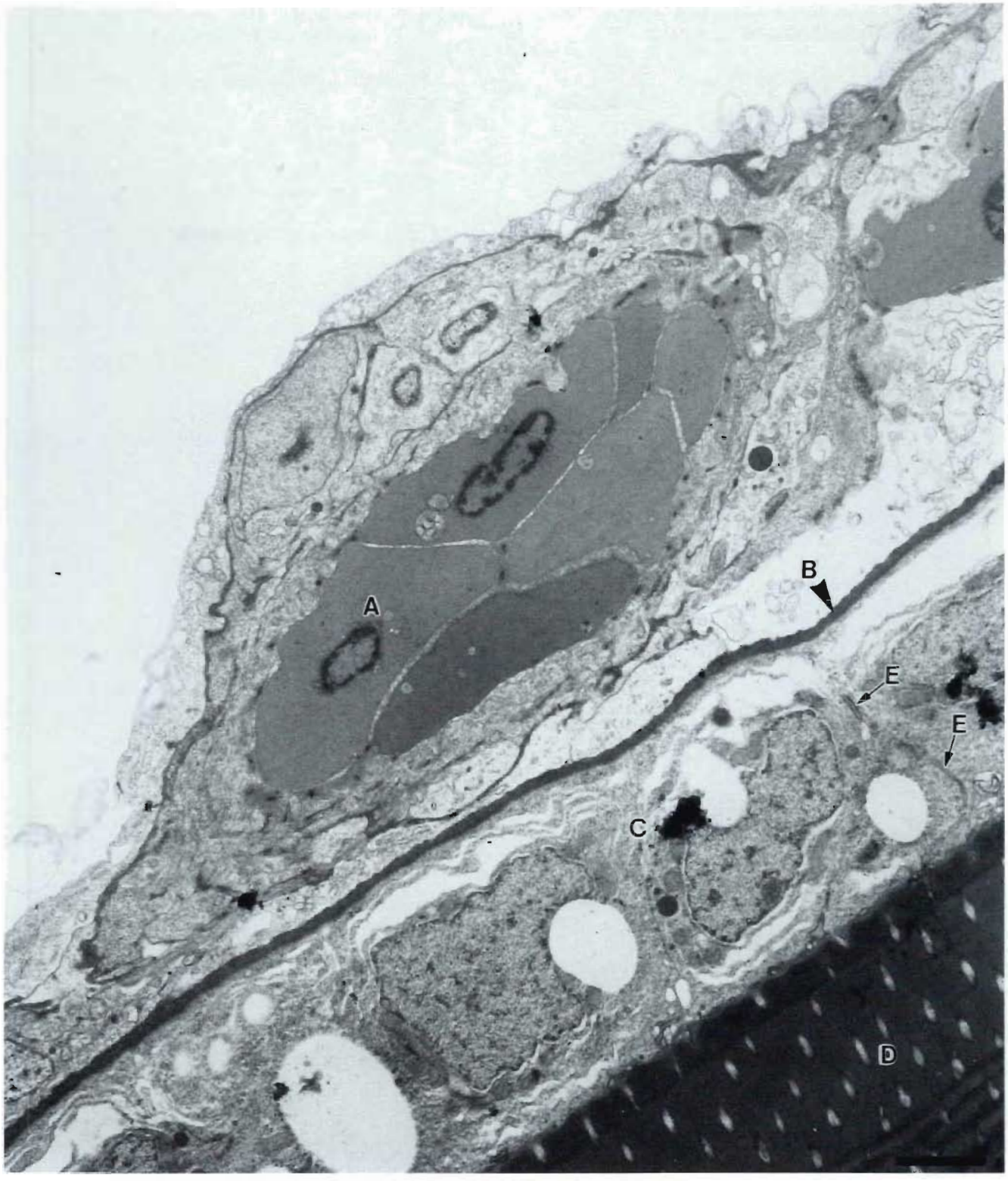
A
B
E
E
C
D

Plate 24. Micropyle in non-hydrated oöcyte. Ripe. (L.M.) (Formalin, H. & E.)

54 cm. 1 701 g. February.

FIG. 1. Bar = 50 μm
A. Nucleus
B. Depression in surface of zona radiata at micropyle

FIG. 2 AND 3. Phase contrast illumination.

FIG. 2. Bar = 20 μm
A. Micropylar cell
B. Process from micropylar cell penetrating zona radiata

FIG. 3. Bar = 20 μm
A. Ridges in zona radiata
B. Ridges below depression in surface of zona radiata

Planche 24. Micropyle d'un ovocyte non hydraté. Mature. (MO) (formol, H et É)

54 cm. 1 701 g. Février.

FIG. 1. Échelle = 50 μm
A. Noyau
B. Dépression à la surface de la zona radiata, dans la région du micropyle

FIG. 2 ET 3. Contraste de phase.

FIG. 2. Échelle = 20 μm
A. Cellule micropylaire
B. Prolongement d'une cellule micropylaire dans la zona radiata

FIG. 3. Échelle = 20 μm
A. Crêtes de la zona radiata
B. Crêtes sous une dépression de la surface de la zona radiata

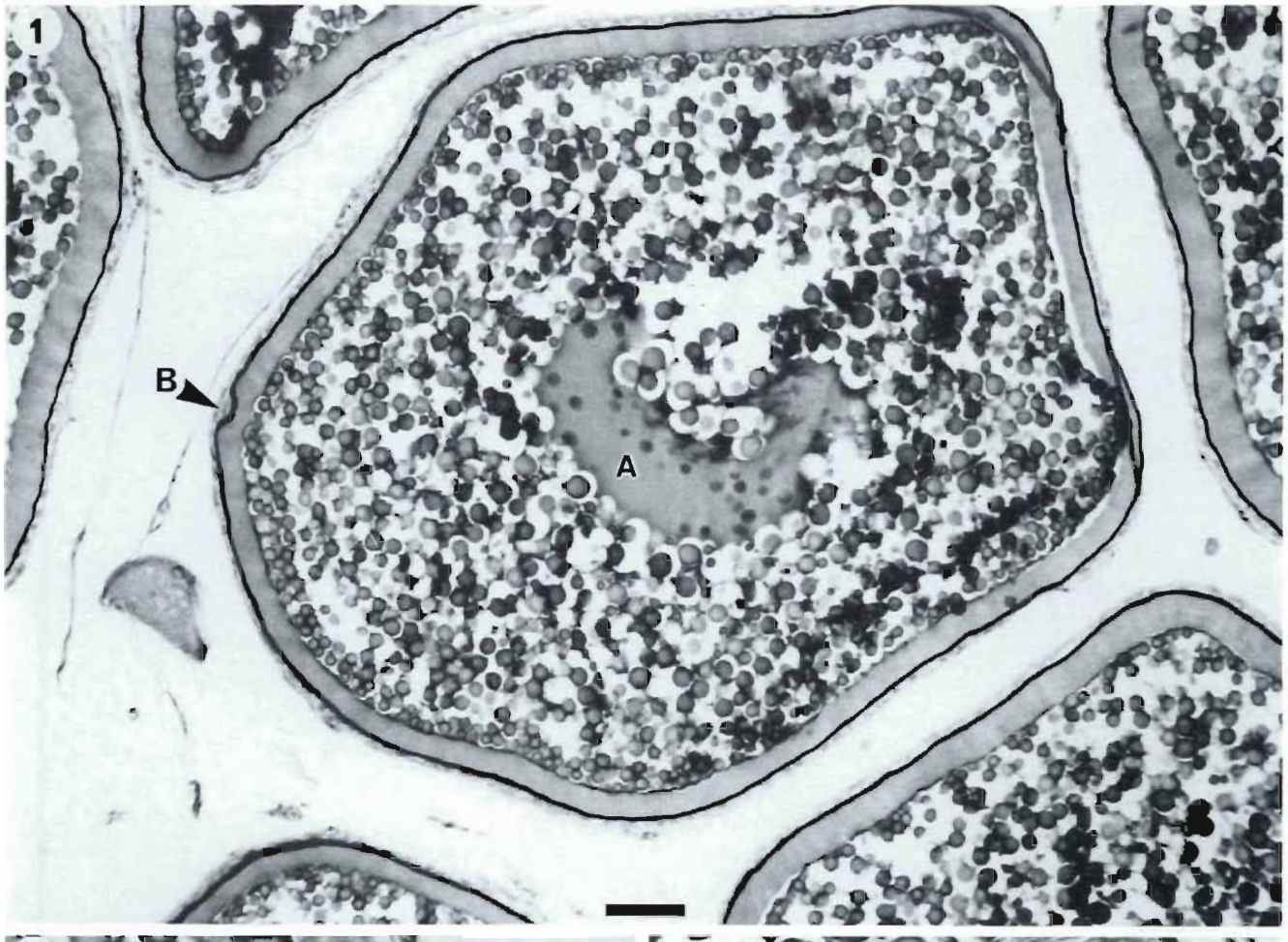
1
B
A

2
B
A

3
A
B

Plate 25. Ovary. Ripening and ripe. (Gross. Colour)

FIG. 1 AND 2. 58 cm. 1 719 g. April. Ripening.

FIG. 3 AND 4. 65 cm. 2 759 g. April. Ripe.
A. Blood vessel
B. Non-hydrated egg
C. Hydrated egg

Planche 25. Ovaire. En maturation et mature. (MA, couleurs)

FIG. 1 ET 2. 58 cm. 1 719 g. Avril. En maturation.

FIG. 3 ET 4. 65 cm. 2 759 g. Avril. Mature.
A. Vaisseau sanguin
B. Oeuf non hydraté
C. Oeuf hydraté

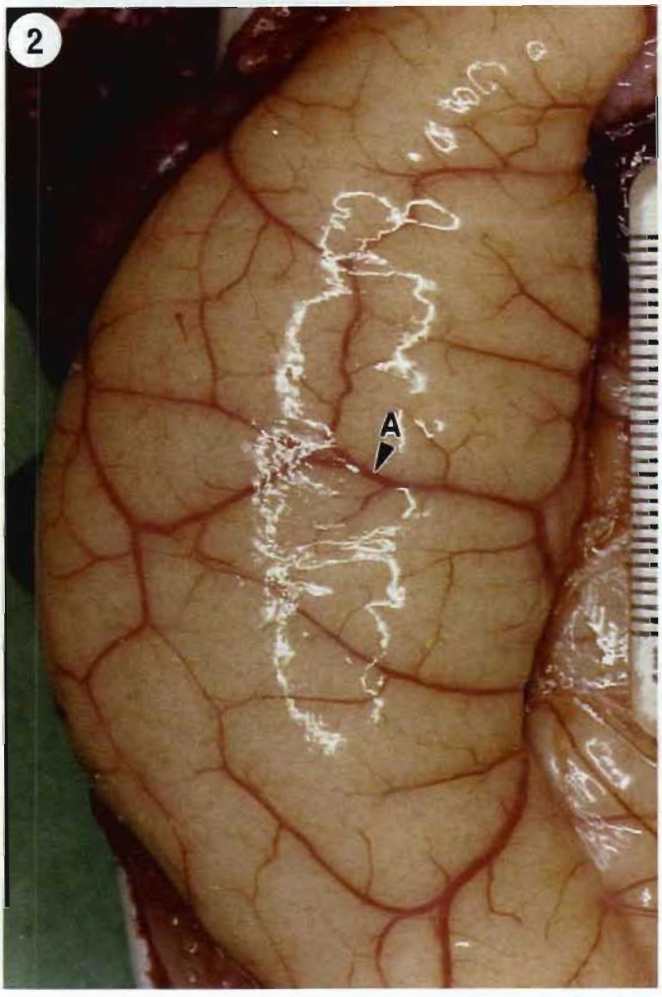
A

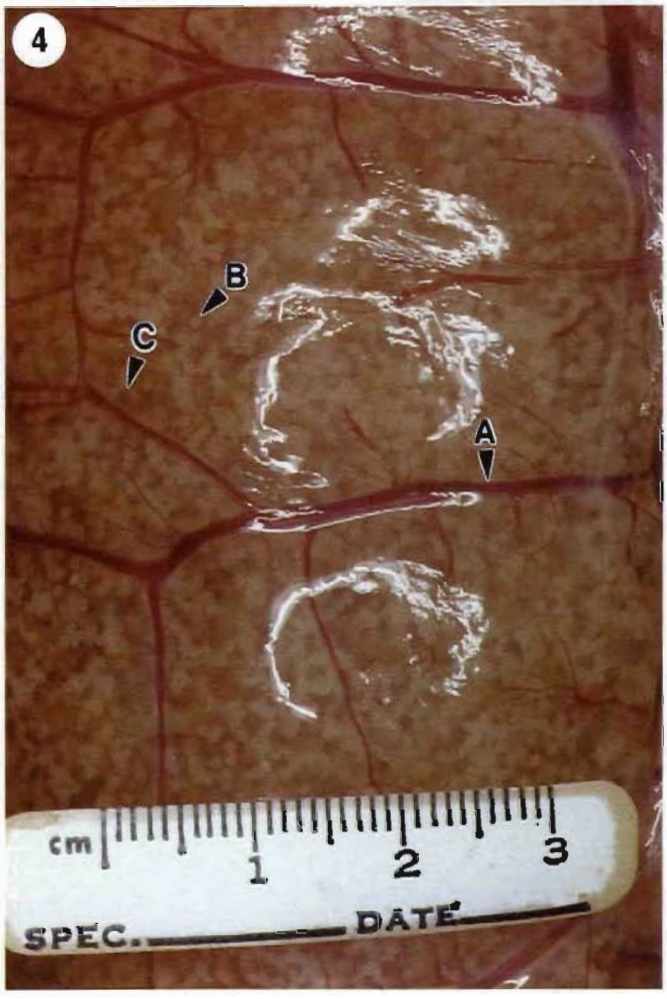
B
C
A
cm
1
2
3
SPEC.
DATE

Plate 26. Non-hydrated and hydrated oöcytes. Ripe. (L.M.) (Formalin, H. & E.)

54 cm. 1 438 g. April.

FIG. 1. Bar = 300 μm
- A. Non-hydrated egg with yolk droplets visible
- B. Hydrated egg
- C. Squamous epithelium covering ovigerous lamella
- D. Small oöcyte
- E. Empty follicle

FIG. 2. Bar = 20 μm
- A. Yolk droplet in non-hydrated oöcyte
- B. Zona radiata — pale inner layer
- C. Zona radiata — darker outer layer
- D. Cortical alveolus
- E. Inner pale layer of egg membrane of hydrated egg
- F. Outer darker layer of egg membrane
- G. Follicle cell layer

FIG. 3. Bar = 100 μm
- A. Squamous epithelium covering ovigerous fold
- B. Capillary
- C. Follicle of oöcyte
- D. Nucleus of non-hydrated egg
- E. Hydrated egg
- F. Small oöcytes

Planche 26. Ovocytes non hydratés et hydratés. Mature. (MO) (Formol, H et É)

54 cm. 1 438 g. Avril.

FIG. 1. Échelle = 300 μm
- A. Oeuf non hydraté renfermant des gouttelettes de vitellus
- B. Oeuf hydraté
- C. Épithélium pavimenteux recouvrant la lamelle ovigère
- D. Petit ovocyte
- E. Follicule vide

FIG. 2. Échelle = 20 μm
- A. Gouttelette de vitellus d'un ovocyte non hydraté
- B. Couche interne pâle de la zona radiata
- C. Couche externe sombre de la zona radiata
- D. Alvéole corticale
- E. Couche interne pâle de la membrane ovulaire d'un ovocyte hydraté
- F. Couche externe sombre de la membrane ovulaire d'un ovocyte hydraté
- G. Follicule

FIG. 3. Échelle = 100 μm
- A. Épithélium pavimenteux recouvrant le repli ovigère
- B. Capillaire
- C. Follicule d'un ovocyte
- D. Noyau d'un œuf non hydraté
- E. Oeuf hydraté
- F. Petits ovocytes

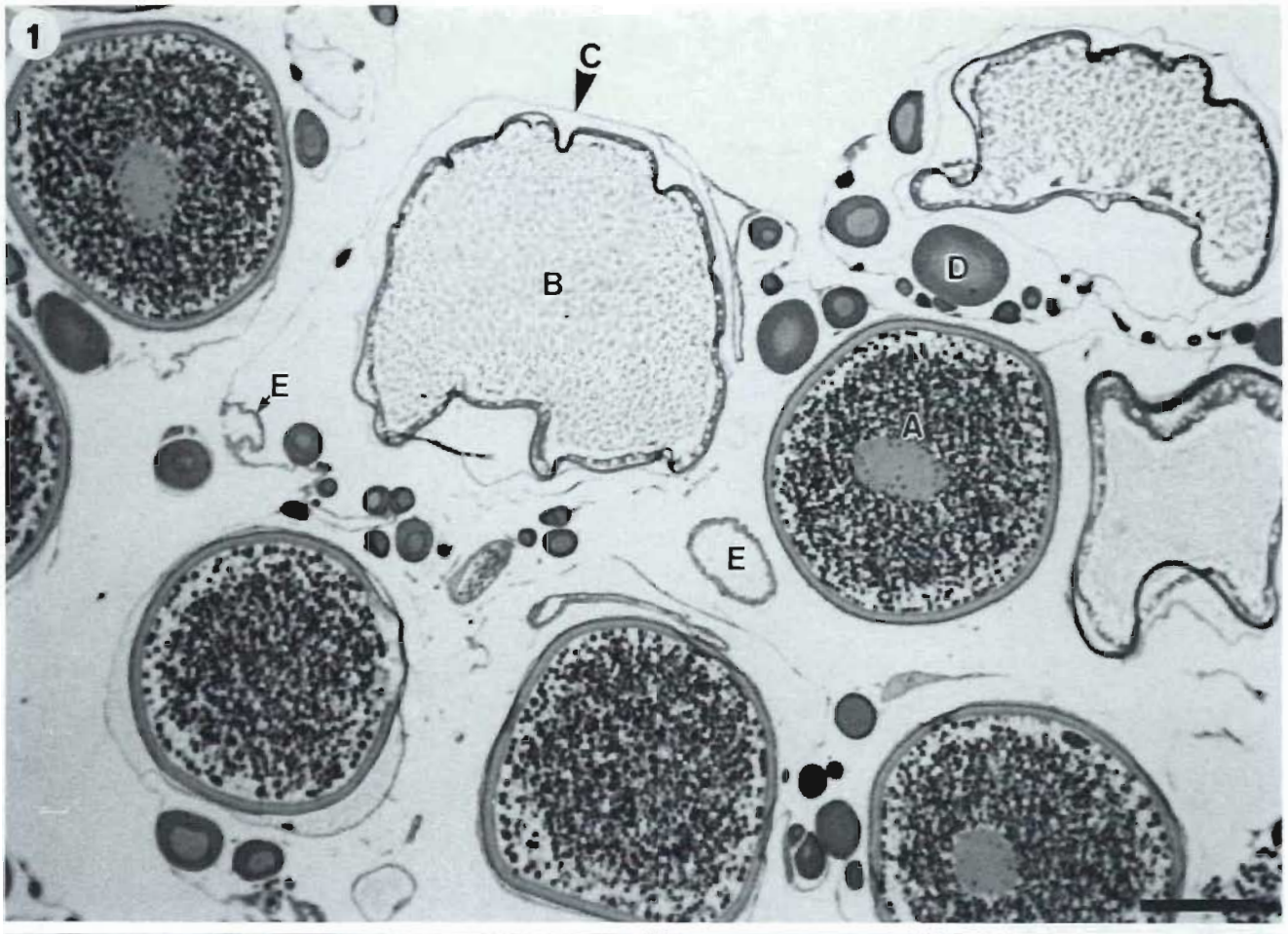
1
C
B
D
E
A
E

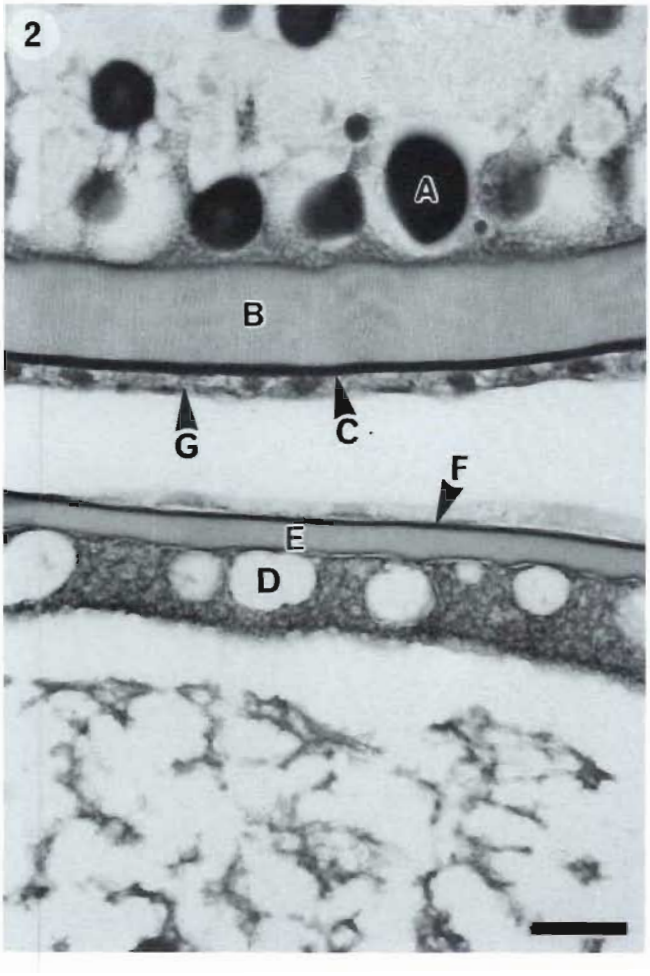
2
A
B
G
C
F
E
D

3
D
C
B
F
A
E

Plate 27. Surface of ovigerous lamella. Ripe. (S.E.M.)

Same specimen as Plate 25, Fig. 3 & 4.
65 cm. 2 759 g. April.

FIG. 1 AND 2. Hydrated and non-hydrated oöcytes.
Bar = 200 μm
A. Hydrated oöcyte
B. Non-hydrated oöcyte
C. Small oöcyte
D. Capillary

FIG. 3. Surface of hydrated oöcyte.
Bar = 50 μm
A. Small oöcyte
B. Capillary

FIG. 4. Surface of non-hydrated oöcyte.
Bar = 20 μm
A. Borders of squamous cells

Planche 27. Surface d'une lamelle ovigère. Mature. (MEB)

Même spécimen qu'à la planche 25, fig. 3 et 4.
65 cm. 2 759 g. Avril.

FIG. 1 ET 2. Ovocytes hydratés et non hydratés.
Échelle = 200 μm
A. Ovocyte hydraté
B. Ovocyte non hydraté
C. Petit ovocyte
D. Capillaire

FIG. 3. Surface d'un ovocyte hydraté.
Échelle = 50 μm
A. Petit ovocyte
B. Capillaire

FIG. 4. Surface d'un ovocyte non hydraté.
Échelle = 20 μm
A. Bordure de cellules pavimenteuses

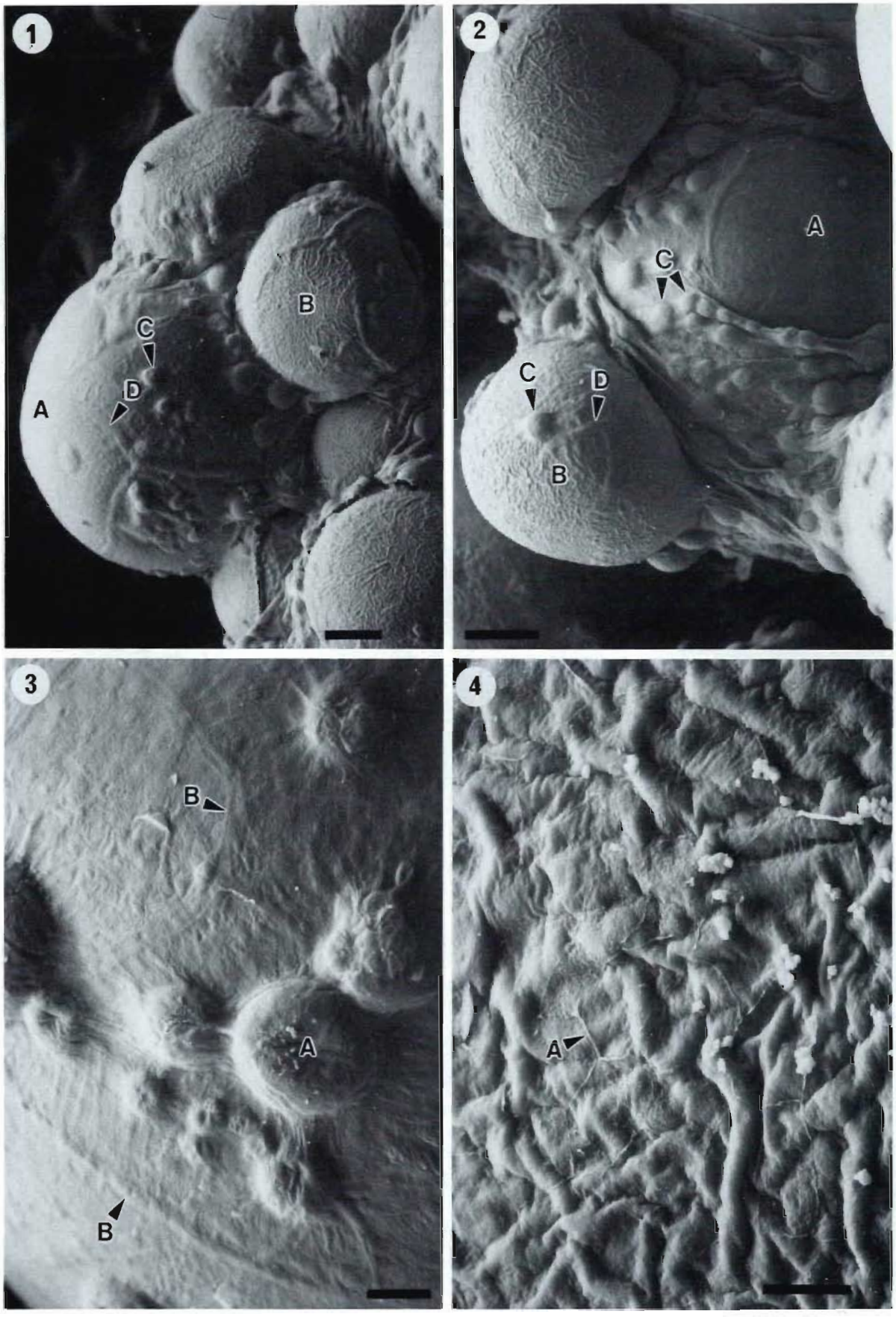
1
A
B
C
D
2
A
B
C
C
D
3
A
B
B
4
A

Plate 28. Tubercles on skin. (L.M. & S.E.M.)

Skin from lateral line region below first dorsal fin.

FIG. 1 AND 2. Immature (?) female (S.E.M.).
61 cm. 1 820 g. April.

FIG. 1. Bar = 300 μm
A. Large sensory organ
B. Small sensory organ

FIG. 2. Surface of large sensory organ.
Bar = 20 μm
A. Apical processes of sensory cells
B. Squamous epithelial cells
C. Edge of pit surrounding sensory cells

FIG. 3. Surface of small sensory organ. Ripe female (S.E.M.).
63 cm. 2 242 g. April.
Bar = 2 μm
A. Apical processes of sensory cells.
B. Squamous epithelial cell.

FIG. 4 TO 6. Immature male (L.M.).
51 cm. 1 206 g. April.

FIG. 4. Bar = 200 μm
A. Lateral line
B. Large sensory cell
C. Small sensory cell

FIG. 5. Large sensory organ.
Bar = 100 μm
A. Sensory cells
B. Pit

FIG. 6. Small sensory organ.
Bar = 100 μm
A. Sensory cells

Planche 28. Excroissances cutanées (MO et MEB)

Peau de la région de la ligne latérale, sous la première nageoire dorsale.

FIG. 1 ET 2. Femelle immature (?). (MEB).
61 cm. 1 820 g. Avril.

FIG. 1. Échelle = 300 μm
A. Gros organe sensoriel
B. Petit organe sensoriel

FIG. 2. Surface du gros organe sensoriel.
Échelle = 20 μm
A. Prolongements apicaux des cellules sensorielles
B. Cellules de l'épithélium pavimenteux
C. Rebord de la crypte entourant les cellules sensorielles

FIG. 3. Surface du petit organe sensoriel. Femelle mature. (MEB).
63 cm. 2 242 g. Avril.
Échelle = 2 μm
A. Prolongements apicaux des cellules sensorielles
B. Cellule de l'épithélium pavimenteux

FIG. 4 À 6. Mâle immature (MO).
51 cm. 1 206 g. Avril.

FIG. 4. Échelle = 200 μm
A. Ligne latérale
B. Grosse cellule sensorielle
C. Petite cellule sensorielle

FIG. 5. Gros organe sensoriel
Échelle = 100 μm
A. Cellules sensorielles
B. Crypte

FIG. 6. Petit organe sensoriel
Échelle = 100 μm
A. Cellules sensorielles

1
A
B

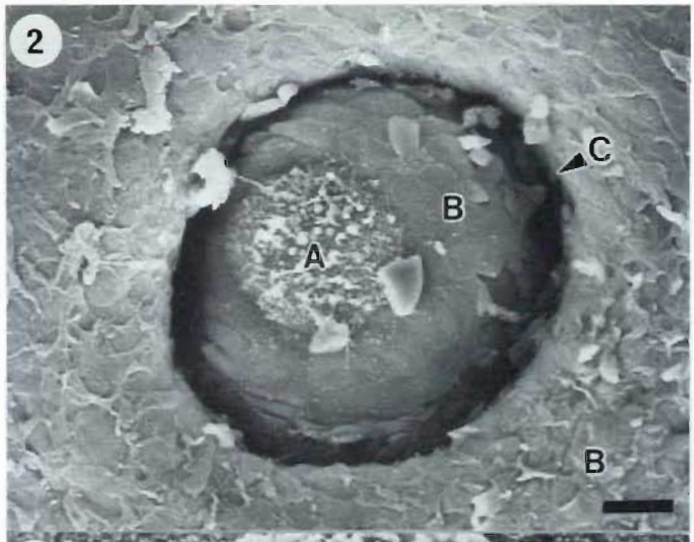
2
A
B
C
B

3
B
A

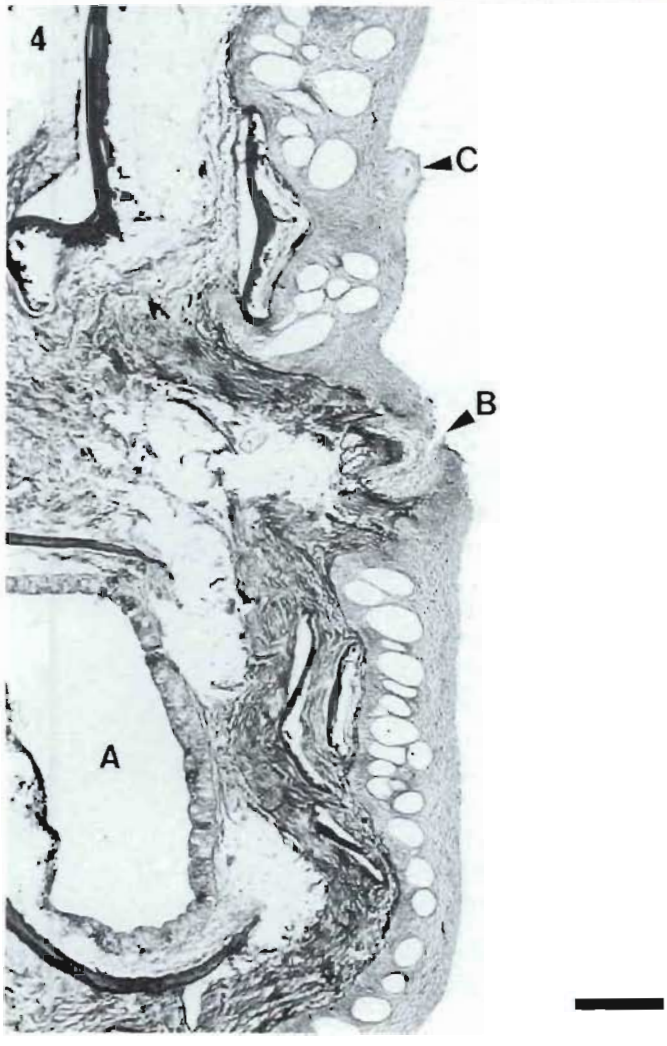
4
C
B
A

5
B
A

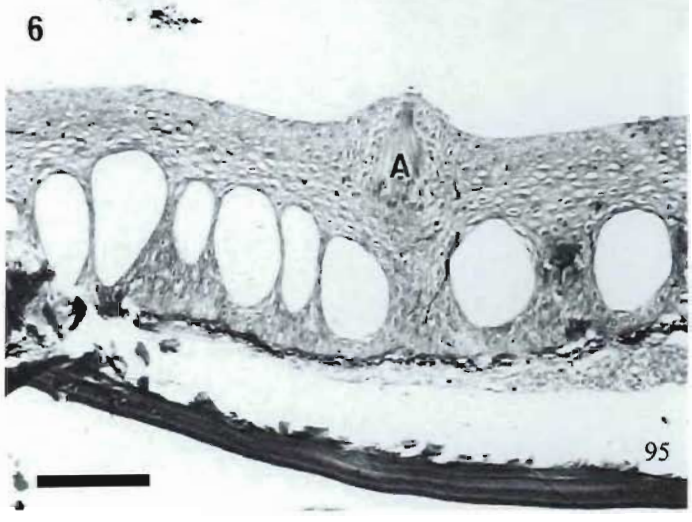
6
A

Plate 29. Vent of cod. (Gross. Colour)

Anal fin is at top of each picture.
A. Urogenital papilla
B. Anus
C. Copepod

FIG. 1. Female, immature (?)
Same specimen as Plate 28, Fig. 1 & 2.
61 cm. 1 820 g. April.

FIG. 2. Male. Probably immature.
53 cm. 1 395 g. April.

FIG. 3. Ripe female.
Same specimen as Plate 25, Fig. 3 & 4.
65 cm. 2 759 g. April.

FIG. 4. Ripe, running male.
86 cm. 5 769 g. April.

Planche 29. Orifice cloacal de la morue. (MA, couleurs)

Nageoire anale dans le haut.
A. Papille urogénitale
B. Anus
C. Copépode

FIG. 1. Femelle immature (?)
Même spécimen qu'à la planche 28, fig. 1 et 2.
61 cm. 1 820 g. Avril.

FIG. 2. Mâle probablement immature.
53 cm. 1 395 g. Avril.

FIG. 3. Femelle mature.
Même spécimen qu'à la planche 25, fig. 3 et 4.
65 cm. 2 759 g. Avril.

FIG. 4. Mâle mature en fraye.
86 cm. 5 769 g. Avril.

1
A
B
cm
1
2
3
SPEC.
DATE

2
A
C
cm
1
2
3

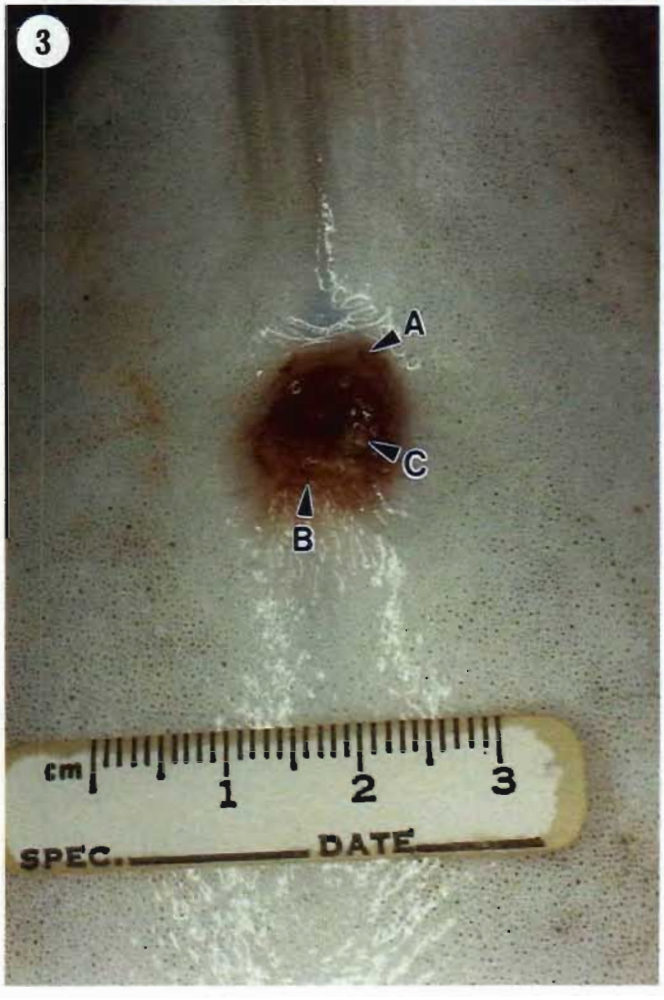
3
A
C
B
cm
1
2
3
SPEC.
DATE

4
A
B
cm
1
2
3
SPEC.
DATE

Plate 30. Vent of ripe cod. (L.M.)

FIG. 1 AND 2. Spawning female.
Same specimen as Plate 28, Fig. 3.
63 cm. 2 242 g. April.

FIG. 1. External opening of oviduct.
Bar = 300 μm
A. Epidermis
B. Opening of oviduct
C. Erythrocytes

FIG. 2. Wall of oviduct. External opening below bottom of micrograph.
Bar = 300 μm
A. Squamous epithelium
B. Smooth muscle and collagen
C. Swollen connective tissue

FIG. 3 AND 4. Spawning male.
56 cm. 1 530 g. April.

FIG. 3. Urogenital papilla.
Bar = 300 μm
A. Urinary duct
B. Sperm duct
C. Epidermis

FIG. 4. Bar = 100 μm
A. Urinary duct
B. Sperm duct
C. Spermatozoa
D. Erythrocytes

Planche 30. Orifice cloacal de la morue mature. (MO)

FIG. 1 ET 2. Femelle en fraye.
Même spécimen qu'à la planche 28, fig. 3.
63 cm. 2 242 g. Avril.

FIG. 1. Orifice externe de l'oviducte.
Échelle = 300 μm
A. Épiderme
B. Orifice de l'oviducte
C. Érythrocytes

FIG. 2. Paroi de l'oviducte. Orifice externe hors champs, dans le bas la micrographie.
Échelle = 300 μm
A. Épithélium pavimenteux
B. Muscle lisse et collagène
C. Tissu conjonctif gonflé

FIG. 3 ET 4. Mâle en fraye.
56 cm. 1 530 g. Avril.

FIG. 3. Papille urogénitale.
Échelle = 300 μm
A. Canal urinaire
B. Canal spermatique
C. Épiderme

FIG. 4. Échelle = 100 μm
A. Canal urinaire
B. Canal spermatique
C. Spermatozoïdes
D. Érythrocytes

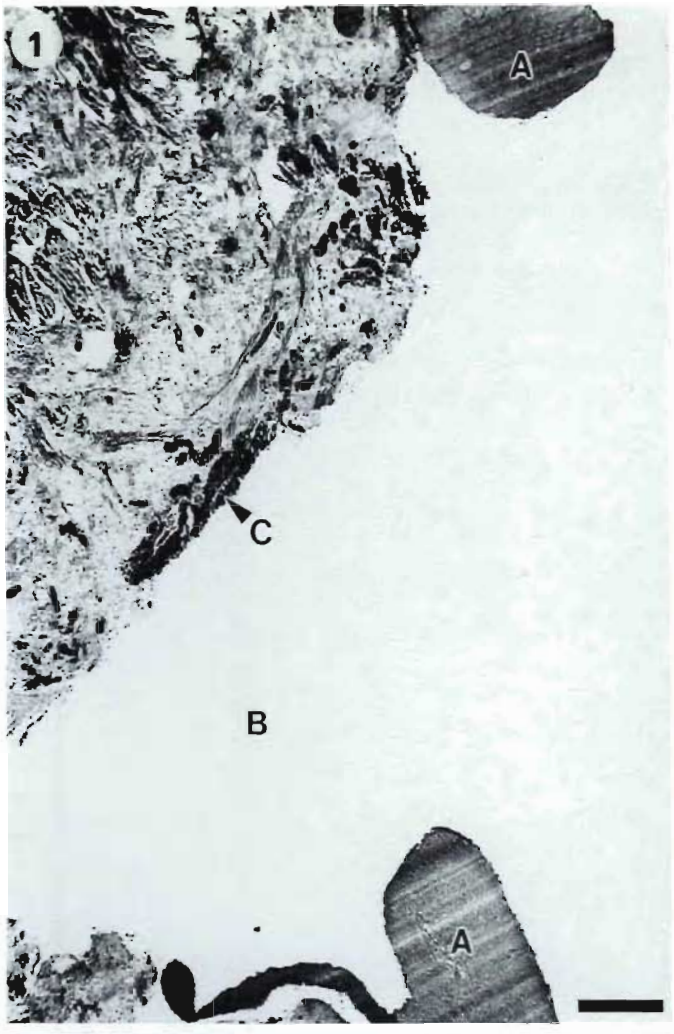
1
A
C
B
A

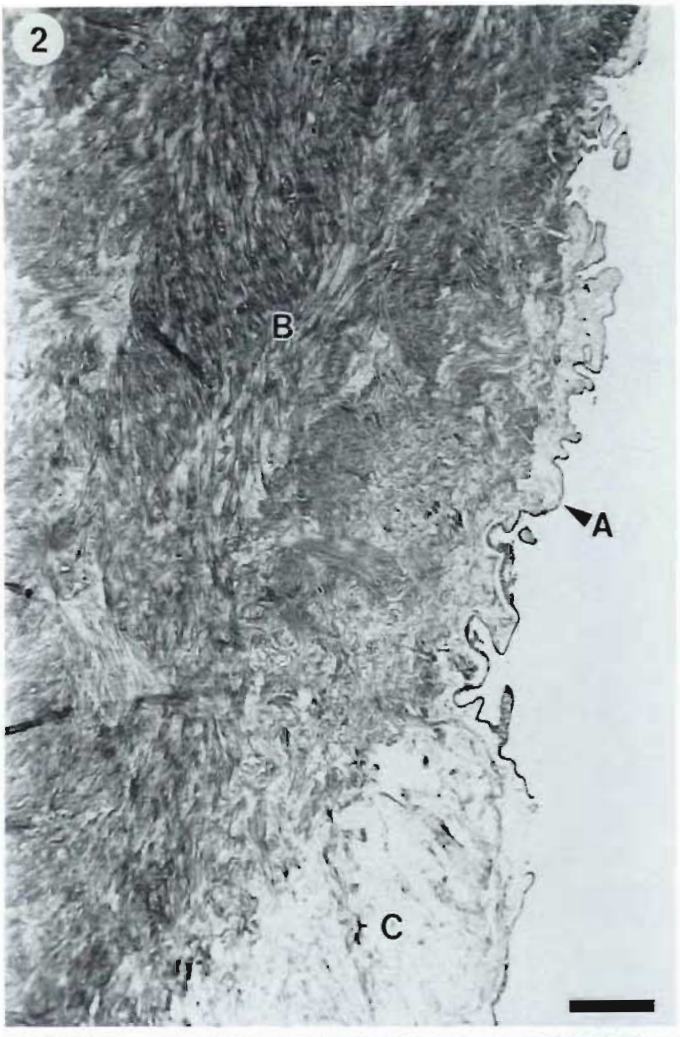
2
B
A
C

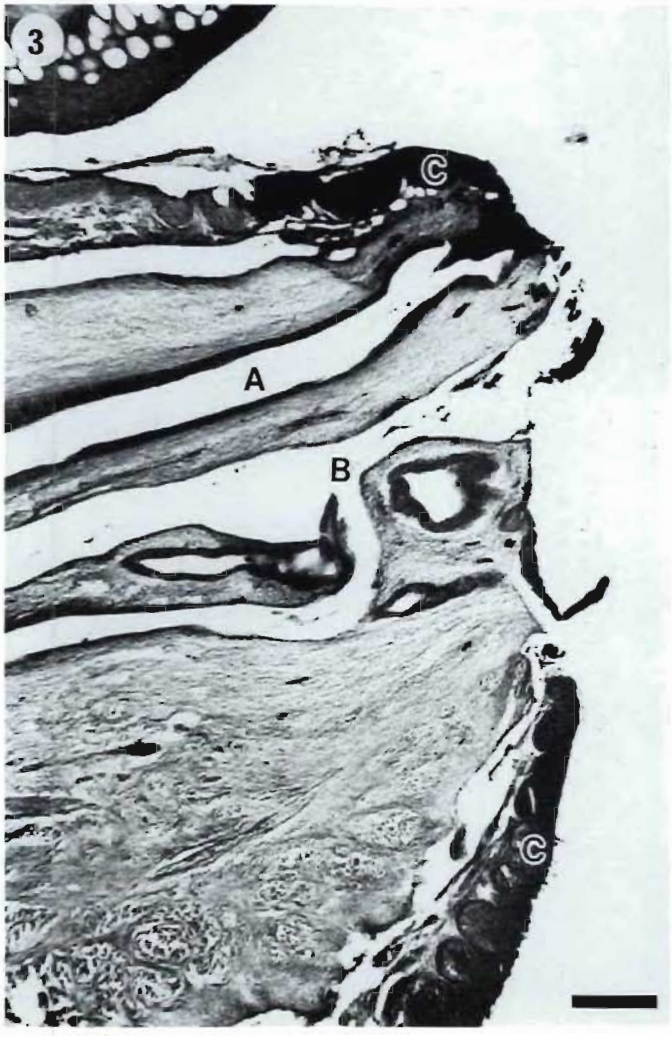
3
C
A
B
C

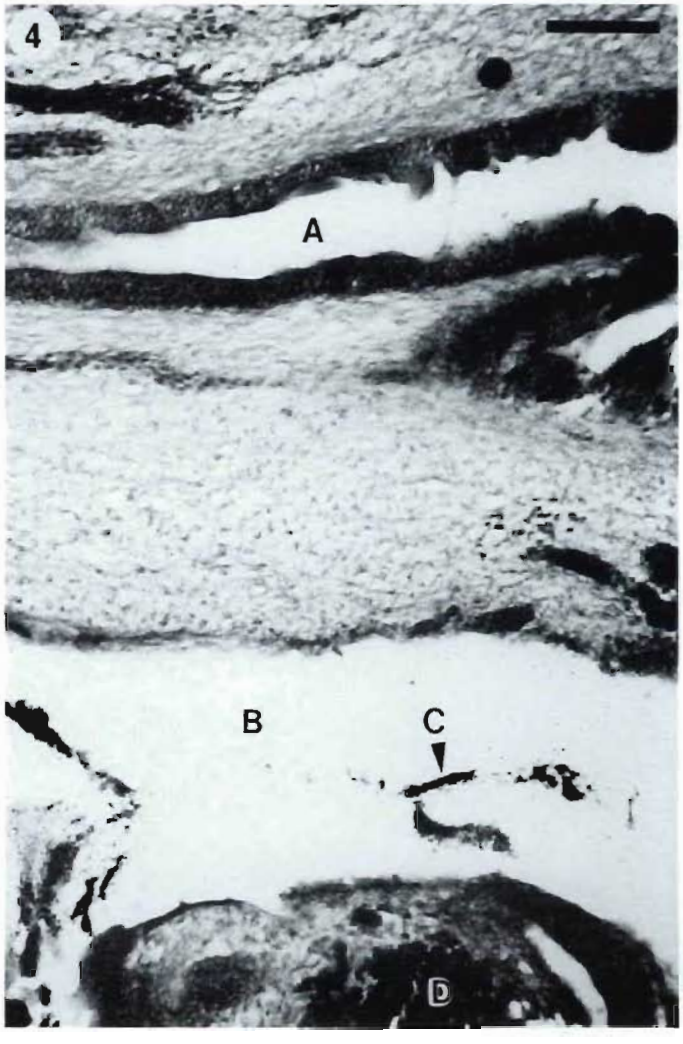
4
A
B
C
D

Plate 31. Membrane of hydrated egg. (T.E.M.)

62.0 cm. 2 779 g. December.

FIG. 1. Bar = 2 μm
A. Lamella in less electron-dense inner layer
B. More electron-dense outer layers
C. Cortical alveolus

FIG. 2. Bar = 500 nm
A. Membrane over pore
B. Three thin outer layers
C. Homogenous layer
D. Lamella in less electron-dense inner layer

Planche 31. Membrane de l'œuf hydraté. (MET)

62,0 cm. 2 779 g. Décembre.

FIG. 1. Échelle = 2 μm
A. Lamelle de la couche interne moins opaque aux électrons
B. Plus opaque aux électons
C. Alvéole corticale

FIG. 2. Échelle = 500 nm
A. Membrane devant un pore
B. Trois couches externes minces
C. Couche homogène
D. Lamelle de la couche interne moins opaque aux électrons

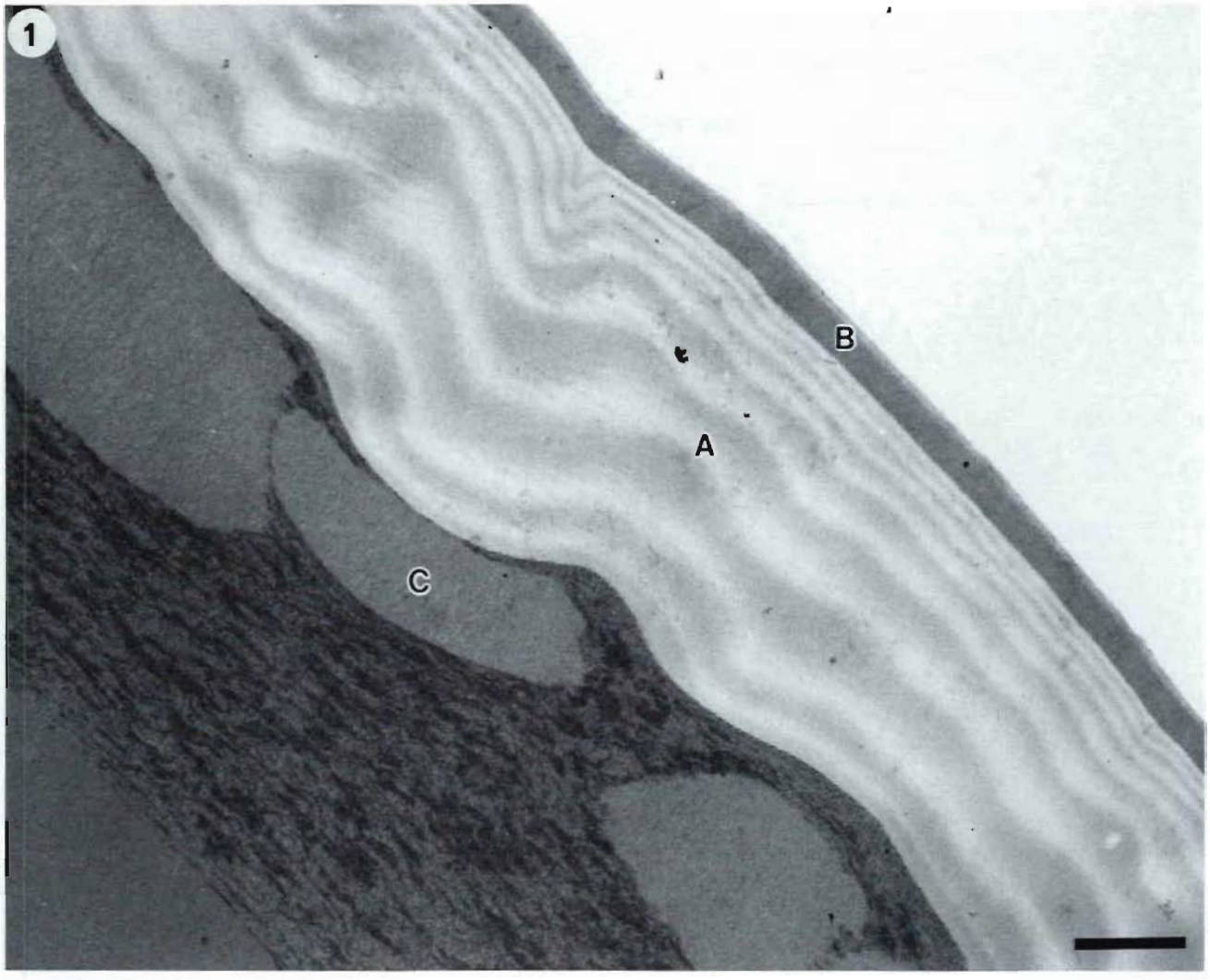
1
B
A
C

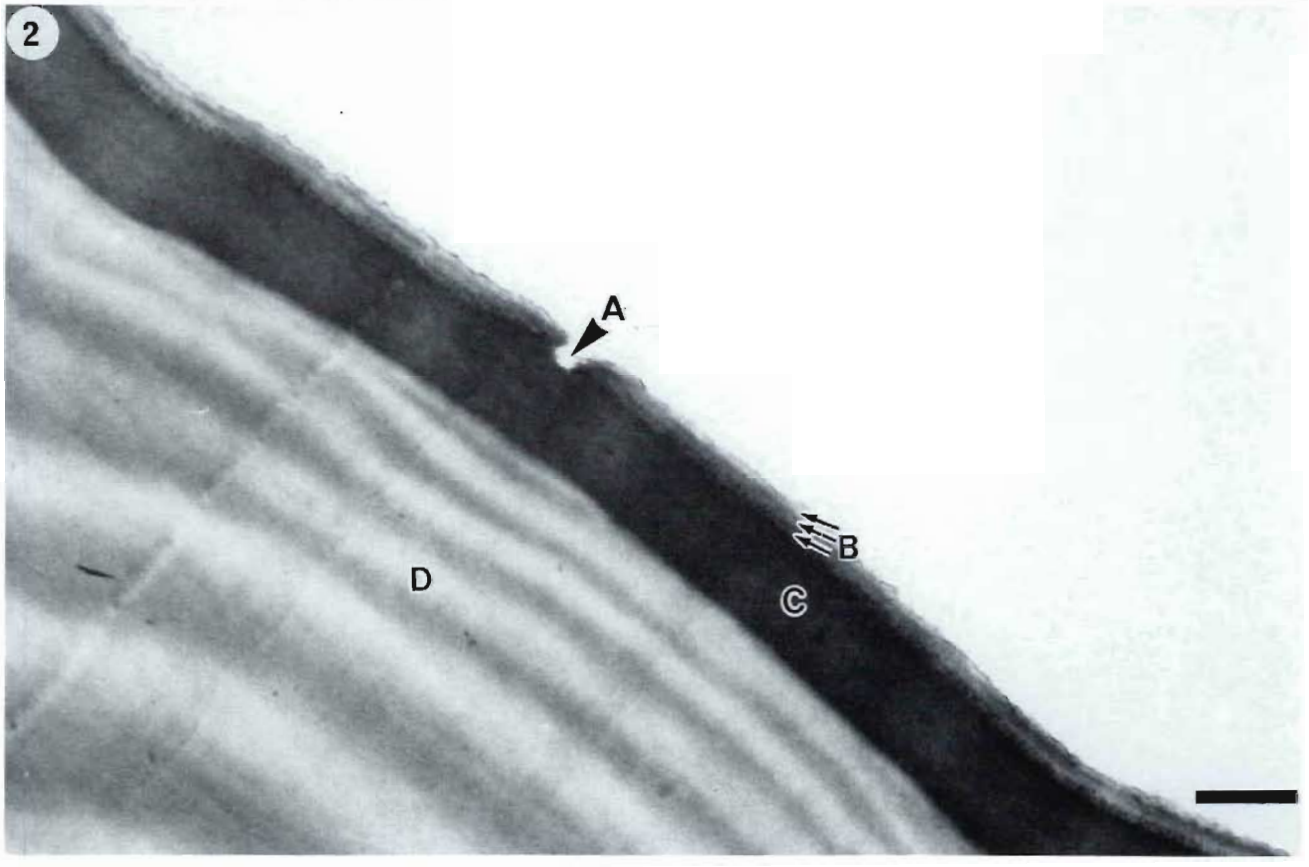
2
A
B
D
C

Plate 32. Hydrated eggs. (S.E.M.)

Skimmed off surface of water in tank containing ripe cod. December.

FIG. 1. Fractured egg membrane.
Bar = 10 μm
A. Lamellae of egg membrane
B. Cortical alveolus
C. Egg surface

FIG. 2. Surface of egg.
Bar = 1 μm
A. Pore

FIG. 3. Egg.
Bar = 100 μm
A. Micropyle

FIG. 4. Micropyle of egg.
Bar = 10 μm
A. Pore on mound
B. Ridge on inner surface of micropyle
C. Rim of micropyle

Planche 32. Oeufs hydratés. (MEB)

Spécimen récupéré à la surface de l'eau d'un réservoir contenant des morues matures. Décembre.

FIG. 1. Membrane ovulaire fracturée.
Échelle = 10 μm
A. Lamelle de la membrane ovulaire
B. Alvéole corticale
C. Surface de l'œuf

FIG. 2. Surface de l'oeuf.
Échelle = 1 μm
A. Pore

FIG. 3. Oeuf.
Échelle = 100 μm
A. Micropyle

FIG. 4. Micropyle de l'oeuf.
Échelle = 10 μm
A. Pore sur une protubérance
B. Crête sur la surface interne du micropyle
C. Bordure du micropyle

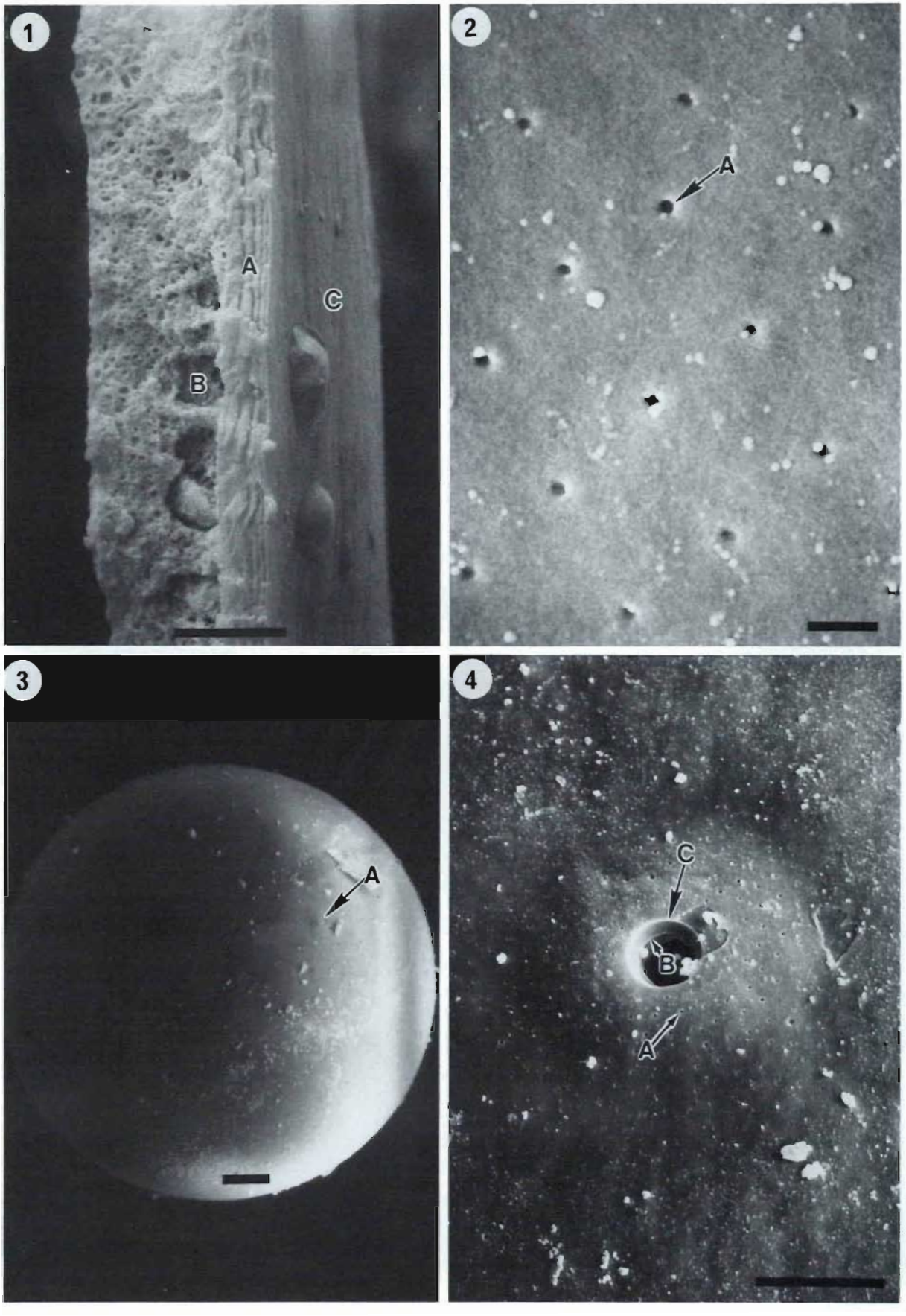
1
A
C
B
2
A
3
A
4
C
B
A

Plate 33. Empty follicles. Spent. (L.M.) (Formalin, H. & E.)

FIG. 1 AND 2. 62 cm. May.

FIG. 1. Bar = 50 μm
- A. Cells of granulosa
- B. Cells of theca
- C. Squamous epithelium covering ovigerous fold
- D. Oöcyte at circumnuclear ring stage
- E. Lumen of ovary

FIG. 2. Bar = 50 μm
- A. Cells of granulosa
- B. Cells of theca
- C. Cells extending into lumen of ovary
- D. Small oöcyte

FIG. 3. 62 cm. 2 779 g. December.
Bar = 50 μm
- A. Hypertrophied cells of follicle
- B. Yolk droplets in non-hydrated oöcyte

Planche 33. Follicules vides. Atrétique. (MO) (Formol, H et É)

FIG. 1 ET 2. 62 cm. Mai.

FIG. 1. Échelle = 50 μm
- A. Cellules de la granulosa
- B. Cellules de la thèque
- C. Épithélium pavimenteux recouvrant le repli ovigère
- D. Ovocyte au stade de l'anneau périnucléaire
- E. Lumière de l'ovaire

FIG. 2. Échelle = 50 μm
- A. Cellules de la granulosa
- B. Cellules de la thèque
- C. Cellules se prolongeant dans la lumière de l'ovaire
- D. Petit ovocyte

FIG. 3. 62 cm. 2 779 g. Décembre.
Échelle = 50 μm
- A. Cellules de follicule hypertrophiées
- B. Gouttelettes de vitellus d'un ovocyte non hydraté

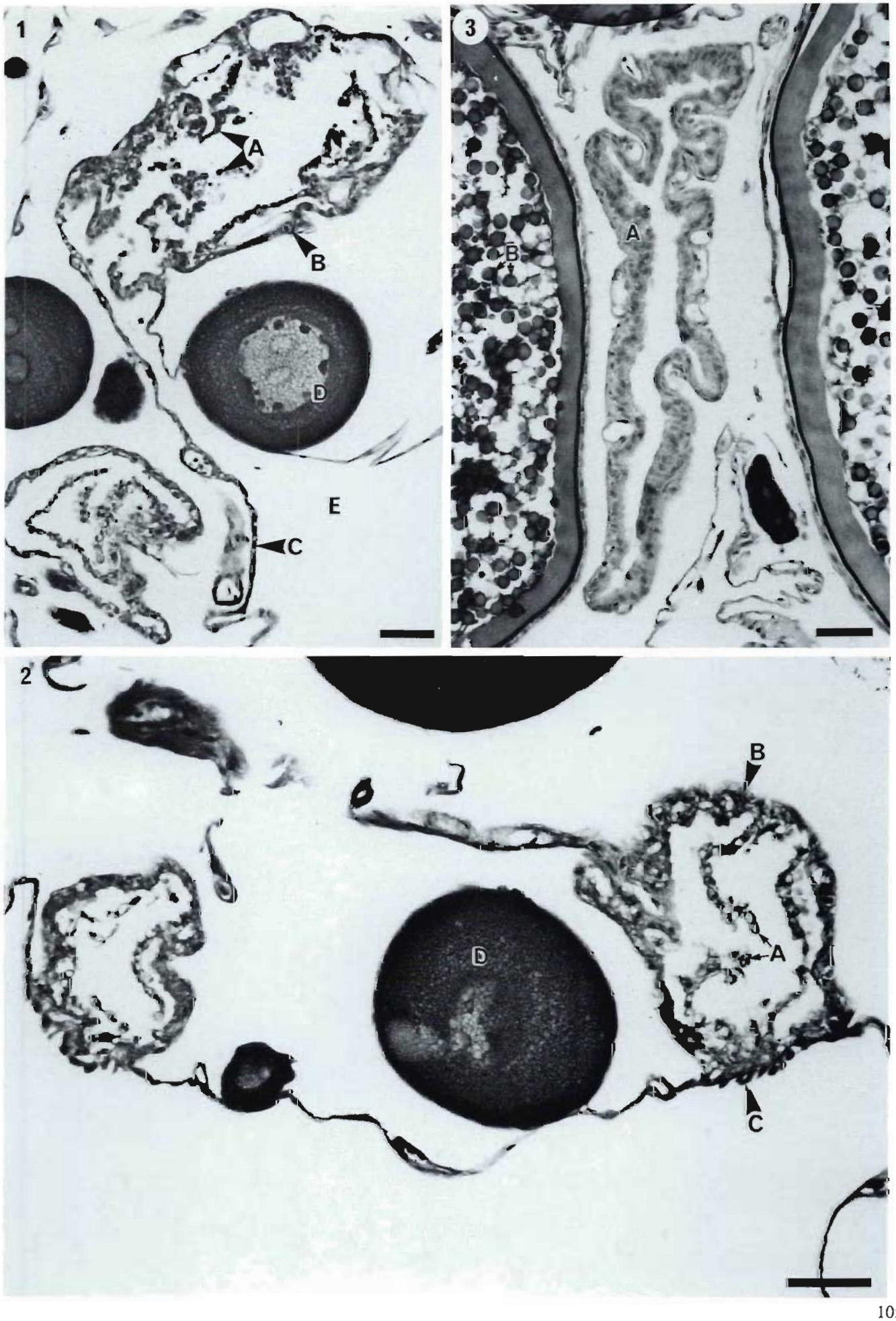
1
A
B
D
E
C
3
A
B
2
B
D
A
C

Plate 34. Atretic oöcytes. Resting, beginning to ripen and ripe. (L.M. and T.E.M.)

FIG. 1. Atretic yolky oöcyte. Ripe. (L.M., Formalin, H. & E.).
65 cm. May.
Bar = 50 μm
A. Nucleus
B. Yolk droplets
C. Follicle

FIG. 2. Atretic oöcyte. Beginning to ripen. (T.E.M.). Same specimen as Plate 2, Fig. 1; Plate 4, Fig. 4; Plate 12, Fig. 4; Plate 15, Fig. 1 & 2; Plate 16; Plate 18, Fig. 1.
62 cm. 2 178 g. May. Beginning to ripen. 6 years.
Bar = 2 μm
A. Remains of cytoplasm
B. Granulosa
C. Multilayered basement membrane
D. Theca

FIG. 3. Atretic oöcytes. Resting. (L.M., Formalin, H & E.).
54 cm. 1 592 g. November
Bar = 100 μm
A. Atretic oöcyte
B. Oöcyte in phase of minor growth

Planche 34. Ovocytes atrétiques. Au repos, au début de la maturation et mature. (MO et MET)

FIG. 1. Ovocyte atrétique contenant du vitellus. Mature. (MO, formol, H et É).
65 cm. Mai.
Échelle = 50 μm
A. Noyau
B. Gouttelettes de vitellus
C. Follicule

FIG. 2. Ovocyte atrétique. Au début de la maturation. (MET).
Même spécimen qu'à la planche 2, fig. 1; planche 4, fig. 4; planche 12, fig. 4; planche 15, fig. 1 et 2; planche 16; planche 18, fig. 1.
62 cm. 2 178 g. Mai. Au début de la maturation. Six ans.
Échelle = 2 μm
A. Restes du cytoplasme
B. Granulosa
C. Membrane basale à couches multiples
D. Thèque

FIG. 3. Ovocytes atrétiques. Au repos. (MO, formol, H et É).
54 cm. 1 592 g. Novembre.
Échelle = 100 μm
A. Ovocyte atrétique
B. Ovocyte en phase d'accroissement mineur

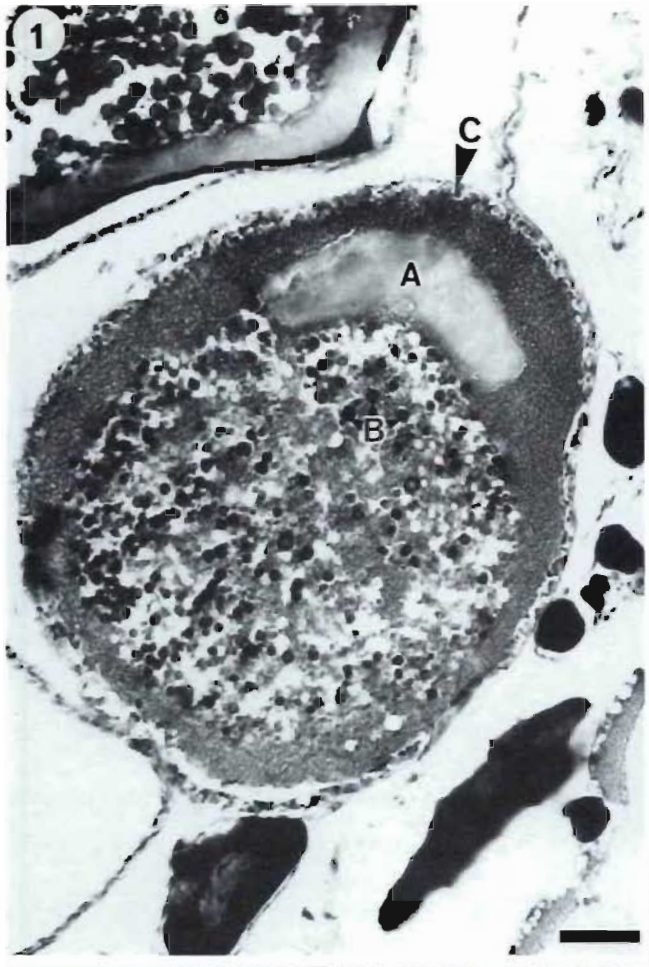
1
C
A
B

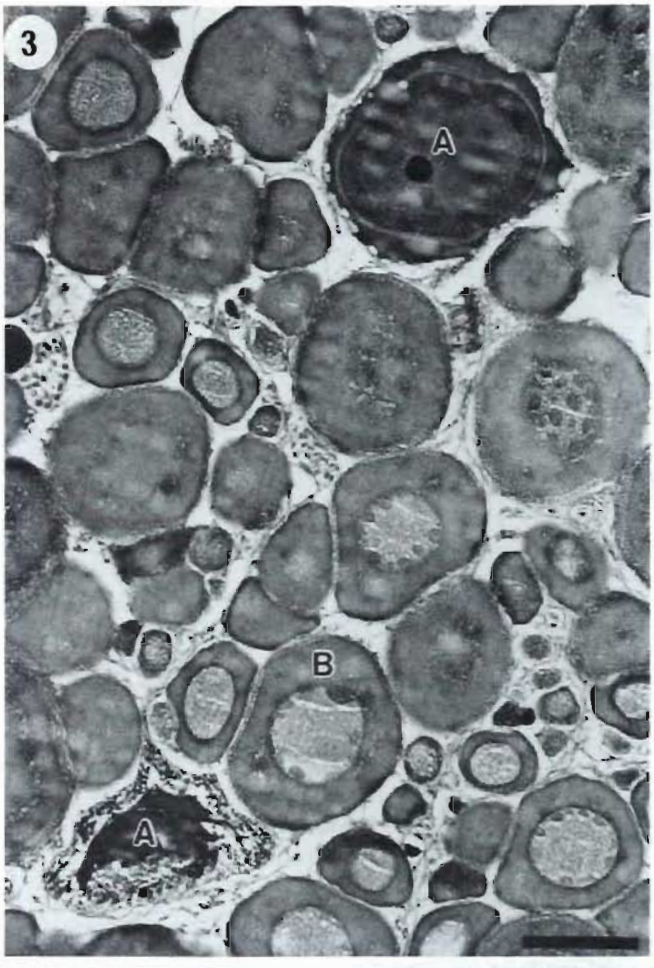
3
A
B
A

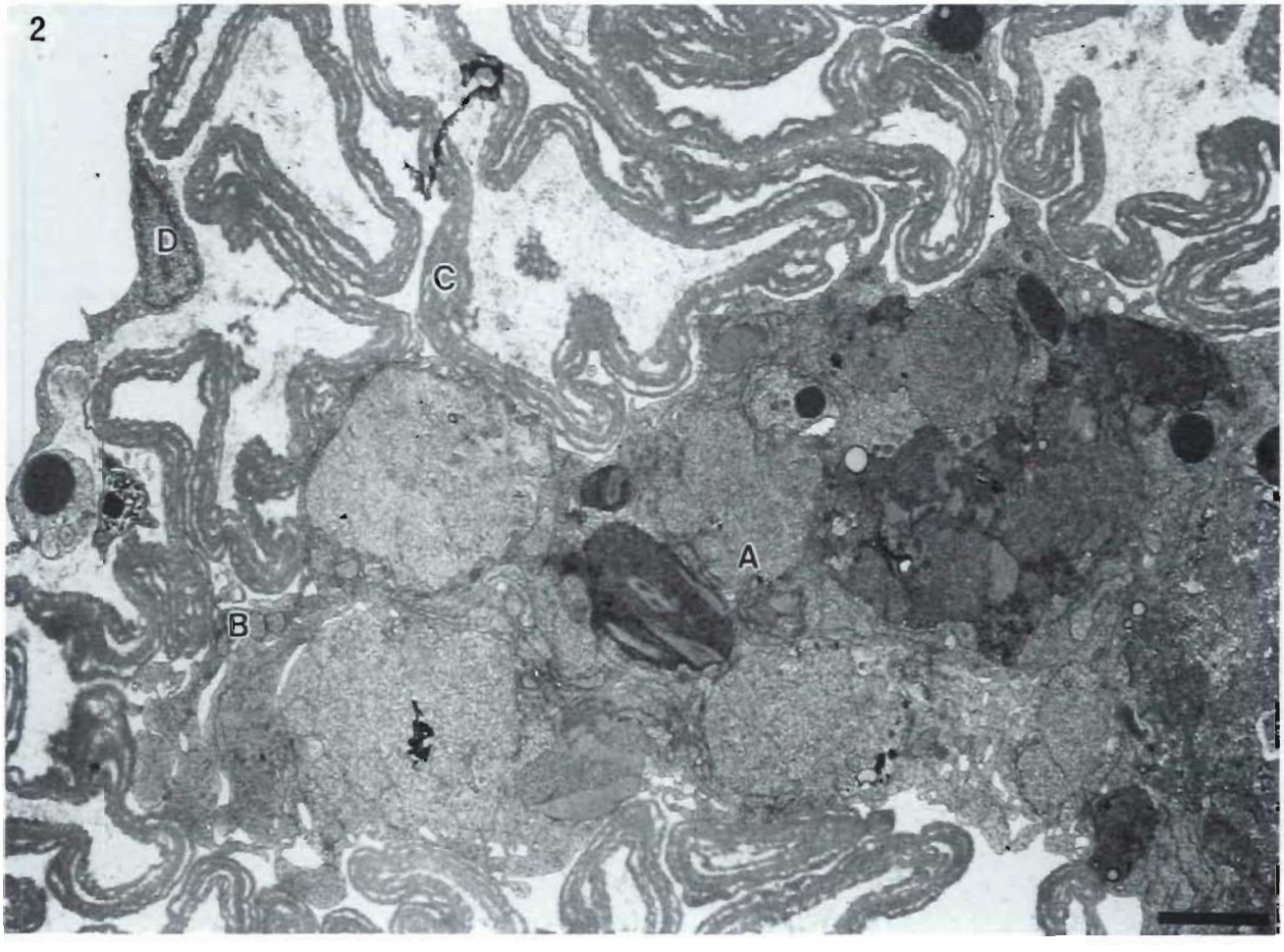
2
D
C
A
B

Plate 35. Follicles. Spent and ripening. (L.M.) (Formalin, H. & E.)

FIG. 1 TO 3. Atretic follicles containing hydrated eggs.

FIG. 1 AND 2. 101 cm. 8 600 g. June.

FIG. 1. Bar = 400 μm
- A. Egg membrane
- B. Oöcytes up to circumnuclear ring stage
- C. Follicle from released egg
- D. Squamous epithelium covering ovigerous fold

FIG. 2. Bar = 100 μm
- A. Egg membrane
- B. Macrophages and fibroblasts

FIG. 3 AND 4. 53 cm. May.

FIG. 3. Bar = 100 μm
- A. Egg membrane
- B. Fibrous capsule

FIG. 4. Remnants of follicles from which oöcytes have been released.
Bar = 50 μm
- A. Follicle from released egg
- B. Oöcyte at circumnuclear ring stage
- C. Nucleus of oöcyte in phase of major growth
- D. Yolk droplet
- E. Vesicle
- F. Zona radiata

Planche 35. Follicules. Atrétique et en maturation. (MO) (Formol, H et É)

FIG. 1 À 3. Follicules atrétiques contenant des œufs hydratés.

FIG. 1 ET 2. 101 cm. 8 600 g. Juin.

FIG. 1. Échelle = 400 μm
- A. Membrane ovulaire
- B. Ovocytes de stades variés allant jusqu'à celui de l'anneau périnucléaire
- C. Follicule d'un œuf expulsé
- D. Épithélium pavimenteux recouvrant le repli ovigère

FIG. 2. Échelle = 100 μm
- A. Membrane ovulaire
- B. Macrophages et fibroblastes

FIG. 3 ET 4. 53 cm. Mai.

FIG. 3. Échelle = 100 μm
- A. Membrane ovulaire
- B. Capsule fibreuse

FIG. 4. Restes de follicules dont les ovocytes ont été expulsés.
Échelle = 50 μm
- A. Follicule d'un œuf expulsé
- B. Ovocyte au stade de l'anneau périnucléaire
- C. Noyau d'ovocytes en phase d'accroissement majeur
- D. Gouttelette de vitellus
- E. Vésicule
- F. Zona radiata

1
D
A
C
C
B

2
B
A

3
B
A

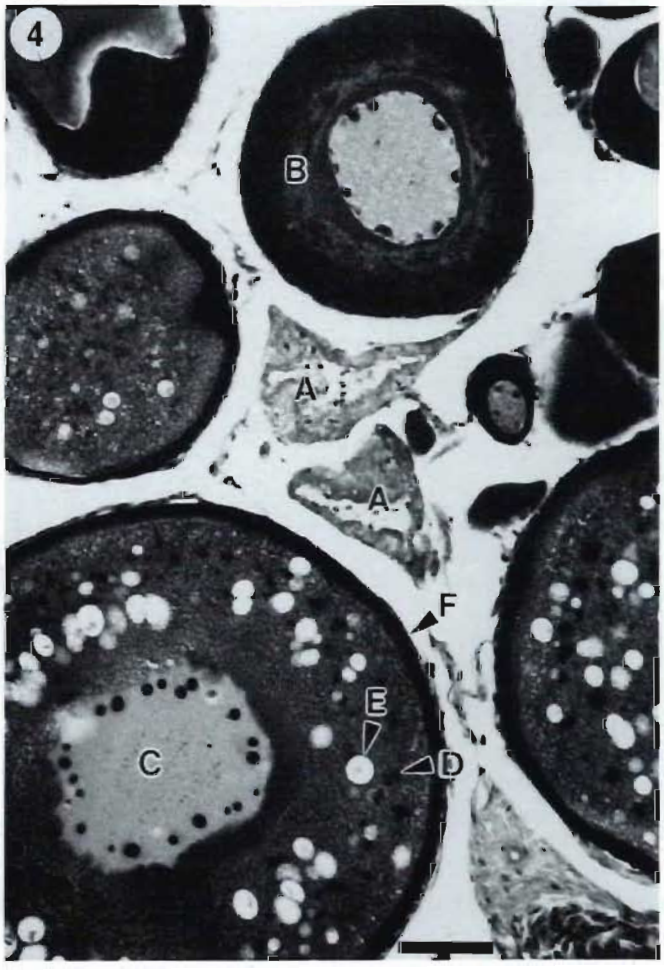
4
B
A
A
F
E
C
D

Plate 36. Ovary. Spent and spent-ripening. (Gross. Colour)

FIG. 1 AND 2. Spent ovary.
56 cm. 1 354 g. April.
FIG. 3 AND 4. 56 cm. 1 618 g. Spent-ripening April.

Planche 36. Ovaire. Atrétique et atrétique en maturation. (MA, couleurs)

FIG. 1 ET 2. Ovaire atrétique.
56 cm. 1 354 g. Avril.
FIG. 3 ET 4. 56 cm. 1 618 g. Atrétique en maturation Avril.

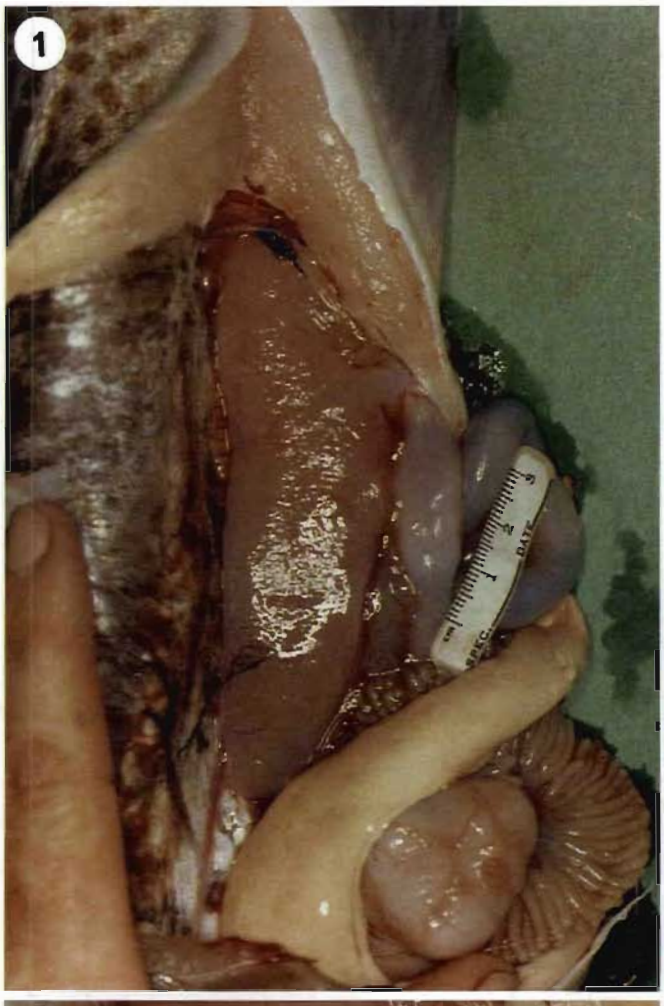
1

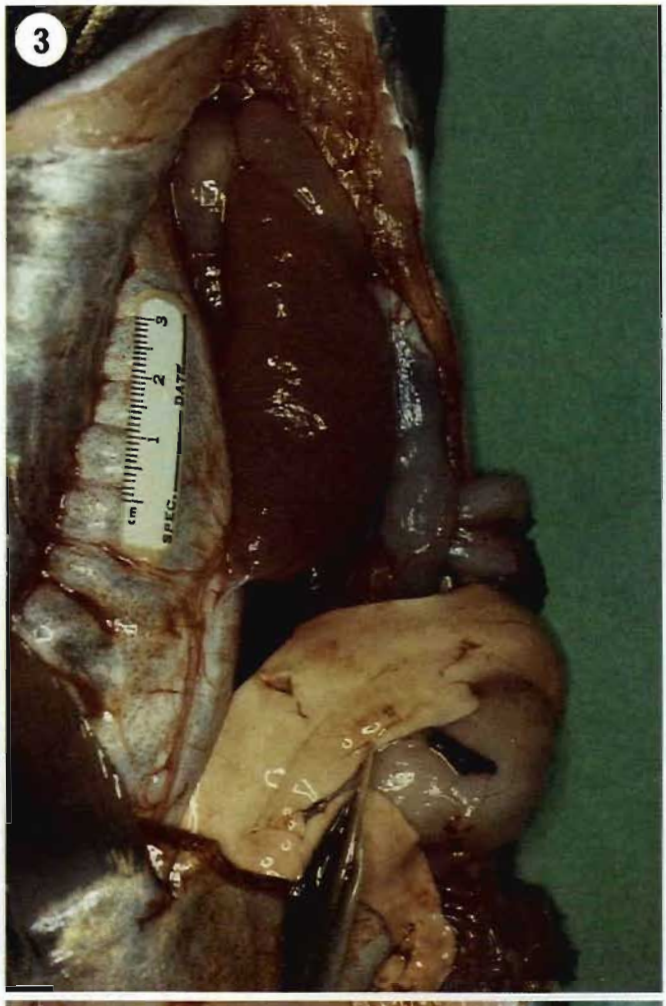
3

2
DATE

4
DATE

Plate 37. Testis. Small immature and large immature or resting. (Gross and L.M. Colour)

FIG. 1. (Gross)
27 cm. 182 g. May. 3 years. Small immature.
A. Paired testis
B. Common posterior lobe
C. Sperm duct

FIG. 2. (Gross)
54 cm. 1 735 g. April. Large immature or resting.
A. Blood vessel in proximal part of testis
B. Distal frilled part of testis
C. Common posterior lobe

FIG. 3 AND 4. (L.M., Formalin, V.E.M.T.)
49 cm. 869 g. October. Large immature or resting.
Bar = 100 μm
Wall of testis at junction of distal (at top) and proximal (at bottom) parts.

FIG. 3. A. Squamous epithelium
B. Collagen
C. Smooth muscle cells (stain red)
D. Spermatogonia
E. Efferent duct
F. Blood vessel
G. Interstitial tissue

FIG. 4. Proximal part of testis
A. Artery
B. Vein
C. Efferent duct
D. Nerve
E. Squamous epithelium
F. Collagen
G. Smooth muscle cells (stain red)

Planche 37. Testicule. Petit immature et gros immature ou au repos. (MA, MO, couleurs)

FIG. 1. (MA)
27 cm. 182 g. Mai. Trois ans. Petit immature.
A. Testicule pair
B. Lobe postérieur commun
C. Canal spermatique

FIG. 2. (MA)
54 cm. 1 735 g. Avril. Gros immature ou au repos.
A. Vaisseau sanguin dans la partie proximale du testicule
B. Partie distale du testicule, en feuillet ondulé
C. Lobe postérieur commun

FIG. 3 ET 4. (MO, formol, VEMT)
49 cm. 869 g. Octobre. Gros immature ou au repos.
Échelle = 100 μm
Paroi du testicule à la jonction de la partie distale (dans le haut) et de la partie proximale (dans le bas).

FIG. 3. A. Épithélium pavimenteux
B. Collagène
C. Cellules de muscle lisse (colorées en rouge)
D. Spermatogonies
E. Canal efférent
F. Vaisseau sanguin
G. Tissu interstitiel

FIG. 4. Partie proximale du testicule
A. Artère
B. Veine
C. Canal efférent
D. Nerf
E. Épithélium pavimenteux
F. Collagène
G. Cellules de muscle lisse (colorées en rouge)

1
C
A
B

2
B
A
C

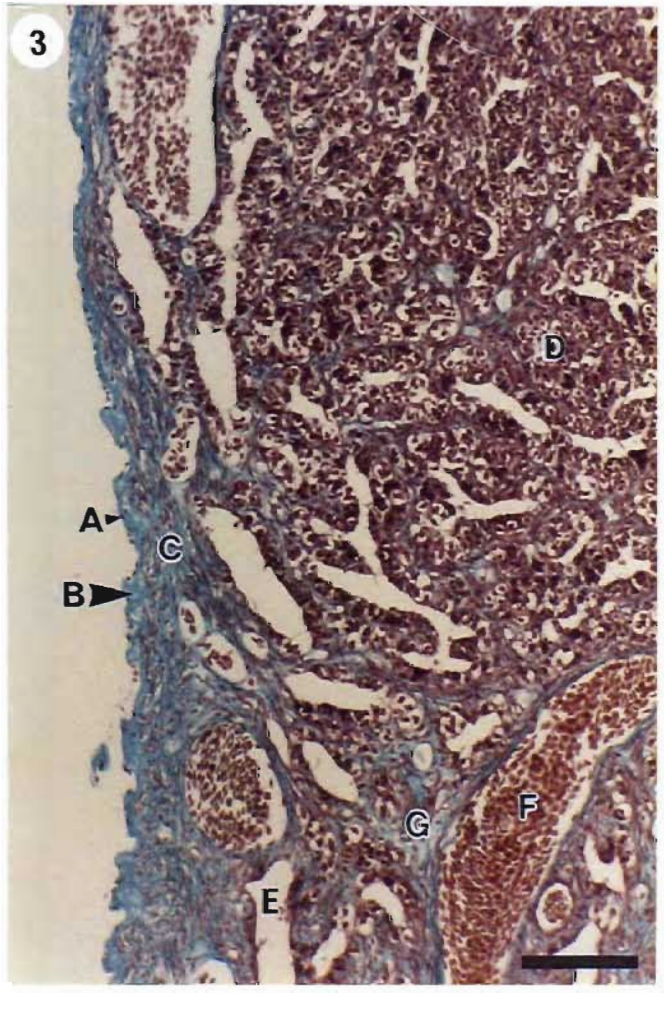
3
D
A
C
B
G
F
E

4
D
F
A
C
G
E
E
F
B

Plate 38. Testis. Immature. (S.E.M. and L.M.)

FIG. 1. Portion of testis. (S.E.M.)
34.5 cm. 420 g. May.
Bar = 500 nm
A. Mesorchium
B. Proximal part of testis
C. Distal part of testis

FIG. 2. T.S. testis. (L.M., Formalin, H. & E.)
Same specimen as Plate 37, Fig. 1.
27 cm. 182 g. May. 3 years.
Bar = 200 μm
A. Mesorchium
B. Proximal part of testis
C. Distal part of testis
D. Efferent duct

Planche 38. Testicule. Immature. (MEB et MO)

FIG. 1. Portion de testicule. (MEB).
34,5 cm. 420 g. Mai.
Échelle = 500 nm
A. Mésorchium
B. Partie proximale du testicule
C. Partie distale du testicule

FIG. 2. CT de testicule. (MO, formol, H et É).
Même spécimen qu'à la planche 37, fig. 1
27 cm. 182 g. Mai. Trois ans.
Échelle = 200 μm
A. Mésorchium
B. Partie proximale du testicule
C. Partie distale du testicule
D. Canal efférent

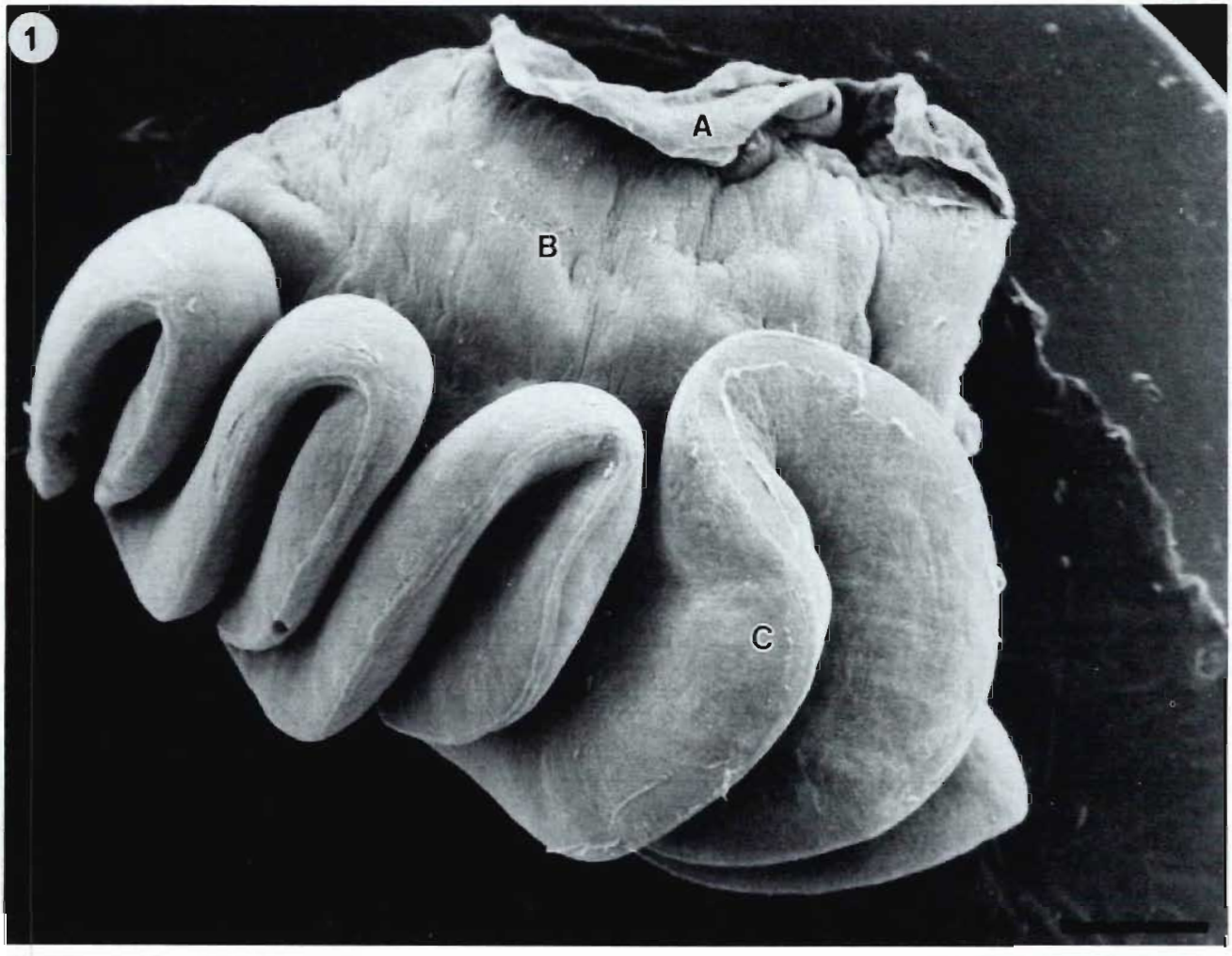
1
A
B
C

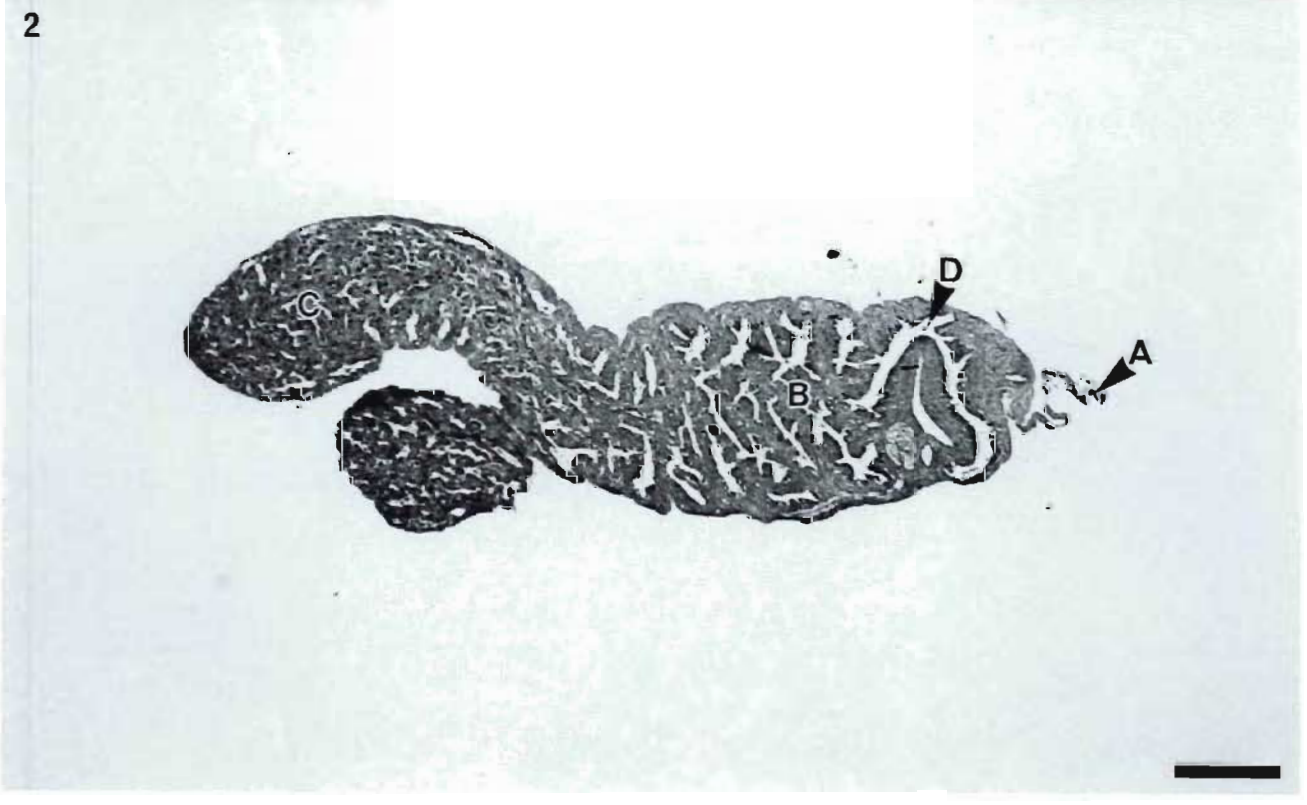
2
C
D
B
A

Plate 39. Testis. Proximal. Small immature and large immature or resting. (L.M.) (Formalin, H. & E.)

A. Mesorchium
B. Efferent duct
C. Nerve bundle
D. Artery
E. Vein

FIG. 1. Small immature testis.
Same specimen as Plate 37, Fig. 1.
27 cm. 182 g. May. 3 years.
Bar = 50 μm

FIG. 2. Large immature or resting testis.
56 cm. 1 679 g. May. 6 years.
Bar = 50 μm

Planche 39. Testicule. Partie proximale. Petit immature et gros immature ou au repos. (MO) (formol, H et É)

A. Mésorchium
B. Canal efférent
C. Faisceau nerveux
D. Artère
E. Veine

FIG. 1. Petit testicule immature.
Même spécimen qu'à la planche 37, fig. 1
27 cm. 182 g. Mai. Trois ans.
Échelle = 50 μm

FIG. 2. Gros testicule immature ou au repos.
56 cm. 1 679 g. Mai. Six ans.
Échelle = 50 μm

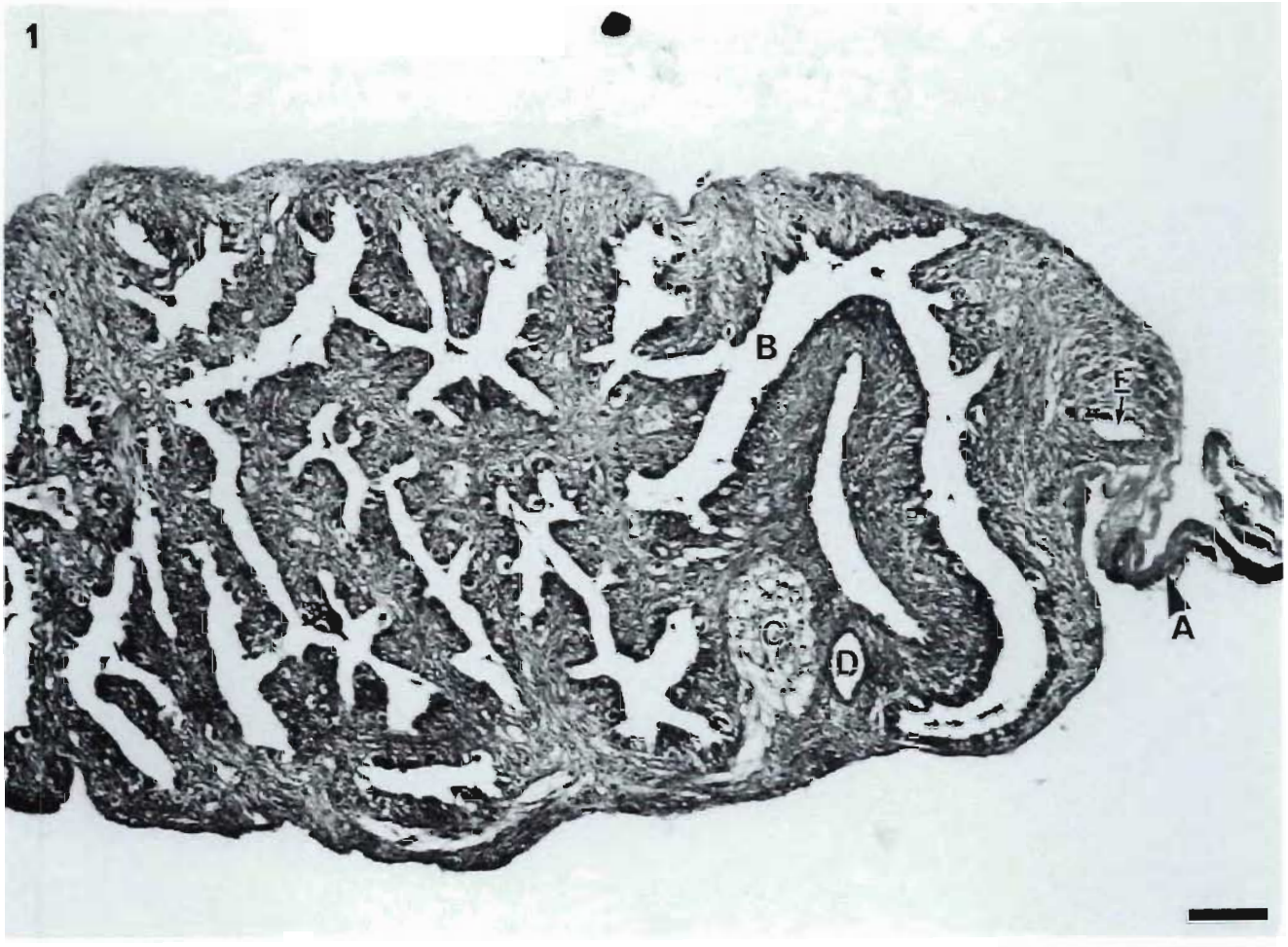
1
B
F
A
C
D

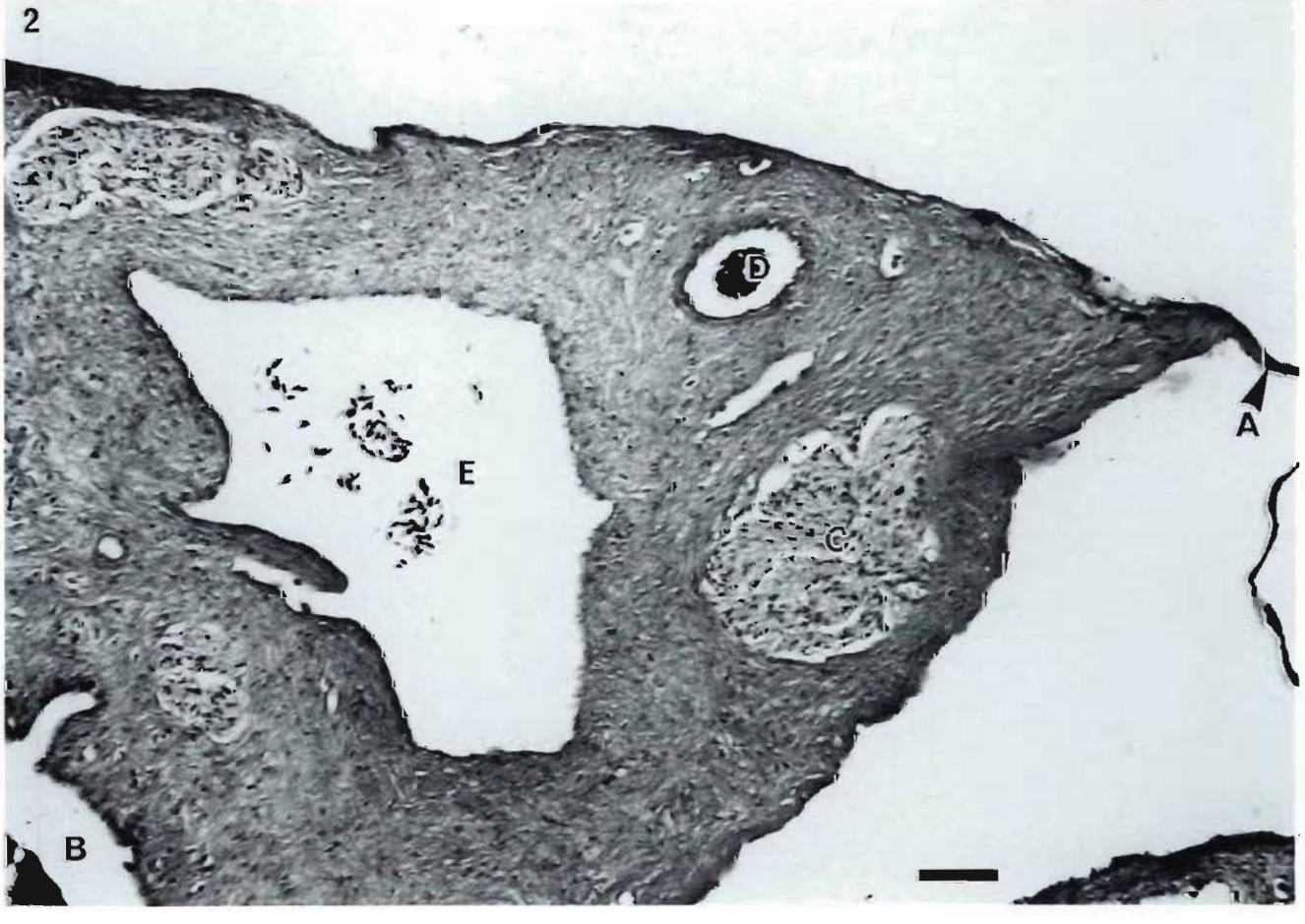
2
D
A
E
C
B

Plate 40. Testis. Immature. (L.M.) (Formalin, H. & E.)

37 cm. March.

FIG. 1. Distal part.
Bar = 50 μm
A. Lumen of tubule
B. Spermatogonia
C. Interstitial tissue

FIG. 2. Junction between proximal and distal parts.
Bar = 50 μm
A. Lumen of tubule
B. Spermatogonia
C. Interstitial tissue
D. Efferent duct

Planche 40. Testicule. Immature. (MO) (Formol, H et É)

37 cm. Mars.

FIG. 1. Partie distale.
Échelle = 50 μm
A. Lumière d'un tube
B. Spermatogonies
C. Tissu interstitiel

FIG. 2. Jonction entre la partie proximale et la partie distale.
Échelle = 50 μm
A. Lumière d'un tube
B. Spermatogonies
C. Tissu interstitiel
D. Canal efférent

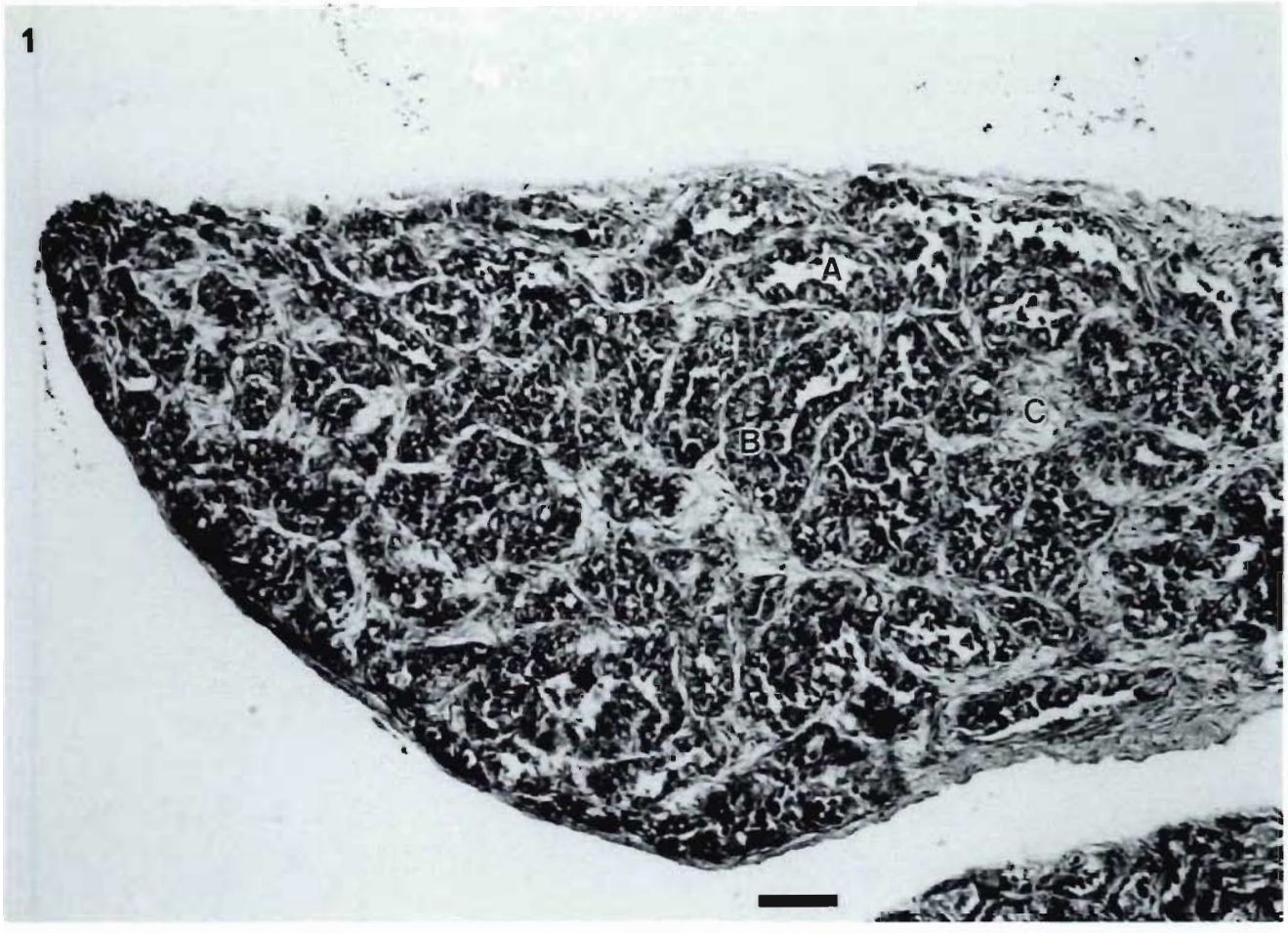
1
A
B
C

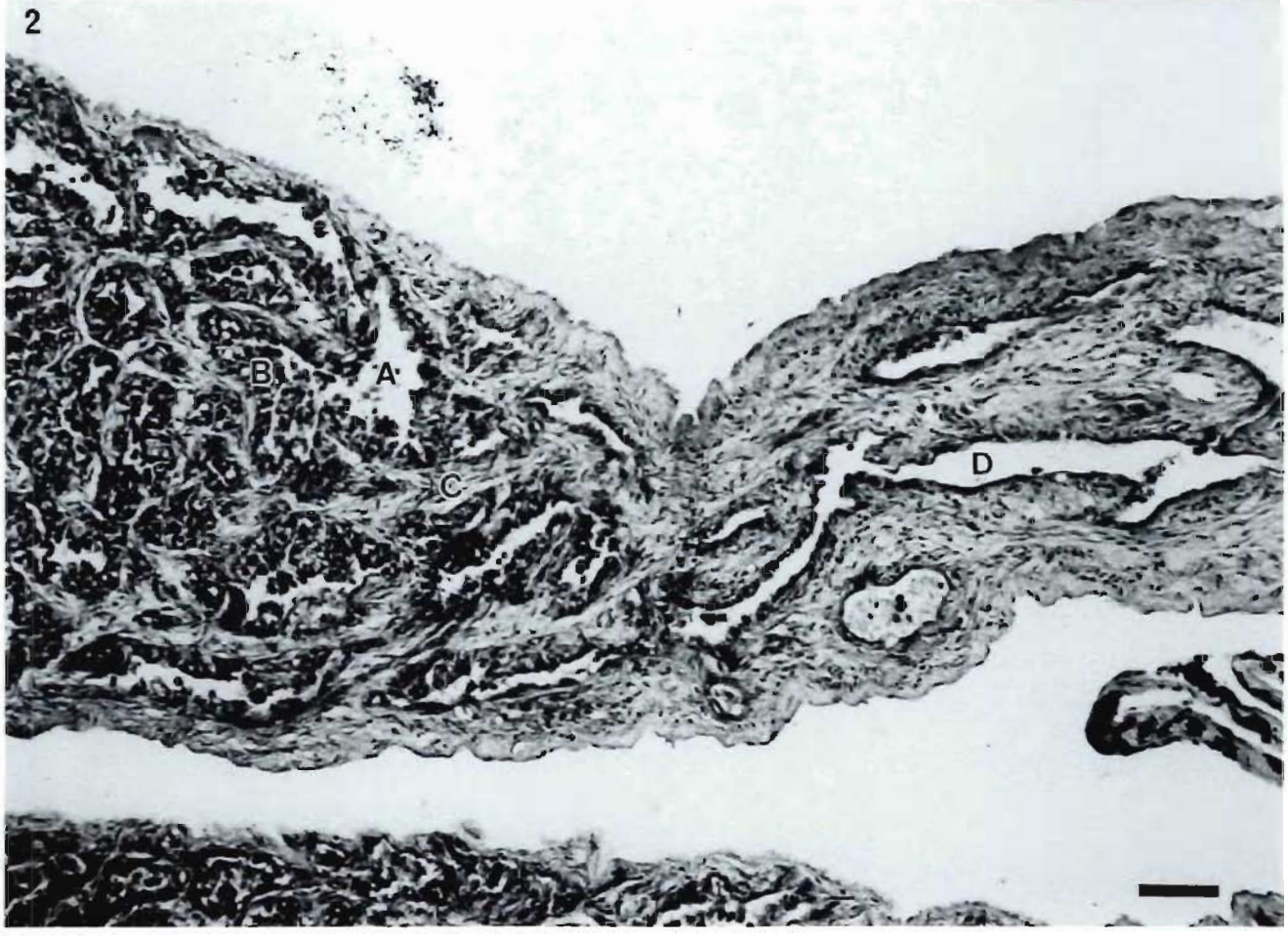
2
A
B
C
D

Plate 41. Testis. Wall. Immature and spent-ripening. (T.E.M.)

FIG. 1. Proximal part of immature testis.
25 cm. 116 g. April.
Bar = 2 μm
A. Squamous peritoneal cell
B. Desmosome
C. Collagen
D. Smooth muscle cell
E. Nerve ending

FIG. 2. Distal part of spent-ripening testis.
53 cm. 1 289 g. May. 6 years.
Bar = 1 μm
A. Nucleus of squamous epithelial cell
B. Collagen
C. Smooth muscle cell
D. Basement membrane
E. Sertoli cell
F. Spermatogonium

Planche 41. Testicule. Paroi. Immature et atrétique en maturation. (MET)

FIG. 1. Partie proximale du testicule immature.
25 cm. 116 g. Avril.
Échelle = 2 μm
A. Cellule péritonéale pavimenteuse
B. Desmosome
C. Collagène
D. Cellule de muscle lisse
E. Terminaison nerveuse

FIG. 2. Partie distale du testicule atrétique en maturation.
53 cm. 1 289 g. Mai. Six ans.
Échelle = 1 μm
A. Noyau d'une cellule de l'épithélium pavimenteux
B. Collagène
C. Cellule de muscle lisse
D. Membrane basale
E. Cellule de Sertoli
F. Spermatogonie

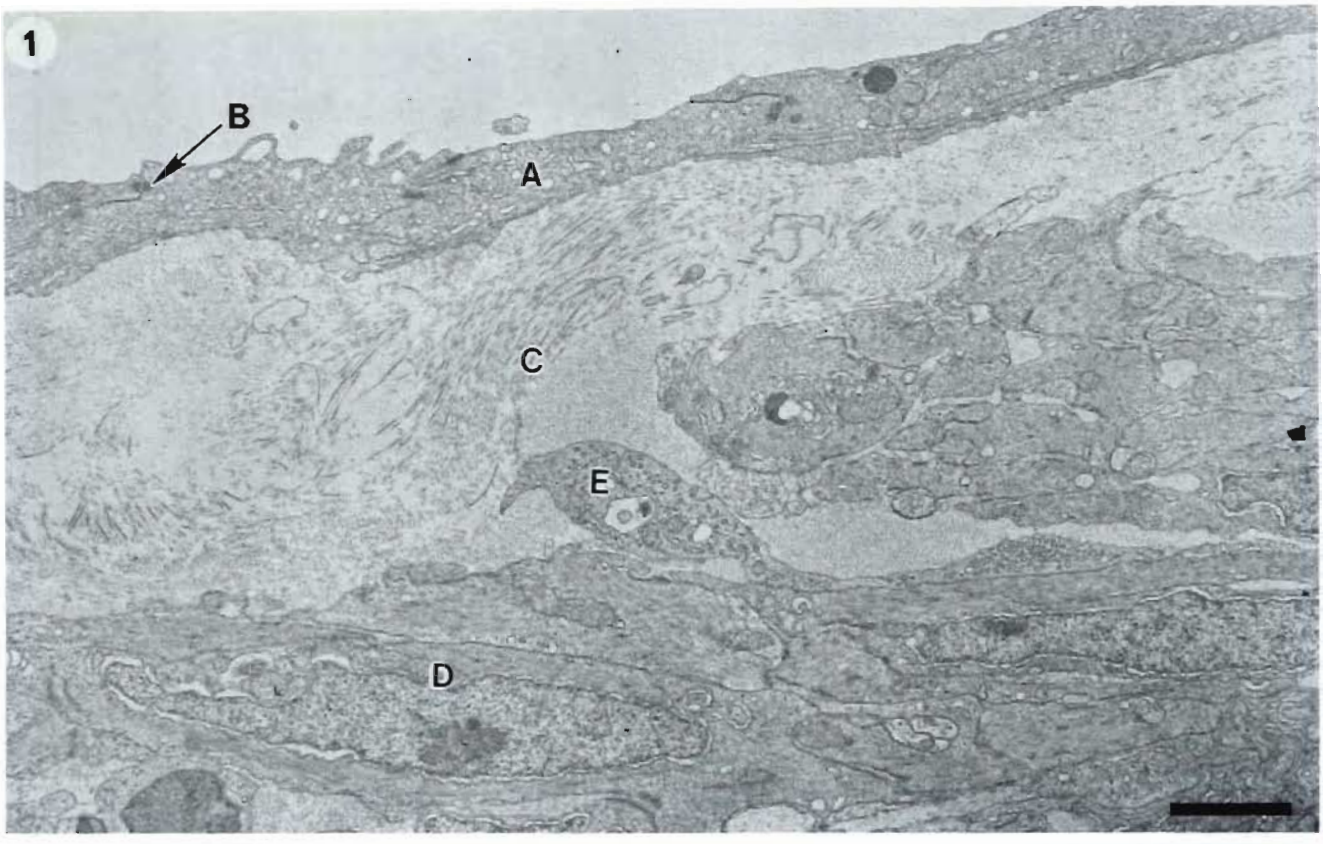
1
B
A
C
E
D

2
A
B
C
D
E
F

Plate 42. Testis. Interstitial tissue. Immature. (T.E.M.)

Same specimen as Plate 41, Fig. 1.
25 cm. 116 g. April.
Bar = 1 μm

A. Smooth muscle cell
B. Collagen
C. Nerve
D. Nucleus of Leydig cell
E. Electron-dense granule
F. Granule with filamentous matrix
G. Smooth endoplasmic reticulum
H. Rough endoplasmic reticulum
I. Mitochondrion with associated dense material

Planche 42. Testicule. Tissu interstitiel. Immature. (MET)

Même spécimen qu'à la planche 41, fig. 1.
25 cm. 116 g. Avril.
Échelle = 1 μm

A. Cellule de muscle lisse
B. Collagène
C. Nerf
D. Noyau d'une cellule de Leydig
E. Granule opaque aux électrons
F. Granule à matrice filamenteuse
G. Réticulum endoplasmique lisse
H. Réticulum endoplasmique granulaire
I. Mitochondrie en association avec du matériel opaque

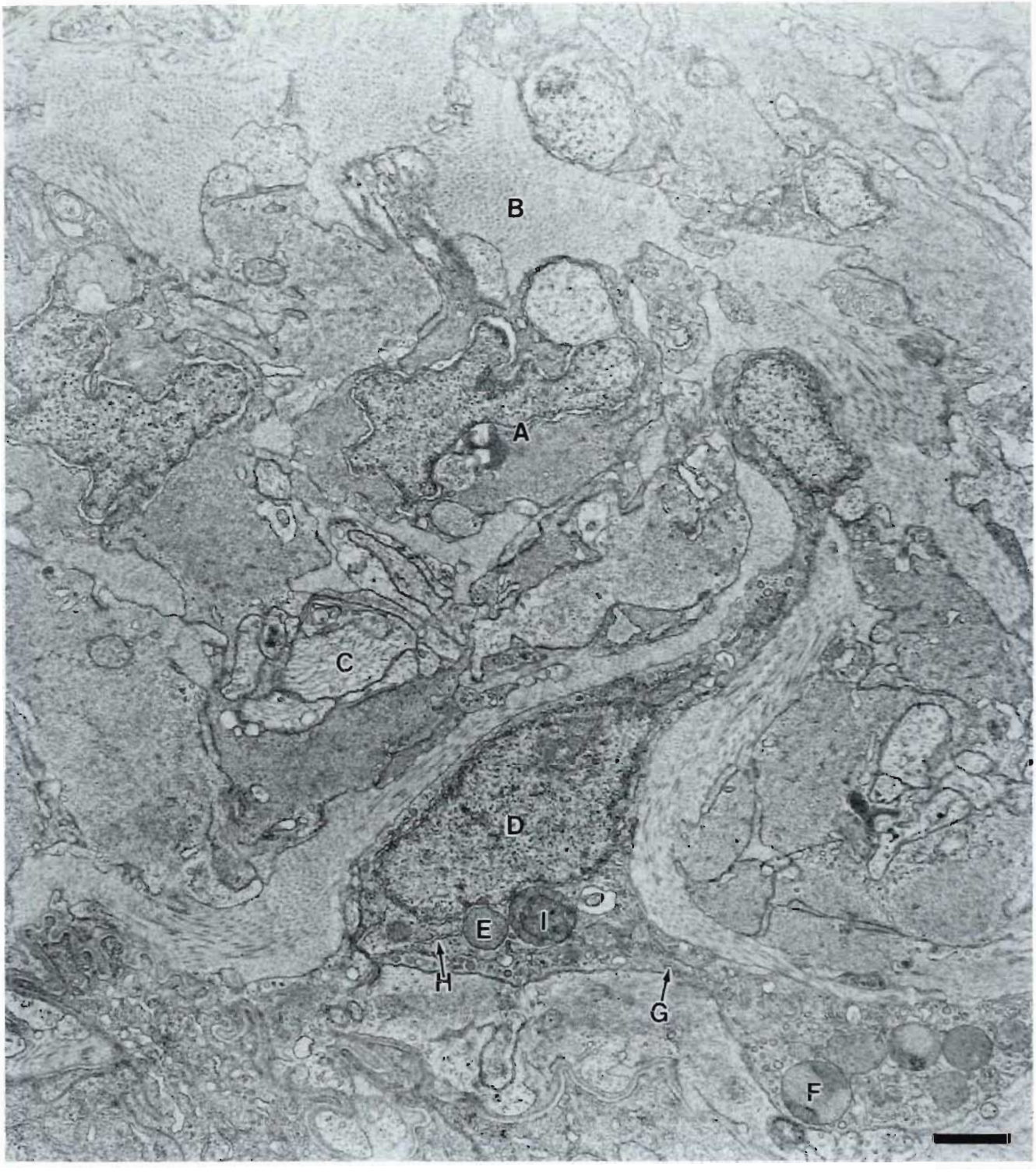
B
A
C
D
E
I
H
G
F

Plate 43. Testis. Immature. (L.M.)

Same specimen as Plate 41, Fig. 1. (0.5 μm sections of T.E.M. material, Toluidine blue).
25 cm. 116 g. April.
Bar = 20 μm

FIG. 1. Distal part.
- A. Nucleus of spermatogonium
- B. Nucleolus
- C. Interstitial tissue

FIG. 2. Proximal part.
- A. Spermatogonium
- B. Efferent duct
- C. Cell lining efferent duct
- D. Collagen
- E. Smooth muscle cell
- F. Squamous peritoneal cell

Planche 43. Testicule. Immature. (MO)

Même spécimen qu'à la planche 41, fig. 1. (coupes au 0,5 μm du matériel de MET, bleu de toluidine).
25 cm. 116 g. Avril.
Échelle = 20 μm

FIG. 1. Partie distale.
- A. Noyau d'une spermatogonie
- B. Nucléole
- C. Tissu interstitiel

FIG. 2. Partie proximale
- A. Spermatogonie
- B. Canal efférent
- C. Cellule tapissant le canal efférent
- D. Collagène
- E. Cellule de muscle lisse
- F. Cellule péritonéale pavimenteuse

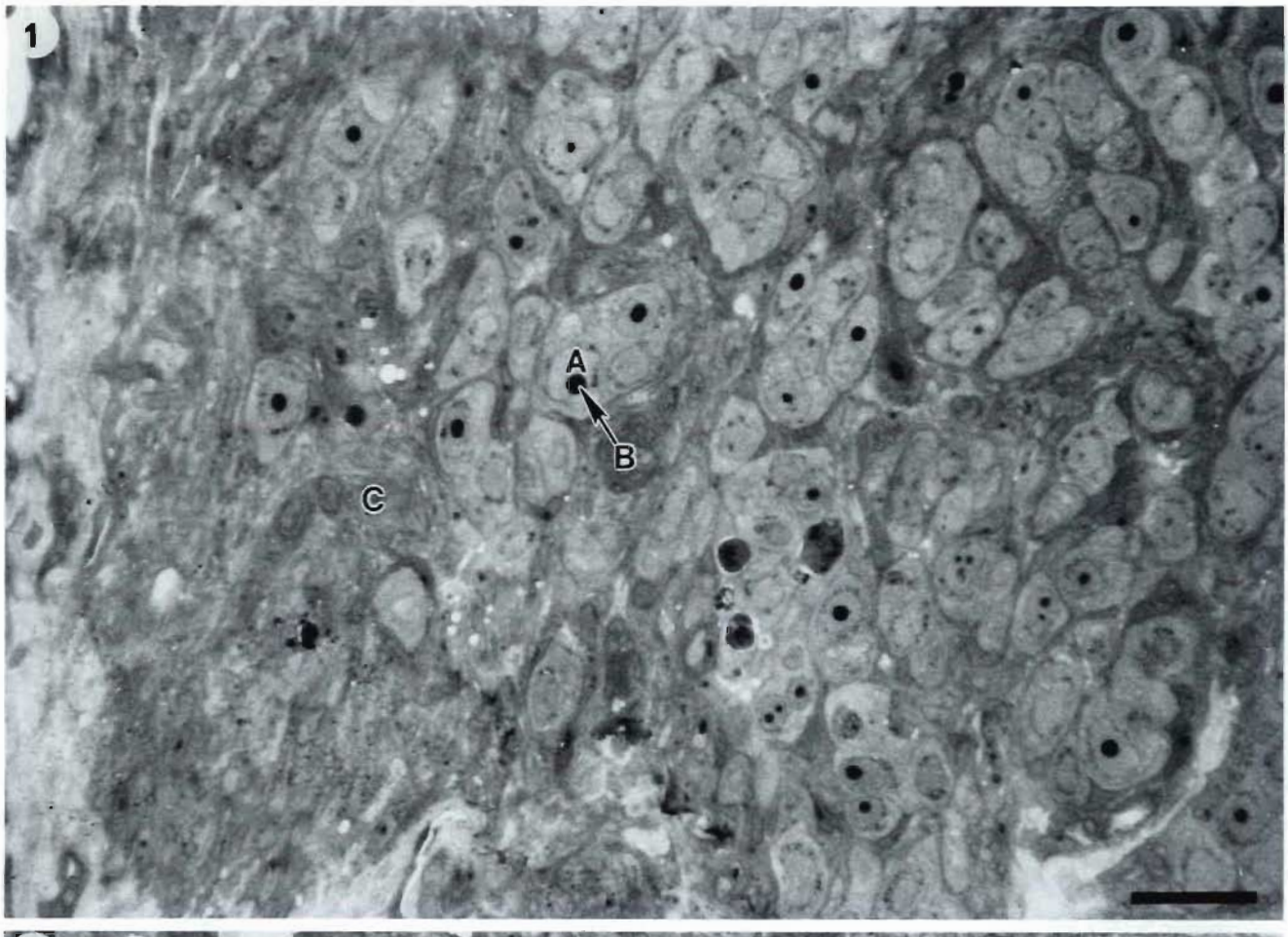
1
A
B
C

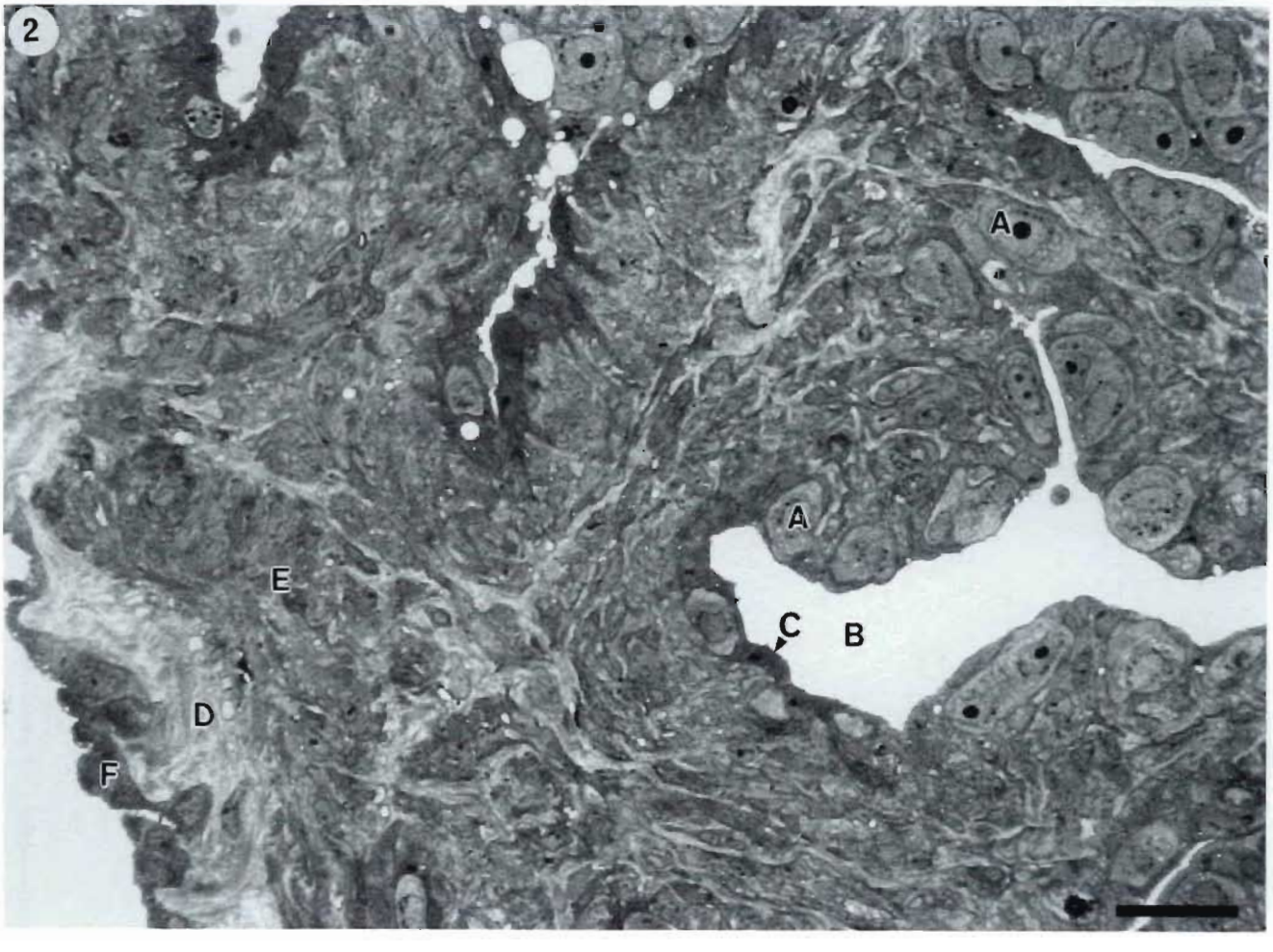
2
A
A
E
C
B
D
F

Plate 44. Testis. Efferent duct. Immature. (T.E.M.)

Same specimen as Plate 41, Fig. 1; Plate 42; Plate 43, Fig. 1 & 2.
25 cm. 116 g. April.
Bar = 2 μm
A. Spermatogonium
B. Efferent duct
C. Cell lining efferent duct
D. Collagen
E. Smooth muscle cell

Planche 44. Testicule. Canal efférent. Immature. (MET)

Même spécimen qu'à la planche 41, fig. 1; planche 42; planche 43, fig. 1 et 2.
25 cm. 116 g. Avril.
Échelle = 2 μm
A. Spermatogonie
B. Canal efférent
C. Cellule tapissant le canal efférent
D. Collagène
E. Cellule de muscle lisse

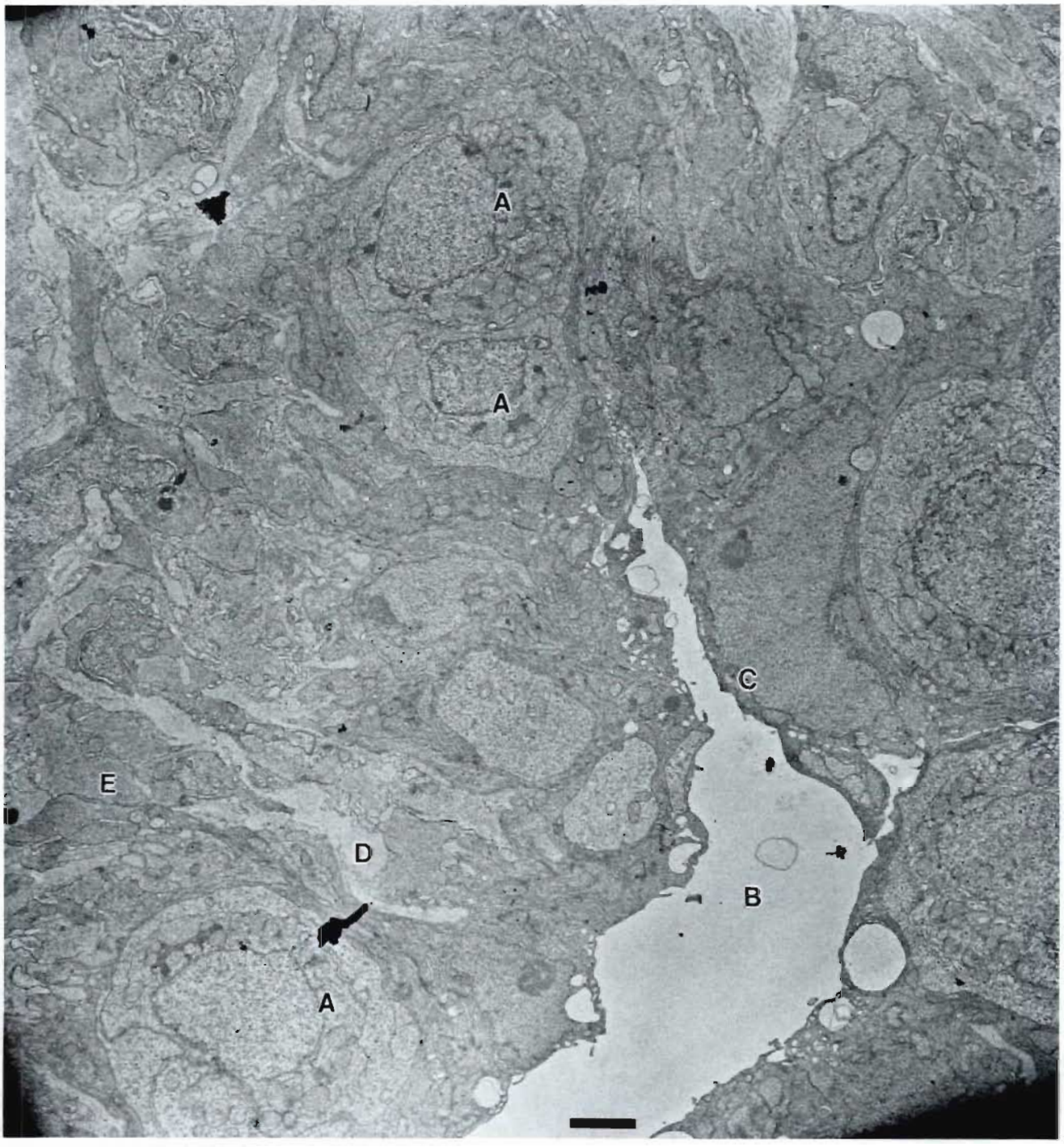
A
A
C
E
D
B
A

Plate 45. Testis. Cells bordering efferent duct. Immature. (T.E.M.)

Same specimen as Plate 41, Fig. 1; Plate 42; Plate 43, Fig. 2; Plate 44.
25 cm. 116 g. April.
Bar = 1 μm

A. Nucleus of spermatogonium
B. Sertoli cell
C. Nucleus of cell lining efferent duct
D. Efferent duct
E. Basement membrane
F. Continuity between spermatogonia
G. Convoluted junction
H. Desmosome between Sertoli cells and cells lining efferent duct

Planche 45. Testicule. Cellules bordant le canal efférent. Immature. (MET)

Même spécimen qu'à la planche 41, fig. 1; planche 42; planche 43, fig. 2; planche 44.
25 cm. 116 g. Avril.
Échelle = 1 μm

A. Noyau de spermatogonie
B. Cellule de Sertoli
C. Noyau d'une cellule tapissant le canal efférent
D. Canal efférent
E. Membrane basale
F. Continuité entre les spermatogonies
G. Jonction circonvoluée
H. Desmosome entre les cellules de Sertoli et les cellules tapissant le canal efférent

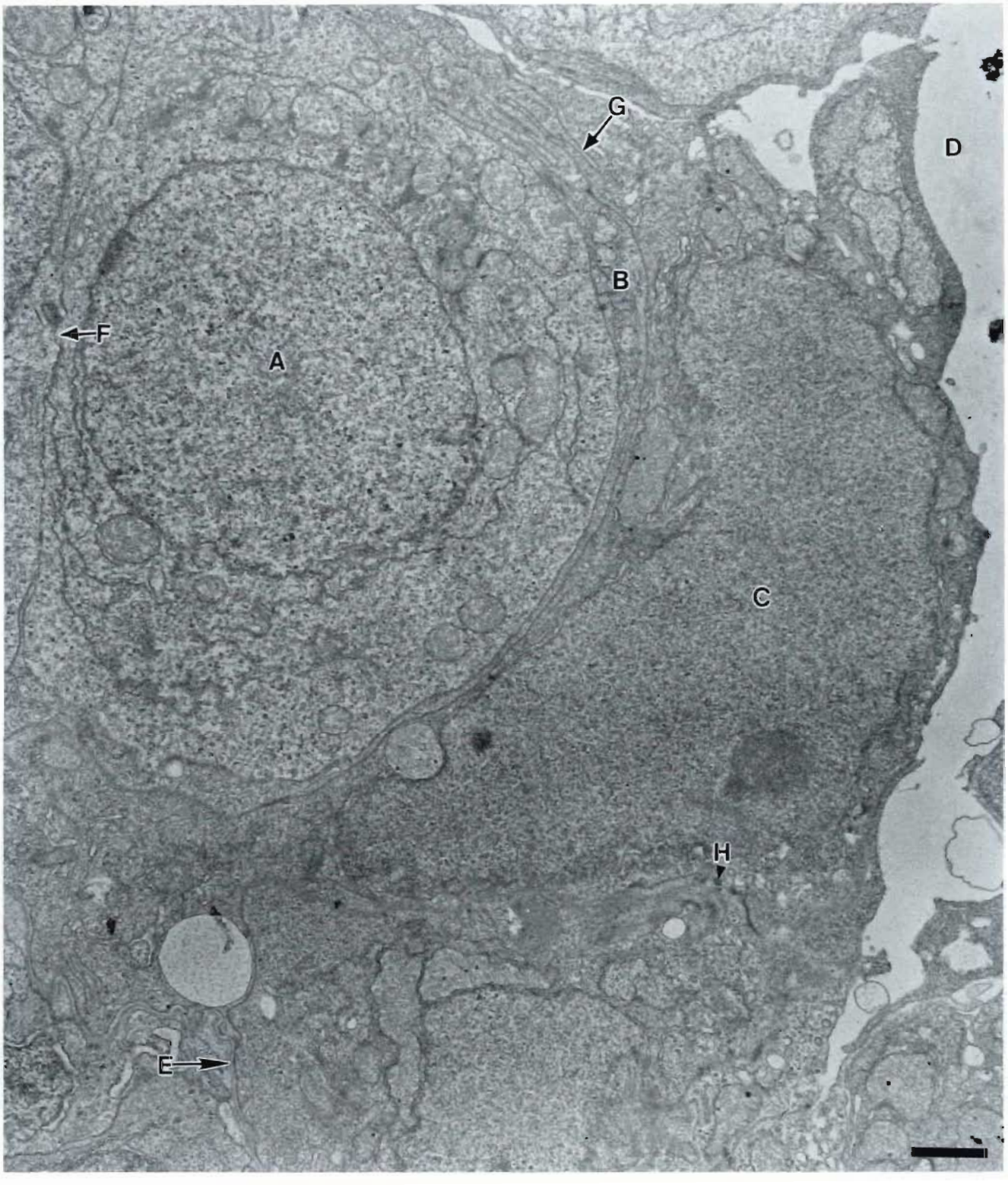
G
D
B
F
A
C
H
E

Plate 46. Testis. Immature. (T.E.M.)

Same specimen as Plate 41, Fig. 1; Plate 42; Plate 43, Fig. 2; Plate 44; Plate 45.
25 cm. 116 g. April.

FIG. 1. Spermatogonia.
Bar = 2 μm
A. Nucleus of spermatogonium
B. Nucleolus of spermatogonium
C. Sertoli cells
D. Desmosome between Sertoli cells
E. Macrophage

FIG. 2. Spermatogonium near efferent duct.
Bar = 1 μm
A. Nucleus
B. Nucleolus
C. Mitochondrion
D. Golgi apparatus
E. Sertoli cell lining efferent duct and surrounding spermatogonium
F. Efferent duct

Planche 46. Testicule. Immature. (MET)

Même spécimen qu'à la planche 41, fig. 1; planche 42; planche 43, fig. 2; planche 44; planche 45.
25 cm. 116 g. April.

FIG. 1. Spermatogonies.
Échelle = 2 μm
A. Noyau d'une spermatogonie
B. Nucléole d'une spermatogonie
C. Cellule de Sertoli
D. Desmosome entre des cellules de Sertoli
E. Macrophage

FIG. 2. Spermatogonie près du canal efférent
Échelle = 1 μm
A. Noyau
B. Nucléole
C. Mitochondrie
D. Appareil de Golgi
E. Cellule de Sertoli tapissant le canal efférent et entourant une spermatogonie
F. Canal efférent

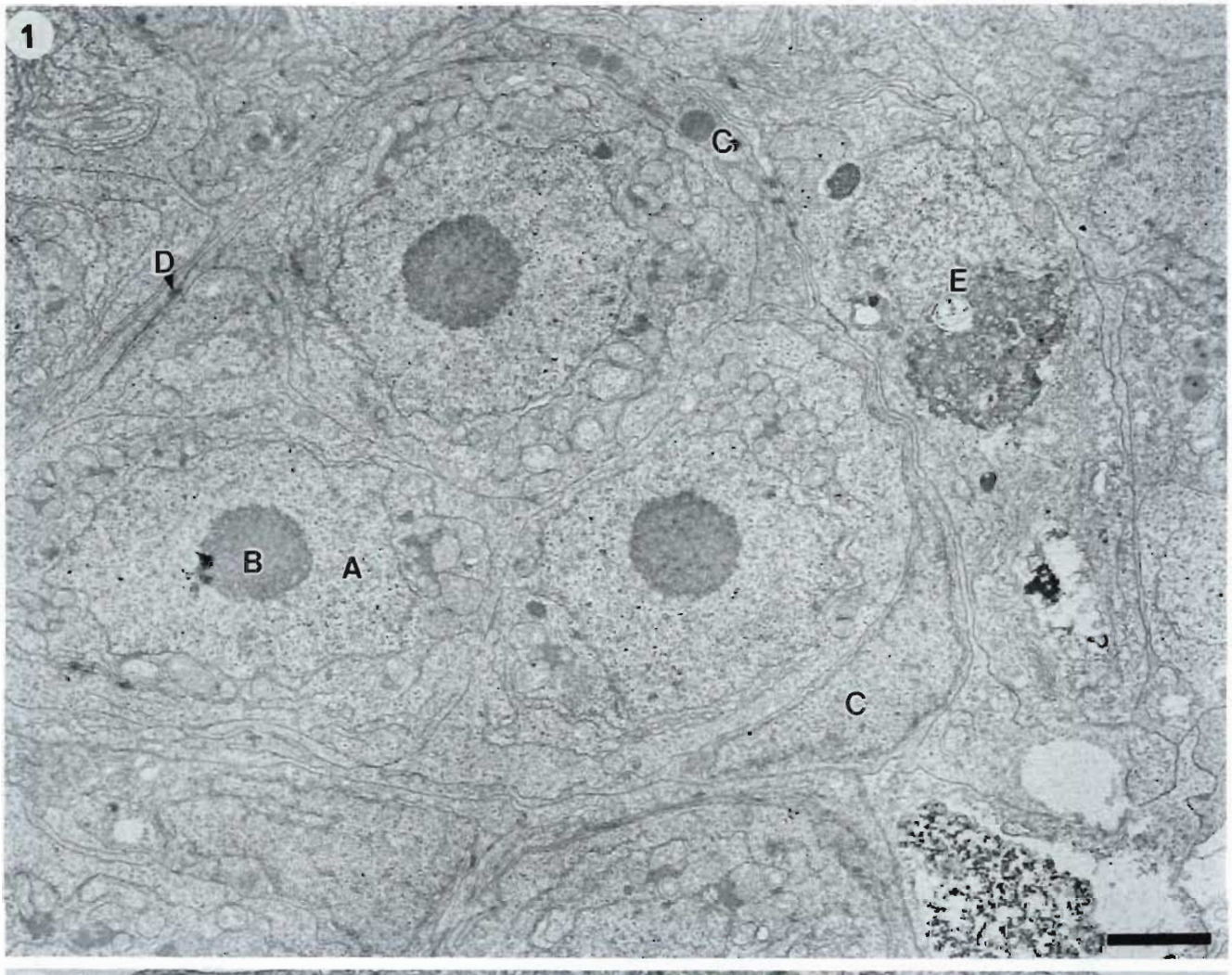
1
C
D
E
B
A
C

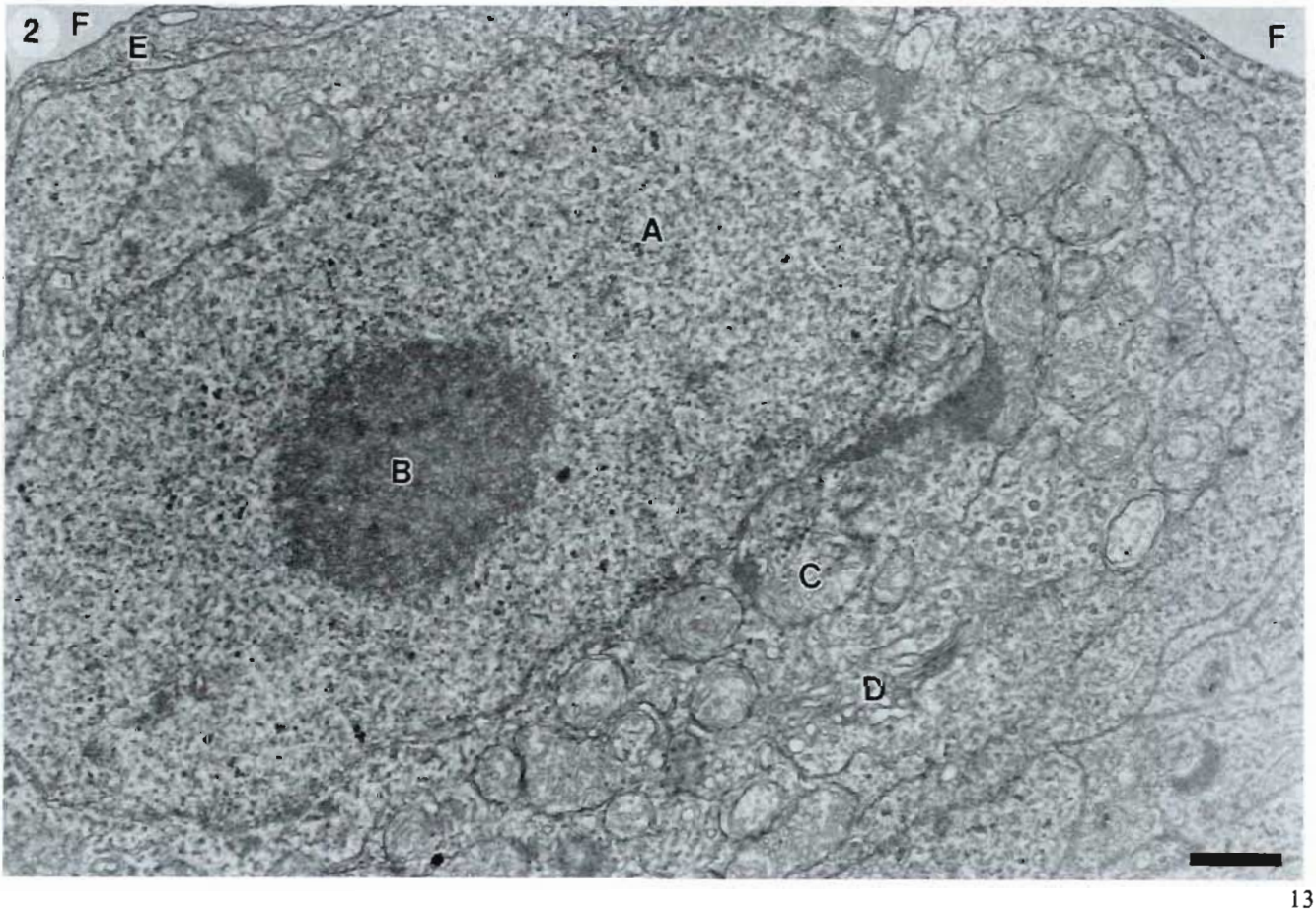
2
F
E
F
A
B
C
D

Plate 47. Testis. Ripening. (L.M.) (Formalin, H. & E.)

33 cm. July.
Bar = 20 μm

FIG. 1. Distal part.
- A. Large spermatogonium
- B. Cyst of cells, probably spermatogonia

FIG. 2. Junction between distal and proximal part.
- A. Spermatogonium
- B. Cyst
- C. Efferent duct
- D. Interstitial tissue

FIG. 3. Proximal part.
- A. Spermatogonium
- B. Efferent duct
- C. Interstitial tissue
- D. Squamous peritoneal cell

Planche 47. Testicule. En maturation. (MO) (formol, H et É)

33 cm. Juillet.
Échelle = 20 μm

FIG. 1. Partie distale.
- A. Grosse spermatogonie
- B. Groupe de cellules sexuelles, probablement des spermatogonies

FIG. 2. Jonction entre la partie distale et la partie proximale.
- A. Spermatogonie
- B. Groupe de spermatogenèse
- C. Canal efférent
- D. Tissu interstitiel

FIG. 3. Partie proximale.
- A. Spermatogonie
- B. Canal efférent
- C. Tissu interstitiel
- D. Cellule péritonéale pavimenteuse

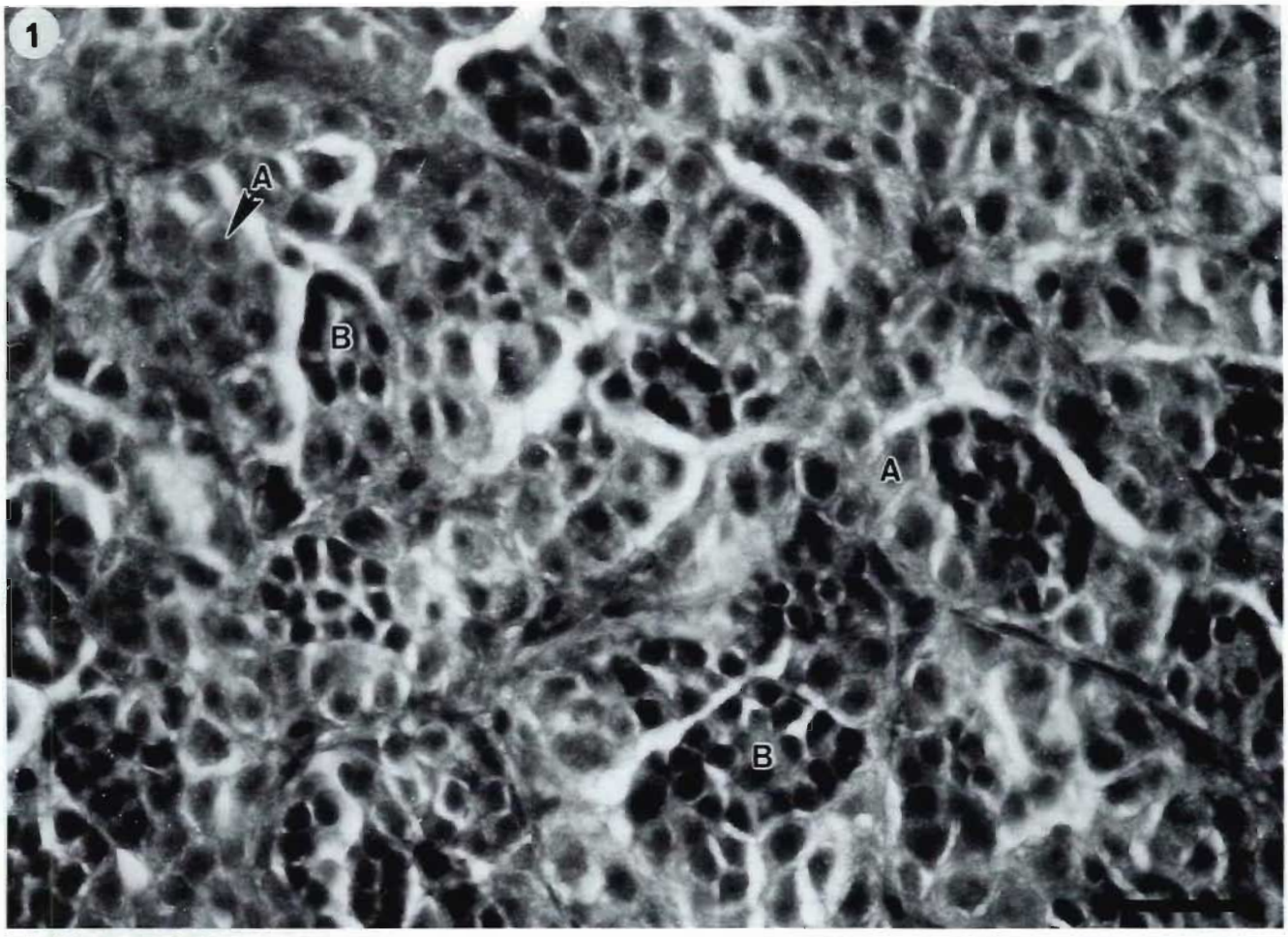
1
A
B
A
B

2
C
A
B
D

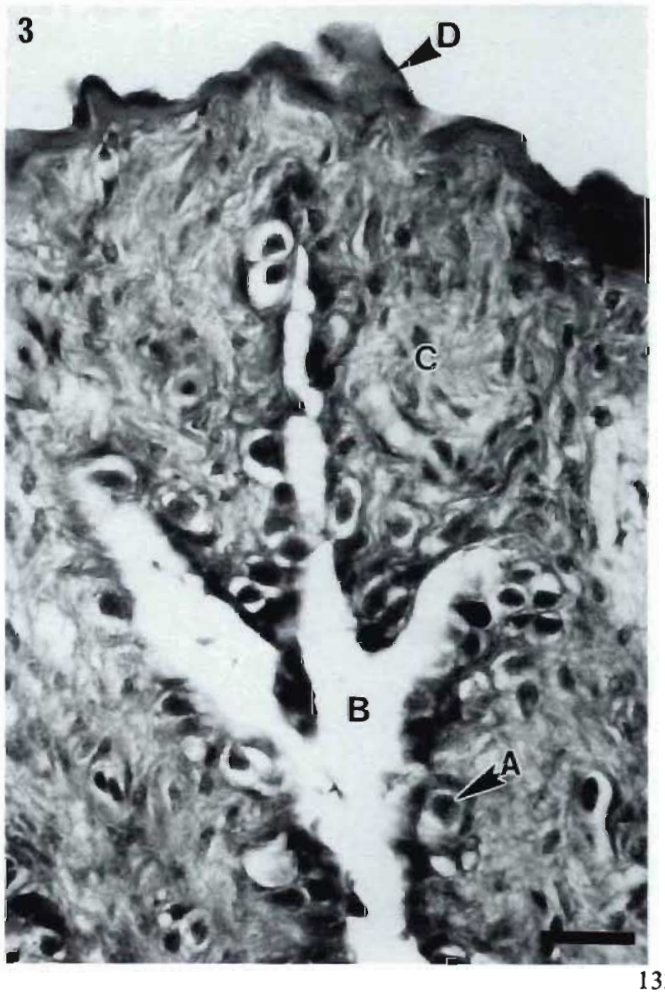
3
D
C
B
A

Plate 48. Testis. Large immature or resting. (T.E.M.)

47 cm. 1 117 g. May. 6 years.

FIG. 1. Bar = 2 μm
- A. Nucleus of spermatogonium
- B. Chromosomes condensing in nucleus of spermatogonium
- C. Sertoli cell
- D. Basement membrane
- E. Smooth muscle cell
- F. Lumen of capillary
- G. Leydig cell

FIG. 2. Spermatogonia shown in Fig. 1, enlarged. Bar = 1 μm
- A. Bridge between spermatogonia
- B. Electron-dense material between plasmalemmas

Planche 48. Testicule. Gros immature ou au repos (MET)

47 cm. 1 117 g. Mai. Six ans.

FIG. 1. Échelle = 2 μm
- A. Noyau d'une spermatogonie
- B. Chromosomes se condensant dans le noyau d'une spermatogonie
- C. Cellule de Sertoli
- D. Membrane basale
- E. Cellule de muscle lisse
- F. Lumière d'un capillaire
- G. Cellule de Leydig

FIG. 2. Spermatogonie de la fig. 1 à plus fort grossissement
Échelle = 1 μm
- A. Pont entre des spermatogonies
- B. Matériel opaque aux électrons entre les plasmalemmes

1
A
B
C
D
E
F
G

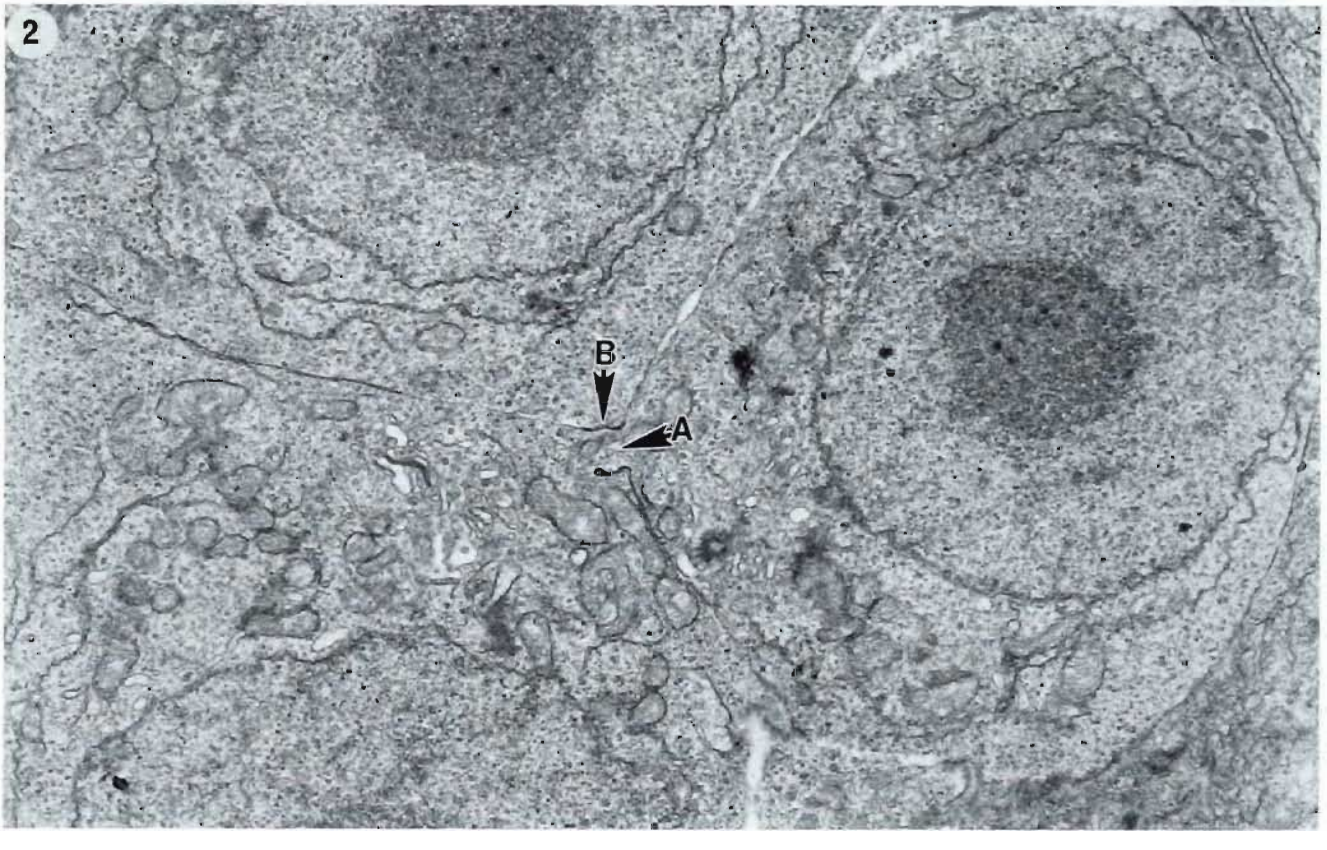
2
B
A

Plate 49. Testis. Starting to ripen. (T.E.M. and L.M.)

FIG. 1. (T.E.M.)
Same specimen as Plate 48, Fig. 1 & 2.
47 cm. 1 117 g. May. 6 years.
Bar = 2 μm
A. Spermatogonium
B. Spermatocyte
C. Sertoli cell

FIG. 2. (L.M.)
49 cm. 869 g. October.
Bar = 100 μm
A. Cyst of cells
B. Lumen of tubule
C. Wall of testis

FIG. 3 AND 4. (L.M., Formalin, H. & E.).
57 cm. July.

FIG. 3. Bar = 100 μm
A. Cyst
B. Interstitial tissue

FIG. 4. Bar = 20 μm
A. Spermatogonia
B. Spermatocytes
C. Sertoli cell process lining cyst
D. Capillary in interstitial tissue

Planche 49. Testicule. Au début de la maturation. (MET et MO)

FIG. 1. (MET)
Même spécimen que la planche 48, fig. 1 et 2.
47 cm. 1 117 g. Mai. Six ans.
Échelle = 2 μm
A. Spermatogonie
B. Spermatocyte
C. Cellule de Sertoli

FIG. 2. (MO)
49 cm. 869 g. Octobre.
Échelle = 100 μm
A. Vésicule de cellules
B. Lumière d'un tube
C. Paroi du testicule

FIG. 3 ET 4. (MO, formol, H et É).
57 cm. Juillet.

FIG. 3. Échelle = 100 μm
A. Groupe de spermatogenèse
B. Tissu interstitiel

FIG. 4. Échelle = 20 μm
A. Spermatogonies
B. Spermatocytes
C. Prolongement d'une cellule de Sertoli recouvrant un groupe de spermatogenèse
D. Capillaire du tissu interstitiel

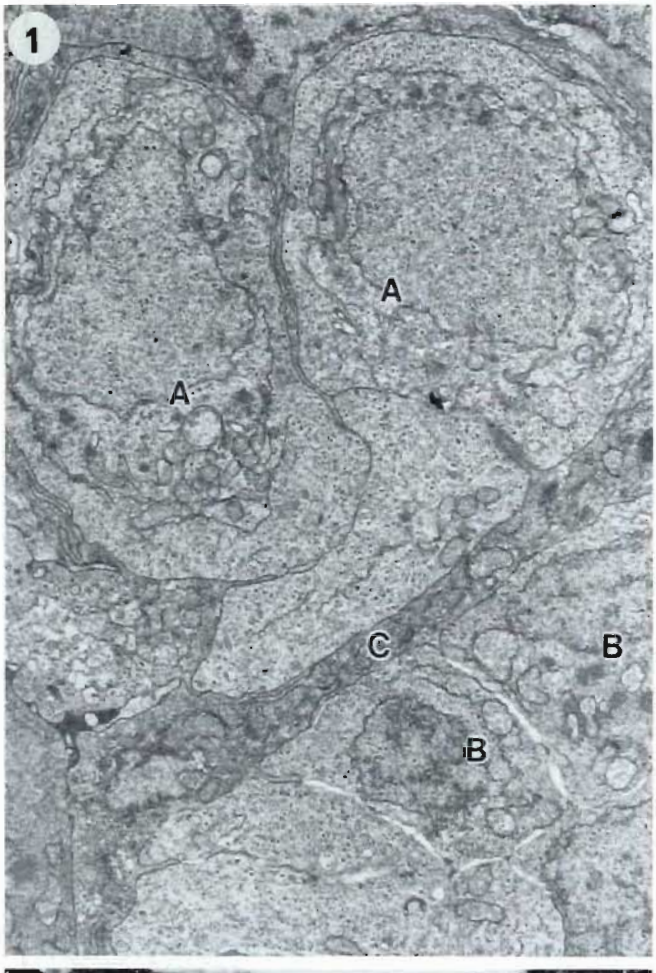
1
A
A
C
B
B

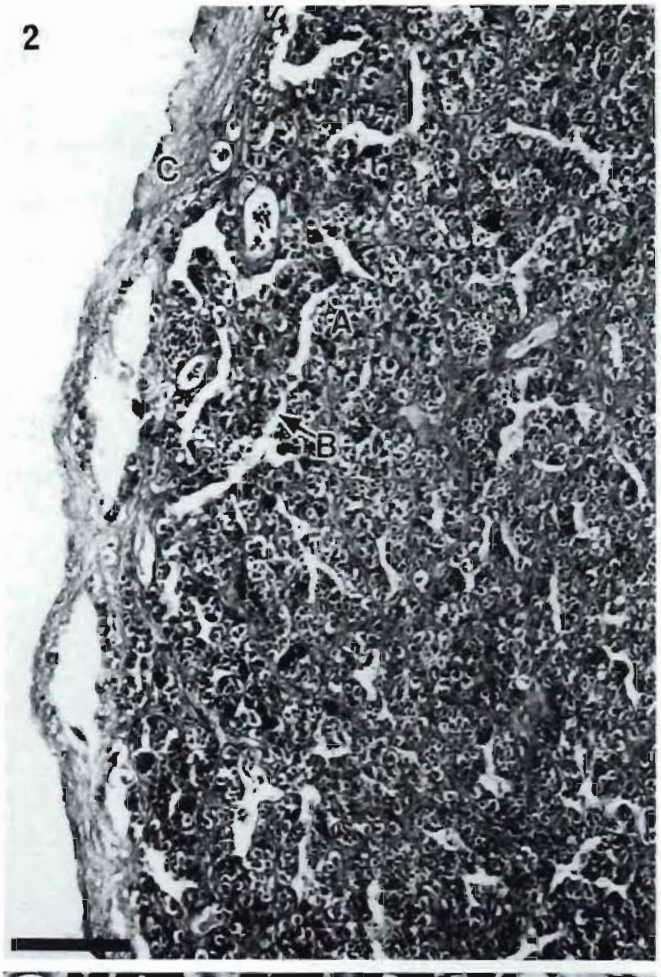
2
C
A
B


3
A
B
A

4
D
B
C
A

Plate 50. Testis. Ripening; spent-ripening and spent-resting. (Gross. Colour)

FIG. 1. Ripening.
49 cm. 869 g. September.
A. Proximal testis
B. Distal testis
C. Caudal fused testis
D. Rectum
E. Intestine
F. Spleen
G. Liver

FIG. 2. Spent-ripening.
41 cm. 687 g. May. 4 years.
A. Proximal testis containing ripe spermatozoa
B. Distal testis
C. Caudal fused testis

FIG. 3. Spent-ripening.
Same specimen as Plate 41, Fig. 2.
53 cm. 1 289 g. May. 6 years.
A. Proximal testis
B. Distal testis
C. Caudal fused testis
D. Pyloric caeca

FIG. 4. Spent-resting.
54 cm. 1 274 g. April.
A. Proximal testis
B. Distal testis
C. Caudal fused testis

Planche 50. Testicule. En maturation. Atrétique en maturation et atrétique au repos. (MA, couleurs)

FIG. 1. En maturation.
49 cm. 869 g. Septembre.
A. Testicule proximal
B. Testicule distal
C. Fusion dans la partie caudale
D. Rectum
E. Intestin
F. Rate
G. Foie

FIG. 2. Atrétique en maturation.
41 cm. 687 g. Mai. Quatre ans.
A. Testicule proximal renfermant des spermatozoïdes matures
B. Testicule distal
C. Fusion dans la partie caudale

FIG. 3. Atrétique en maturation.
Même spécimen qu'à la planche 41, fig. 2.
53 cm. 1 289 g. Mai. Six ans.
A. Testicule proximal
B. Testicule distal
C. Fusion dans la portion caudale
D. Caecums pyloriques

FIG. 4. Atrétique au repos.
54 cm. 1 274 g. Avril.
A. Testicule proximal
B. Testicule distal
C. Fusion dans la partie caudale

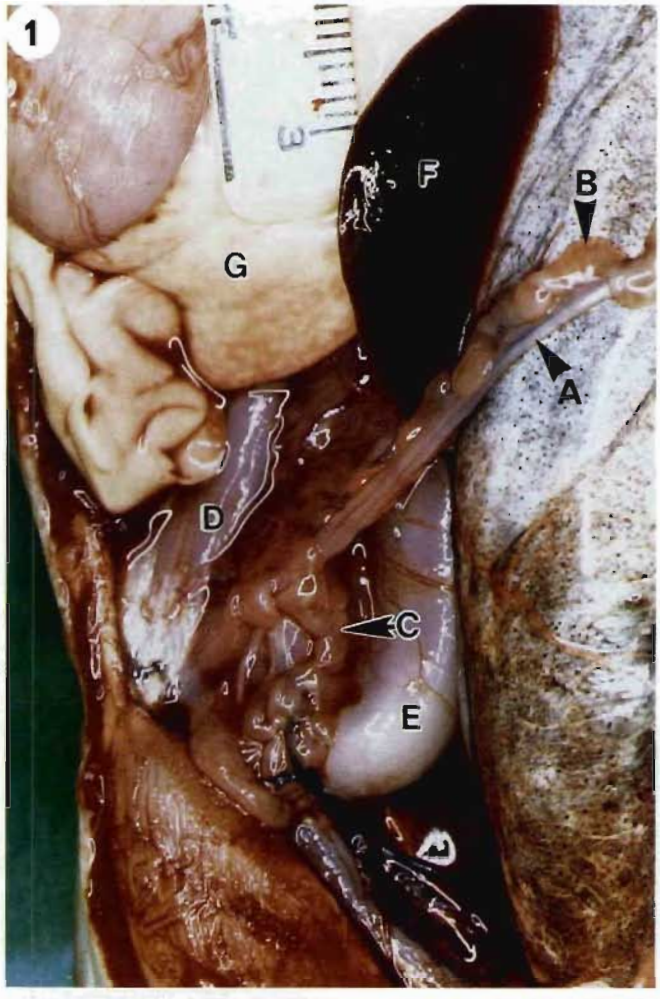
1
F
B
G
A
D
C
E

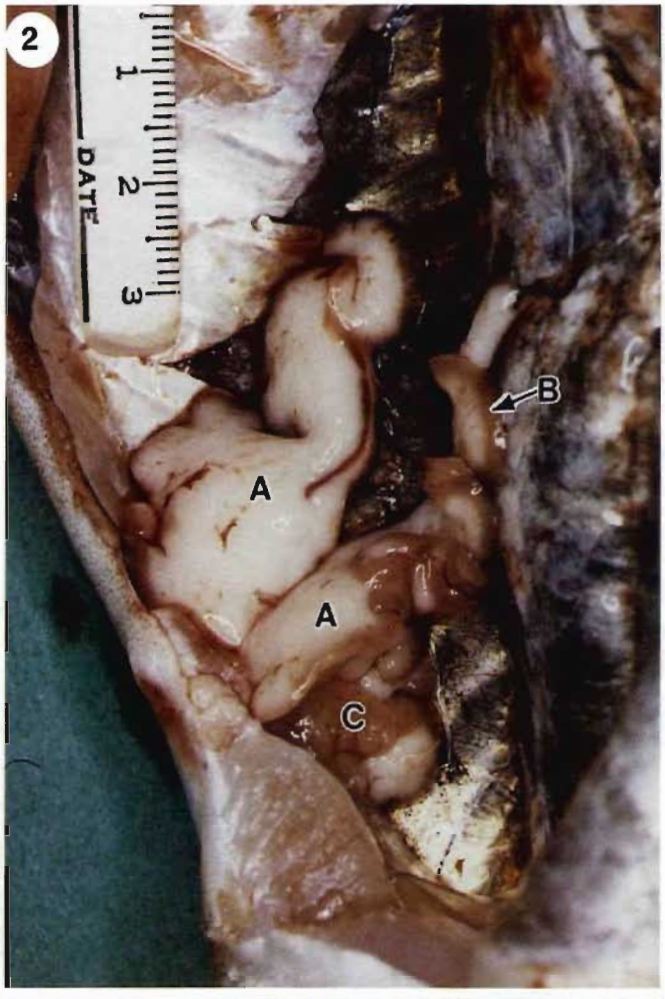
2
DATE
B
A
A
C

3
D
B
A
C

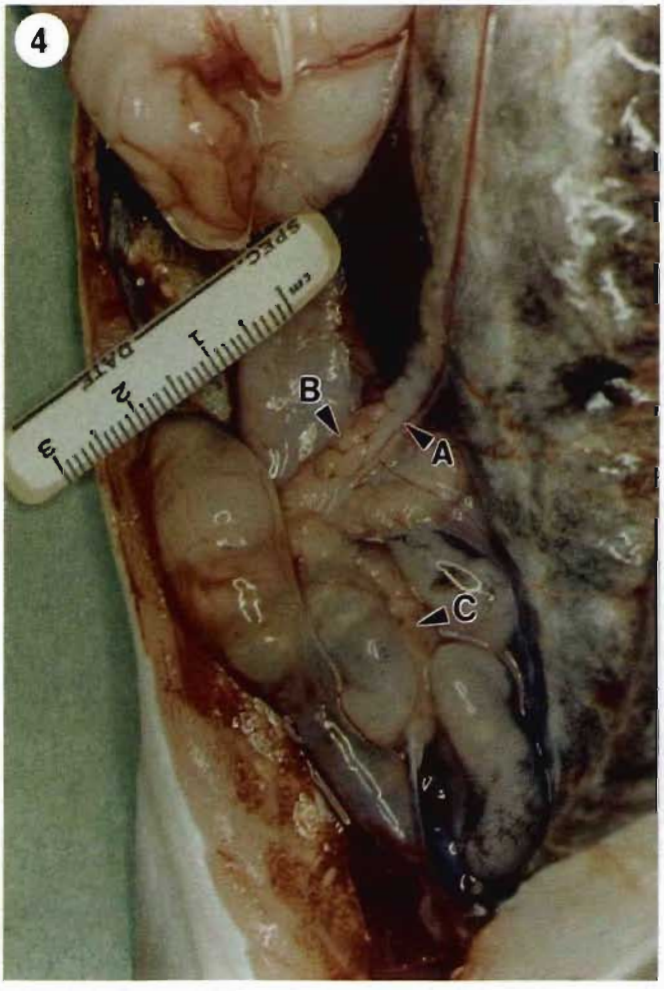
4
B
A
C

Plate 51. Testis. Spent-ripening. (L.M. and S.E.M.)

FIG. 1 AND 2. Same specimen as Plate 50, Fig. 2. (L.M., Formalin, H. & E.).
41 cm. 687 g. May. 4 years.
Bar = 400 μm

FIG. 1. Proximal.
A. Spermatozoa in efferent duct
B. Wall of testis

FIG. 2. Distal.
A. Cysts forming in walls of tubules
B. Tubule filled with spermatozoa

FIG. 3 AND 4. Junction between proximal and distal testis.
Same specimen as Plate 41, Fig. 2; Plate 50, Fig. 3.
53 cm. 1 289 g. May. 6 years.

FIG. 3. (L.M., Formalin, H. & E.)
Bar = 400 μm
A. Efferent duct containing spermatozoa
B. Cysts in tubule wall in distal part of testis

FIG. 4. (S.E.M.)
Bar = 500 μm
A. Efferent ducts containing spermatozoa
B. Interstitial tissue
C. Distal part of testis

Planche 51. Testicule. Atrétique en maturation. (MO et MEB)

FIG. 1 ET 2. Même spécimen qu'à la planche 50, fig. 2 (MO, formol, H et É).
41 cm. 687 g. Mai. Quatre ans.
Échelle = 400 μm

FIG. 1. Proximal.
A. Spermatozoïdes dans un canal efférent
B. Paroi du testicule

FIG. 2. Distal.
A. Groupe de spermatogenèse en formation dans les parois des tubes
B. Tube rempli de spermatozoïdes

FIG. 3 ET 4. Jonction entre le testicule proximal et le testicule distal.
Même spécimen qu'à la planche 41, fig. 2; planche 50, fig. 3.
53 cm. 1 289 g. Mai. Six ans.

FIG. 3. (MO, formol, H et É)
Échelle = 400 μm
A. Canal efférent contenant des spermatozoïdes
B. Groupes de spermatogenèse dans la paroi d'un tube de la partie distale du testicule

FIG. 4. (MEB)
Échelle = 500 μm
A. Canaux efférents contenant des spermatozoïdes
B. Tissu interstitiel
C. Partie distale du testicule

1
B
A

2
A
B

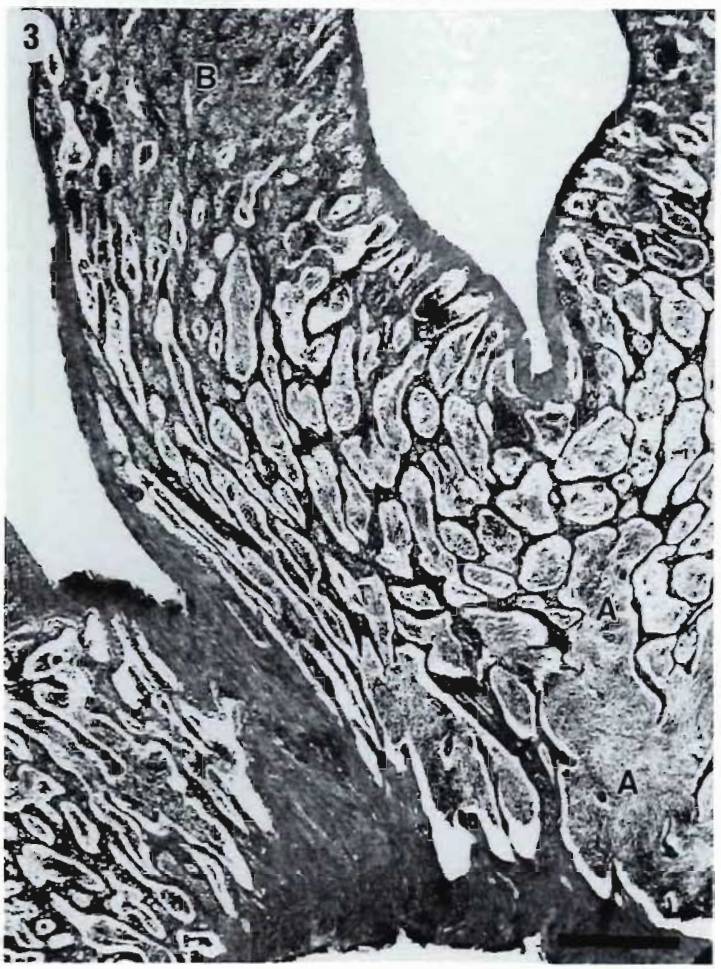
3
B
A
A

4
C
A
A
B

Plate 52. Testis. Distal. Spent-ripening. (L.M.)

FIG. 1 AND 2. Same specimen as Plate 41, Fig. 2; Plate 50, Fig. 3; Plate 51, Fig. 3 & 4 (Formalin, H. & E.).
53 cm. 1 289 g. May. 6 years.

FIG. 1. Bar = 300 μm
A. Cysts in distal testis
B. Efferent duct containing spermatozoa

FIG. 2. Bar = 50 μm
A. Spermatogonia
B. Cyst of spermatocytes
C. Lumen of tubule lined by cysts

FIG. 3. Same specimen as Plate 50, Fig. 4.
54 cm. 1 274 g. April.
Bar = 50 μm
A. Spermatogonia
B. Spermatozoa

Planche 52. Testicule. Distal. Atrétique en maturation. (MO)

FIG. 1 ET 2. Même spécimen qu'à la planche 41, fig. 2; planche 50, fig. 3; planche 51, fig. 3 et 4 (formol, H et É).
53 cm. 1 289 g. Mai. Six ans.

FIG. 1. Échelle = 300 μm
A. Groupes de spermatogenèse dans le testicule distal
B. Canal efférent contenant des spermatozoïdes

FIG. 2. Échelle = 50 μm
A. Spermatogonies
B. Groupe de spermatocytes
C. Lumière d'un tube tapissé de vésicules

FIG. 3. Même spécimen qu'à la planche 50, fig. 4.
54 cm. 1 274 g. Avril.
Échelle = 50 μm
A. Spermatogonies
B. Spermatozoïdes

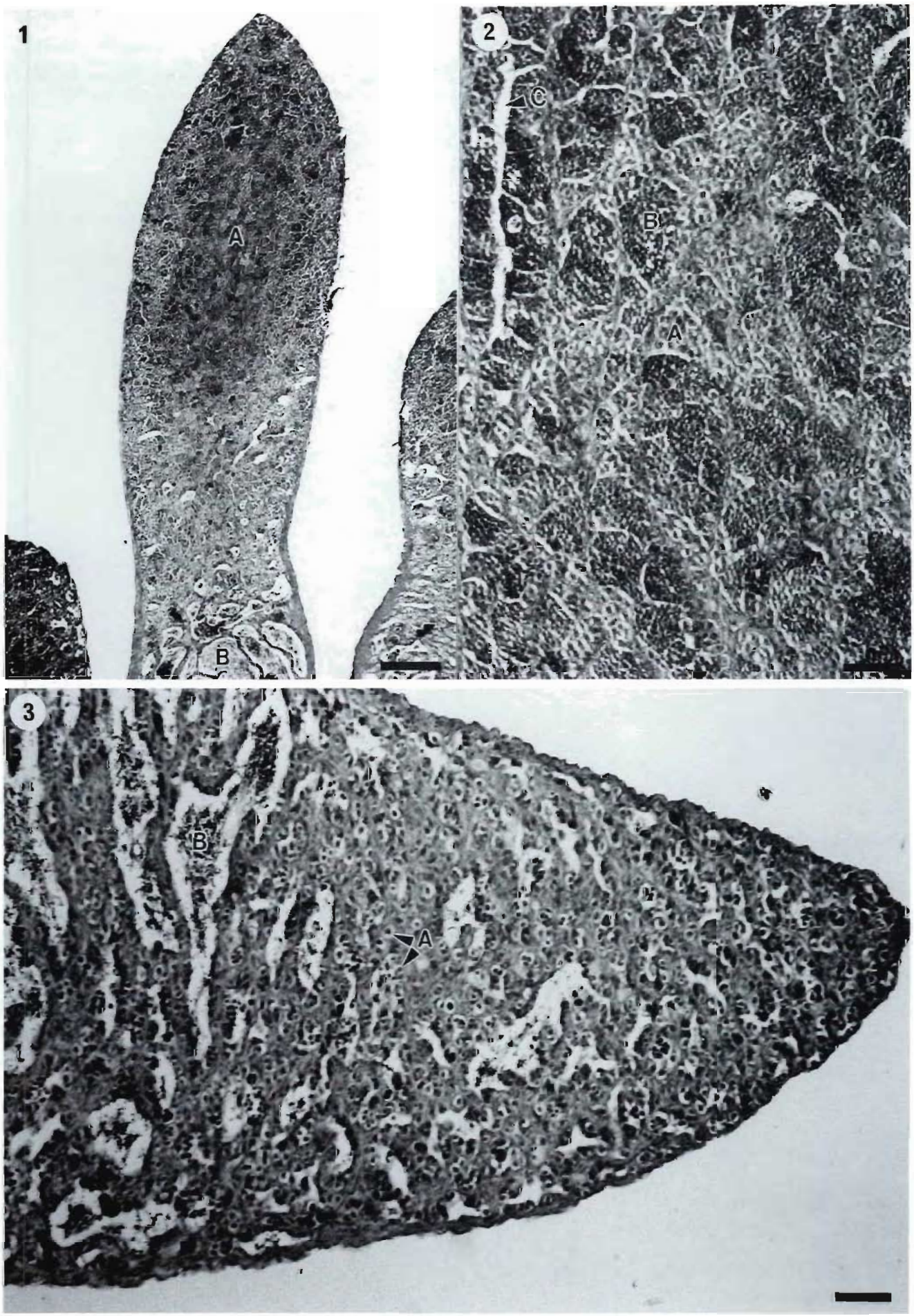
1
A
B
2
C
B
A
3
B
A

Plate 53. Testis. Distal. Spent-ripening. (T.E.M.)

Same specimen as Plate 41, Fig. 2; Plate 50, Fig. 3; Plate 51, Fig. 3 & 4; Plate 52, Fig. 1 & 2.
53 cm. 1 289 g. May. 6 years.
Bar = 2 μm

A. Spermatogonium
B. Sertoli cell
C. Junction between Sertoli cells
D. Spermatocyte
E. Developing spermatozoon

Planche 53. Testicule. Distal. Atrétique en maturation. (MET)

Même spécimen qu'à la planche 41, fig. 2; planche 50, fig. 3; planche 51, fig. 3 et 4; planche 52, fig. 1 et 2.
53 cm. 1 289 g. Mai. Six ans.
Échelle = 2 μm

A. Spermatogonie
B. Cellule de Sertoli
C. Jonction entre des cellules de Sertoli
D. Spermatocyte
E. Spermatozoïde en développement

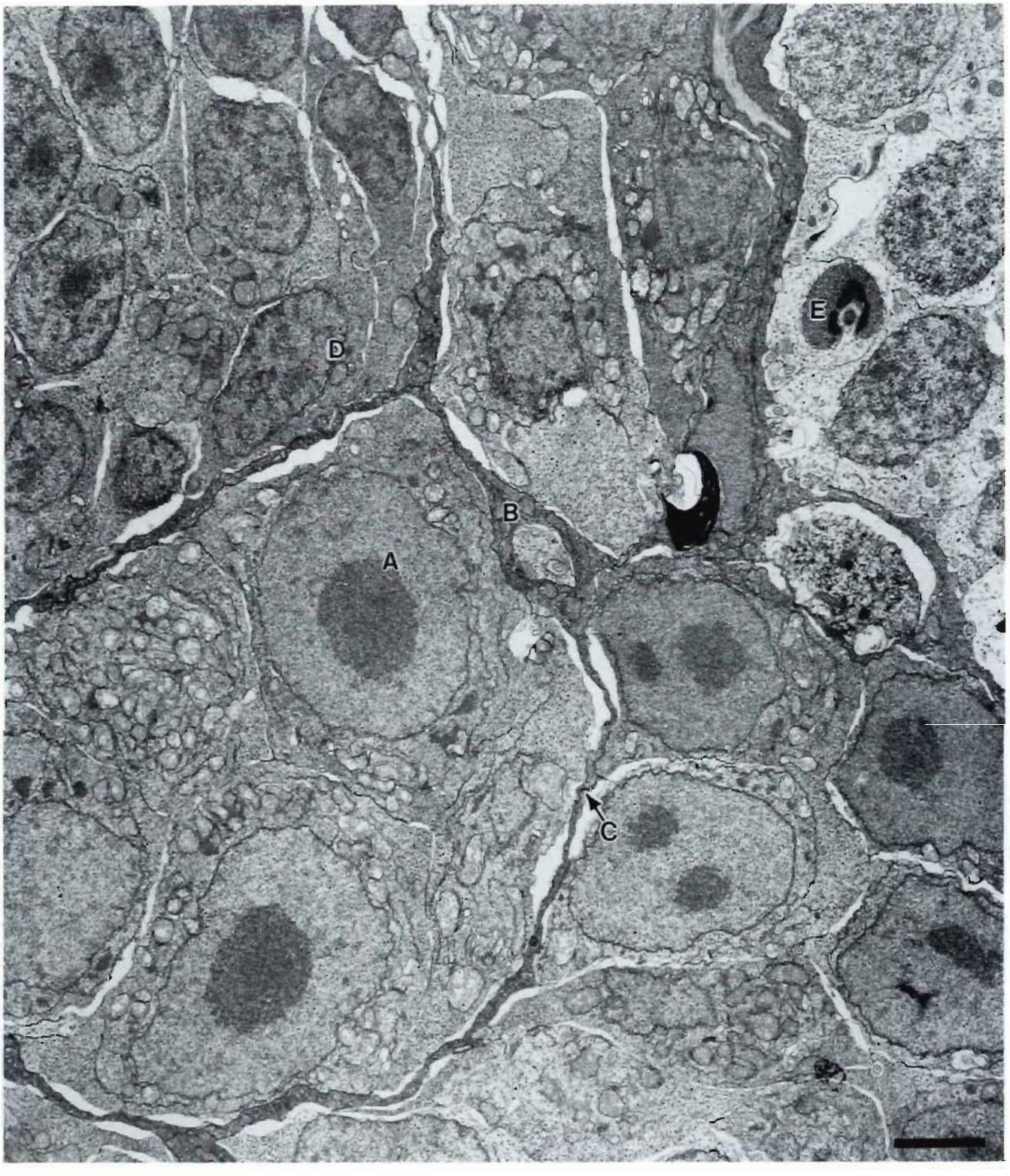
D
E
B
A
C

Plate 54. Testis. Spent-ripening. (T.E.M.)

Same specimen as Plate 41, Fig. 2; Plate 50, Fig. 3; Plate 51, Fig. 3 & 4; Plate 52, Fig. 1 & 2; Plate 53.
53 cm. 1 289 g. May. 6 years.

FIG. 1. Spermatogonia, and spermatogonia in metaphase.
Bar = 2 μm
A. Spermatogonium
B. Chromosomes at metaphase
C. Sertoli cell
D. Junction between germ cells

FIG. 2. Spermatogonia.
Bar = 1 μm
A. Junction between two cells
B. Bridge between two cells

Planche 54. Testicule. Atrétique en maturation. (MET)

Même spécimen qu'à la planche 41, fig. 2; planche 50, fig. 3; planche 51, fig. 3 et 4; planche 52, fig. 1 et 2; planche 53.
53 cm. 1 289 g. Mai. Six ans.

FIG. 1. Spermatogonies, certaines à la métaphase.
Échelle = 2 μm
A. Spermatogonie
B. Chromosomes à la métaphase
C. Cellule de Sertoli
D. Jonction entre des spermatogonies

FIG. 1. Spermatogonies.
Échelle = 1μm
A. Jonction entre deux cellules
B. Pont entre deux cellules

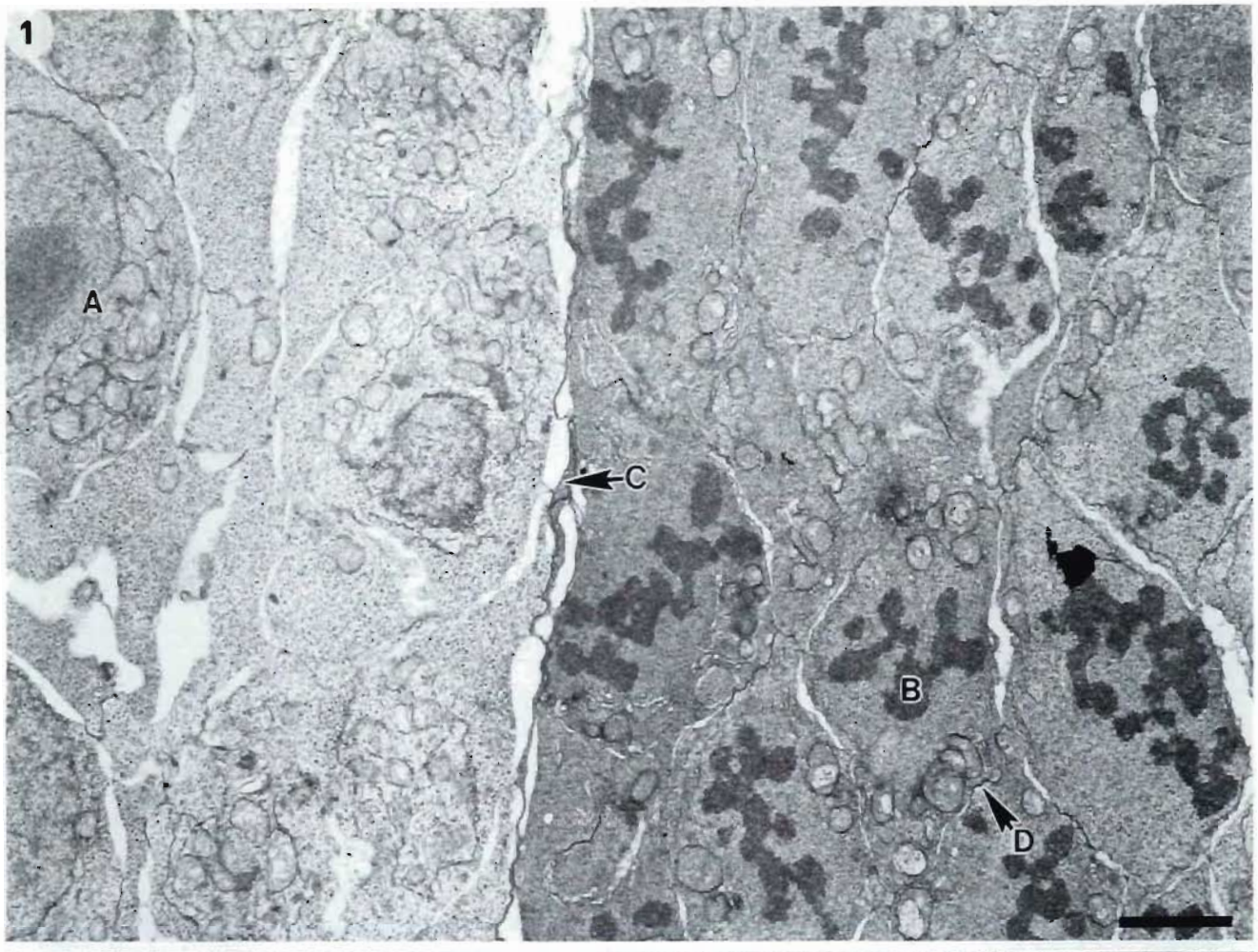
1
A
C
B
D

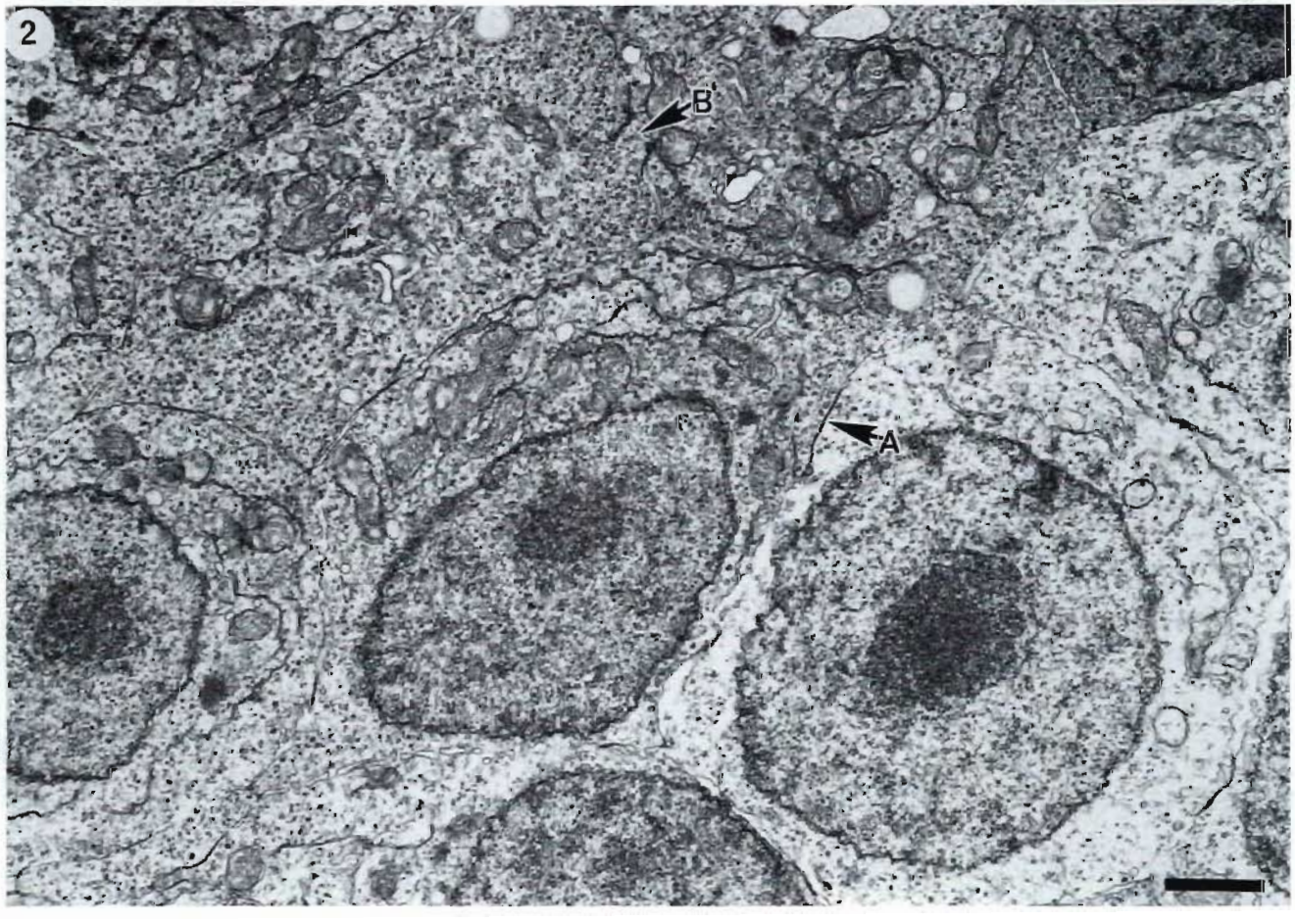
2
B
A

Plate 55. Testis. Spent-ripening. (T.E.M.)

FIG. 1. Spermatogonium in metaphase.
58 cm. 1 735 g. June.
Bar = 1 μm
A. Chromatin
B. Microtubule
C. Centriole

FIG. 2. Phagocytosis of residual spermatozoa in cyst.
Same specimen as Plate 41, Fig. 2; Plate 50, Fig. 3; Plate 51, Fig. 3 & 4; Plate 52, Fig. 1 & 2; Plate 53; Plate 54.
53 cm. 1 289 g. May. 6 years.
Bar = 2 μm
A. Spermatozoon
B. Nucleus of Sertoli cell
C. Flange of Sertoli cell partially engulfing spermatozoon
D. Spermatocyte

Planche 55. Testicule. Atrétique en maturation. (MET)

FIG. 1. Spermatogonie à la métaphase.
58 cm. 1 735 g. Juin.
Échelle = 1 μm
A. Chromatine
B. Microtubule
C. Centriole

FIG. 2. Phagocytose des spermatozoïdes résiduels dans un groupe de spermatogenèse.
Même spécimen qu'à la planche 41, fig. 2; planche 50, fig. 3; planche 51, fig. 3 et 4; planche 52, fig. 1 et 2; planche 53; planche 54.
53 cm. 1 289 g. Mai. Six ans.
Échelle = 2 μm
A. Spermatozoïde
B. Noyau d'une cellule de Sertoli
C. Rebord d'une cellule de Sertoli envoie de phagocyter un spermatozoïde
D. Spermatocyte

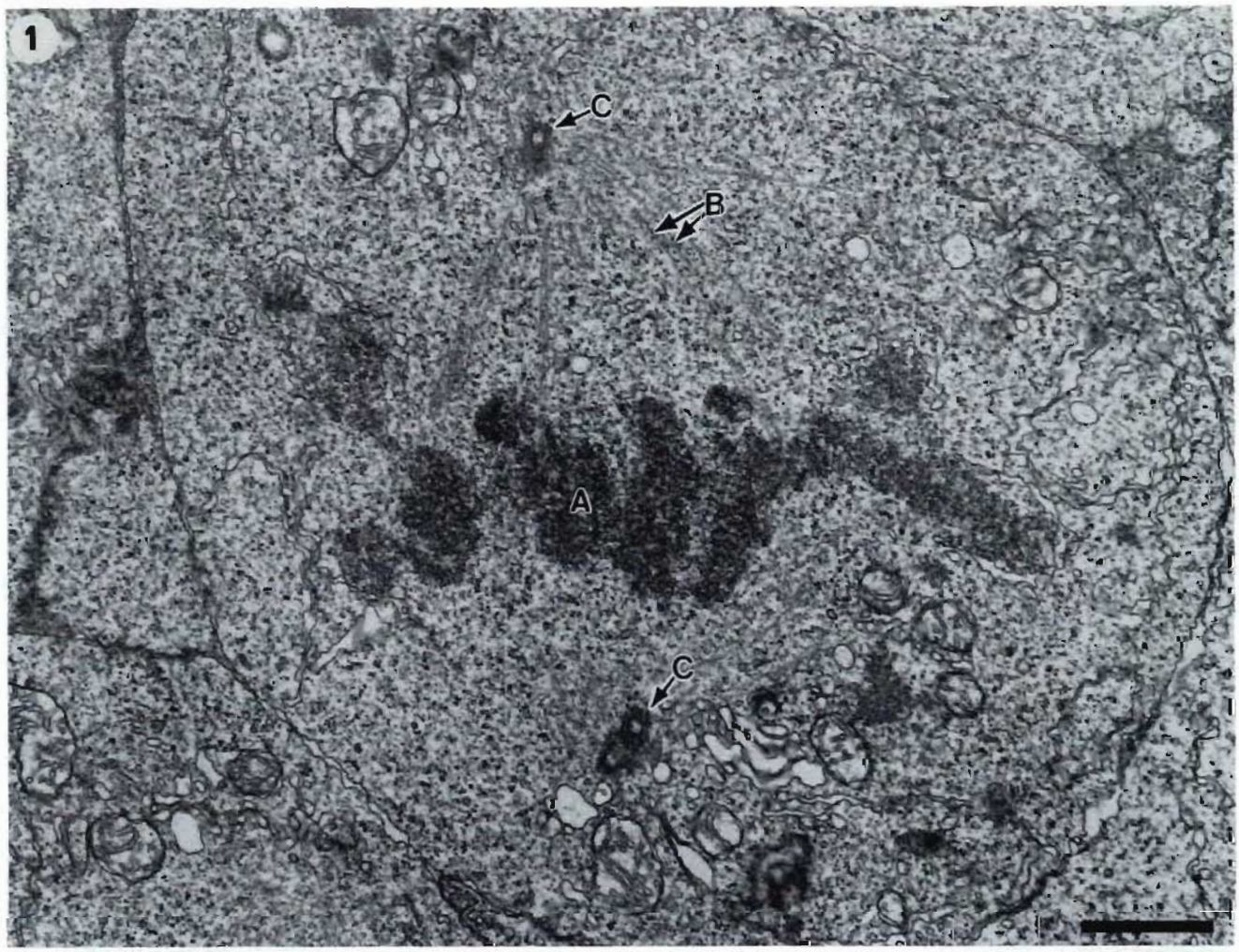
1
C
B
A
C

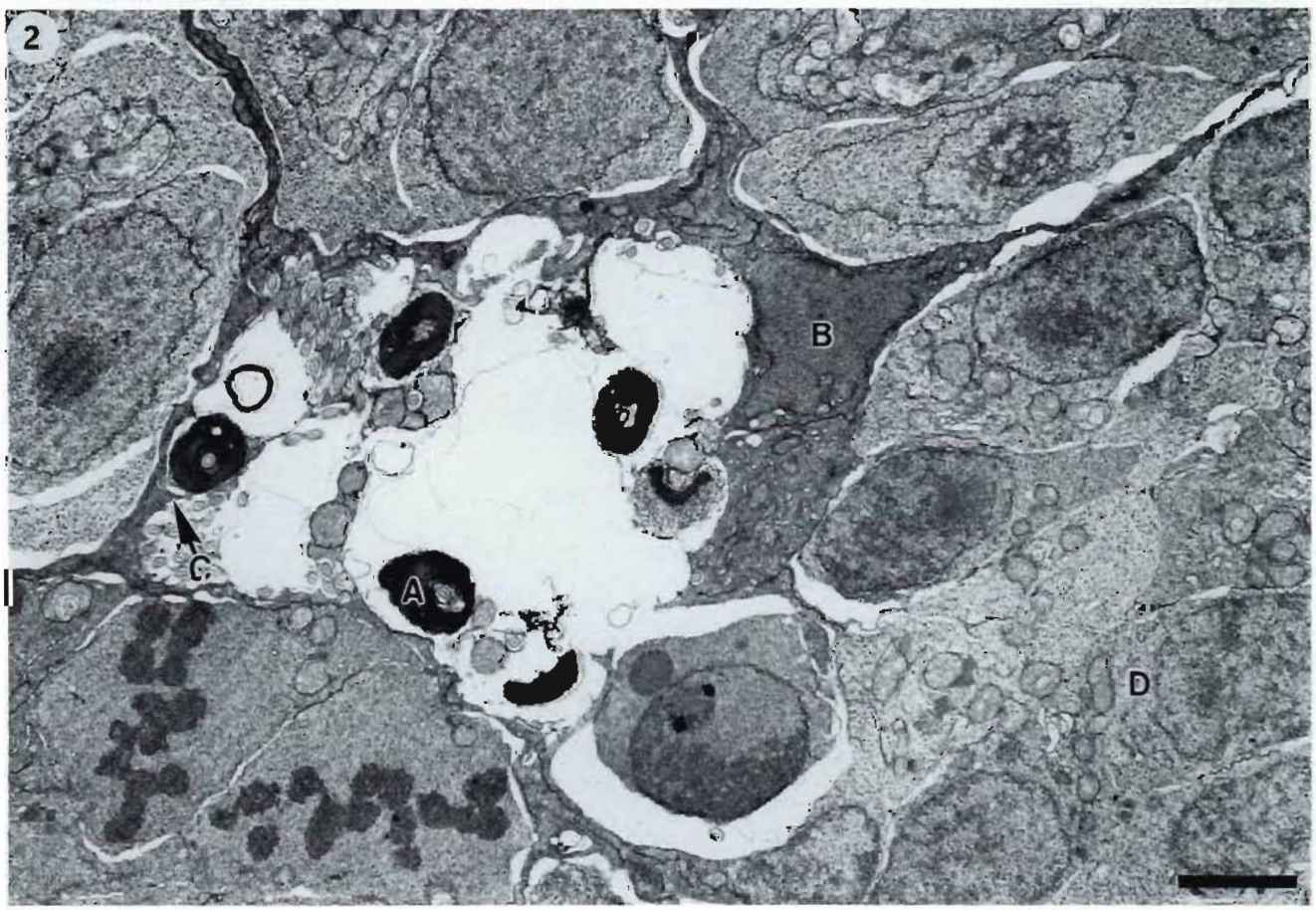
2
B
C
A
D

Plate 56. Testis. Ripening and Ripe. (Gross. Colour)

FIG. 1 AND 2. Ripening testis.
40 cm. 611 g. October.

FIG. 3 AND 4. Ripe testis.
50 cm. 1 279 g. September.

FIG. 2 AND 4. A. Blood vessel in wall of testis
B. Translucent border at distal edge

Planche 56. Testicule. En maturation et mature. (MA, couleurs)

FIG. 1 ET 2. Testicule en maturation.
40 cm. 611 g. Octobre.

FIG. 3 ET 4. Testicule mature.
50 cm. 1 279 g. Septembre.

FIG. 2 ET 4. A. Vaisseau sanguin de la paroi du testicule
B. Bordure translucide de la partie distale

1

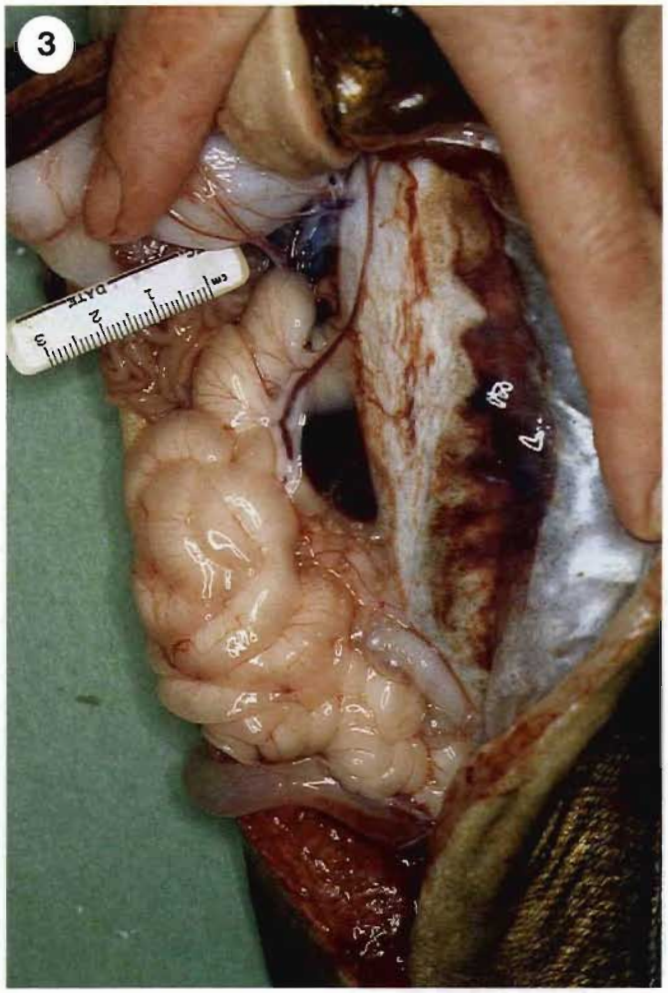
3

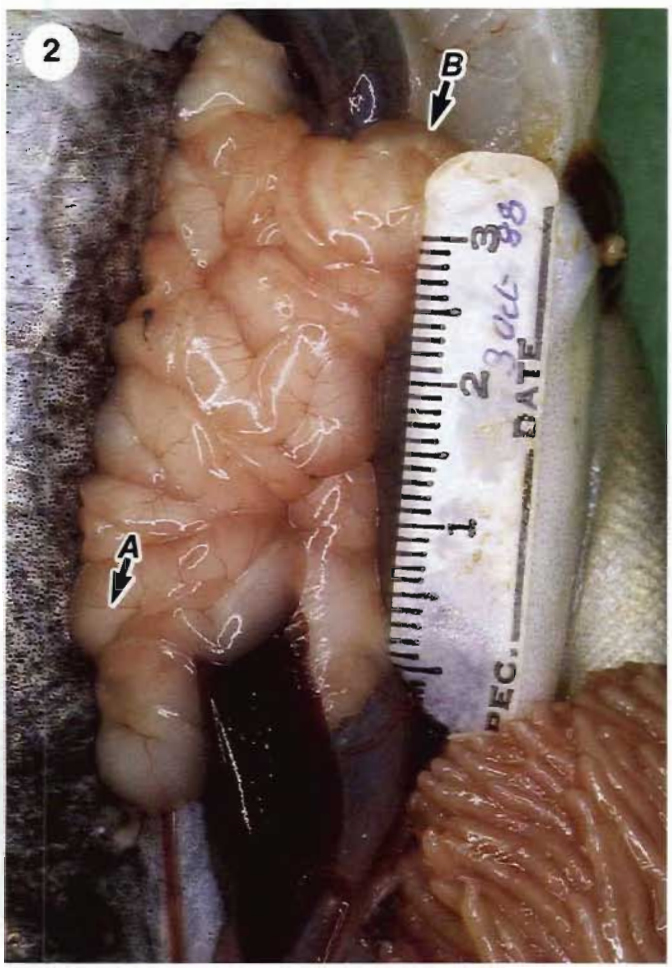
2
B
A

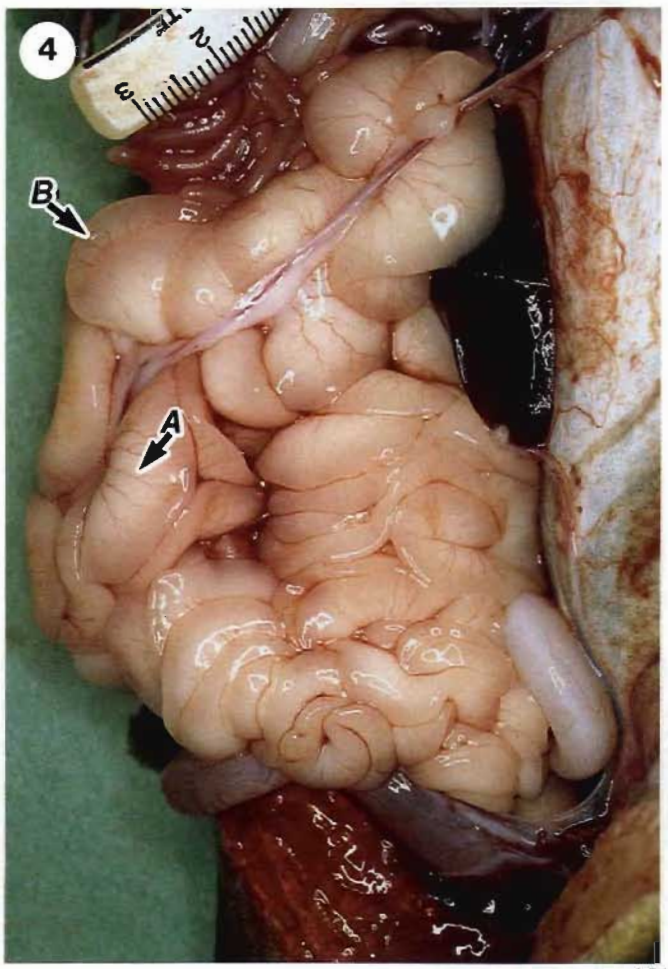
4
B
A

Plate 57. Testis. Distal. Ripening and ripe. (L.M.)

Bar = 300 μm

FIG. 1. Ripening testis. (Formalin, H. & E.).
Same specimen as Plate 56, Fig. 1 & 2.
40 cm. 611 g. October.
A. Spermatogonia
B. Cysts of spermatocytes
C. Cysts of spermatozoa

FIG. 2. Ripe Testis. (Formalin, H. & E.).
Same specimen as Plate 56, Fig. 3 & 4.
50 cm. 1 279 g. September.
A. Cysts of spermatocytes
B. Tubule containing spermatozoa

Planche 57. Testicule. Distal. En maturation et mature. (MO)

Échelle = 300 μm

FIG. 1. Testicule en maturation. (Formol, H et É).
Même spécimen qu'à la planche 56, fig. 1 et 2.
40 cm. 611 g. Octobre.
A. Spermatogonies
B. Groupes de spermatocytes
C. Groupes de spermatozoïdes

FIG. 2. Testicule mature. (Formol, H et É).
Même spécimen que la planche 56, fig. 3 et 4.
50 cm. 1 279 g. Septembre.
A. Groupes de spermatocytes
B. Tube contenant des spermatozoïdes

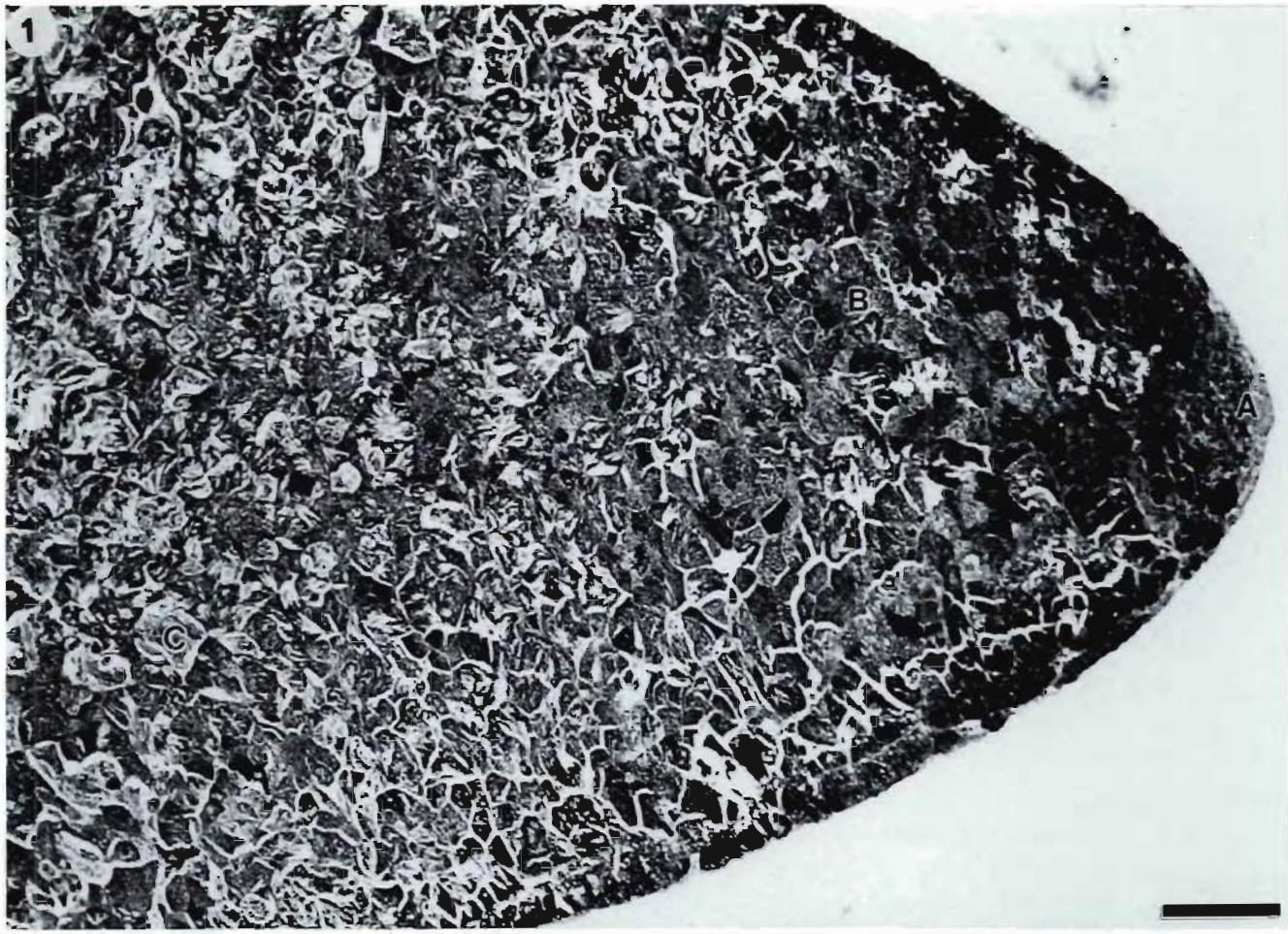
1
A
B
C


2
A
B

Plate 58. Testis. Ripening, ripe and spawning. (L.M.)

Bar = 300 μm

FIG. 1. Ripening testis. (Formalin, H. & E.).
Same specimen as Plate 56, Fig. 1 & 2; Plate 57, Fig. 1.
40 cm. 611 g. October.
A. Cysts of spermatocytes
B. Cysts of spermatozoa
C. Tubule containing spermatozoa
D. Efferent duct containing spermatozoa

FIG. 2. Ripe testis. (Formalin, H. & E.).
Same specimen as Plate 56, Fig. 3 & 4; Plate 57, Fig. 2.
50 cm. 1 279 g. September.
A. Tubule containing spermatozoa
B. Ripening cysts in wall of duct

FIG. 3 AND 4. Spawning testis. (Formalin, H. & E.).
83.5 cm. 5 135 g. April.

FIG. 3. Distal.
A. Spermatozoa
B. Interstitial tissue.

FIG. 4. Proximal.
A. Efferent duct containing spermatozoa
B. Wall of testis
C. Blood vessel
D. Nerve

Planche 58. Testicule. En maturation, mature et en fraye. (MO)

Échelle = 300 μm

FIG. 1. Testicule en maturation. (Formol, H et É).
Même spécimen qu'a la planche 56, fig. 1 et 2; planche 57, fig. 1.
40 cm. 611 g. Octobre.
A. Groupes de spermatocytes
B. Groupes de spermatozoïdes
C. Tube contenant des spermatozoïdes
D. Canal efférent contenant des spermatozoïdes

FIG. 2. Testicule mature. (Formol, H et É).
Même spécimen qu'à la planche 56, fig. 3 et 4; planche 57, fig. 2.
50 cm. 1 279 g. Septembre.
A. Tube contenant des spermatozoïdes
B. Groupes de cellules sexuelles en maturation dans la paroi d'un canal

FIG. 3 ET 4. Testicule en période de fraye. (Formol, H et É).
83,5 cm. 5 135 g. Avril.

FIG. 3. Distal.
A. Spermatozoïdes
B. Tissu interstitiel

FIG. 4. Proximal.
A. Canal efférent contenant des spermatozoïdes
B. Paroi du testicule
C. Vaisseau sanguin
D. Nerf

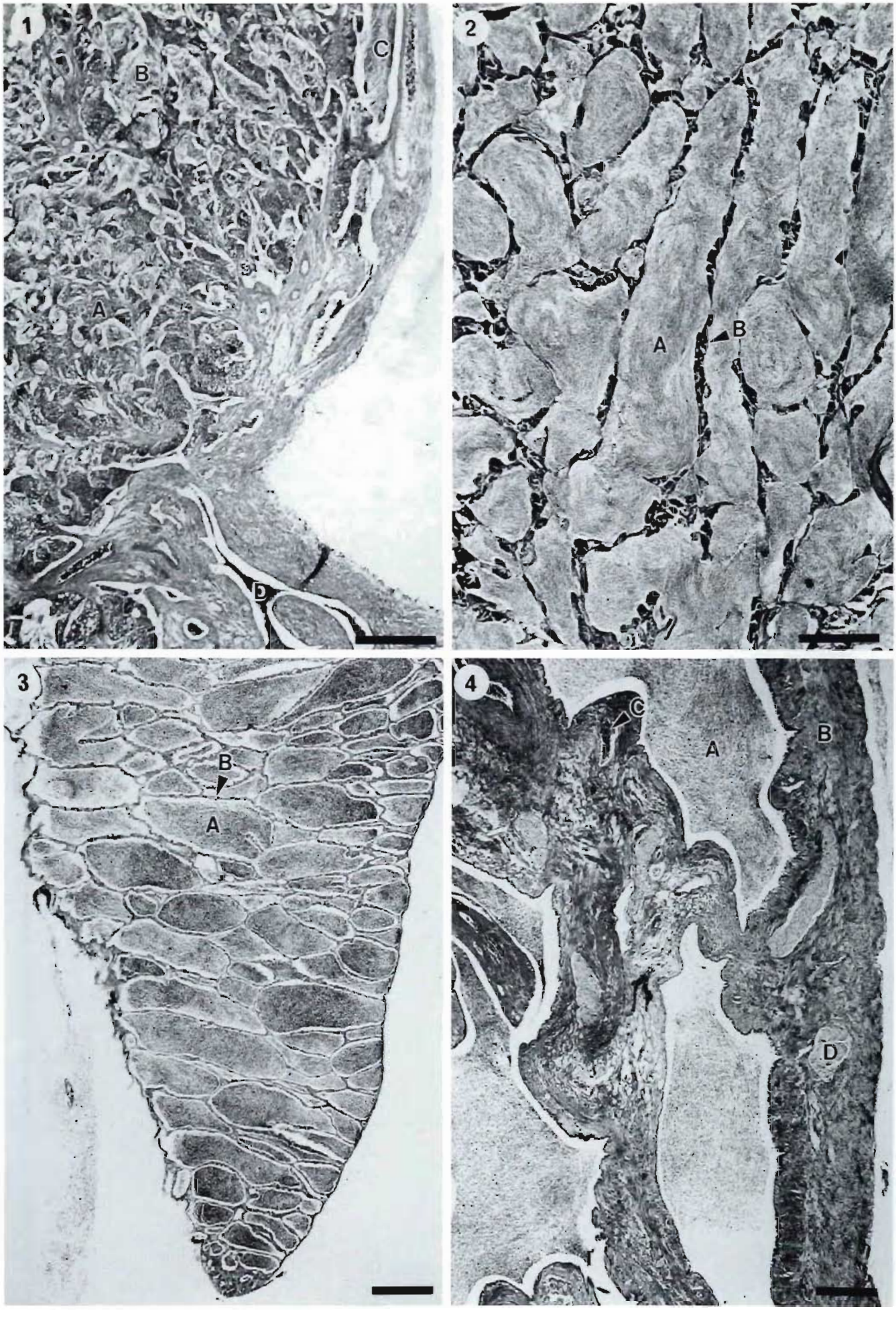
1
A
B
C
D
2
A
B
3
A
B
4
A
B
C
D

Plate 59. Testis. Spawning and spent. (Gross. Colour)

FIG. 1 AND 2. Spawning testis.
83.5 cm. 5 135 g. April.
Same specimen as Plate 58, Fig. 3 & 4.
A. Blood vessel in mesorchium suspending testis from swimbladder wall
B. Distal part of testis
C. Proximal part of testis
D. Blood vessel in testis

FIG. 3 AND 4. Spent testis
50 cm. 1 082 g. October.

Planche 59. Testicule. En fraye et atrétique. (MA, couleurs)

FIG. 1 ET 2. Testicule en période de fraye.
83,5 cm. 5 135 g. Avril.
Même spécimen qu'à la planche 58, fig. 3 et 4.
A. Vaisseau sanguin dans le mésorchium rattachant le testicule à la paroi de la vessie natatoire
B. Partie distale du testicule
C. Partie proximale du testicule
D. Vaisseau sanguin du testicule

FIG. 3 ET 4. Testicule atrétique.
50 cm. 1 082 g. Octobre.

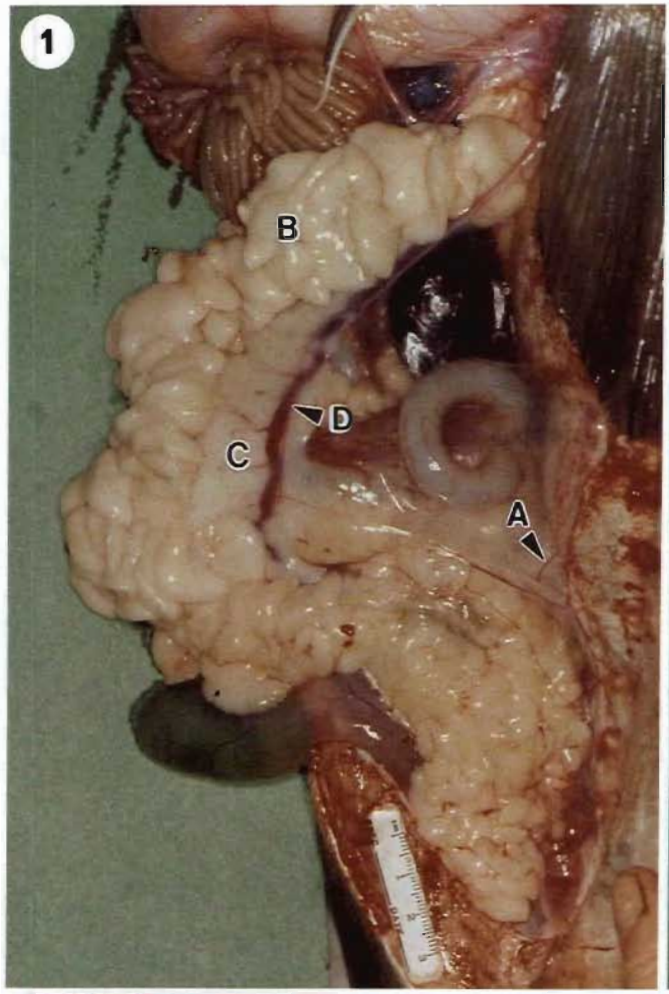
1
B
D
C
A

3

2
B
C
D
A

4

Plate 60. Testis. Ripening. (L.M.)

Bar = 20 μm

FIG. 1. Developing cysts. (Formalin, H. & E.).
55.8 cm. 2 015 g. December.
A. Primary spermatocytes
B. Secondary spermatocytes
C. Spermatids
D. Heads of spermatozoa
E. Flagella of spermatozoa
F. Interstitial tissue

FIG. 2. Developing cysts. (0.5 μm section of T.E.M. sample, Toluidine blue).
61.5 cm. 2 874 g. December.
A. Spermatogonia
B. Primary spermatocytes
C. Secondary spermatocytes
D. Spermatids
E. Heads of spermatozoa
F. Flagella of spermatozoa
G. Interstitial tissue

Planche 60. Testicule. En maturation. (MO)

Échelle = 20 μm

FIG. 1. Vésicules en développement. (Formol, H et É).
55,8 cm. 2 015 g. Décembre.
A. Spermatocytes primaires
B. Spermatocytes secondaires
C. Spermatides
D. Têtes de spermatozoïdes
E. Flagelles de spermatozoïdes
F. Tissu interstitiel

FIG. 2. Vésicules en développement. (Coupe au 0,5 μm du spécimen de MET colorée au bleu de toluidine).
61,5 cm. 2 874 g. Décembre.
A. Spermatogonies
B. Spermatocytes primaires
C. Spermatocytes secondaires
D. Spermatides
E. Têtes de spermatozoïdes
F. Flagelles de spermatozoïdes
G. Tissu interstitiel

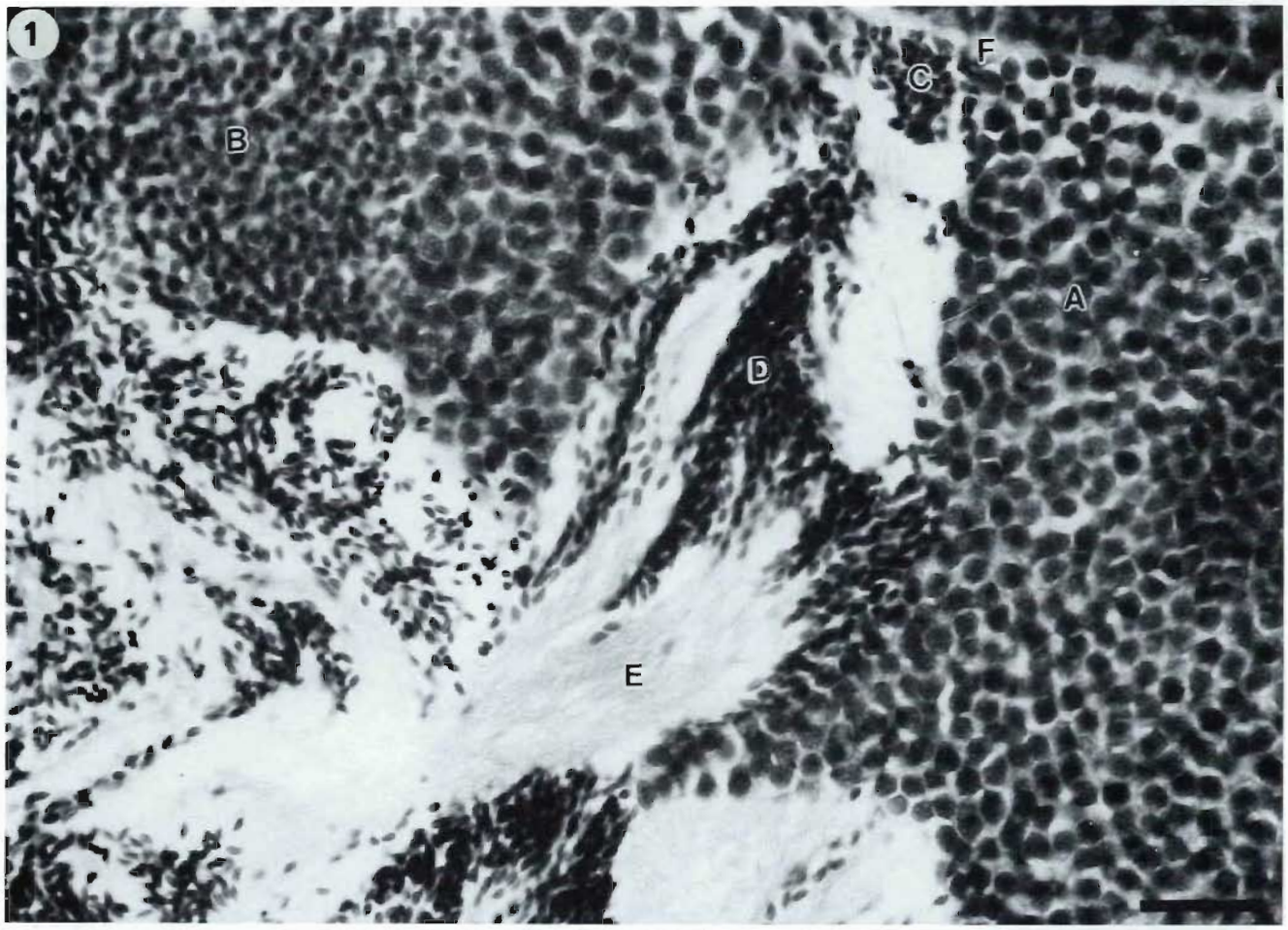
1
F
C
B
A
D
E

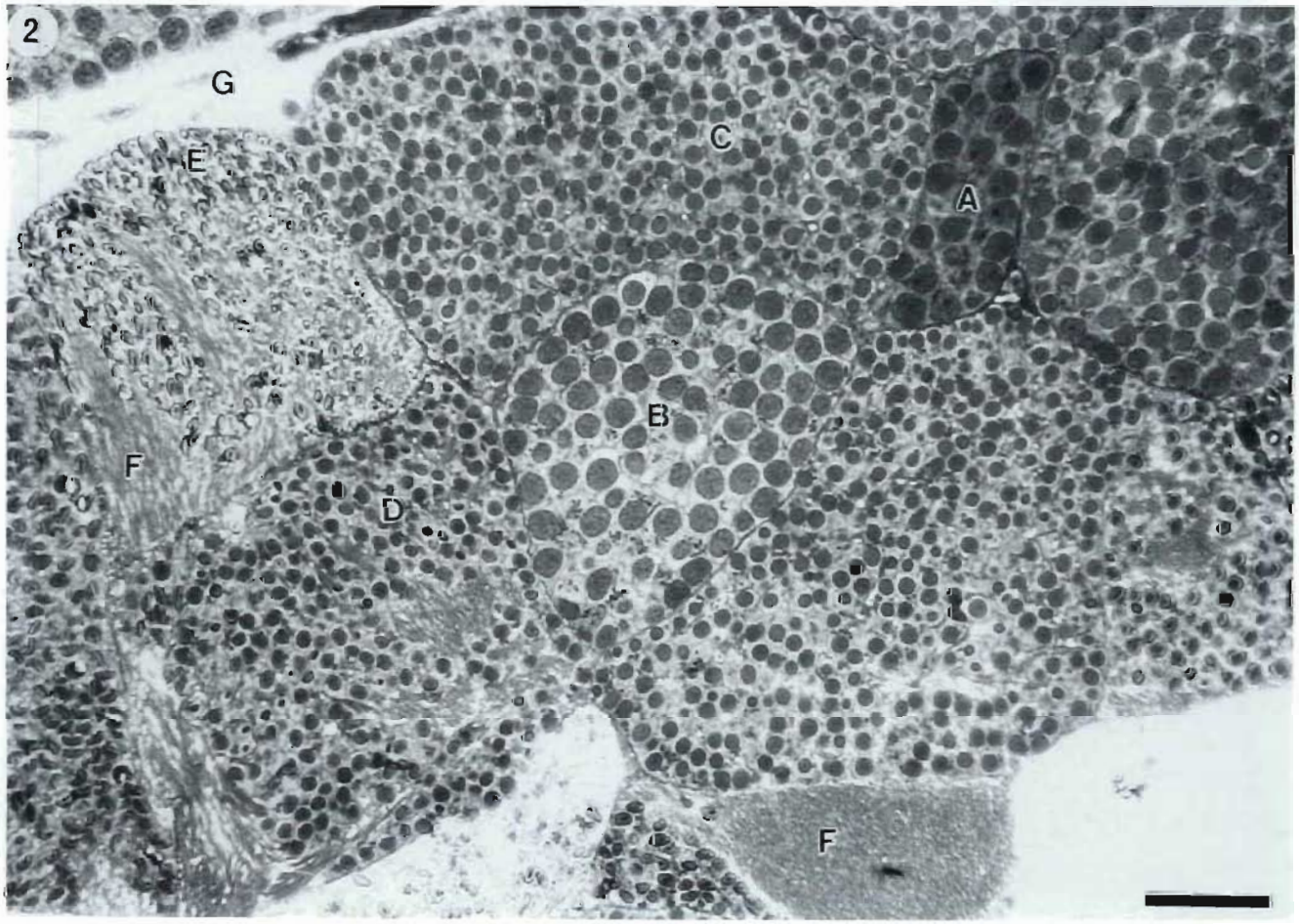
2
G
E
C
A
B
F
D
F

Plate 61. Testis. Ripening. (T.E.M.)

Same specimen as Plate 60, Fig. 2.
61.5 cm. 2 874 g. December.

FIG. 1. Bar = 1 μm
- A. Synaptinemal complex in nucleus of primary spermatocyte
- B. Spermatid nucleus
- C. Flagellum in invagination into cytoplasm
- D. Golgi apparatus
- E. Sertoli cell
- F. Macrophage
- G. Flagellum of spermatozoon

FIG. 2. Bar = 2 μm
- A. Synaptinemal complex in nucleus of primary spermatocyte
- B. Secondary spermatocyte
- C. Spermatid nucleus
- D. Sertoli cell
- E. Basement membrane

Planche 61. Testicule. En maturation. (MET)

Même spécimen qu'à la planche 60, fig. 2.
61,5 cm. 2 874 g. Décembre.

FIG. 1. Échelle = 1 μm
- A. Complexe de synapsis dans le noyau d'un spermatocyte primaire
- B. Noyau de spermatide
- C. Flagelle dans une invagination du cytoplasme
- D. Appareil de Golgi
- E. Cellule de Sertoli
- F. Macrophage
- G. Flagelle d'un spermatozoïde

FIG. 2. Échelle = 2 μm
- A. Complexe de synapsis dans le noyau d'un spermatocyte primaire
- B. Spermatocyte secondaire
- C. Noyau de spermatide
- D. Cellule de Sertoli
- E. Membrane basale

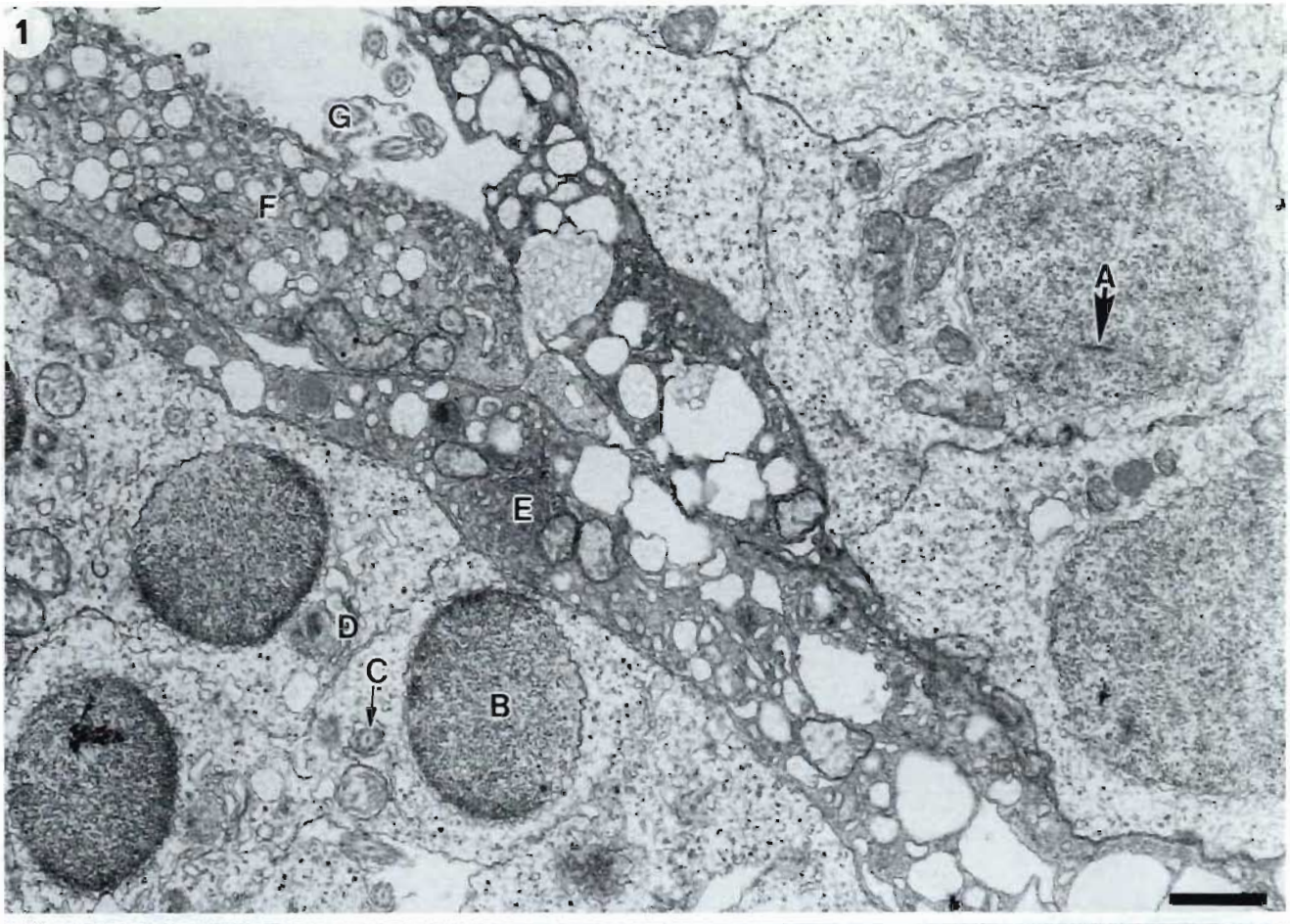
1
G
F
A
E
D
C
B

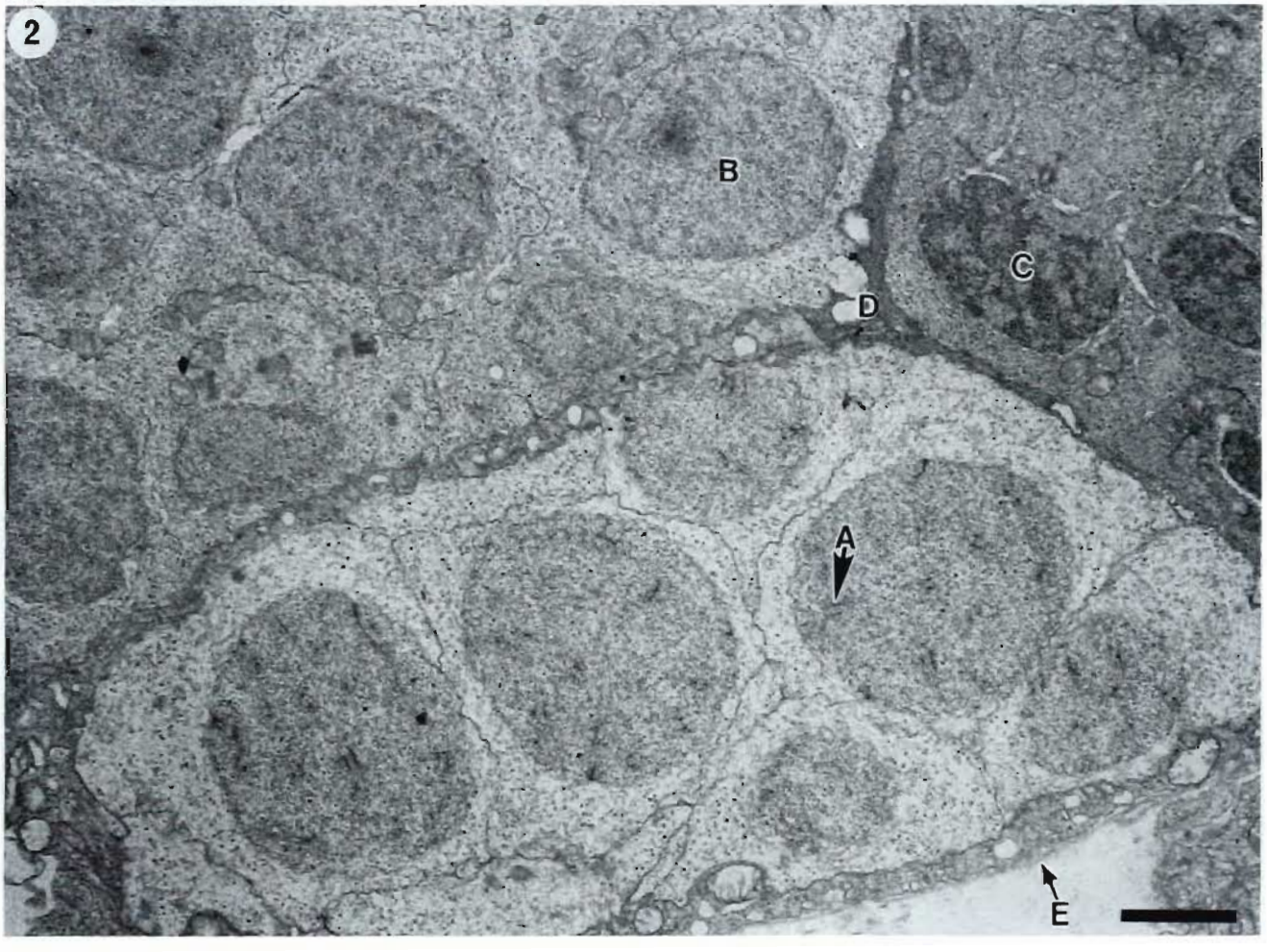
2
B
C
D
A
E

Plate 62. Testis. Ripening and spent-ripening. (T.E.M.)

FIG. 1. Ripening testis.
Same specimen as Plate 60, Fig. 2; Plate 61, Fig. 1 & 2.
61.5 cm 2 874 g. December.
Bar = 500 nm
A. Vacuole in Sertoli cell
B. Mitochondrion
C. Golgi apparatus
D. Smooth endoplasmic reticulum
E. Phagocytosed flagella
F. Flange of cytoplasm of Sertoli cell engulfing flagellum
G. Spermatocyte
H. Mid-piece of flagellum

FIG. 2. Spent-ripening testis.
Same specimen as Plate 41, Fig. 2; Plate 50, Fig. 3; Plate 51, Fig. 3 & 4; Plate 52, Fig. 1 & 2; Plate 53; Plate 54; Plate 55; Fig. 2.
53 cm. 1 289 g. May. 6 years.
Bar = 1 μm
A. Nucleus of macrophage
B. Phagocytosed spermatozoon
C. Golgi apparatus
D. Mitochondrion
E. Desmosome between Sertoli cells

Planche 62. Testicule. En maturation et atrétique en maturation. (MET)

FIG. 1. Testicule en maturation.
Même spécimen qu'à la planche 60, fig. 2; planche 61, fig. 1 et 2.
61,5 cm 2 874 g. Décembre.
Échelle = 500 nm
A. Vacuole d'une cellule de Sertoli
B. Mitochondrie
C. Appareil de Golgi
D. Réticulum endoplasmique lisse
E. Flagelle phagocyté
F. Rebord du cytoplasme d'une cellule de Sertoli phagocytant un flagelle
G. Spermatocyte
H. Pièce intermédiaire d'un flagelle

FIG. 2. Testicule atrétique en maturation.
Même spécimen qu'à la planche 41, fig. 2; planche 50, fig. 3; planche 51, fig. 3 et 4; planche 52, fig. 1 et 2; planche 53; planche 54; planche 55, fig. 2.
53 cm. 1 289 g. Mai. Six ans.
Échelle = 1 μm
A. Noyau d'un macrophage
B. Spermatozoïde phagocyté
C. Appareil de Golgi
D. Mitochondrie
E. Desmosome entre des cellules de Sertoli

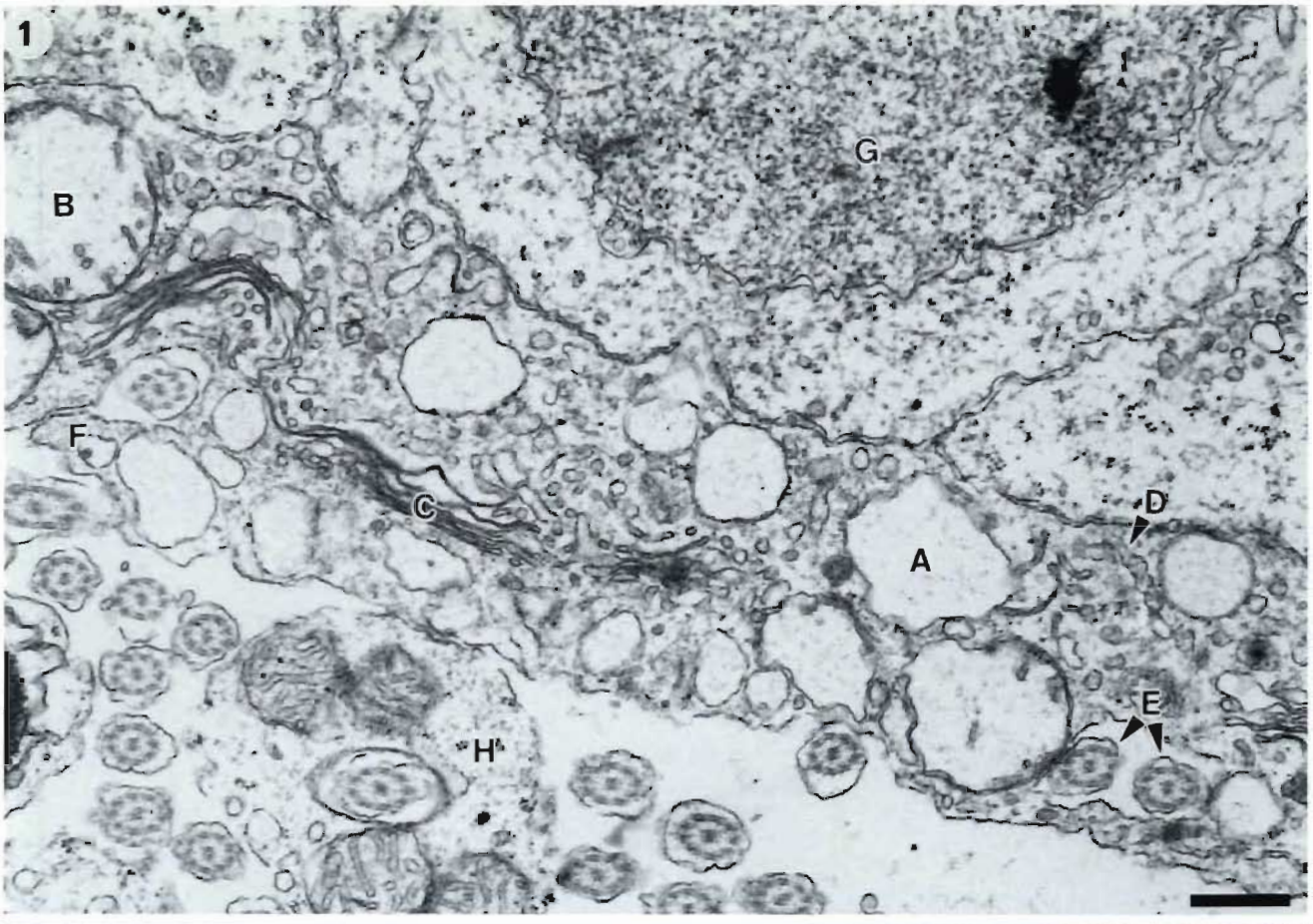
1
B
G
F
C
D
A
E
H

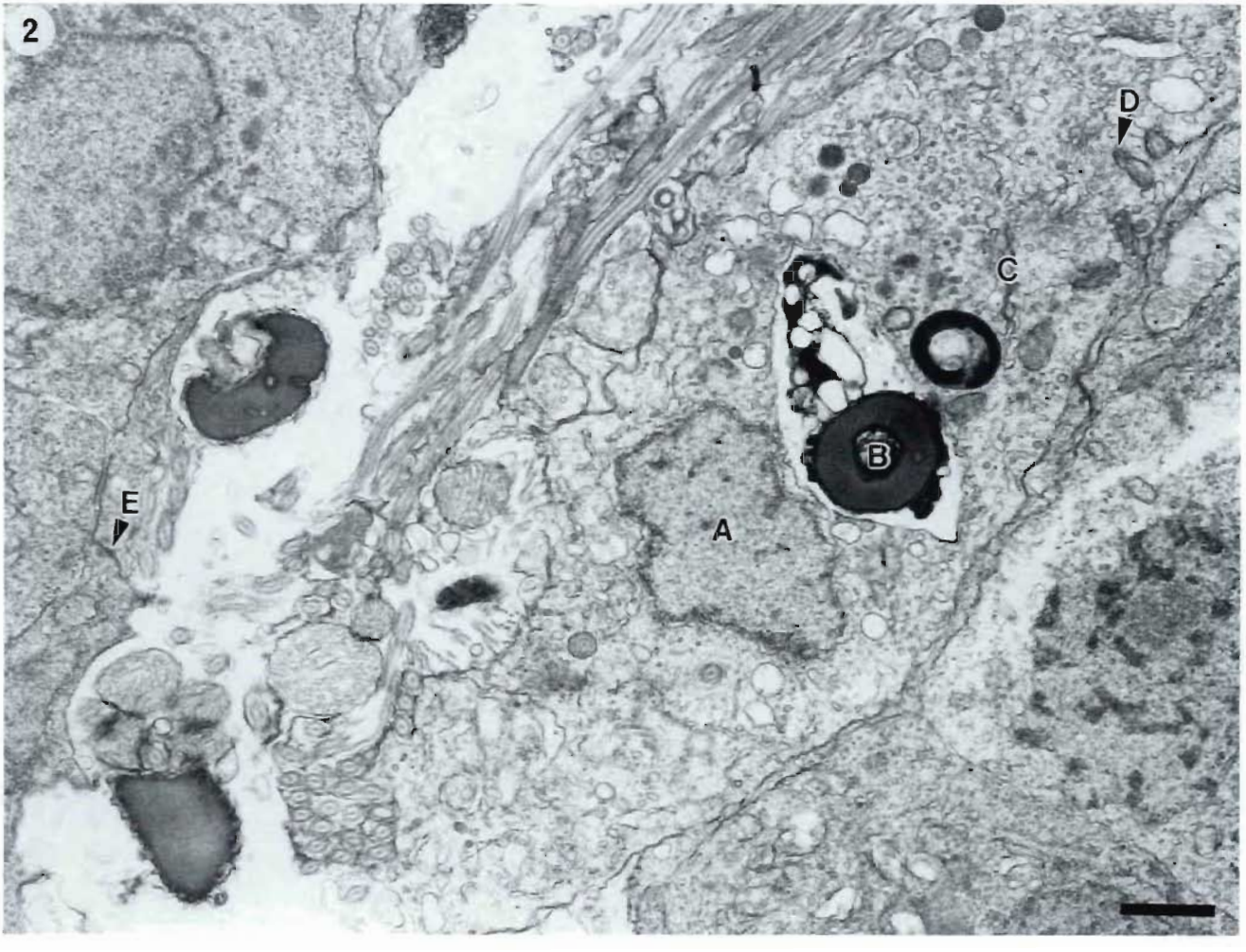
2
D
C
B
E
A

Plate 63. Testis. Ripe. (L.M.)

FIG. 1. 65 cm. July. (Formalin, H. & E.).
Bar = 20 μm
A. Spermatozoa
B. Spermatogonium
C. Interstitial tissue

FIG. 2 TO 4. 65.8 cm. 3 620 g. December. (Formalin, Masson's trichrome).

FIG. 2. Bar = 50 μm
A. Spermatozoa
B. Cyst of developing germ cells
C. Capillary
D. Smooth muscle cells

FIG. 3. Bar = 100 μm
A. Spermatozoa
B. Smooth muscle cells

FIG. 4. Bar = 20 μm
A. Nucleus of smooth muscle cell
B. Erythrocyte

Planche 63. Testicule. Mature. (MO)

FIG. 1. 65 cm. Juillet. (Formol, H et É).
Échelle = 20 μm
A. Spermatozoïdes
B. Spermatogonie
C. Tissu interstitiel

FIG. 2 À 4. 65,8 cm. 3 620 g. Décembre. (Formol, trichrome de Masson).

FIG. 2. Échelle = 50 μm
A. Spermatozoïdes
B. Groupe de cellules germinales en développement
C. Capillaire
D. Cellules de muscle lisse

FIG. 3. Échelle = 100 μm
A. Spermatozoïdes
B. Cellules de muscle lisse

FIG. 4. Échelle = 20 μm
A. Noyau de cellule de muscle lisse
B. Érythrocyte

1
C
A
B

2
D
A
D
C
A
B

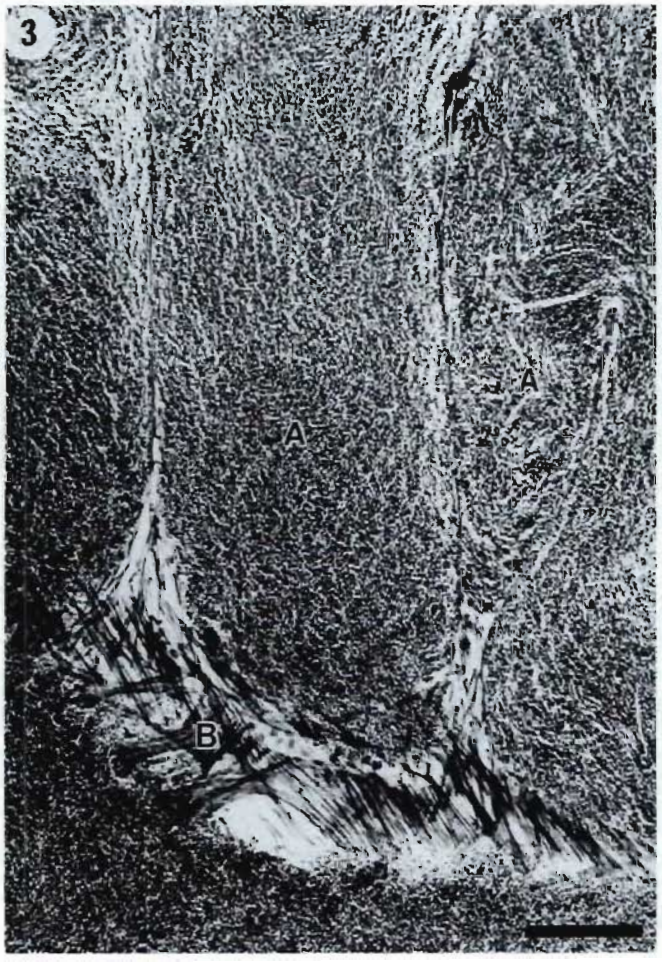
3
A
A
B

4
A
A
B

Plate 64. Testis. Leydig cells. Ripening. (L.M. and T.E.M.)

FIG. 1. 53 cm. 1 503 g. February. (L.M., Formalin, Masson's trichrome).
Bar = 20 μm
A. Leydig cells
B. Capillary
C. Smooth muscle cells
D. Spermatozoa

FIG. 2. Same specimen as Plate 60, Fig. 2; Plate 61, Fig. 1 & 2; Plate 62, Fig. 1. (T.E.M.).
61.5 cm. 2 874 g. December.
Bar = 2 μm
A. Leydig cell
B. Capillary
C. Smooth muscle cell
D. Sertoli cell

Planche 64. Testicule. Cellules de Leydig. En maturation. (MO et MET)

FIG. 1. 53 cm. 1 503 g. Février. (MO, formol, trichrome de Masson).
Échelle = 20 μm
A. Cellules de Leydig
B. Capillaire
C. Cellules de muscle lisse
D. Spermatozoïdes

FIG. 2. Même spécimen qu'à la planche 60, fig. 2; planche 61, fig. 1 et 2; planche 62, fig. 1. (MET).
61,5 cm. 2 874 g. Décembre.
Échelle = 2 μm
A. Cellule de Leydig
B. Capillaire
C. Cellule de muscle lisse
D. Cellule de Sertoli

1
A
B
C
D

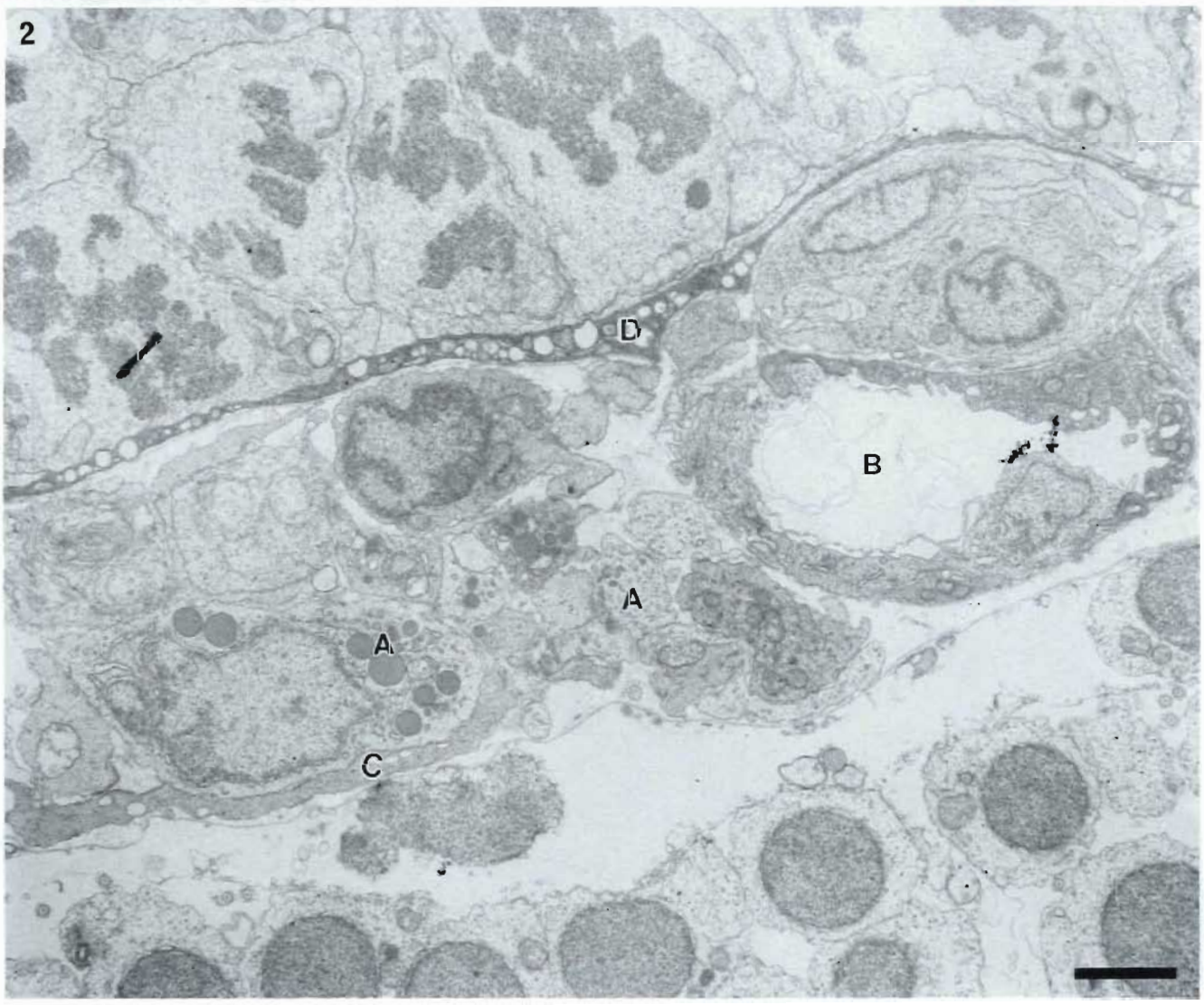
2
A
A
B
C
D

Plate 65. Testis. Leydig cells. Ripening. (T.E.M.)

FIG. 1 AND 2. Same specimen as Plate 60, Fig. 2. Plate 61, Fig. 1 & 2; Plate 62 Fig. 1; Plate 64, Fig. 2.
61.5 cm. 2 874 g. December.
Bar = 1 μm

FIG. 1.
A. Nucleus of Leydig cell
B. Smooth endoplasmic reticulum
C. Rough endoplasmic reticulum
D. Mitochondrion
E. Electron-dense granule
F. Smooth muscle cell
G. Basement membrane
H. Sertoli cell

FIG. 2.
A. Nucleus of Leydig cell
B. Smooth endoplasmic reticulum
C. Rough endoplasmic reticulum
D. Mitochondrion
E. Vesicle with fibrillar contents
F. Basement membrane

Planche 65. Testicule. Cellules de Leydig. En maturation. (MET)

FIG. 1 ET 2. Même spécimen qu'à la planche 60, Fig. 2; planche 61, fig. 1 et 2; planche 62, fig. 1; planche 64, fig. 2.
61,5 cm. 2 874 g. Décembre.
Échelle = 1 μm

FIG. 1.
A. Noyau d'une cellule de Leydig
B. Réticulum endoplasmique lisse
C. Réticulum endoplasmique granulaire
D. Mitochondrie
E. Granule opaque aux électrons
F. Cellule de muscle lisse
G. Membrane basale
H. Cellule de Sertoli

FIG. 2.
A. Noyau de cellule de Leydig
B. Réticulum endoplasmique lisse
C. Réticulum endoplasmique granulaire
D. Mitochondrie
E. Granule à contenu fibrillaire
F. Membrane basale

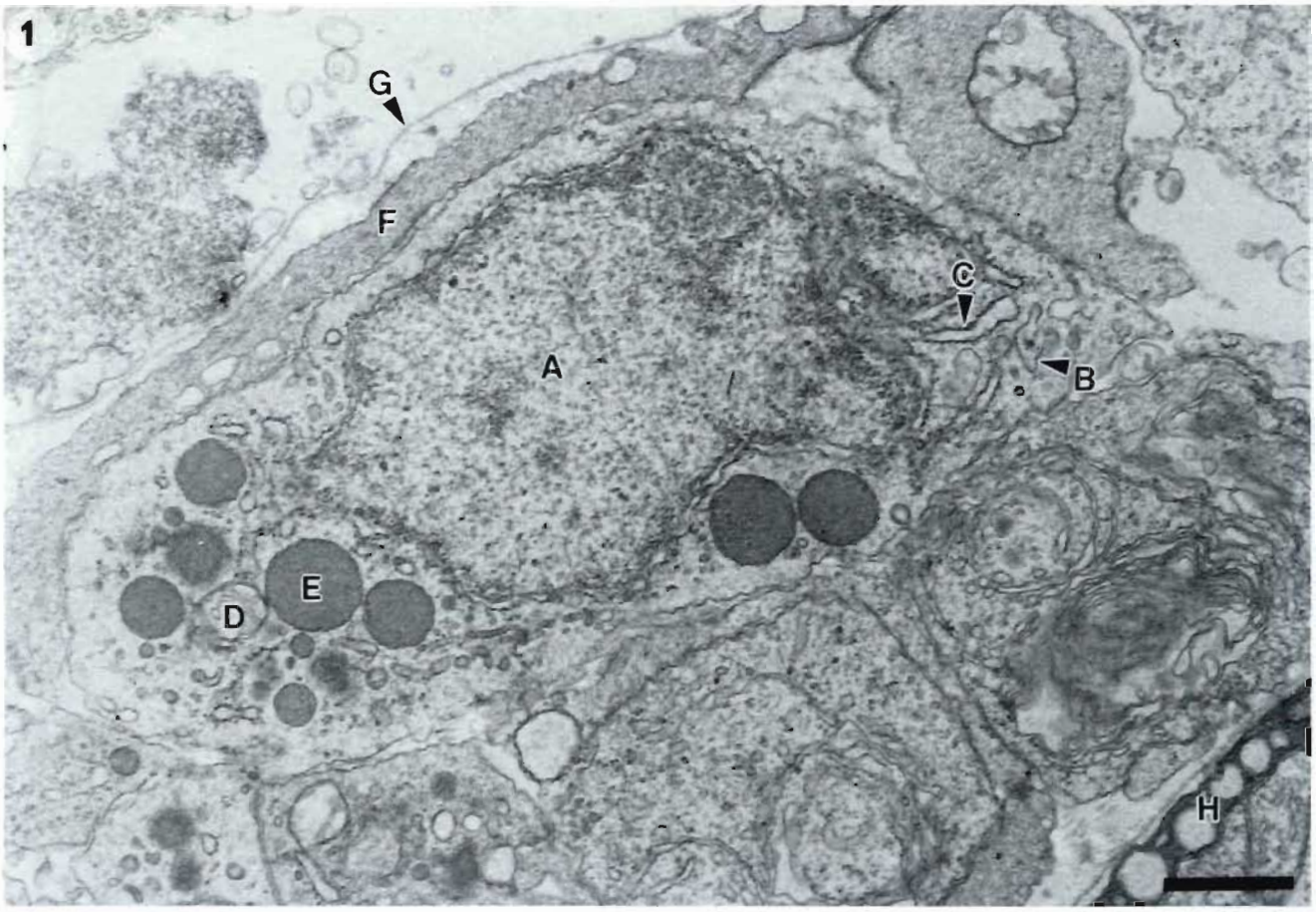
1
G
F
C
A
B
E
D
H

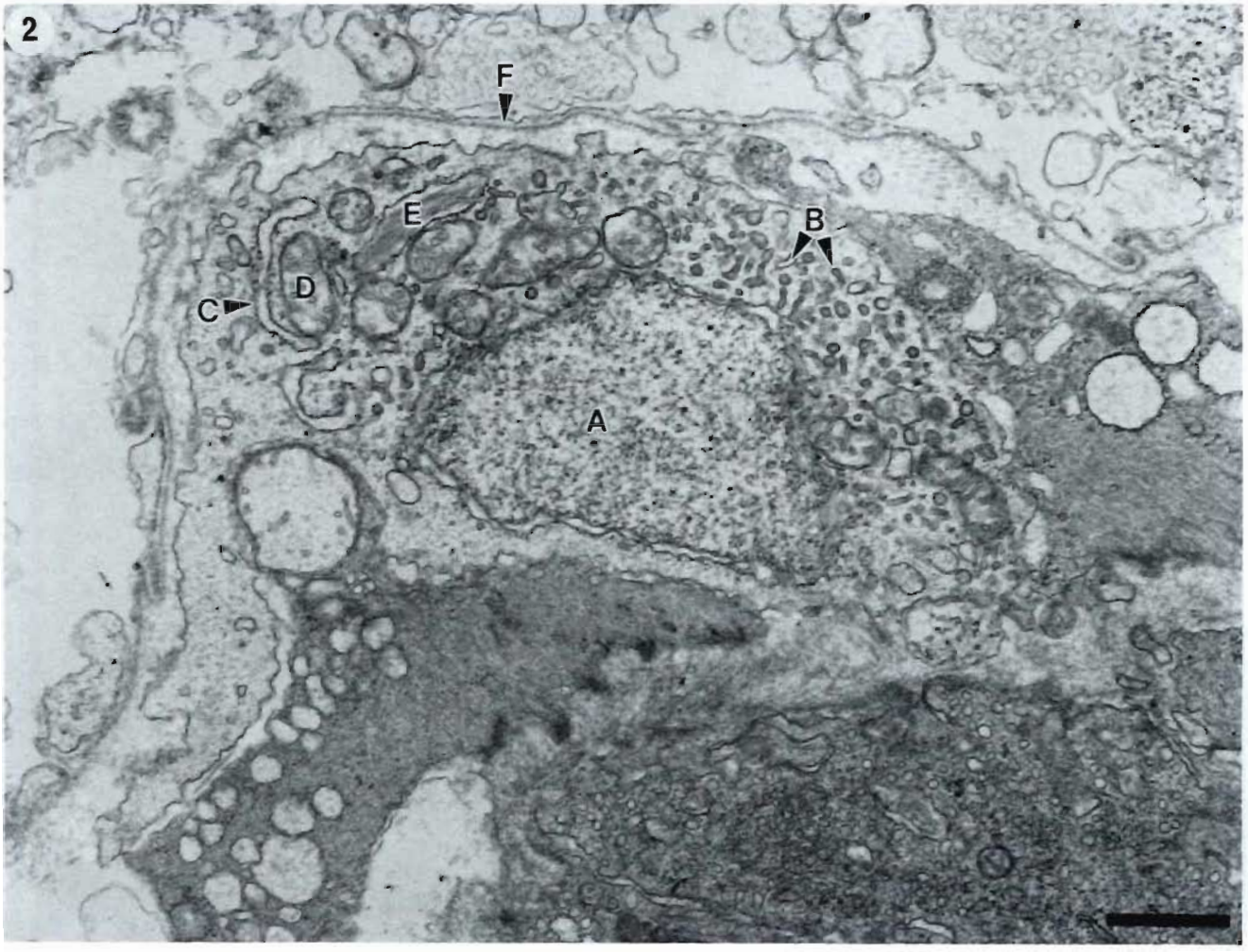
2
F
E
B
D
C
A

Plate 66. Testis. Spermatids. Ripening. (T.E.M.)

Same specimen as Plate 60, Fig. 2; Plate 61, Fig. 1 & 2; Plate 62, Fig. 1; Plate 64, Fig. 2; Plate 65, Fig. 1 & 2.
61.5 cm. 2 874 g. December.

FIG. 1. Bar = 1 μm
A. Nucleus
B. Golgi apparatus
C. Proximal centriole
D. Distal centriole
E. Mitochondrion
F. Flagellum
G. Microtubules
H. Invagination of plasmalemma

FIG. 2. Bar = 2 μm
A. Nucleus
B. Mitochondrion
C. Flagellum

FIG. 3. Bar = 500 nm
A. Nucleus
B. Proximal centriole
C. Microtubules
D. Distal centriole
E. Golgi apparatus
F. Mitochondrion

FIG. 4. Bar = 1 μm
A. Nucleus
B. Proximal centriole
C. Microtubules
D. Distal centriole (basal body)
E. Flagellum surrounded by invagination of plasmalemma
F. Mitochondrion

FIG. 5. Bar = 2 μm
A. Nucleus of spermatid
B. Flagella

Planche 66. Testicule. Spermatides. En maturation. (MET)

Même spécimen qu'à la planche 60, fig. 2; planche 61, fig. 1 et 2; planche 62, fig. 1; planche 64, fig. 2; planche 65, fig. 1 et 2.
61,5 cm. 2 874 g. Décembre.

FIG. 1. Échelle = 1 μm
A. Noyau
B. Appareil de Golgi
C. Centriole proximal
D. Centriole distal
E. Mitochondrie
F. Flagelle
G. Microtubules
H. Invagination du plasmalemme

FIG. 2. Échelle = 2 μm
A. Noyau
B. Mitochondrie
C. Flagelle

FIG. 3. Échelle = 500 nm
A. Noyau
B. Centriole proximal
C. Microtubules
D. Centriole distal
E. Appareil de Golgi
F. Mitochondrie

FIG. 4. Échelle = 1 μm
A. Noyau
B. Centriole proximal
C. Microtubules
D. Centriole distal (corpuscule basal)
E. Flagelle dans une invagination du plasmalemme
F. Mitochondrie

FIG. 5. Échelle = 2 μm
A. Noyau d'une spermatide
B. Flagelles

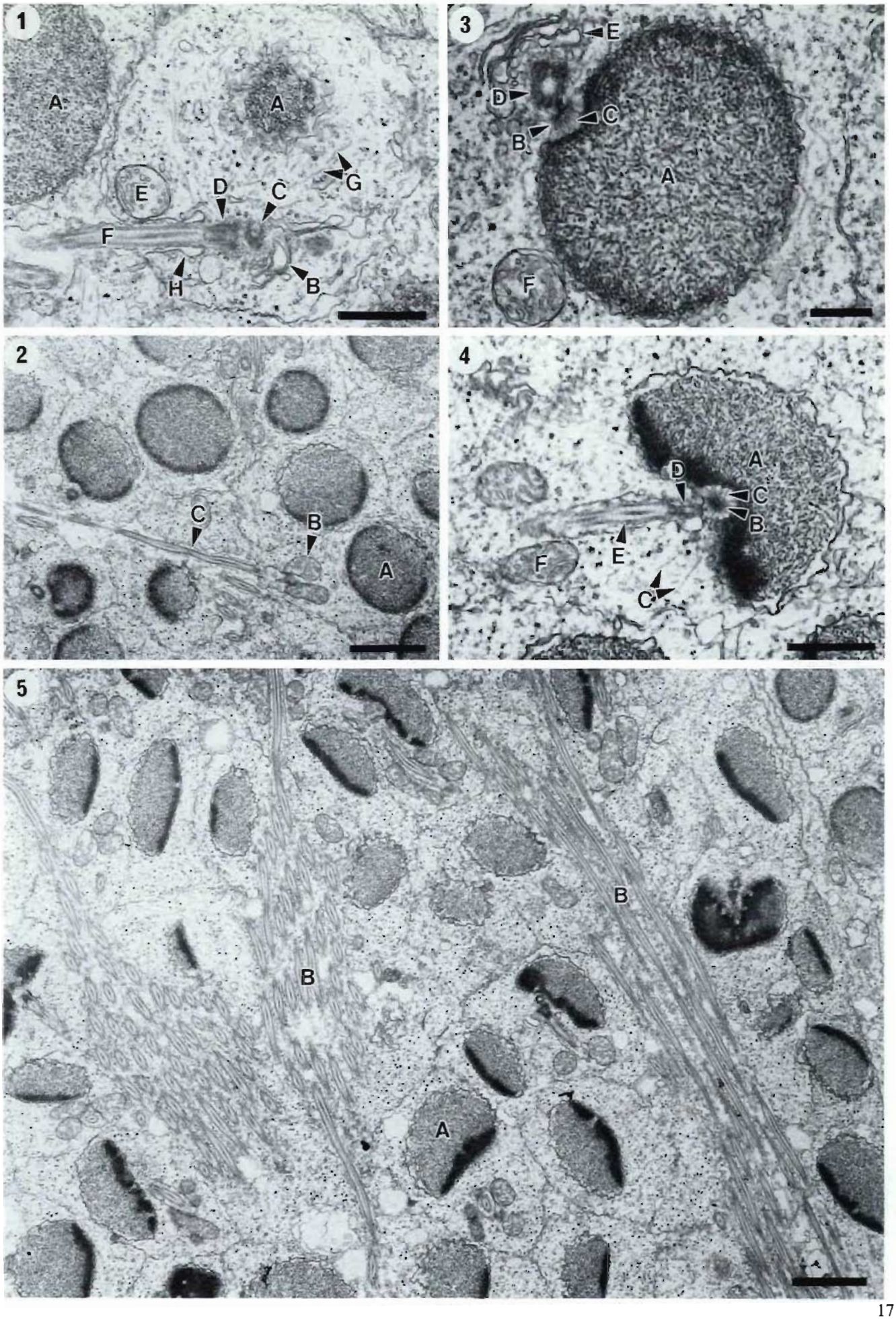
1
A
A
E
D
C
G
F
H
B
3
E
D
C
B
A
F
2
C
B
A
4
D
A
C
B
F
E
C
5
B
B
A

Plate 67. Testis. Maturing spermatozoa. Ripening. (T.E.M.)

Same specimen as Plate 60, Fig. 2; Plate 61, Fig. 1 & 2; Plate 62, Fig. 1; Plate 64, Fig. 2; Plate 65, Fig. 1 & 2; Plate 66, Fig. 1 to 5.
61.5 cm. 2 874 g. December.
Bar = 500 nm

FIG. 1 TO 4. Longitudinal section.
- A. Nucleus
- B. Condensing chromatin in nucleus
- C. Nuclear membrane
- D. Proximal centriole
- E. Distal centriole
- F. Mitochondrion
- G. Invagination of plasmalemma
- H. Flagellum

FIG. 5. Transverse section of mid-piece
- A. Flagellum
- B. Mitochondrion
- C. Vacuole

Planche 67. Testicule. Spermatozoïdes en maturation. En maturation. (MET)

Même spécimen qu'à la planche 60, fig. 2; planche 61, fig. 1 et 2; planche 62, fig. 1; planche 64, fig. 2; planche 65, fig. 1 et 2; planche 66, fig. 1 à 5.
61,5 cm. 2 874 g. Décembre.
Échelle = 500 nm

FIG. 1 À 4. Coupe longitudinale.
- A. Noyau
- B. Chromatine en condensation dans le noyau
- C. Membrane nucléaire
- D. Centriole proximal
- E. Centriole distal
- F. Mitochondrie
- G. Invagination du plasmalemme
- H. Flagelle

FIG. 5. Pièce intermédiaire en coupe transversale.
- A. Flagelle
- B. Mitochondrie
- C. Vacuole

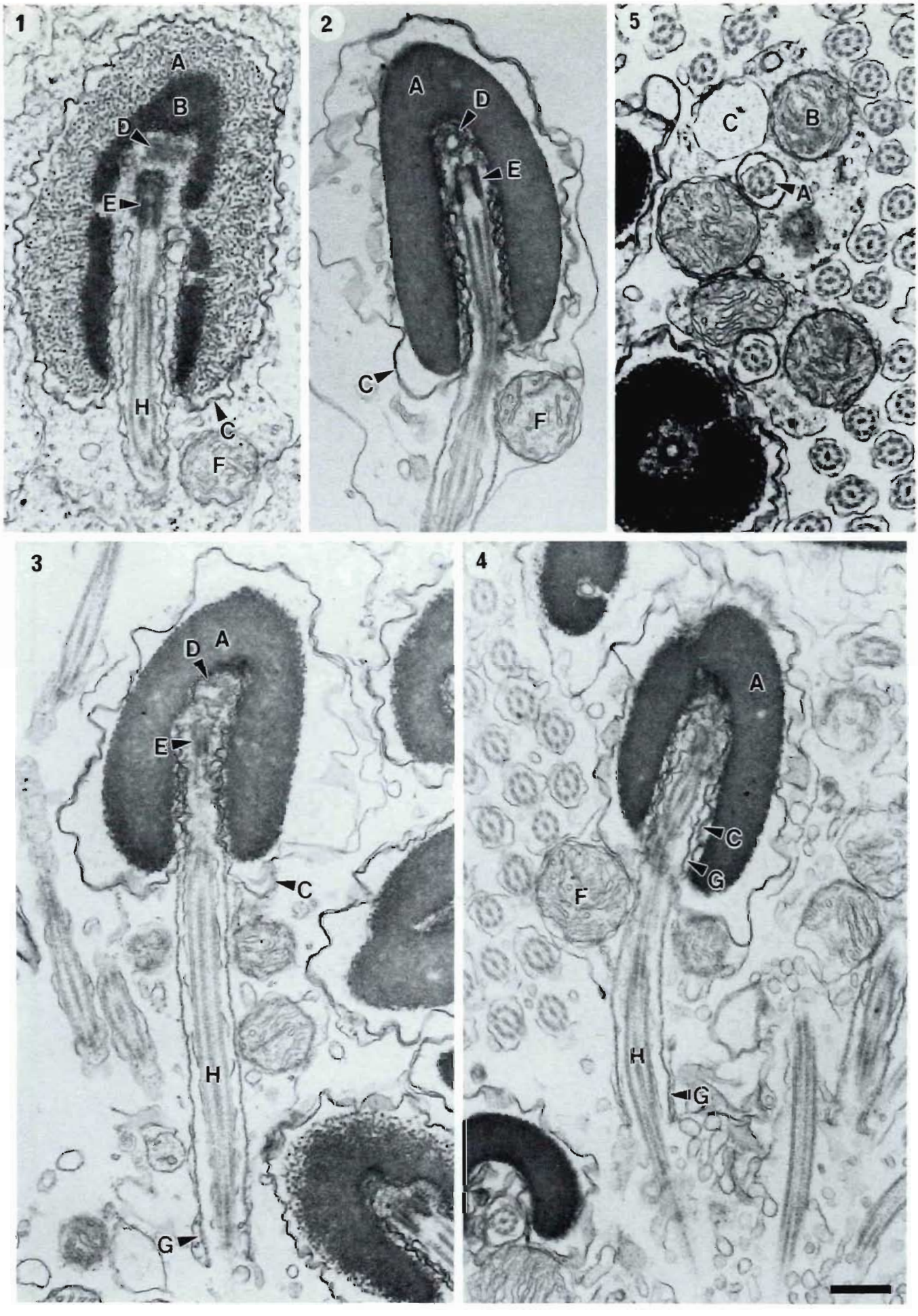
1
A
B
D
E
H
C
F
2
A
D
E
C
F
5
C
B
A
3
D
A
E
C
H
G
4
A
C
G
F
H
G

Plate 68. Testis. Maturing spermatozoa. Ripening and spawning. (T.E.M. and S.E.M.)

FIG. 1 TO 3. Same specimen as Plate 60, Fig. 2; Plate 61, Fig. 1 & 2; Plate 64, Fig. 2; Plate 65, Fig. 1 & 2; Plate 66, Fig. 1 to 5; Plate 67, Fig. 1 to 4.
61.5 cm. 2 874 g. December.

FIG. 4 TO 6. 59 cm. January. Spawning.

FIG. 1 TO 6. Transverse section.
Bar = 500 nm
A. Nucleus
B. Condensing chromatin in nucleus
C. Nuclear membrane
D. Distal centriole
E. Mitochondrion
F. Invagination of plasmalemma
G. Flagellum

FIG. 7. (S.E.M.)
Same specimen as Plate 41, Fig. 2; Plate 50, Fig. 3; Plate 51, Fig. 3 & 4; Plate 52, Fig. 1 & 2; Plate 53; Plate 54; Plate 55, Fig. 2; Plate 62, Fig. 2.
53 cm. 1 289 g. May. 6 years.
Bar = 2 μm
A. Head of spermatozoon
B. Flagellum

Planche 68. Testicule. Spermatozoïdes en maturation. En maturation et en fraye. (MET et MEB)

FIG. 1 À 3. Même spécimen qu'à la planche 60, fig. 2; planche 61, fig. 1 et 2; planche 64, fig. 2; planche 65, fig. 1 et 2; planche 66, fig. 1 à 5; planche 67, fig. 1 à 4.
61,5 cm. 2 874 g. Décembre.

FIG. 4 À 6. 59 cm. Janvier. En fraye.

FIG. 1 À 6. Coupe transversale.
Échelle = 500 nm
A. Noyau
B. Chromatine en condensation dans le noyau
C. Membrane nucléaire
D. Centriole distal
E. Mitochondrie
F. Invagination du plasmalemme
G. Flagelle

FIG. 7. (MEB)
Même spécimen qu'à la planche 41, fig. 2; planche 50, fig. 3; planche 51, fig. 3 et 4; planche 52, fig. 1 et 2; planche 53; planche 54; planche 55, fig. 2; planche 62, fig. 2.
53 cm. 1 289 g. Mai. Six ans.
Échelle = 2 μm
A. Tête d'un spermatozoïde
B. Flagelle

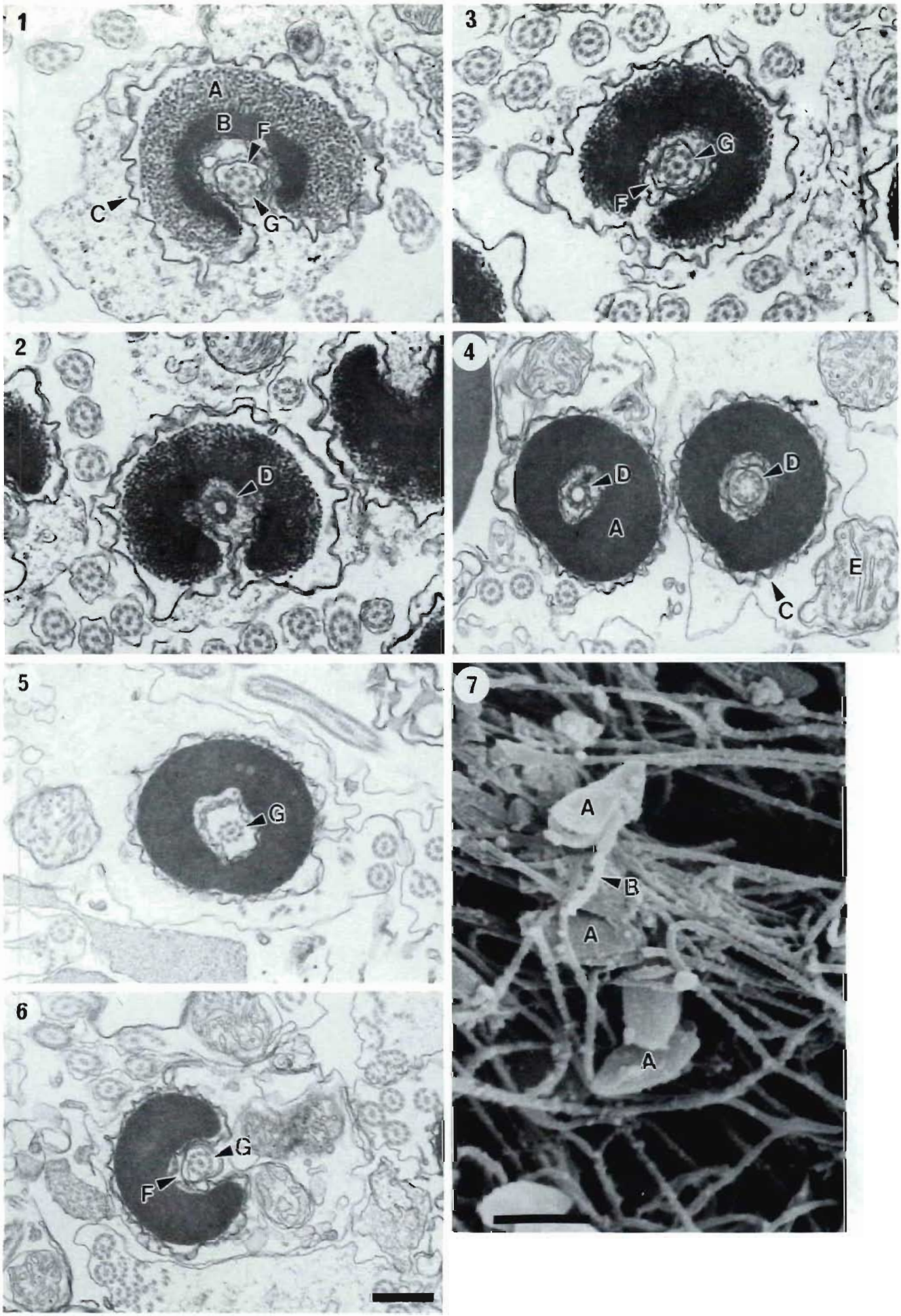
1
A
B
F
C
G
3
G
F
2
D
4
D
D
A
E
C
5
G
6
G
F
7
A
B
A
A

Plate 69. Testis. Spent. (L.M.)

FIG. 1 AND 2. Same specimen as Plate 59, Fig. 3 & 4. Spent testis. (Formalin, H. & E.).
50 cm. 1 082 g. October.
Bar = 50 μm

FIG. 1. Distal testis.
A. Spermatogonia
B. Spermatozoa in tubule

FIG. 2. Proximal testis.
A. Spermatozoa in tubule
B. Spermatozoa in efferent duct

Planche 69. Testicule. Atrétique. (MO)

FIG. 1 ET 2. Même spécimen qu'à la planche 59, fig. 3 et 4. Testicule atrétique. (Formol, H et É).
50 cm. 1 082 g. Octobrer.
Échelle = 50 μm

FIG. 1. Testicule distal.
A. Spermatogonies
B. Spermatozoïdes dans un tube

FIG. 2. Testicule proximal.
A. Spermatozoïdes dans un tube
B. Spermatozoïdes dans un canal efférent

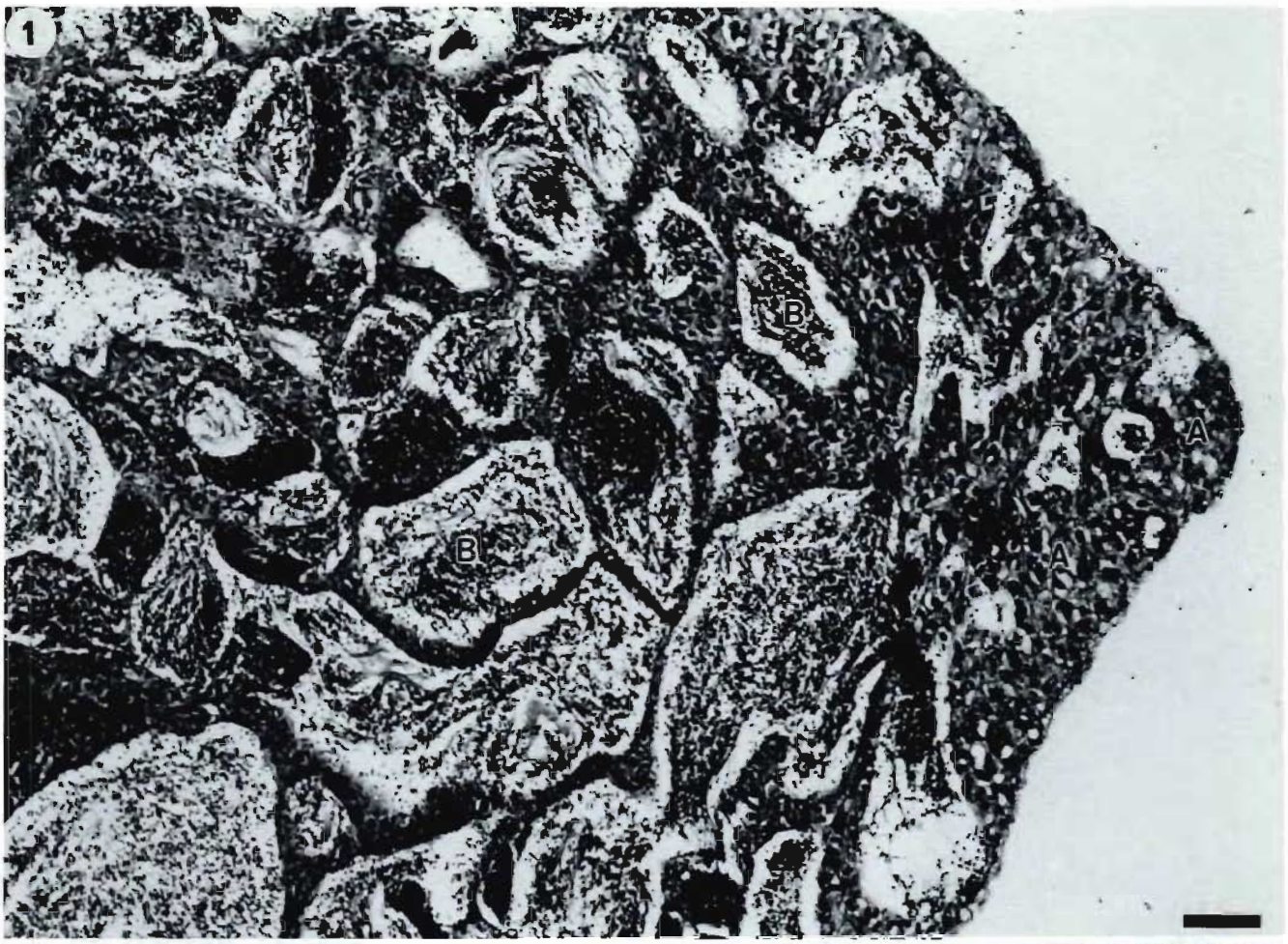
1
B
B
A
A

2
A
A
B
B